This is a digital copy of a book that was preserved for generations on library shelves before it was carefully scanned by Google as part of a project to make the world's books discoverable online.

It has survived long enough for the copyright to expire and the book to enter the public domain. A public domain book is one that was never subject to copyright or whose legal copyright term has expired. Whether a book is in the public domain may vary country to country. Public domain books are our gateways to the past, representing a wealth of history, culture and knowledge that's often difficult to discover.

Marks, notations and other marginalia present in the original volume will appear in this file - a reminder of this book's long journey from the publisher to a library and finally to you.

Usage guidelines

Google is proud to partner with libraries to digitize public domain materials and make them widely accessible. Public domain books belong to the public and we are merely their custodians. Nevertheless, this work is expensive, so in order to keep providing this resource, we have taken steps to prevent abuse by commercial parties, including placing technical restrictions on automated querying.

We also ask that you:

+ *Make non-commercial use of the files* We designed Google Book Search for use by individuals, and we request that you use these files for personal, non-commercial purposes.
+ *Refrain from automated querying* Do not send automated queries of any sort to Google's system: If you are conducting research on machine translation, optical character recognition or other areas where access to a large amount of text is helpful, please contact us. We encourage the use of public domain materials for these purposes and may be able to help.
+ *Maintain attribution* The Google "watermark" you see on each file is essential for informing people about this project and helping them find additional materials through Google Book Search. Please do not remove it.
+ *Keep it legal* Whatever your use, remember that you are responsible for ensuring that what you are doing is legal. Do not assume that just because we believe a book is in the public domain for users in the United States, that the work is also in the public domain for users in other countries. Whether a book is still in copyright varies from country to country, and we can't offer guidance on whether any specific use of any specific book is allowed. Please do not assume that a book's appearance in Google Book Search means it can be used in any manner anywhere in the world. Copyright infringement liability can be quite severe.

About Google Book Search

Google's mission is to organize the world's information and to make it universally accessible and useful. Google Book Search helps readers discover the world's books while helping authors and publishers reach new audiences. You can search through the full text of this book on the web at `http://books.google.com/`

A propos de ce livre

Ceci est une copie numérique d'un ouvrage conservé depuis des générations dans les rayonnages d'une bibliothèque avant d'être numérisé avec précaution par Google dans le cadre d'un projet visant à permettre aux internautes de découvrir l'ensemble du patrimoine littéraire mondial en ligne.

Ce livre étant relativement ancien, il n'est plus protégé par la loi sur les droits d'auteur et appartient à présent au domaine public. L'expression "appartenir au domaine public" signifie que le livre en question n'a jamais été soumis aux droits d'auteur ou que ses droits légaux sont arrivés à expiration. Les conditions requises pour qu'un livre tombe dans le domaine public peuvent varier d'un pays à l'autre. Les livres libres de droit sont autant de liens avec le passé. Ils sont les témoins de la richesse de notre histoire, de notre patrimoine culturel et de la connaissance humaine et sont trop souvent difficilement accessibles au public.

Les notes de bas de page et autres annotations en marge du texte présentes dans le volume original sont reprises dans ce fichier, comme un souvenir du long chemin parcouru par l'ouvrage depuis la maison d'édition en passant par la bibliothèque pour finalement se retrouver entre vos mains.

Consignes d'utilisation

Google est fier de travailler en partenariat avec des bibliothèques à la numérisation des ouvrages appartenant au domaine public et de les rendre ainsi accessibles à tous. Ces livres sont en effet la propriété de tous et de toutes et nous sommes tout simplement les gardiens de ce patrimoine. Il s'agit toutefois d'un projet coûteux. Par conséquent et en vue de poursuivre la diffusion de ces ressources inépuisables, nous avons pris les dispositions nécessaires afin de prévenir les éventuels abus auxquels pourraient se livrer des sites marchands tiers, notamment en instaurant des contraintes techniques relatives aux requêtes automatisées.

Nous vous demandons également de:

+ *Ne pas utiliser les fichiers à des fins commerciales* Nous avons conçu le programme Google Recherche de Livres à l'usage des particuliers. Nous vous demandons donc d'utiliser uniquement ces fichiers à des fins personnelles. Ils ne sauraient en effet être employés dans un quelconque but commercial.

+ *Ne pas procéder à des requêtes automatisées* N'envoyez aucune requête automatisée quelle qu'elle soit au système Google. Si vous effectuez des recherches concernant les logiciels de traduction, la reconnaissance optique de caractères ou tout autre domaine nécessitant de disposer d'importantes quantités de texte, n'hésitez pas à nous contacter. Nous encourageons pour la réalisation de ce type de travaux l'utilisation des ouvrages et documents appartenant au domaine public et serions heureux de vous être utile.

+ *Ne pas supprimer l'attribution* Le filigrane Google contenu dans chaque fichier est indispensable pour informer les internautes de notre projet et leur permettre d'accéder à davantage de documents par l'intermédiaire du Programme Google Recherche de Livres. Ne le supprimez en aucun cas.

+ *Rester dans la légalité* Quelle que soit l'utilisation que vous comptez faire des fichiers, n'oubliez pas qu'il est de votre responsabilité de veiller à respecter la loi. Si un ouvrage appartient au domaine public américain, n'en déduisez pas pour autant qu'il en va de même dans les autres pays. La durée légale des droits d'auteur d'un livre varie d'un pays à l'autre. Nous ne sommes donc pas en mesure de répertorier les ouvrages dont l'utilisation est autorisée et ceux dont elle ne l'est pas. Ne croyez pas que le simple fait d'afficher un livre sur Google Recherche de Livres signifie que celui-ci peut être utilisé de quelque façon que ce soit dans le monde entier. La condamnation à laquelle vous vous exposeriez en cas de violation des droits d'auteur peut être sévère.

À propos du service Google Recherche de Livres

En favorisant la recherche et l'accès à un nombre croissant de livres disponibles dans de nombreuses langues, dont le français, Google souhaite contribuer à promouvoir la diversité culturelle grâce à Google Recherche de Livres. En effet, le Programme Google Recherche de Livres permet aux internautes de découvrir le patrimoine littéraire mondial, tout en aidant les auteurs et les éditeurs à élargir leur public. Vous pouvez effectuer des recherches en ligne dans le texte intégral de cet ouvrage à l'adresse `http://books.google.com`

REVUE
DE CHIRURGIE

COULOMMIERS

IMP. PAUL BRODARD

REVUE
DE CHIRURGIE

PARAISSANT TOUS LES MOIS

DIRECTEURS : MM.

F. TERRIER
Professeur de clinique chirurgicale
à la Faculté de médecine de Paris,
Chirurgien de la Pitié,
Membre de l'Académie de médecine.

A. PONCET
Professeur de clinique chirurgicale
à la Faculté de médecine de Lyon,
Ex-chirurgien en chef de l'Hôtel-Dieu de Lyon,
Correspondant de l'Académie de médecine.

P. BERGER
Professeur de clinique chirurgicale
à la Faculté de médecine de Paris,
Chirurgien de l'hôpital Necker,
Membre de l'Académie de médecine.

E. QUÉNU
Professeur agrégé
à la Faculté de médecine de Paris,
Chirurgien de l'hôpital Cochin.

RÉDACTEUR EN CHEF : **M. F. Terrier.**

VINGT-SIXIÈME ANNÉE

XXXIV

(JUILLET A DÉCEMBRE 1906)

Avec 80 figures dans le texte.

FÉLIX ALCAN, ÉDITEUR

108, BOULEVARD SAINT-GERMAIN, 108

PARIS, 6e

1906

BOSTON MEDICAL
JUL 16 1907
LIBRARY.

CATALOGUED
JUL 16 1907
E. H. B.

9390

BOSTON MEDICAL LIBRARY
JUL 16 1907

TRAVAIL DU SERVICE DE D'BERNARD, HÔPITAL LARIBOISIÈRE (PARIS).

LE TRAITEMENT CHIRURGICAL
DES
ANÉVRYSMES DE L'ARTÈRE SOUS-CLAVIÈRE

Par M. SAVARIAUD

Chirurgien des hôpitaux de Paris,
Assistant du service.

Tandis que le traitement des anévrysmes artériels de l'artère sous-clavière n'a pas cessé à l'étranger de donner lieu à des publications de faits isolés et à des revues, aucun travail d'ensemble n'a paru chez nous sur la question depuis bien longtemps; et nous en sommes restés, sur ce sujet, avec les articles de nos deux grands Traités de Chirurgie, aux conclusions du travail de Souchon, qui date d'une dizaine d'années.

Or dix ans, par le temps qui court, sont largement suffisants pour modifier du tout au tout les conclusions d'un rapport, surtout quand ce dernier a pour objet une chirurgie aussi délicate et aussi étroitement liée aux progrès de l'asepsie que la chirurgie des artères.

Ce qui était à prévoir est arrivé; tandis que nos illustres prédécesseurs, le prof. Le Fort, Poinsot, Souchon, Pierre Delbet, Walther, étaient obligés, pour rester dans la limite imposée par les faits, de déconseiller l'action chirurgicale ou de ne la considérer que comme une ultime ressource, il m'est facile, sans aucune témérité et en me basant sur le terrain solide des faits, de dire que le traitement chirurgical des anévrysmes de l'artère sous-clavière a fait d'énormes progrès, qu'il donne les résultats les plus encourageants, et que, dans certaines conditions, la mortalité de l'opération ne dépasse pas celle des grandes opérations abdominales, qui sont l'orgueil de la chirurgie moderne. Or, comme l'anévrysme de la sous-clavière abandonné à lui même constitue une affection à peu près sûrement

mortelle, la conclusion à tirer est que le traitement chirurgical doit être essayé toutes les fois que l'anévrysme a résisté à un essai loyal des méthodes médicales.

DÉLIMITATION DU SUJET. — Tout d'abord que faut-il entendre par anévrysme de la sous-clavière? La question n'est pas inutile, car les auteurs ne s'entendent pas sur ce sujet. Tandis que les professeurs Le Fort et Kirmisson décrivent sous le nom d'anévrysmes axillaires, non seulement les tumeurs qui font exclusivement saillie au-dessous de la clavicule, mais encore celles qui remontent dans le creux sus-claviculaire, M. Pierre Delbet décrit ces sortes de tumeurs avec les anévrysmes de la 3e portion de la sous-clavière, parce que, dit-il, elles prêtent lieu aux mêmes considérations thérapeutiques (Le Dentu et Delbet, t. IV, p. 256). De plus, le même auteur ne décrit, sous le nom d'anévrysmes de la sous-clavière, que ceux de la 3e portion de ce vaisseau, car, dit-il, ceux de la 2e portion sont très rares; et, quant à ceux de la 1re portion, on ne peut les traiter que par la méthode de Brasdor : ce qui les rapproche, même lorsqu'ils siègent à gauche, des anévrysmes du tronc brachio-céphalique (p. 263).

Tout en reconnaissant la justesse de la plupart de ces considérations, je ne puis me ranger complètement à cette façon de voir, parce que : 1° c'est un usage consacré par l'habitude d'appeler axillaire la portion d'artère située au-dessous de la clavicule; 2° parce qu'il y a des anévrysmes de la 3e portion de la sous-clavière, qui sont propagés à la 2e et même à la 1re portion, et que ces sortes d'anévrysmes ont été assez fréquemment traités et guéris par la ligature centrale, de sorte qu'on ne peut les englober dans l'étude des anévrysmes du tronc brachio-céphalique, qui relèvent à peu près exclusivement de la ligature périphérique.

Toutefois, je pense qu'on doit décrire, avec les anévrysmes de la sous-clavière, les dilatations de l'artère axillaire qui s'étendent au creux sus-claviculaire, comme c'était précisément le cas dans notre observation originale, où la 2e portion de la sous-clavière était également dilatée (Obs. n° IX). Le pronostic et le traitement de ces anévrysmes sus et sous-claviculaires ou plus brièvement sous-clavi-axillaires ressemblent en effet davantage à celui des anévrysmes sous-claviers qu'à celui des anévrysmes de l'axillaire; et en cela je me range à l'avis de M. Delbet.

GÉNÉRALITÉS. — L'anévrysme de la sous-clavière est traumatique ou spontané. L'anévrysme traumatique est assez rare, étant donné la gravité habituelle des plaies de la sous-clavière (Le Fort). L'anévrysme traumatique s'observe à tout âge et dans les deux sexes, avec une fréquence à peu près égale.

L'anévrysme spontané, au contraire, ne s'observe guère que chez l'homme et à l'âge adulte. Il est très rare dans les autres circonstances. Il offre une prédilection marquée pour le côté droit; ce qui, joint à sa prédilection pour le sexe masculin, laisse à supposer que les efforts jouent un rôle considérable dans la localisation de l'anévrysme. Assez fréquemment et dans une mesure que je ne saurais préciser, cet anévrysme est fusiforme; il est très fréquemment d'origine syphilitique. Trop souvent, l'anévrysme de la sous-clavière coexiste avec d'autres dilatations anévrysmales, qui siègent soit sur l'artère du côté opposé, soit beaucoup plus fréquemment sur l'aorte thoracique ou abdominale. — Trop souvent on a vu des malades, péniblement guéris de leur anévrysme sous-clavier, succomber à la rupture d'un de ces anévrysmes de l'aorte; et c'est là un des points noirs de l'avenir qui est réservé à ces malades.

I. — Résultats fournis par le traitement chirurgical de l'anévrysme sous-clavier, durant les vingt dernières années.

On a reproché avec raison à la statistique de Souchon de comprendre trop de faits antérieurs à l'antisepsie et surtout à la période aseptique. Pour ne pas tomber dans le même défaut, qui serait inexcusable à notre époque, je ne tiendrai compte que des opérations faites de 1884 à 1904, c'est-à-dire dans le cours des vingt dernières années[1]. Le nombre de ces opérations, qui s'élève à 55, paraîtra, je pense, suffisant, pour qu'on puisse en tirer des conclusions certaines.

Le traitement sanglant des anévrysmes comprend deux méthodes : la méthode directe qui s'adresse au sac pour l'inciser ou pour le détruire; et la méthode indirecte, qui comprend les nombreuses variétés de ligatures (ligature centrale, ligature périphérique, double ligature).

Dans le chapitre suivant, j'exposerai brièvement les résultats fournis par les méthodes non sanglantes.

I. — *Méthode directe.*

Elle comprend deux procédés, qui s'appliquent à des cas différents : l'*incision* avec ligature des deux bouts; et l'*extirpation*.

1. C'est pour cette raison qu'on ne verra pas figurer dans cette statistique deux faits malheureux, cités par le professeur Berger à l'Académie (*Bull. de l'Acad. de méd.*, 1895, t. XXXIII, p. 102; le cas de Justo remontant à 1866; et celui de Schmidt publié en 1889 remontant à une date indéterminée.

a) *Incision.* — L'incision, ou méthode ancienne, ou méthode d'Antyllus, consiste, après avoir autant que possible assuré l'hémostase provisoire au moyen de la compression ou de la ligature, à ouvrir le sac, à le vider de ses caillots, à tamponner ce dernier, et à le laisser s'oblitérer par bourgeonnement. La ligature peut être simple ou double; elle peut être définitive ou provisoire. Une modification proposée dernièrement par Mikulicz à cette méthode consiste à suturer le sac et les téguments, après avoir vidé le sac; ce n'est généralement que plusieurs semaines après la ligature centrale, lorsque le contenu du sac tarde à se résorber, qu'on évacue son contenu par une étroite incision et qu'on le suture.

Relativement à l'anévrysme sous-clavier, l'incision n'a été faite que deux fois, de 1884 à nos jours. J'élimine donc le cas de Langenbeck, qui date de 1883 et dans lequel le malade mourut de septicémie. Ces deux cas concernent des anévrysmes traumatiques; ils appartiennent : l'un à Miles (1893); l'autre à Taylor (1903). Tous deux se sont terminés par la guérison.

Dans le 1er cas, on fit la ligature provisoire de l'origine de la sous-clavière; et le sac fut incisé pendant qu'on comprimait l'axillaire. L'artère qui présentait une plaie incomplète fut liée au-dessus et au-dessous. Dans le cas de Taylor, l'anévrysme avait succédé à l'embrochement de l'artère par une esquille détachée de la clavicule brisée. La tumeur occupait le creux sus-claviculaire. On incisa l'hématome; et, comme on ne put poser de fil sur l'artère, on se borna à y poser des pinces à demeure.

La conclusion de ces deux faits, c'est que dans le cas d'anévrysme traumatique de la sous-clavière, l'incision du sac suivie de la ligature des deux bouts de l'artère constitue la méthode de choix. Je dirai cependant au chapitre suivant que, dans un cas semblable, Bergmann dut à la compression un succès rapide.

b) *Extirpation.* — Grâce aux progrès de la technique, l'extirpation nous apparaît à l'heure actuelle comme la méthode de choix pour les anévrysmes des membres, anévrysmes poplités, anévrysmes iliaques, par exemple. En sera-t-il de même au membre supérieur et pour la région qui nous occupe?

En ce qui concerne les anévrysmes de la sous-clavière, il faut reconnaître tout d'abord que les cas d'extirpation ne sont pas nombreux. Je n'ai pu en relever que 6 depuis 1884 jusqu'à nos jours. Mon observation personnelle porte donc à 7 le nombre des extirpations. A première vue, ce nombre est peu considérable, en rapport au nombre total d'opérations que je rapporte. Cependant, si on veut bien observer que le premier cas remonte seulement à 1894, on

voit que cela fait 7 cas en dix ans : ce qui permet de prévoir qu'à l'avenir le nombre des extirpations deviendra de plus en plus considérable.

Jusqu'à présent, cette méthode n'a guère été employée comme procédé de choix. C'est ainsi que dans 2 cas on n'en vint à l'extirpation qu'après échec de la ligature. Dans un cas, Schopf fit l'extirpation, croyant avoir affaire à une tumeur solide. Dans mon cas personnel, je ne pratiquai l'extirpation que parce que celle-ci me parut facile. La difficulté présumée de l'opération, telle doit être, à n'en pas douter, la cause pour laquelle celle-ci n'a pas été plus souvent tentée. Cette difficulté est-elle donc très considérable? Cela ne semble point résulter de la lecture des observations; ou du moins cette difficulté varie sans doute beaucoup suivant la situation et le volume des anévrysmes.

Dans le fait qui m'est personnel et que je rapporterai plus loin, cette extirpation fut des plus faciles, il n'y avait aucune adhérence avec la veine qui ne fut même pas aperçue. Les adhérences existaient seulement avec les nerfs qui étaient plus ou moins englobés et paralysés; néanmoins leur dissection ne fut point autrement pénible.

L'opération fut également facile dans le fait de Lediard. En revanche, dans le cas de Tuffier, on dut abandonner l'extirpation et se contenter d'une ligature. Allingham blessa la veine sous-clavière. Halstedt en réséqua 6 centimètres. Schopf rencontra des difficultés du côté de la veine et des nerfs, mais put mener à bien l'opération.

En somme, la difficulté de l'opération apparaît comme variable; nul doute qu'elle ne soit particulièrement pénible, lorsque la tumeur intéresse la première partie de l'artère et qu'il faut ménager des organes aussi importants que le nerf phrénique, la plèvre, le pneumo-gastrique; aussi voyons-nous la plupart des opérateurs s'ouvrir une voie large en réséquant la clavicule. La plupart ont fait une résection définitive. König fit une résection temporaire. Dans mon cas, cette résection m'apparut comme inutile et, de fait, je pus, une fois l'artère liée, mener très rapidement et sans peine le reste de l'opération. La conservation de la clavicule n'est point à dédaigner, au point de vue de la reprise des fonctions du membre; et, si sa résection n'apparaît pas comme indispensable, il faut essayer de s'en passer.

Quels sont les résultats de l'extirpation? Sur 7 cas, nous trouvons un seul fait malheureux, celui de Moynihan; il y eut érysipèle, suppuration, et hémorragie secondaire le 59e jour; on dut lier le tronc brachio-céphalique et la carotide; l'hémorragie s'arrêta, mais l'opéré mourut 1 heure après. L'autopsie montra que l'hémorragie

provenait de la rupture d'un nouvel anévrysme, développé en amont de la ligature. Inutile de dire que cette mort n'est nullement imputable à la méthode, mais d'une part à l'opérateur (infection) et d'autre part à la maladie elle-même (développement d'un nouvel anévrysme). Retenons cette mort dans notre statistique générale, puisqu'elle est imputable à l'opérateur; mais déchargeons-en la méthode.

Quant aux résultats éloignés des malades guéris, ils ne peuvent être que bons, puisqu'on enlève la cause des paralysies et des troubles trophiques. De fait le malade de Schopf, qui présentait ces troubles à un haut degré, s'améliora très rapidement. Dans le cas d'Allingham, le résultat fonctionnel fut bon (il y eut toutefois quelques plaques de sphacèle d'ailleurs insignifiantes). En revanche, dans le cas de Lediard, le rétablissement des fonctions fut lent. Il en fut de même dans mon cas; mais le résultat final fut très bon et le malade guérit à peu près complètement de ses phénomènes de névrite; près d'un an après l'opération, il lui restait toutefois de la raideur de l'épaule (malade très rhumatisant) et une inflexion légère des deux derniers doigts, reliquat de la déformation en griffe.

En résumé, s'il me fallait porter un jugement sur l'extirpation, je dirais qu'il est regrettable qu'on ne l'ait pas plus souvent employée de parti pris, car elle ne me paraît pas beaucoup plus difficile que la ligature et qu'en tout cas elle lui est supérieure, puisqu'elle met sûrement à l'abri de la récidive; ce qui n'est malheureusement pas le cas de la ligature.

II. — *Méthode indirecte. Ligature.* — La ligature peut être faite en amont (ligature centrale, méthode d'Anel), c'est la méthode de choix; ou bien en aval (ligature périphérique ou méthode de Brasdor), c'est un pis-aller recommandable; elle peut aussi être faite au-dessus et au-dessous de l'anévrysme, soit dans la même séance, soit plus souvent dans deux séances distinctes, la ligature périphérique n'étant faite qu'après échec de la première. Enfin, lorsque l'anévrysme siège au niveau d'un carrefour artériel, comme c'est le cas pour la sous-clavière à son origine, on peut être obligé de lier non seulement au-dessus et au-dessous, mais encore de lier les collatérales. De là des opérations très variées et toutes espèces de combinaisons possibles.

A. Ligature centrale. 1° *Ligature de la 3e portion de la sous-clavière.* — Ainsi que le disent les classiques, il est rare que, dans un anévrysme remontant tant soit peu au-dessus de la clavicule, on puisse lier en dehors des scalènes. Aussi la plupart des observations

qui ont trait à cette ligature concernent-elles des anévrysmes principalement axillaires et très accessoirement sus-claviculaires. De ces faits, j'en ai recueilli 9 cas, chiffre suffisant pour montrer que l'opération est bénigne et suivie d'un bon résultat. En effet, sur ces 9 cas, je relève une seule mort par embolie, 22 jours après l'opération (Braun). A l'autopsie, on trouva un anévrysme de l'aorte descendante, un cœur gras et dilaté. L'opération a peut-être hâté la fin de ce malade; mais la méthode n'en est nullement responsable.

Que valent les résultats éloignés? Tous ne sont point notés; mais l'opéré de Heuston fut suivi 4 ans; il était devenu capable de travailler. Celui de Gussenbauer conserva de l'atrophie musculaire et des troubles trophiques (phalanges unguéales en baguette de tambour), mais, sous l'influence de l'électrisation, ces troubles s'améliorèrent; celui de Morris allait bien au bout d'un mois; celui de Sydney Jones est noté comme guéri au bout de trois mois; celui de White et Huntington guérit, mais mourut ultérieurement par rupture d'un anévrysme de l'aorte; c'est une fin qui revient malheureusement un peu trop souvent dans l'histoire des anévrysmes spontanés. Dans le cas de Parke, le malade guérit avec perte à peu près complète des mouvements du pouce, de l'index et du médius : donc résultat mauvais; mais il s'agissait d'un anévrysme traumatique et les nerfs avaient dû être sectionnés : ce qui n'est pas à mettre sur le compte de la ligature. En somme, bons résultats éloignés, pas de récidive, pas de gangrène; la ligature en dehors des scalènes est une très bonne opération, et ces qualités, elle les doit à l'absence de collatérales, qui explique l'absence de récidive.

2° *Ligature de la 2e portion.* — Lorsque l'anévrysme remonte un peu trop haut pour qu'on puisse lier en dehors des scalènes, rien de plus simple que d'entamer le scalène antérieur, en respectant le nerf phrénique, et de lier entre les scalènes. Cette ligature dans son exécution et dans ses résultats ressemble absolument à la précédente. La statistique en effet nous donne 4 cas avec 4 guérisons. A noter que, sur ces 4 cas, 2 concernaient des anévrysmes traumatiques. Sur les deux anévrysmes spontanés, l'un guérit bien, l'autre, celui de Godlee, fut à peine amendé et le chirurgien vit se développer sous ses yeux un anévrysme de l'aorte.

3° *Ligature de la première portion.* — Lorsque l'anévrysme remplit la fosse sous-claviculaire, allant du sterno-mastoïdien au trapèze, et à plus forte raison comme dans le cas de Tuffier débordant en dedans les scalènes, force est bien de reporter la ligature sur la première portion de l'artère plus ou moins près de son origine. Cette ligature placée au beau milieu des collatérales, quels vont en être

le pronostic et l'efficacité? Le dépouillement des observations va nous l'apprendre.

Tout d'abord, l'opération est difficile. Symonds, en cherchant à lier son artère, a une grave hémorragie qui l'oblige à lier précipitamment le tronc innominé et la carotide. Y a-t-il lieu de s'étonner de cette difficulté, lorsqu'on opère dans une région aussi profonde et aussi dangereuse, surtout quand les rapports normaux sont bouleversés par la présence de l'anévrysme?

En second lieu, l'opération est dangereuse par ses suites. Sur les 13 ligatures précédentes, nous n'avions pas noté une seule hémorragie secondaire; ici nous en relevons 2 mortelles sur 9 cas, 3 même, si on compte le cas de Banks qui lia la première portion de la sous-clavière pour remédier à une hémorragie secondaire consécutive à la ligature de la carotide et du tronc innominé. Trois hémorragies secondaires sur 10 cas, c'est énorme! Comme on sent bien l'influence qu'exercent d'une part les nombreuses collatérales et d'autre part la proximité du cœur!

En troisième lieu, cette ligature expose aux récidives, de sorte que, lorsque l'opéré a échappé à l'hémorragie primitive et à l'hémorragie secondaire, il court le risque de voir reparaître les battements dans sa tumeur. Les exemples de récidive malheureusement ne sont pas rares; 3 sur 9 cas de ligature centrale de la première portion de l'artère. Quand la ligature de la première portion a échoué, que faire? Clutton fit une seconde ligature en aval de la première et lia les collatérales; il eut encore une récidive. Il fit alors la ligature de l'axillaire et il obtint un succès. Lediard fit lui aussi cette ligature périphérique, mais les battements reparurent; il dut pratiquer l'extirpation; c'est aussi à l'extirpation qu'eut recours Allingham après échec de la ligature centrale. Clutton attribue l'échec de sa ligature à la résorption trop rapide de son fil; il put constater en effet au cours de sa deuxième intervention que l'artère avait repris son calibre; dans le cas de Lediard, l'échec de la ligature paraît dû à la présence d'une grosse collatérale, qui avait trop rapidement rétabli la circulation.

Enfin, lorsque l'opéré a échappé à tous ces dangers, reste-t-il guéri? — Pour répondre à la question, nous avons l'histoire de quatre malades. Celui de Schumpert (anévrysme traumatique) quittait l'hôpital au bout de neuf semaines avec un bras valide; celui de Tuffier était revu guéri au bout d'un an. Celui de Halstead ne fut suivi que six semaines; et celui de Kraske était guéri de ses troubles fonctionnels au bout de neuf mois; néanmoins, comme il lui restait quelques troubles légers, ce malade réclamait une rente.

En somme la qualité de la guérison est bonne; mais celle-ci est rarement obtenue (4 fois sur 9).

4° *Ligature du tronc innominé seul ou avec la carotide et la vertébrale.* — La ligature du tronc innominé a été faite presque toujours pour de grosses tumeurs qui du sterno-mastoïdien s'étendaient jusque sous la clavicule. La deuxième portion de l'artère était généralement intéressée (Coppinger, Symonds). L'anévrysme opéré par Helferich était gros comme une tête d'enfant, et du sterno-mastoïdien allait jusque dans l'aisselle. Celui de Burrel s'étendait à la carotide; le tronc innominé lui-même était dilaté.

D'autres fois, on a lié le tronc brachio-céphalique pour fuir la région de l'anévrysme et pouvoir opérer en partie saine (Lewtas).

Enfin, dans d'autres cas, on a lié à distance, parce que la première portion de la sous-clavière « paraissait décidément réfractaire à la ligature ».

En somme, la ligature du tronc brachio-céphalique a été considérée, tantôt comme procédé de nécessité, tantôt comme procédé de choix. Mais, d'après la lecture des observations, il semble bien que, dans quelques cas, on aurait pu se dispenser de lier aussi loin de l'anévrysme et se contenter de la ligature de la première portion de la sous-clavière et de ses branches.

La ligature du tronc brachio-céphalique pour anévrysme sous-clavier a été faite 12 fois depuis 1884 jusqu'à nos jours, la dernière opération faite de propos délibéré datant de 1895 : ce qui revient à dire que depuis dix ans on n'a pratiqué cette ligature meurtrière que forcé par la nécessité. Encore dans ces circonstances exceptionnelles n'a-t-elle été pratiquée que deux fois, dans les deux cas pour parer à une grave hémorragie. Dans le cas de Symonds, déjà cité, il s'agissait d'une hémorragie primitive au cours de la ligature de la première portion de la sous-clavière. Dans le cas de Moynihan, il s'agissait d'une hémorragie secondaire après extirpation d'un anévrysme. Dans le deuxième cas, on lia le tronc brachio-céphalique et la carotide. L'opéré de Symonds guérit; celui de Moynihan mourut de collapsus.

Deux fois on lia le tronc brachio-céphalique pour des anévrysmes traumatiques de la sous-clavière. Dans les deux cas, il s'agissait de sujets jeunes, dix-huit et vingt ans; dans les deux on lia en plus la carotide. L'opéré de Twynam, une jeune fille de dix-huit ans, mourut de ramollissement cérébral consécutif à cette double ligature; celui de Lewtas guérit. Dans les 8 cas restant, il s'agissait d'anévrysmes spontanés; sur le cas de Willet, nous n'avons aucun renseignement; restent donc 7 cas avec 2 guérisons, une survie de

cent quatre jours et quatre morts. Trois morts sont dues à l'hémorragie secondaire qui survint respectivement au bout de dix-neuf, trente-trois et trente-sept jours; une fois la mort survint au deuxième jour dans le coma; l'autopsie démontra une embolie cérébrale (Helferich). Les deux cas de guérison sont celui de Coppinger, dont l'opéré était complètement guéri et se portait bien deux ans et demi après son opération, et celui de Durante, qui fut rapidement perdu de vue. La survie de cent quatre jours concerne le malade de Burrel.

En résumé, sur 12 cas dont on connait les suites, on compte 3 guérisons (dont une pour anévrysme traumatique), une survie insignifiante et 7 morts, la plupart causées par l'hémorragie secondaire et quelques-unes par troubles cérébraux consécutifs à la ligature.

Ajoutons que 2 fois le tronc brachio-céphalique fut seul lié avec 1 guérison et 1 mort. 5 fois on y joignit la ligature de la carotide, 2 fois celle de la carotide et de la vertébrale, 1 fois celle de la vertébrale, et 2 fois celle de la carotide et de la sous-clavière.

La conclusion à tirer de ces faits, c'est que la ligature du tronc brachio-céphalique, seule ou associée à celle de la carotide, ou de la vertébrale, ou de la sous-clavière, est une opération grave, très grave même, tant du fait de l'hémorragie secondaire, redoutable à cause de la proximité du cœur et du voisinage des collatérales, qu'à cause des troubles cérébraux engendrés par ces ligatures.

Il résulte de ces constatations que, malgré l'amélioration que l'asepsie est capable de provoquer au point de vue de l'hémorragie secondaire, la ligature du tronc brachio-céphalique doit être évitée autant que possible; cette prohibition est d'autant plus légitime que les cas pour lesquels on a cru devoir tenter cette ligature sont justiciables d'une opération beaucoup plus bénigne et sans doute presque aussi efficace, je veux parler de la ligature périphérique.

B. Ligature périphérique. — C'est généralement à titre de pis-aller que des chirurgiens, se rendant compte de l'impossibilité de lier au-dessus de l'anévrysme, se sont décidés à lier au-dessous. Tel fut le cas de Monod, celui de Gérard-Marchant, celui de Barkley, celui de Braun. D'autres fois, au contraire, le diagnostic de l'extension au tronc brachio-céphalique est fait d'avance et c'est de parti pris que les opérateurs renoncent à la ligature centrale et font d'emblée la ligature périphérique.

En général, il s'agit de tumeurs volumineuses, et surtout d'anévrysmes fusiformes remplissant le creux sus-claviculaire et même faisant saillie derrière le chef claviculaire du sterno-mastoïdien. Dans certains cas, la tumeur fait saillie à la fois dans trois régions

différentes, derrière le sterno, dans le creux sus-claviculaire, et même au-dessus de la clavicule (Carmine, Thorburne). Dans deux cas (Gester, Mériwether), la tumeur fait saillie au-dessus de l'articulation sterno-claviculaire, comprimant l'œsophage ainsi que le grand sympathique. Dans ces cas, le diagnostic de participation du tronc brachio-céphalique s'impose; dans d'autres il reste douteux même pendant l'opération (Monod).

Celle-ci commence généralement par une incision exploratrice, qui a pour but de rechercher la limite supérieure de la tumeur; cette limite étant reconnue inaccessible, on se reporte vers le bout inférieur et tantôt on a lié la sous-clavière ou l'axillaire seule, tantôt on a ajouté à cette ligature celle de la carotide.

La ligature de l'axillaire ou de la sous-clavière seule a été faite 5 fois. En général, la ligature porte sur l'origine de l'axillaire, d'autres fois sur la 2e portion de cette artère, lorsque l'anévrysme descend très bas, rarement sur la 3e portion de la sous-clavière; ces 5 cas ont donné 5 guérisons opératoires. L'un des opérés, celui de Braun, a été revu complètement guéri au bout de deux ans. Celui de Thorburne fut perdu de vue au bout de peu de temps, celui de Salvia (Carmine) mourut au bout de cinq mois de rupture de son anévrysme après une période d'amélioration. Dans ces deux cas, on avait essayé de l'électrolyse après la ligature, preuve que celle-ci n'avait pas été bien efficace. Dans les cas de Barkley et de Mériwether le résultat fut bon.

Les ligatures simultanées des deux branches de bifurcation du tronc brachio-céphalique, carotide et sous-clavière ou axillaire, ont été faites 4 fois. Dans un cas, Monod put lier la sous-clavière au-dessus de la clavicule et la carotide, dans les 3 autres cas Gerster Lloyd et Gérard-Marchant lièrent la carotide et l'axillaire. Dans les 4 cas, le résultat fut bon; dans celui de Lloyd la tumeur diminuait et durcissait de plus en plus; au moment où il publiait l'observation, l'anévrysme n'avait plus que la grosseur d'une noix de galle. Dans le cas de Monod, la tumeur qui remplissait le creux sus-claviculaire disparut complètement; mais le malade conserva une paralysie (Soc. de Chir., 1900, p. 881). Dans le cas de Gérard-Marchant, l'anévrysme qui avait résisté à la méthode de Lancereaux appliquée par l'inventeur lui-même guérit de sa tumeur et de tous ses troubles.

En résumé, 9 cas sans une mort, avec des guérisons radicales et de fortes améliorations : tel est le résultat de la méthode.

Quand faut-il lier simultanément la carotide et la sous-clavière? Quand peut-on se contenter de la ligature de ce dernier vaisseau? Théoriquement, la réponse est facile. Lier la sous-clavière ou l'axil-

laire quand le tronc brachio-céphalique est indemne, lier en plus la carotide quand ce tronc est dilaté. En pratique, on voit que des anévrysmes qui s'étendaient manifestement au tronc brachio-céphalique ont pu guérir par la seule ligature de la sous-clavière (Mériwether). Dans le cas de Monod, où la participation du tronc brachio-céphalique resta douteuse, on fit la ligature de la carotide, parce que la compression de ce vaisseau (fait difficile à expliquer) diminuait les battements de l'anévrysme. En somme, il semble que la ligature de la sous-clavière ou de l'axillaire seule donne d'aussi bons résultats que la ligature simultanée de la carotide et de ces vaisseaux. De sorte qu'à moins de participation certaine du tronc brachio-céphalique, mieux vaut s'abstenir de la ligature de la carotide qui, quoi qu'en disent certains chirurgiens, est loin d'être toujours innocente.

Opérations inachevées.

Ce ne sont pas les moins intéressantes par leurs résultats. Dans 3 cas, les opérateurs ne purent terminer leur intervention d'une façon satisfaisante, et malgré cela le résultat ne fut pas autrement mauvais. Dans un cas, le professeur Le Dentu, ayant affaire à un anévrysme fusiforme remontant jusqu'à l'origine de l'artère et même au delà, n'osant pas d'autre part à cause de la minceur du sac faire de ligature périphérique, se contenta de malaxer la poche. Le résultat fut nul; ce qui n'a rien d'étonnant; mais ce qui l'est davantage, c'est l'amélioration et même la guérison qui furent observées dans les deux cas suivants. Thorne obtint une amélioration considérable dans un cas où il dut battre en retraite sans rien faire. La plaie suppura et l'auteur attribue à l'inflammation de la poche l'amélioration obtenue. Dans le cas de Routier, un crin de Florence, oublié dans la suture cutanée, fut le point de départ d'un érysipèle : le malade guérit complètement de son anévrysme!

Ces résultats, le dernier surtout, sont à méditer, avant de déclarer efficace une méthode de traitement médical des anévrysmes. Il ne faut jamais oublier que ces tumeurs sont susceptibles de guérison spontanée.

Résumé.

ANÉVRYSMES EXTRASCALÉNIQUES.

2 cas.	Incision pour an. traumatique.	2 guérisons.	
7 —	Extirpation.....	6 —	1 mort.
9 —	Ligature de la 3e portion.....	7 —	1 mort (d'apoplexie).
4 —	Ligature de la 2e portion.....	5 —	
22 cas.		20 guérisons.	2 morts.

ANÉVRYSMES EXTRA ET INTRA-SCALÉNIQUES.

1° Ligature centrale.

9 cas.	Ligature de la 1re portion.	4 guérisons.	3 récidives.	2 morts.
11 cas.	Ligat. du tronc innominé seul ou combiné à la ligature de la carotide, vertébrale, s.-clav., etc....	4 guérisons 1 survie de 104 jours.		6 morts.
20 cas.		9 guérisons opératoires.	3 récidives.	8 morts.

2° Ligature périphérique.

4 cas.	Ligature de l'axillaire.....		9 guérisons opératoires.
1 —	— de la sous-clav.....		
1 —	— carotide de la sous-clav..		
3 —	— carotide et axillaire.....		
9 cas.			

3° Ligature centrale et périphérique.

2 cas..... 1 guérison.
1 récidive.

4° Opérations inachevées.

3 cas..... 3 guérisons opératoires.

Total, 56 opérations..... 41 guérisons opératoires.
(Sur 51 malades)..... 10 morts.
51

En *résumé*, si on fait deux groupes des anévrysmes sous-claviers, on voit que les anévrysmes extrascaléniques au nombre de 22 n'ont donné que 2 morts dont l'une (apoplexie pulmonaire) est à peu près indépendante de l'opération, tandis que les anévrysmes à la fois extra- et intrascaléniques donnent une mortalité considérable quand on les prend en bloc : sur 29 cas, 21 guérisons opératoires, et 8 morts (à noter, parmi les guérisons opératoires, 3 récidives). D'autre part, si nous établissons 2 groupes parmi ces anévrysmes intrascaléniques, nous voyons que ceux qui ont été traités par la ligature centrale (1re partie de la sous-clavière, tronc brachio-céphalique et carotide, etc.) ont une mortalité très élevée : 29 cas donnant 9 guérisons (dont une survie de 104 jours!), 3 récidives et 8 morts, tandis que ceux qui ont été traités par la ligature périphérique n'ont donné que des guérisons opératoires, et en général d'excellents résultats éloignés.

II. — Résultats du traitement non sanglant.

Le *traitement médical*, diète, repos, iodure de K., donne de temps en temps des améliorations très considérables. Tel par exemple un fait cité par Duckworth (*Lancet*, 1899 t. I, p. 1493) à propos de la communication d'Allingham.

Mais c'est là un résultat bien rarement obtenu. La plupart, sinon la totalité des malades opérés, ont été soumis préalablement à la diète de Tuffnell, variante de celle de Valsalva (diète carnée, repos, suppression de la saignée), sans en avoir retiré de bénéfice bien appréciable.

L'électro-puncture n'est pas très souvent employée et ne paraît pas faire merveille. P. Delbet cite un cas de guérison dû à Saboïa (1886); je n'ai pu malheureusement le retrouver. M. Nélaton a fait à la Société de Chirurgie un rapport sur un cas de guérison dû à Valladarès. Mais le diagnostic d'anévrysme a paru douteux à plusieurs membres de la Société. En revanche, Bulhoës (1887) a publié un cas de volumineux anévrysme de la sous-clavière, traité par la méthode de Baccelli et terminé par la mort. De même, dans le cas récent de Daland, le malade qui, dit l'auteur, était au-dessus des ressources de la chirurgie, mourut vingt jours après le début du traitement. Rappelons enfin que le malade de Schmidt fut opéré pour parer à une perforation imminente due à une plaque de sphacèle provoquée par l'électrolyse. Ce fait montre que cette méthode peut être nuisible, surtout si elle n'est pas employée avec les précautions suffisantes. En somme, tout au plus pourrait-on, d'après les faits précédents, employer l'électrolyse dans les cas désespérés, après échec des autres méthodes (cas de Carmine et de Thorburne. V. Observ. de 45 à 47).

La *compression* en est généralement impossible; il faut pour qu'elle soit applicable que l'anévrysme ne remonte guère au-dessus de la clavicule. Elle a donné à Bergmann un très joli succès dans un cas d'anévrysme traumatique. La guérison fut obtenue en deux heures; ce succès est à retenir et la méthode est à essayer dans un cas similaire.

Il me reste enfin à examiner une méthode nouvelle que pour cette raison j'ai renvoyée à la fin de ce court chapitre : je veux parler de la méthode de Lancereaux-Paulesco, ou méthode des *injections gélatineuses*. Je rappelle en quelques mots le but et les moyens de la méthode. Le but est de déterminer sur la paroi rugueuse des anévrysmes la formation de caillots fibrineux; on obtient ce résultat en

injectant sous la peau une solution de sérum physiologique contenant 2 p. 100 de gélatine. La solution doit être parfaitement stérilisée, la gélatine constituant comme on sait un excellent milieu de culture et les solutions mal préparées ayant provoqué plusieurs fois le tétanos. D'après Lancereaux, la dose injectée doit être de 200 cmc. et on doit répéter cette injection jusqu'à 30 fois, si c'est nécessaire. La méthode a donné lieu à un assez grand nombre d'essais et de discussions; on a reproché à la gélatine de ne pas être absorbée; il semble que Lancereaux ait fait justice de cette critique; on reproche aux injections d'être douloureuses et de provoquer de l'élévation de température. Ces reproches me paraissent fondés; mais je les considérerais comme négligeables si la méthode était efficace. Il importe donc d'apprécier ses résultats.

Relativement aux anévrysmes en général, les résultats ont été des plus variables. Toutefois il semble bien qu'on soit en droit de prononcer pour un certain nombre de malades le nom de guérison; pour d'autres, il s'agit simplement d'amélioration; dans le plus grand nombre des cas, le résultat est nul.

Dans un travail assez récent, Golubinine[1] (1900), analysant 56 cas traités par cette méthode, trouve 36 p. 100 d'améliorations.

Relativement au sujet qui nous occupe, c'est-à-dire aux anévrysmes de la sous-clavière, je n'ai pu en trouver que 3 cas, le mien faisant le 4e. De ces 3 cas, deux appartiennent à Lancereaux, et le 3e au professeur Pitres, de Bordeaux; il a été publié par son interne Laubie, dans la thèse de Regett (Bordeaux, 1899).

Les deux cas de Lancereaux ont été présentés comme guéris par leur auteur à l'Académie; mais l'un d'eux dut être opéré quelques mois plus tard par Gérard-Marchant, qui le guérit par la double ligature de la carotide et de l'axillaire. Fait extraordinaire, ce cas est encore porté comme guéri par les injections gélatineuses dans une thèse récente (Gaultier, Paris, 1904)! La chose est d'autant plus étonnante que l'auteur se dit dans la préface, élève de M. Lancereaux lui-même. Il y a là une inexactitude regrettable.

Dans le cas de MM. Pitres et Laubie, le résultat ne fut pas bon; au bout de quelques mois de traitement on dut revenir à l'iodure de potassium. Il est vrai que l'anévrysme appartenait à la variété fusiforme, variété qui, de l'aveu de M. Lancereaux, doit être réfractaire à sa méthode.

Enfin, dans le cas que je rapporte, il y avait eu une diminution très marquée des douleurs; mais cette amélioration n'était-elle pas

1. Golubinine, *New-York med. J.*, 8 sept. 1900, p. 429.

due au repos? En revanche les troubles moteurs (griffe cubitale) s'étaient plutôt aggravés; les signes physiques étaient restés à peu près les mêmes. L'opération montra que l'anévrysme était bourré de caillots, bien que ce fût un anévrysme fusiforme. Mais ces caillots étaient-ils dus à la méthode?

En somme, de ces quelques faits et du grand nombre de ceux qui ont été publiés concernant des anévrysmes de tous sièges, on peut dire que la méthode de Lancereaux bien appliquée est inoffensive, quoique douloureuse; qu'elle paraît avoir amené un certain nombre de guérisons ou d'améliorations, et qu'en raison de ce fait elle mérite d'être conservée dans le traitement des anévrysmes, pour lesquels la méthode sanglante reste encore grave : tel par exemple que l'anévrysme des deux premières portions de la sous-clavière.

Conclusions.

Les anévrysmes de la sous-clavière doivent être divisés en 2 groupes : les uns extra-scaléniques, et les autres à la fois extra et intra-scaléniques.

Les premiers sont essentiellement chirurgicaux; ils relèvent de l'extirpation ou de la ligature, celle-ci devant être posée le plus près possible de l'anévrysme. Les deux méthodes, ligature suivant Anel et extirpation, se valent. On fera d'abord la ligature, et ensuite l'extirpation, si celle-ci s'annonce comme facile.

Pour les seconds, la méthode d'Anel étant d'autant plus dangereuse que la ligature est posée plus près du cœur, on fera mieux de s'en abstenir et de s'en tenir à la méthode de Brasdor, dont la mortalité immédiate est à peu près nulle et dont les résultats éloignés sont très fréquemment remarquables.

OBSERVATIONS.

1° Incision. — Deux cas (anévrysmes traumatiques) : Deux guérisons.

I. — Miles, 1893, *Medical News*, 1893. Anévrysme traumatique.

Ligature provisoire de l'origine de la s.-clavière. Incision du sac pendant qu'on comprime l'axillaire. Recherche de la plaie artérielle qui intéresse la demi-circonférence. Ligature des deux bouts. Perte de sang minime. Tamponnement du sac. Guérison sans encombre.

II. — Taylor, 1903. Anévrysme traumatique de la s.-clavière gauche produit par une fracture de la clavicule. *An. Surg.*, Philad., 1903, t. XXXVIII, p. 638-651; *Dublin J. of med. Sc.*, 1903; et *Medical News*, 1903, t. II, p. 936.

Le blessé était soigné depuis deux semaines pour une fracture de la

clavicule gauche, lorsqu'il vint consulter pour une tumeur pulsatile du creux sus-claviculaire.

Incision, évacuation des caillots.

Comme il est impossible de placer un fil sur l'artère, on laisse trois pinces à demeure sur le vaisseau.

En voie de guérison fonctionnelle.

2° EXTIRPATION. — Sept cas : six guérisons; une mort.

III. — SCHOPF, 1890, *Wiener klin. Woch.*, 1891.

H. de quarante-six ans. Anévrysme sus- et sous-claviculaire droit, du volume du poing, mou, élastique, sans pulsation ni souffle. Atrophie du bras et vives douleurs dans celui-ci.

Pas de pouls radial. Ulcérations trophiques des doigts.

Le diagnostic hésite entre tumeur et anévrysme.

Opération. — L'artère axillaire est oblitérée; mais la s.-clav. bat. Ligature au-dessus et au-dessous de l'anévrysme.

Extirpation difficile. Quelques filets nerveux inclus dans la poche sont sacrifiés. La veine est difficile à séparer de l'artère.

Amélioration rapide des troubles sensitifs et moteurs.

IV. — KÖNIG, 1890, Cohen, *Dissert.*, Göttingen, 1898.

H. de trente-deux ans, se fit en 1882 une fracture de la clavicule à gauche. En janvier 1890 se heurte à une colonne. En février, il remarque une tumeur pulsatile et ronflante. En mai, sa tumeur va du sterno-mastoïdien au trapèze.

Opération, mai 1900. — Anévrysme fusiforme de la s.-clav., se creusant une gouttière sur une côte cervicale.

Résection temporaire de 6^{cm} de la clavicule. Résection de 7^{cm} de l'artère entre deux ligatures.

Le 3 mai on sent le pouls. Le 26 mai il est plus faible qu'à droite. Sortie. Sur la pièce on voit des excroissances fibrineuses formant valvules.

V. — HALSTEDT, 1892. *John Hopkins Hosp. Bull.*, 1892, vol. III, p. 93.

Ligature de la 1re p. de la s.-clav. gauche et extirpation d'un anévrysme s.-clavi-axillaire.

Nègre de cinquante-deux ans. Anévrysme du volume d'une mandarine sous la clavicule gauche. Accroissement rapide = 42 centimètres à la base, allant de la clavicule à la 4e côte. Tumeur solide mais élastique; pas de pouls radial.

Incision de 33 centimètres. Résection du tiers interne de la clavicule. Ligature de la 1re p. de la s.-clavière à sa sortie du thorax et section entre deux ligatures à la soie. Section du deltoïde au-dessous de la clavicule.

Ablation en un seul bloc de l'anévrysme, avec la plus grande partie de la clavicule, un morceau du deltoïde et un segment de la veine long de 6 centimètres.

Le sac était presque complètement rempli de caillots.

VI. — Moynihan, 1897, *Annals of Surg.*, 1898.

H. de trente et un ans, syphilitique, tumeur pulsatile du cou, côté droit, au-dessus de la clavicule, du volume d'un œuf de poule.

Résection de la partie moyenne de cet os, ligature de la 2e p. de la s.-clav. et de l'origine de l'axillaire. Extirpation, érysipèle, suppuration, hémorragie second. le 59e jour, oblige à faire la ligature du tr. brachio-céphal. et de la carotide primitive.

L'hémorragie s'arrête; mais le malade meurt une heure après.

L'autopsie montre que l'hémorragie provient de la rupture d'un nouvel anévrysme développé en amont de la ligature.

VII. — Lediard, 1899, *Trans. of the clinic. Soc.*

H. de trente-neuf ans, début dix mois avant par des douleurs dans le bras et une tuméfaction du cou.

Anévrysme gros comme un œuf de canard.

1re *opération.* — Ligature de la 1re portion de la s.-clav. Echec.

2e *opération.* — Ligature de la 1re p. de l'axillaire. Echec.

3e *opération.* — Après résection de la clavicule et ligature d'un gros vaisseau, extirpation du sac sans difficulté ni grosse hémorragie. Lente amélioration; deux mois après l'opéré peut élever le bras au-dessus de l'horizontale.

L'anévrysme ne contenait aucun caillot, mais présentait des plaques athéromateuses.

VIII. — Allingham, *Lancet*, 1899.

Marin de vingt-trois ans, ayant depuis trois ans une tumeur du creux sus-claviculaire droit du volume d'une orange.

Echec de la ligature de la 1re p.

2e *opération.* — Extirpation entre deux ligatures (2e p. de la s.-clav. et 1re p. de l'axillaire) après résection de la plus grande partie de la clavicule.

Dissection de la veine difficile; petite blessure latérale oblige à y poser une ligature.

Guérison sans accroc, sauf une petite plaque de sphacèle insignifiante avec bon fonctionnement du bras.

L'anévrysme était bourré de caillots; la s.-clav. n'était pas complètement oblitérée.

IX. — Reynier-Savariaud, Anévrysme sous-claviculaire droit, *Bul. Soc. Chir.*, 28 mars 1905, p. 329, séance du 22 mars; et Savariaud, *Presse médicale*, 17 janvier 1906.

H. de cinquante-neuf ans. Début cinq ans auparavant par douleurs névralgiques dans l'épaule et le bras. Déformation en griffe des derniers doigts. Tumeur faisant au-dessous de la clavicule droite une saillie du volume d'une mandarine. Peau violacée et adhérente. Battements et tuméfaction au-dessus de la clavicule. Traitement par injections gélatinées produit amélioration des troubles subjectifs, mais non des troubles trophiques.

Opération. — Ligature préventive de la sous-clavière (2e portion), puis de

l'axillaire au-dessus du petit pectoral. Extirpation facile. Disparition lente des troubles fonctionnels. Durée d'observation un an.

3° LIGATURE DE LA 3e PORTION. — Neuf cas : huit guérisons; une mort (apoplexie pulmonaire).

X. — SYDNEY JONES, 1884. Deux cas de ligature de la sous-clavière pour anévrysme de l'axillaire, *Lancet*, 1885, vol. II, p. 802.

1er cas. — Ce cas était d'autant plus intéressant que le malade avait été opéré trois ans auparavant d'un anévrysme poplité.

Ligature de la 3e p. de la s.-clavière.

L'artère était si manifestement dilatée en amont que l'opérateur dut prolonger son incision jusque dans le sterno-mastoïdien et lier l'artère au ras des scalènes; guérison. Temps d'observation, trois mois.

XI. — CAMERON MORRIS, 1885, *Lancet*, 1885, p. 152.

Femme de quarante-six ans. Anévrysme s.-clavier et axillaire droit. Ligature de la 3e p. de la s.-clavière, guérison. L'anévrysme était fusiforme. Bon résultat fonctionnel. Durée d'observation un mois.

XII. — WHITE ET HUNTINGTON, 1885; d'après Souchon, p. 756.

Ligature de la 3e p. de la s.-clav. pour anévrysme sous-clavier gauche.

Guérison. Mort plus tard de rupture d'anévrysme de l'aorte abdominale. S.-clav. gauche oblitérée entre l'origine de l'intercostale supérieure et l'acromio-thoracique.

XIII. — BARTLETT, 1888, *Lancet*, 1887, T.I, p. 14. An. axil. traumatique. Ligature de la sous-clavière gauche. Guérison.

Ce cas est cité par erreur par Mikaïlow, comme ligature de la 2e portion. La lecture de l'observation prouve que l'incision fut faite comme pour lier la 3e portion, mais qu'à cause des difficultés opératoires on dut allonger l'incision et lier le vaisseau au-dessous de la clavicule; il semble donc plutôt qu'on ait lié l'origine de l'axillaire. Le résultat opératoire fut très bon, ainsi que le résultat fonctionnel du bras.

XIV. — PARKE, 1891. Anévrysme traumatique de la s.-clavière, *Med. Record*, 1891; et Souchon, p. 749.

H. de quarante ans, opéré trois semaines après une blessure par balle. Ligature de la 3e portion. Guérison avec la perte presque complète des mouvements du pouce, de l'index, et du médius.

XV. — ROTTER, 1892, in Mikaïlow, n° 226. *Les blessures par instruments piquants de l'artère sous-clavière au-dessous de la clavicule*, Dorpat, 1894, p. 405.

Anévrysme traumatique de la s.-clavière au-dessous de la clavicule. Ligature de la s.-clav.

XVI. — GUSSENBAUER, 1894, *Wiener Klin.*, 1895.

H., cinquante-quatre ans, souffrant depuis sept ans de l'épaule, du bras et

du dos. Anévrysme sous la clavicule droite depuis trois ans; compression sans résultat en 1893. En 1894 devient gros comme une tête d'enfant. En 1895, ligature de la s.-clavière au-dessus de la clavicule. Les pulsations cessent. Les douleurs disparurent; mais il se produit de l'atrophie des muscles, une déformation des phalanges unguéales en baguette de tambour. Sous l'influence de l'électrisation, il se produit une amélioration.

XVII. — Braun, 1894; in Cohen, *Dissert.*, Göttingen, 1898, d'après Jacobsthal.

Tumeur au-dessous de la clavicule gauche.

Ligature de la s.-clavière en dehors des scalènes avec un double fil de soie. Les pulsations cessent dans l'anévrysme et à l'artère radiale. Congestion pulmonaire. Mort le 22e jour.

A l'autopsie, anévrysme de l'aorte descendante. Athérome; embolie pulmonaire des deux côtés. Cœur gros et dilaté.

XVIII. — Heuston, *Lancet*, 1900, I.

Anévrysme sous-clavi-axillaire chez un individu de cinquante ans; clavicule luxée en avant, bras œdématié, circul. veineuse sous-cutanée.

Ligature en dehors des scalènes au catgut. Le pouls radial revient au 8e jour, puis disparaît le 23e.

La tumeur diminue, durcit; le patient guérit complètement et devient capable de travailler.

Pouls revenu le 8e jour.

Durée de l'observation : quatre ans.

4° Ligature de la 2e portion. — Quatre cas : quatre guérisons.

XIX. — Van Duyn, 1888, *Centralblatt f. Chir.*, 1888, n° 28, p. 517.

Plaie par balle de fusil de guerre intéressant le plexus brachial et artère axillaire. Intervention, huit mois après. Ligature entre les deux scalènes; amélioration de tous les troubles fonctionnels et retour du pouls au bout de douze jours.

XX. — Godlee, 1891, *Medico-chir. Trans.*, 1892.

Le patient, âgé de soixante-six ans, éprouvait depuis trois mois de l'engourdissement du bras gauche; ni syphilis, ni trauma; gros anévrysme de l'origine de l'axillaire au-dessus de la clavicule; on sent aussi des pulsations. Douleur dans le bras. Anesthésie de la main.

Après déchirure partielle du scalène, ligature de la 2e p. avec un catgut.

La pulsation de l'anévrysme cesse, les fourmillements dans la main aussi, mais les douleurs persistent. De plus, il se développe un anévrysme de l'aorte.

Temps d'observation : deux à trois mois.

XXI. — Croly, 1898, *Dublin Journal*, 1890.

Anévrysme de la s.-clavière gauche de grandes dimensions, dans la fosse sous-claviculaire, développé un an et demi après une plaie par instrument piquant.

Mise à nu et section de la moitié externe du scalène antérieur. Double ligature au fil de baudruche de l'artère, en lieu sain.

Guérison sans incident. Le patient est redevenu propre au travail.

XXII. — WRIGT ET WRIGLEY, 1900, *Lancet*, I, 1901.

Malade de trente-six ans, habitué à soulever de lourds sacs. Fortes douleurs depuis trois à quatre ans.

A gauche, *au-dessus et au-dessous de la clavicule*, tumeur pulsatile.

Opération le 19 déc. 1900. La 3e p. de la s.-clavière est dilatée; mise à nu de la 2e portion après réclinaison du scalène et double ligature à la soie. La pulsation de l'anévrysme cesse ainsi que le pouls.

26 février. L'anévrysme est petit, sans pulsation. Le pouls radial est de nouveau sensible, mais très faible. Temps d'observation : deux mois.

5° LIGATURE DE LA 1re PORTION. — Neuf cas : deux morts; trois récidives; quatre guérisons.

XXIII. — CLUTTON, 1896, *Lancet*, 1897.

Tonnelier de cinquante-quatre ans. Depuis trois ans, douleur dans l'épaule droite et le bras. Anévrysme de la grosseur d'une noix de galle au bord externe des scalènes.

1re *opération* (mars 1896). Ligature au niveau du bord interne du scalène avec un double fil de baudruche, en aval des artères thyroïdienne et mammaire interne. La pulsation se reproduit bientôt.

2e *opération* (trois mois plus tard). Ligature de la s.-clavière en amont des artères précédentes. Ligature de ces artères (à la soie). De la 1re ligature, il ne reste rien; l'artère a repris son calibre. Récidive.

3e *opération* (sept jours plus tard). Ligature de l'axillaire. La pulsation diminue et disparaît plus tard complètement. Plus de pouls radial.

L'opérateur pense que, s'il avait fait sa première ligature à la soie, il n'aurait pas eu de récidive.

XXIV. — PITTS, 1897, *Lancet*, 1897. Anévrysme des deux. et trois. portions.

Lésion du cœur. Ligature de l'origine de la s.-clavière. Les collatérales ne peuvent être liées, à cause des dimensions de l'anévrysme. La pulsation revient bientôt. Un nouvel anévrysme s'est développé au voisinage de la ligature. Ligature de l'axillaire.

Mort au bout de quelques semaines d'hémorragie au niveau de la 1re ligature.

A l'autopsie, paroi du vaisseau friable. La ligature a coupé.

En amont de la ligature un nouvel anévrysme s'est développé. Aucune suppuration.

XXV. — SCHUMPERT, 1898, *Medical Record*, 1898.

Anévrysme traumatique de la fosse sus-claviculaire gauche, du volume d'une orange. Bras œdémateux, fortes douleurs. Double ligature à la soie sur le bord interne des scalènes. Cessation définitive des battements. Au

bout de neuf semaines, le patient quitte l'hôpital avec un bras valide. Pas de pouls radial.

XXVI. — Lediard, 1899. V. plus haut, Obs. VII.

XXVII. — Allingham, *Lancet*, 1899.

Marin de vingt-cinq ans, ayant depuis trois ans un gonflement du creux sus-claviculaire droit. L'anévrysme va du sterno-mastoïdien au trapèze.

Ligature de la 1re p. de l'artère au bord interne des scalènes. La pulsation revient au bout de trois jours; après quatre semaines l'an. se reproduit.

2e *opération. Extirpation.* Résection de la p. moyenne de la clavicule.

Ligature de l'axillaire; la dissection du sac d'avec le plexus et la veine demande de nombreuses difficultés.

Une ligature à la soie externe est devenue indispensable sur la veine. L'anévrysme émane de la 3e p. de la s.-clavière.

Ligature de la 2e p. et ligature de la transverse du cou.

Guérison avec bon fonctionnement du bras. L'anévrysme est plein de caillots durs; la s.-clavière n'était pas complètement oblitérée.

XXVIII. — Kammerer, 1899, *Medical Record*, 1899.

H., vingt ans, syphilis. Tumeur du volume du poing à marche rapide et menaçant de se rompre.

Résection de la clavicule, du sternum; puis, comme cela ne suffit pas encore, résection des deux premières côtes.

Séparation difficile de l'artère d'avec la veine; ligature de l'artère à un pouce de la crosse aortique avec un catgut. Durée 3 heures. Le pouls revient au 3e jour; l'anévrysme durcit et ne bat plus.

Peu de troubles circulatoires du côté du bras. Au bout de trois semaines, hémorragie par la plaie pourtant aseptique, mais incomplètement suturée.

Nouvelle hémorragie dix jours après. Mort d'épuisement. A l'autopsie, on voit que la plaie est aseptique, mais que le fil résorbé en partie a coupé à un endroit la paroi artérielle.

XXIX. — Halstead, 1900, *Medical News*, 1900.

Anévrysme de la 3e portion, gros comme un œuf de poule, chez une femme de quarante-quatre ans; ni trauma, ni syphilis.

Opération. Lambeau à base inférieure. En cherchant à contourner l'origine de la s.-clavière en dedans de la vertébrale, il blesse la paroi postérieure de l'artère. L'hémorragie profuse qui en résulte est combattue par la compression. Résection du tiers interne de la clavicule. Ligature de l'artère de chaque côté de la rupture avec un catgut simple. Suture de la plaie. Réunion *p. primam.*

La pulsation cesse et ne revient plus; durée d'observation : six semaines. Pas de pouls radial.

XXX. — Tuffier, 1900, *Bul. Soc. Chir.*

Volumineux anévrysme faisant saillie en dehors et en dedans des scalènes.

Opération. La dissection du sac d'avec le plexus est impossible.

Ligature de la 1re partie. Au bout de trois mois, on ne sent plus l'anévrysme. Au bout d'un an, la guérison se maintient.

XXXI. — KRASKE, 1903; in Oberst. L'anévrysme de la sous-clavière. *Beiträge für klin. Chir.*, 1904, p. 366.

H. de cinquante et un ans, autrefois bien portant et très bon ouvrier, reçoit sur l'épaule droite un objet pesant; il ressent une vive douleur, mais peut continuer son travail; trois jours après un médecin constate l'existence d'une tumeur pulsatile, de la grosseur d'un œuf. Augmentation progressive malgré le traitement médical. Deux ans et demi après, les douleurs et l'impotence fonctionnelle le décident à l'opération.

Dans la fosse sus-claviculaire droite, tumeur pulsatile de la grosseur du poing; au centre, la peau est mince et violacée. La tumeur passe au-dessous de la clavicule et la soulève en avant. Frémissement et souffle. La fosse sous-claviculaire n'est pas sensiblement bombée. Les veines sous-cutanées sont élargies. Le bras droit est œdémateux et un peu cyanosé. Les muscles sont flasques. Vives douleurs, quand on veut étendre le coude ou écarter le bras du corps.

En raison du peu de place que laisse l'anévrysme, on décida de lier la 1re p. de l'artère, résection à la pince-gouge du tiers moyen de la clavicule. L'anévrysme commence à 4 cm. de l'origine de l'artère; le nerf phrénique passe devant lui. L'origine de la s.-clav. est difficilement trouvée, parce qu'elle est marquée par l'anévrysme et la carotide. Ligature difficile, à 1 cm. de l'origine du vaisseau.

Disparition progressive de l'anévrysme et des troubles fonctionnels. Néanmoins, comme il reste encore quelques troubles, le malade réclame une rente. Durée d'observation : neuf mois.

6° LIGATURE DU TRONC INNOMINÉ CAROTIDE. — Onze cas : quatre guérisons; une survie de 104 jours; six morts.

XXXII. — BULL, 1884; in Burrel, *Boston med.*, 1895, p. 125.

Ligature simultanée du tronc brachio-céphalique et carotide et vertébrale.

Mort le 33e jour d'hémorragie secondaire.

XXXIII. — M. BANKS (de Liverpool), 1885, *British med. J.*, 1885, vol. 1, p. 230.

Anévrysme de la 3e partie de la s.-clavière.

Ligature simultanée du tronc brachio-céphalique et de la carotide; récidive 67 jours plus tard.

Ligature de la 1re portion de la sous-clavière.

Mort le 37e jour d'hémorragie.

XXXIV. — B. MAY (de Birmingham), 1886, *Lancet*, 1886, vol. I, p. 1064.

Laboureur de trente ans souffrant d'un volumineux an. sous-clavier, large de trois pouces sur deux de haut.

Diète de Tufnell sans résultat. Phén. de compression du plexus brachial.

Ligature du tronc innominé.

Mort le 19e jour d'hémorragie.

XXXV. — Durante, 1887, d'après Henderson, *Lancet*, 1887, t. I, p. 876. Ligature du tr. br.-céph. et vertébrale pour anévrysme sous-clavier 2e p. Guérison.

H., quarante-cinq ans. Après avoir essayé d'autres moyens sans résultat, le professeur Durante (de Rome) résolut de faire la ligature.

Avec des strictes précautions antiseptiques, le vaisseau fut lié en deux endroits immédiat. avant la séparation de la s.-clav. et la carotide. Large drainage et guérison par 1re intention.

Aucun trouble de la circulation centrale ni du côté du bras.

Opération, 25 mars. Publiée le 5 avril.

XXXVI. — Helferich, 1887, Dissert. d'Ullrich. Greifswald.

Anévrysme s.-clav. et axillaire gros comme une tête d'enfant.

Ligature du tr. br.-céph., puis de carotide, puis de la s.-clav. en dehors des scalènes; le sac se remplit encore mais lentement.

Mort dans le coma au bout de deux jours. A l'autopsie, embolie cérébrale et anévrysmes multiples.

XXXVII. — Lewtas, 1889, *British med. J.*, 1889, p. 312.

Jeune homme de vingt ans, blessé au-dessus de la clavicule droite et perdant du sang depuis trois jours. Recherche du corps étranger. Hémorragie de la s.-clavière arrêtée avec le doigt. Ligature du tr. brachio-céphalique et de la carotide. Guérison. Temps d'observation : 45 jours.

XXXVIII. — Twynam (de Sydney), 1890, *Lancet*, 1890, p. 1352.

Jeune fille de dix-huit ans, précipitée de son cheval contre un arbre, se brise la clavicule. On diagnostique un anévrysme produit par un éclat de cet os.

Ligature du tronc innominé et carotide.

Mort en 18 heures par anémie cérébrale.

XXXIX. — Coppinger, *Lancet*, 1893 et 1895.

Anévrysme de la 2e et de la 3e portion, gros comme un œuf de poule, faisant saillie au-dessus et au-dessous de la clavicule et accessible sous l'aisselle, chez un homme de cinquante-trois ans.

Ligature de l'artère innominée et de la carotide primitive à la soie. La pulsation cesse aussitôt, de même le pouls.

Guérison constatée deux ans et demi plus tard.

XL. — Burrel, 1895, *Boston med. a. surg. J.*, 1895, vol. 133, p. 125.

Anévrysme sous-clavier s'étendant à la carotide. Ligature double à la soie du tronc innominé qui est dilaté. Retour du pouls le 6e jour. Réunion *per primam*, mais œdème, atrophie; flasque, sans force, avec sensation de fourmillements. Mort au bout de 104 jours.

A l'autopsie, hypertrophie du cœur, sclérose de l'aorte et des gros vaisseaux. Anévrysme fusiforme de la s.-clav. Dilatation du tronc innominé. Ce dernier est oblitéré au niveau de la ligature supérieure (au ras de la bifurcation du vaisseau), au delà il n'y a que quelques caillots. Au niveau de la ligature inférieure le fil a coupé; mais il ne s'est pas éliminé et le calibre de l'artère s'est rétabli.

XLI. — MOYNIHAN, 1897, *Annals of Surg.*, 1898.

Anévrysme de la 3e portion de la s.-cl. droite. Extirpation entre deux ligatures. (2e p. de la s.-clav. et 1re p. de l'axillaire).

Erysipèle. Suppuration.

Développement d'un second anévrysme en amont de la ligature. Rupture.

2e *opération.* Ligature du tr. br.-céph. et carotide. Mort de collapsus.

Autopsie. Rupture d'un nouvel anévrysme développé en amont de la ligature.

XLII. — SYMONDS, 1899, *Lancet*, 1899, vol. I, p. 1493.

Anévrysme de la 2e p. de la s.-clav. droite remplissant la fosse sus-claviculaire.

Forte hémorragie pendant la recherche de la 1re portion de la s.-clav.; à cause de cela, ligature du tr. br.-c. et carotide. Guérison.

7° LIGATURES PÉRIPHÉRIQUES. — Neuf cas : neuf guérisons opératoires.

XLIII. — GERSTER, *New-York medical Journal*, 1884, p. 618.

H. de cinquante et un ans. Tumeur derrière l'articulation sterno-claviculaire. Le 16 janvier 1884, ligature de la carotide et de l'axillaire au-dessus de la clavicule.

Disparition de tous les symptômes.

XLIV. — MÉRIWETHER, 1889, *Annals of Surg.*, 1891, vol. 14, p. 221.

Nègre de soixante ans. Depuis 2 ans, tumeur pulsatile au-dessus de l'articulation sterno-claviculaire droite.

Douleurs dans le cou, l'épaule et le bras. Toux et gêne de la déglutition.

Pupille droite rétrécie.

Diagnostic. — Anévrysme de la 1re p. de s.-clav., avec participation du tronc br.-céphal.

Opération, 21 février 1889. — Ligature de la 3e p. de la s.-clav. au catgut.

Tamponnement.

Amélioration des troubles subjectifs.

Les pulsations ne diminuent pas.

Le pouls revient le 3e jour.

Mars. Aucune douleur. Tumeur dure, diminuée de volume.

Avril. L'anévrysme est gros comme une noix de galle, dur, et ne détermine plus aucun trouble.

Actuellement (1891?), la tumeur diminue encore.

XLV. — CARMINE, 1893, *La Riforma med.*, 1894; et Jacobsthal, *loc. cit.*

H. de cinquante ans. Plusieurs mois après une chute de voiture, il res-

sent de vives douleurs dans l'épaule et le bras gauche; en même temps, apparition d'une tumeur pulsatile dans la fosse sus-claviculaire gauche.

Trois ans plus tard (1893), l'an. dépasse en bas la clavicule, en dedans s'insinue derrière la portion claviculaire du sterno-mastoïdien; on fait la ligature de l'axillaire (Salvia).

Le pouls disparaît, les douleurs également, la tumeur diminue de moitié. Le dixième jour le pouls redevient sensible. Accroissement de la tumeur. Réapparition des douleurs.

Un mois plus tard, l'état local est le même qu'après l'opération.

Pendant trente-cinq jours, on fait alors l'application de courants galvaniques.

Le résultat est peut-être encore plus favorable que celui qu'avait donné l'opération au début.

Quatre mois de bien-être. Alors, à la suite d'un violent effort, réapparaissent les douleurs; l'anévrysme augmente et bientôt se rompt. Mort.

XLVI. — Monod, 1894, Anévrysme de la s.-clav. (3e portion), ligature simultanée de la s.-clav. immédiatement au-dessus de la clavicule et de la carotide primitive; guérison. Rapport de Berger, *Bul. Acad. Méd.*, 1895, p. 97.

H. de cinquante et un ans, souffrant de douleurs très vives dans l'épaule et le membre supérieur droits. Tumeur pulsatile du volume d'une grosse noix dans le creux sus-claviculaire, sans souffle ni frémissement.

Les deux premières portions de la sous-clavière paraissent saines.

La compression de la carotide diminue les battements de la tumeur.

Monod essaie d'abord de lier le tronc br.-céph.; mais, le trouvant dilaté (?), il pratique la ligature simultanée de la sous-clavière au-dessus de la clavicule et de la carotide.

Quatre mois après, le malade fut présenté guéri à l'Académie de Médecine.

L'artère radiale et l'humérale semblent oblitérées.

A propos de ce malade, Berger pense que l'auteur a bien fait de lier la carotide, puisque la compression de ce vaisseau diminuait les battements de la tumeur.

La participation du tronc br.-céphal. reste douteuse.

XLVII. — Thorburne, *British, med. Journ.*, 1895, vol. I, p. 909.

Le patient, âgé de cinquante et un ans, avait reçu un fort coup de timon dans la région sous-claviculaire. Dix-huit mois plus tard, apparition d'une tumeur du côté gauche du cou. Ni syphilis ni athérome. L'anévrysme remplit tout le creux sus-claviculaire, passe derrière la stérno et sous la clavicule.

Opération. — La ligature de l'origine de l'axillaire est abandonnée à cause de la dilatation du vaisseau.

Section du petit pectoral. Ligature de l'artère entre la 2e et la 3e portion.

Suites. — Réunion *per primam.*

Le dixième jour la tumeur est complètement dure et ne bat plus.

Le dix-septième jour, retour de la pulsation.

Alors, électrolyse. Après cela la pulsation disparaît, puis réapparaît au bout de quatre jours.

Nouvelle séance d'électrolyse.

Disparition de pulsations. Le patient quitte l'hôpital et n'a pas été revu.

XLVIII. — Lloyd, 1898, *Ligature simultanée de la carotide droite et de l'axillaire*, *British med. Journal*, 1898 (in Jacobsthal).

Homme de cinquante-cinq ans.

Anévrysme de la 1re p. de la s.-clav. vraisemblablement avec participation du tronc brachio-céph.

Depuis quelques semaines, douleur dans le bras; tumeur du volume d'un citron au-dessus de la clavicule.

Opération. — Ligature au catgut de la carotide droite et de la 1re partie de l'axillaire.

Suites. — La tumeur et les pulsations diminuent. Actuellement, elle est petite, dure, du volume d'une noix de galle.

XLIX. — Gérard-Marchant, 1900, Ligature simultanée de la carotide droite et de l'axillaire pour anévrysme sous-clavier étendu à toute l'artère. *Bul. de l'Acad. de Méd.*, août 1901, et rapport de Le Dentu, 1903, p. 131 à 141.

Cocher, cinquante et un ans, éprouve pour la première fois, en février 1897, des engourdissements de la main droite.

En juillet 1897, sous l'influence d'un effort insignifiant, le bras devient inerte et froid.

En janvier 1898, Lancereaux lui fait 22 injections de sérum gélatiné. Diminution des douleurs, mais pas d'influence sur le développement de la tumeur. Pouls faible et intermittent.

Il semblait que l'anévrysme ne portât que sur la s.-clavière; mais, au cours de l'intervention qui eut lieu le 9 décembre 1898 et dont la première partie fut consacrée à la recherche des limites de la tumeur, il fut reconnu qu'elle s'étendait jusqu'au tronc innominé exclusivement. Ligature de la carotide et de l'axillaire. Au premier pansement, la tumeur ne bat plus.

En janvier 1894, la guérison est complète.

L. — Barkley. *New-York Journal*, 1900; et in Oberst.

Anévrysme sus-claviculaire gauche. Barkley ne put pas atteindre le bout supérieur et lia l'inférieur avec un fil de soie. Le résultat fut bon; les douleurs disparurent.

LI. — Braun; in Jacobsthal, *Deutsche Zeitschr. f. Chir.*, 1903, t. LXI.

H. de cinquante et un ans, ayant depuis trois mois des douleurs dans l'épaule droite. Syphilis. Tumeur pulsatile de la fosse sus-claviculaire droite.

Opération (nov. 1900). — L'anévrysme s'étend en dedans plus qu'on ne pensait, si bien qu'une ligature en amont est impossible.

Ligature de la s.-clavière saine au-dessous de la clavicule (axillaire). Le pouls cesse; mais la pulsation ne diminue pas l'anévrysme. Inflamma-

tion modérée de plaie. Au bout d'un mois, aucun changement dans le volume ni la pulsation.

Par contre les douleurs ont disparu. Deux ans plus tard on ne sent plus aucune tumeur.

8° Double ligature (centrale et périphérique). — Deux cas : une guérison; une récidive.

LII. — Clutton. — Voir obs. XXIII.

LIII. — Lediard. — Voir obs. VII.

9° Opérations inachevées. — Trois cas : trois guérisons opératoires.

LIV. — Thorne, 1893 (in Jacobsthal).

Grosse tumeur pulsatile au-dessus des deux tiers externes de la clavicule droite faisant aussi saillie dans le creux de l'aisselle.

Diagnostic. — Anévrysme de la s.-clav. et l'axillaire.

Incision pour lier la 1re et la 2e portion de l'artère — on s'aperçoit que l'anévrysme s'étend sur la 1re portion — fermeture de la plaie.

Suppuration. Amélioration des signes de l'anévrysme, disparition du pouls radial.

L'amélioration paraît due à la suppuration.

LV. — Le Dentu, *Bul. Acad. Méd.*, 1895, t. XXXIII, p. 103.

An. fusiforme de la 3e portion de la s.-clav. avec participation des deux premières portions et même du tronc br.-céph.

Ne pouvant lier le tronc br.-céph., n'osant pas lier l'axillaire à cause des mauvais résultats habituels de cette ligature, ne voulant pas lier la carotide, ne pouvant lier la vertébrale, il se contenta de malaxer le sac. Le malade sortit de l'hôpital sans amélioration.

LVI. — Routier, *Bul. Soc. Chirurg.*, 1900, p. 881.

Routier prit un anévrysme pour un ganglion comprimant le plexus brachial.

Après incision de couches superficielles, il reconnut son erreur et referma son incision. Le malade guérit complètement après avoir présenté un érysipèle.

9° Électrolyse. — Cinq cas.

LVII. — Saboïa, 1886, *J. of Am. med. Assoc.*, p. 386, 1886 ; in Delbet, p. 150.

Anévrysme s.-clav. droit. Electrolyse punctiforme, 40 m. Guérison.

LVIII. — Buihoes (O.), *Brazil med.*, 1887, 67, 92, 100.

Volumineux anévrysme de la s.-clav., traité par la méthode de Baccelli. Mort.

LVIX. — CARMINE, 1893. — V. observ. XLV.

L'électrolyse fut faite comme complément de la ligature de l'axillaire et produisit une amélioration plus grande encore.

LX. — THORBURNE. — V. observ. XLVII, 1895.

L'électrolyse a été employée comme complément de la ligature de l'axillaire. Le résultat parait avoir été satisfaisant; mais le malade n'a pas été suivi.

LXI. — DALAND, *Medical News*, 1903, vol. II, p. 664.

Anévrysme de la sous-clavière gauche, traité par l'acupuncture et l'électrolyse.

Le patient mourut vingt jours après le début du traitement.

L'autopsie montra un anévrysme de la sous-clavière étendu à l'axillaire.

10° MÉTHODE DE LANCEREAUX. — Trois cas : guérisons?

LXII. — LANCEREAUX ET PAULESCO, *Bul. de l'Acad. méd.*, 1898; et Gaultier, th. Paris, 1904.

Achille, cinquante ans, cocher, éprouva en 1897, en lavant sa voiture, un engourdissement avec fourmillement dans le bras droit, qui resta insensible au froid pendant cinq minutes.

Les jours suivants, cet accident se renouvela, accompagné de douleurs lancinantes dans le corps du bras.

Dans le triangle sus-claviculaire, tumeur du volume d'une grosse noix, s'enfonçant en bas, derrière la clavicule; ni frémissement, ni souffle.

Pouls imperceptible le long de l'artère jusqu'à la radiale; à gauche pouls normal.

Au bout de trois injections, le malade ne souffrant plus demande à sortir.

Au bout de vingt jours d'un exercice modéré, reprise des douleurs coïncidant avec l'augmentation de la tumeur. Deux injections à trois jours de distance rétablissent tout. Les douleurs cessent définitivement... Quitte l'hôpital le 13 août 1898 et recommence son travail. Depuis lors il est resté guéri, nous dit Gaultier en 1904. Or il a été opéré en décembre 1898 par Gérard-Marchant, présenté guéri en mars 1899 à la Société de Chirurgie et Le Dentu a fait son rapport sur ce cas en août 1900!

LXIII. — PITRES-LAUBIE; in Regett, thèse Bordeaux, 1899.

Lucien B., cinquante-six ans, entre pour des palpitations de cœur qui durent depuis quatre ans et pour une tumeur du creux sus-claviculaire droit. La tumeur est apparue il y a deux ans, accompagnée de crampes dans le bras, d'engourdissement et de parésie. On diagnostique un anévrysme fusiforme sous-clavi-axillaire avec dilatation de l'artère du côté opposé.

On fait, du 11 février au 19 mars, 16 injections de sérum gélatiné variant de 40 à 200 cmc. Pendant quelque temps, amélioration, puis aggravation. On cesse le traitement de Lancereaux.

LXIV. — Lancereaux et Paulesco, *Bul. de l'Acad.*, juillet-août 1901; et Gaultier, th. Paris, 1904.

Guillaume, charpentier, quarante-trois ans. Début de l'affection en 1896. Vers la fin de l'année, il constata, au-dessus de la clavicule, l'apparition d'une tumeur de la grosseur d'une noisette. En septembre 1898, douleurs dans la zone du cubital, atrophie de la main. En juillet 1900, obligé de quitter son travail parce qu'il ne peut plus tenir un outil dans la main.

A son entrée, tumeur du volume d'une orange molle. Main en griffe; sous l'influence du traitement les douleurs lancinantes disparaissent et la tumeur durcit, cesse d'être réductible. Le malade sort. En juin 1901, à la suite de la reprise du travail, récidive vite jugulée par le traitement.

Diminution spontanée de l'atrophie des interosseux; le malade peut tenir et même manier un marteau. Gaultier, dans sa thèse de 1904, nous apprend qu'il est resté attaché à l'hôpital et qu'il le considère comme guéri; « la tumeur ferme et dure existe toujours, mais n'a pas grossi ».

Bibliographie.

P. Delbet, *Du Traitement des anévrysmes*, Paris, 1884.

Souchon, *Annals of Surgery*, nov. et déc. 1895. Trait. opérat. de l'an. de 3e p. de la sous-clavière.

Jacobsthal, *Deustche Zeitschrift f. Chir.*, 1903, t. LXI. Traitement de l'anévrysme de la sous-clavière.

Auvray, *Chirurgie du médiastin antérieur*, Paris, 1904.

Mikaïlow, *Ligature de l'artère sous-clavière*, thèse de Saint-Pétersbourg, 1897.

Oberst, Traitement de l'anévrysme de la sous-clavière, *Beiträge f. klin. Chir.*, 1904, t. XLI.

NOTE SUR UNE DÉFORMATION
DE L'ÉPINE DE L'OMOPLATE

Par Ch. FÉRÉ
Médecin de Bicêtre.

J'ai observé, il y a quelques mois, chez un homme de vingt-sept ans, atteint d'une anomalie de l'instinct sexuel, vers l'union du tiers interne aux deux tiers externes de l'épine de l'omoplate, des deux côtés, des saillies osseuses, qui présentent l'aspect d'exostoses symétriques, du volume de la moitié d'un œuf de pigeon. On les avait remarquées seulement depuis trois ans[1].

Ces saillies ont appelé mon attention, non seulement parce que ce sujet était dépourvu d'anomalies anatomiques, mais surtout parce qu'elles éveillaient un souvenir mal défini, mais non douteux.

J'ai l'habitude de visiter chaque jour un certain nombre de malades, à chacun leur tour par l'ordre alphabétique, tout nus. En portant mon attention sur les omoplates, j'ai bientôt reconnu que la déformation qui venait seulement de me frapper est en réalité fréquente dans la catégorie de malades dont j'ai la charge. Ces saillies, même les plus volumineuses, sont difficiles à mesurer.

Si on explore par la vue ou par le toucher, on peut remarquer que l'épine de l'omoplate présente souvent même à travers les téguments une forme irrégulière : elle présente fréquemment des changements de direction et d'épaisseur; mais la déformation qui nous occupe n'est pas seulement une déviation et un épaississement; elle constitue une élévation notable qui frappe la vue, quand elle a été fixée une fois sur elle. Du reste la saillie est fréquemment symétrique au point de vue de son siège, et au point de vue de sa forme : elle est à peu près constamment au tiers interne de l'épine; elle a une forme conique, plus ou moins aplatie dans le sens vertical; mais elle est

1. Note sur une anomalie de l'instinct sexuel, gérontophilie, *Journal de Neurologie*, 1905, p. 182.

souvent inégale comme volume. Dans un bon nombre de cas cependant, la symétrie est complète; mais les conditions d'éclairage peuvent la rendre difficile à reproduire par la photographie. Dans un

Fig. 1. — Saillies symétriques de l'épine de l'omoplate.

cas où la déformation osseuse était rendue bien distincte par la maigreur, elle n'est guère rendue que du côté gauche (fig. 1).

Mais l'intérêt de cette déformation est surtout dans sa fréquence. Sur 220 malades (mâles et adultes) d'un service de psychiatrie, 62 présentent les saillies de l'épine de l'omoplate; une fois seulement à droite et 10 fois seulement à gauche et 51 fois des deux côtés. La proportion de 28,18 p. 100 est assez considérable, et contraste avec l'ignorance des sujets de leurs déformations; et cette ignorance est partagée de leurs proches. Les déformations les plus accusées n'ont provoqué aucune sensation. Sur 423 soldats d'un régiment d'infanterie, d'après l'examen que je dois à l'obligeance de M. le Dr Bonnamy, on ne trouve que 23 déformations à droite,

13 à gauche et 11 des deux côtés; en totalité 47 sont atteints seulement : 11,11 p. 100. Les déformations unilatérales sont plus fréquentes chez les soldats; sur 423 sujets, il n'y a que 78 saillies, tandis que sur nos malades nous trouvons 113 saillies sur 220, c'est-à-dire que la proportion varie de 18,43 p. 100 à 50,90 p. 100.

Nous avons vu que 28,18 p. 100 de nos psychopathes adultes sont atteints de la déformation. On ne peut distinguer chez eux des catégories plus ou moins favorisées; les idiots et les imbéciles sont au nombre de 69 et sont atteints 22 fois : soit, 31,88 p. 100; les épileptiques sont au nombre de 15 et sont atteints 5 fois : soit 33,33 p. 100; mais les paralytiques généraux, qui sont soupçonnés d'être moins tarés morphologiquement, sont au nombre de 36 et sont atteints 9 fois, soit 25 p. 100.

(Depuis la rédaction de cette note, nous avons exploré 300 imbéciles ou épileptiques de six à dix-huit ans valides (Service des enfants de l'hospice de Bicêtre). Nous n'avons trouvé que 33 malformations bilatérales, c'est à-dire que 11 p. 100 seulement de ces sujets plus jeunes sont atteints).

La fréquence de cette malformation chez nos dégénérés paraît caractériser un stigmate, que nous trouvons des deux côtés chez deux frères épileptiques. L'origine développementale paraît encore trahie par la symétrie fréquente. Nous ne sommes pas renseignés sur l'âge de l'apparition; mais l'apparition tardive d'une déformation n'exclut pas l'origine évolutive[1]. D'autre part, les exostoses symétriques peuvent se produire dans des régions où il n'existe pas de soudures osseuses normales[2].

1. L. Bigaignon, Une dent de lait poussant à 75 ans (canine ectopique) au milieu de la voûte palatine, *Revue de Stomatologie*, mars 1905, p. 124.

2. Ch. Féré, Note sur les difformités du développement du cubitus et de la clavicule, *Revue de Chirurgie*, 1896, p. 398. — Ch. Féré et Ed. Papin, Fractures ou anomalies de développement de la clavicule, *Ibid.*, 1903, 481.

(Travail de la Clinique du Prof. Jaboulay).

DES FISTULES GASTRO-CUTANÉES
CONSÉCUTIVES A L'ULCÈRE DE L'ESTOMAC

PAR MM.

Maurice PATEL et **René LERICHE**

Professeur agrégé — Prosecteur

à la Faculté de Médecine de Lyon.

La fistulisation non chirurgicale de l'estomac à la peau est une affection rare, que tout le monde connaît, en raison de son étrangeté même, mais dont bien peu ont vu des exemples. Quelques cas célèbres ont valu à la fistule gastrique cette notoriété.

Il s'agissait alors de *fistules traumatiques*; et, depuis, les guerres modernes ont montré qu'elles étaient surtout fréquentes dans les plaies par armes blanches. Aujourd'hui, avec les balles animées d'une grande vitesse et douées d'une force de pénétration considérable, le cas célèbre du canadien de Beaumont ne se présentera probablement plus.

Mais ce que l'on connaît moins, c'est la fistulisation spontanée de l'estomac.

Celle-ci ne se voit guère que dans quelques circonstances, qui se réalisent très exceptionnellement.

1° A la suite d'un corps étranger de l'estomac;

2° Dans l'étranglement et l'inflammation d'une hernie ombilicale ou sus-ombilicale de l'estomac;

3° Au cours du cancer de l'estomac;

4° Dans l'ulcère chronique.

La première éventualité est rare; il faut admettre qu'un corps étranger a perforé les tuniques stomacales, a déterminé un abcès périgastrique antérieur, lequel s'est ouvert ou a été ouvert à l'extérieur. Mayo-Robson signale le fait comme étant possible, mais ne rapporte aucune observation.

La hernie de l'estomac est envisagée comme un fait exceptionnel : contrairement à Garangeot, on n'admet plus aujourd'hui (Jaboulay, Berger) la présence de l'estomac dans les hernies épigastriques; et c'est seulement dans les énormes hernies ombilicales que l'on voit le prolapsus de l'estomac. Aussi ce fait de fistule reconnaissant ce mécanisme ne se voit pas souvent; il n'y a guère que les cas de Tillmann et de Roser, rapportés par Berger, et la curieuse observation recueillie par Adenot et Latarjet [1] dans le service du Pr Poncet.

Un peu plus fréquentes sont les fistules consécutives à la périgastrite suppurée dans le cancer, dont elles ne représentent qu'une complication rare. Murchinson, en 1858 [2], en relevait 6 cas dans la littérature des trois siècles précédents, Feulard [3] en 1887 en rapportait plusieurs exemples nouveaux; et, contrairement à la majorité des auteurs, considérait les fistules cancéreuses comme les plus fréquentes. Après un travail d'Achard à la Soc. méd. des Hôpitaux, Bricheteau [4], en 1896, en résumait 24 observations, dans sa thèse; et enfin, en 1877, Tournier ajoutait cinq faits inédits ou échappés aux auteurs précédents. Mais surtout cet auteur insiste sur une notion capitale : c'est que, souvent, en pareil cas, il s'agit d'ulcère cancérisé. Suivant son excellente expression, *les cancers qui s'extériorisent sont des cancers entés sur des ulcères.*

C'est là un fait de première importance, et qui donne un intérêt nouveau à la dernière variété des fistules gastro-cutanées; la fistule d'origine ulcéreuse, la seule que nous voulions envisager ici.

Dans son mémoire, déjà cité, et qui comprend toute la bibliographie antérieure à 1858, Murchinson en citait 12 cas. A peu près à la même époque, Middeldorff n'en trouvait pas beaucoup plus parmi les 47 fistules gastro-cutanées qu'il avait pu réunir, comme un peu plus tard Wœlfler, qui, en publiant plusieurs faits de Billroth, ajoutait 8 observations à la liste de Middeldorff. En 1887, Frantzel [5], puis Kjonig [6], en rapportaient chacun un cas isolé. Feulard, dans son mémoire des *Archives gén. de Médecine* [7], n'en signale qu'une, si bien que Kronheimer [8], à propos d'une observation que nous rapportons plus loin, n'arrivait, sur 71 cas de fistule gastro-cutanée, à en trouver que 15 d'origine ulcéreuse.

1. *Presse méd.*, 3 septembre 1904, p. 561.
2. Murchinson, *Medico-chirurg. Trans*, 1858, p. 12.
3. Feulard, *Arch. génér. de Méd.*, 1887, p. 158.
4. Bricheteau, Thèse de Paris, 1896.
5. Frantzel, *Charite Annalen*, XII, 1887.
6. Kjonig, *Norsk Mag. for Lægend.*, R. 3, Bd. 8, p. 193.
7. Feulard, *Arch. génér. de Méd.*, 1887.
8. Kronheimer, *Deutsch. Z. f. Chirurgie*, 1897.

Pourtant, tous les auteurs les mentionnent comme une chose connue, presque banale.

C'est ainsi que M. Bouveret écrit, à propos des abcès sous-phréniques d'origine gastrique :

« Qu'ils soient exclusivement purulents ou qu'ils contiennent tout à la fois des gaz et du pus, ces foyers de périgastrite ne restent pas indéfiniment enkystés; *ils s'ouvrent par la paroi abdominale ou dans un organe voisin. Il est remarquable que l'ouverture dans le péritoine est de beaucoup la plus rare; l'évacuation par la paroi abdominale est de beaucoup la plus commune et relativement favorable. Il s'établit une fistule gastrique.*

« Mais, peu à peu, les parois du foyer se rétractent, et, si la cavité n'est pas étendue, cette rétraction peut aller jusqu'à l'oblitération complète. Il reste un cordon ou un placard fibreux fixant l'estomac à la paroi abdominale. »

Brinton, dans son *Traité des maladies de l'estomac* (p. 201), dit :

« La communication de l'estomac atteint d'ulcère avec l'extérieur de l'abdomen par une ouverture fistuleuse, semble, dans la plupart des cas notés, avoir été le résultat d'un abcès, qui est venu faire saillie et s'est ouvert, tout comme un abcès du foie. La fistule stomacale, une fois établie, amène la mort par épuisement, ou, ce qui est plus fréquent, s'oblitère peu à peu, absolument comme la fistule artificielle que l'on fait à des animaux pour des expériences physiologiques. Par suite de cette oblitération, l'adhérence de l'estomac à la paroi antérieure prend quelquefois l'aspect d'une corde fibreuse, enveloppant une cavité en forme d'entonnoir qui se continue avec la face interne de l'estomac par sa base élargie et que tapisse une membrane lisse ressemblant à une séreuse...

«... Je ne me rappelle pas avoir rencontré plus de six à huit exemples bien certains de cet accident. Dans un cas de ce genre, fatalement terminé par une hématémèse, l'abcès, situé en avant de l'estomac, communiquait avec une cavité en suppuration, formée dans le tissu aréolaire du muscle droit de l'abdomen. »

A propos d'un fait très typique que nous avons eu l'occasion d'observer dans la série de notre maître. M. le Professeur Jaboulay, nous avons essayé d'écrire l'histoire complète de cette complication rare de l'ulcère, qui n'a jamais été étudiée, en France, de façon détaillée. Nous nous proposions tout d'abord de dresser la liste intégrale des observations publiées.

Nous avons dû y renoncer devant la difficulté de les réunir et de les retrouver dans leur texte original. Aussi nous sommes-nous

bornés à baser cette étude sur deux faits appartenant à M. le Professeur Jaboulay, et sur quelques observations récentes : l'une de Kronheimer, l'autre de Mayo-Robson.

C'est avec ces mêmes matériaux qu'est écrite une bonne thèse de Rousset[1], élève de M. Jaboulay.

I. — Étiologie et Pathogénie.

Somme toute, les fistules gastro-cutanées consécutives à l'ulcère sont rares.

La raison en est simple.

La fistule exige, pour se produire, un ulcère de la face antérieure et des adhérences.

Or les ulcères de la face antérieure sont peu fréquents; et de plus, quand ils existent, ils font rarement de la périgastrite.

1° En effet l'ulcère siège le plus souvent sur la face postérieure et sur la petite courbure, assez fréquemment sur la région prépylorique.

En combinant, d'après Bouveret, les statistiques de Rosenheim et Brinton, MM. Villard et Pinatelle[2] donnent les chiffres suivants.

Sur 100 ulcères, il y en aurait : 41 à 42 sur la face postérieure; 20 à 21 sur la petite courbure; 20 à 21 près du pylore; 13 sur la face antérieure; 5 à 6 à la grande courbure.

De même, Fenwick, d'après un total de 1015 cas, donne pour 100 : petite courbure, 36; face postérieure, 25; pylore, 15,5; cardia, 8; paroi antérieure, 8; grande courbure, 4; fond, 3,5.

Mais il y a plus : l'ulcère de la paroi antérieure s'accompagne rarement d'adhérences, et la périgastrite est le terme obligé de la fistulisation de l'estomac. Quand on trouve des adhérences antérieures, ce sont le plus souvent des filaments plus ou moins allongés et très friables, que le moindre choc peut déchirer, comme celui qui résulte de la toux et de l'éternuement, surtout quand l'estomac est un peu distendu (Brinton). C'est que, en effet, cette zone de l'estomac est, physiologiquement, de toutes la plus mobile. C'est par elle surtout que l'estomac change de volume suivant ses phases d'activité ou de repos.

Les mouvements du diaphragme lui font faire d'incessantes allées et venues. De toutes les régions de l'estomac, elle est, par suite, la dernière à se fixer.

1. Rousset, Thèse de Lyon, 1905. Des fistules gastro-cutanées consécutives à l'ulcère de l'estomac.

2. Villard et Pinatelle, *Revue de Chirurgie*, 10 mai 1904. Perforation des ulcères de la petite courbure.

Pourtant, il faut encore distinguer.

Il y a, dans la face antérieure deux zones : une, *précardiaque*, douée d'une motilité moindre, réalisant plus facilement la périgastrite adhésive, et *une zone antérieure médiane*, plus rarement adhérente. Après Hirschfeld, Duplan, Delay et Cavaillon [1], ont insisté sur cette distinction. En fait, le plastron épigastrique, dans l'ulcère, a comme localisation presque élective (12 fois sur 16, Hirschfeld) le côté gauche de la paroi abdominale, et inversement, les grandes perforations de la face antérieure siègent, de préférence, dans la partie droite.

La conséquence de tout ceci, c'est que la perforation des ulcères antérieurs est fréquente (85 p. 100), tandis que la fistule gastro-cutanée, est, *a priori*, rare, et que, si cette dernière se produit, elle s'établira de préférence dans la *zone précardiaque*, douée d'une moindre motilité, et où se réalise plus fréquemment la symphyse antérieure.

Effectivement, la fistule a le plus souvent comme point d'élection le côté gauche de la paroi abdominale. Il en était ainsi dans le fait que nous avons observé; de même dans une observation de Verhoogen et Vinci. Mais ce n'est pas une règle absolue, et. dans le cas publié par Viannay [1], il s'agissait d'une fistule sise à droite.

Au point de vue de son *mécanisme de production*, la fistule peut s'établir de deux façons, qui répondent à deux tableaux cliniques différents, mais relèvent, au fond, d'une pathogénie univoque.

Il s'agit, ou bien d'une fistule secondaire à une périgastrite antérieure suppurée, se montrant quelquefois à la peau comme un simple abcès de la paroi, sí, toutefois, elle ne fait pas irruption dans la cavité péritonéale, ou bien d'une fistule spontanée, sans risque de suppuration cliniquement appréciable.

Dans le premier cas, la fistule succède à une perforation de l'estomac, faite dans un foyer de périgastrite. Des adhérences englobent, au hasard de la perforation, tout ou partie de cette vaste région comprise entre le foie, le diapbragme, l'estomac, la rate, le côlon transverse et la paroi abdominale. Il se fait une péritonite enkystée, contenant du liquide purulent, des résidus alimentaires, des gaz quelquefois. Petit à petit, la collection bombe vers la paroi antérieure, en général dans le voisinage de l'ombilic, et alors, le plus souvent, avant que l'abcès ait pu s'ouvrir spontanément, une incision au point culminant vient mettre l'estomac en communication avec l'extérieur. Quelquefois, c'est dès le début des accidents de

1. Delay et Cavaillon, Revue de Gynécologie, 1904, n° 2. *Les périgastrites consécutives à l'ucère de l'estomac.*

perforation que le chirurgien, intervenant, rencontre un abcès qui commence et lui créé une voie vers l'extérieur, devançant ainsi une heureuse évolution naturelle.

Pourtant, la fistule n'est pas dès lors irrémédiablement et totalement créée. *Si la perforation est haute*, les liquides alimentaires s'écoulent pendant quelques jours par la plaie; puis peu à peu, les parois se rétractent, le trajet s'oblitère et *la fistule guérit spontanément*, comme dans une observation de MM. Villard et Gauthier [1].

Si, au contraire, *la perforation est basse*, dans un ulcère de la grande courbure, par exemple, la fistule va persister, ajoutant ses inconvénients aux dangers et aux souffrances de l'ulcère en évolution. La raison en est assez évidente pour qu'il soit oiseux d'insister. La première éventualité paraît de beaucoup la plus fréquente. C'est la seule que semblent avoir observé la plupart des auteurs qui se sont occupés de la question. Brinton dit en avoir vu 6 à 8 cas; et M. Bouveret la donne comme l'évolution « la plus commune et relativement favorable » de l'abcès sous phrénique d'origine gastrique.

Dans un certain nombre de cas, d'ailleurs, la fistule ne s'établit pas de suite. Elle attend deux ou trois jours pour se manifester. On a ouvert et drainé un phlegmon péri-ombilical, et, en faisant le premier pansement, on est surpris d'y trouver de la bile et des matières alimentaires, qui signent le point de départ de la suppuration.

C'est peut-être même le cas le plus ordinaire.

Récemment Verhoogen et Vinci nous ont rapporté une observation des plus typiques, que voici.

Observation I. — *Verhoogen et Vinci. Presse méd. belge*, 18 juin 1905. Analysé in *Bull méd.*, n° 48.

Il s'agit d'un malade qui fut admis à l'hôpital avec un phlegmon de la paroi abdominale au niveau du rebord des fausses côtes gauches. Ce centre de la plaque phlegmoneuse était occupé par une élevure fluctuante, *prête à s'ulcérer*. La palpation déterminait à ce niveau la production d'un bruit particulier hydroérique. L'existence de ce bruit conduisit à penser qu'il s'agissait peut-être d'un abcès ayant pour origine soit l'estomac, soit un segment intestinal. L'incision ne donna lieu qu'à l'écoulement d'un liquide trouble charriant des débris.

Toute l'épaisseur de la paroi était sphacélée; le doigt introduit dans la plaie arrivait au niveau du hile du foie et ramenait des caillots desséchés teints de bile. La cavité était limitée de toutes parts.

Le troisième jour qui suivit l'incision, on constata pendant le pansement

1. Villard et Gauthier, *Province médicale*, 13 avril 1901.

l'élimination des deux fragments sphacélés très étendus, et le lendemain la peau présentait les phénomènes de digestion caractéristique des fistules gastriques. Il est à supposer que cette fistule est la résultante d'un ulcère latent de l'estomac. On se propose de fermer prochainement cette brèche. A relever l'absence d'antécédent gastrique et de fièvre.

Il en fut ainsi dans une observation de M. Jaboulay que nous rapportons plus loin.

En pareille occurrence, on peut se demander s'il y a eu réellement perforation primitive de l'estomac. Peut être s'agit-il là simplement d'une périgastrite suppurée ouverte à l'extérieure, puis fistulisation secondaire.

Peu importe : là encore, c'est la hauteur de l'ulcère sur la paroi antérieure qui règle l'évolution. C'est d'elle seule que dépend la persistance de la fistule. Dans d'autres cas, la fistule s'établit sans suppuration cliniquement appréciable. Que se passe-t-il alors?

On a voulu mettre en cause l'auto-digestion. Certains ulcères, à marche rapide, donnant peu de réaction péritonéale, mais assez pour permettre quelques adhérences, seraient capables de creuser, à travers les parois gastrique et abdominale accolées, un trajet fistuleux par la simple hyperactivité digestive d'un suc gastrique anormal. C'est l'exagération de la vieille théorie de l'ulcère par auto-digestion. Elle tombe devant les mêmes arguments. Nous ne la discuterons même pas.

La fistule a pour condition nécessaire la périgastrite. Qui dit périgastrite dit fatalement infection. Dès lors, il est, croyons-nous, assez facile de comprendre ce qui se passe. Entre les strates de péritonite plastique, il se fait de petits abcès miliaires qui, longtemps silencieux, finissent par se vider les uns dans les autres, puis dans l'ulcère sous-jacent. Ainsi se crée, en plein foyer d'adhérences, une véritable *fistule borgne interne*, en tous points comparables à la même variété de fistule anale.

Peu à peu, par la répétition de ces suppurations *a minima*, la fistule est à fleur de peau. Une dernière gouttelette de pus se forme, qui fait une petite élevure sous la peau, puis se vide, comme la précédente, dans l'estomac. La peau amincie s'ulcère et la fistule complète est créée, sans que le pus ait paru à l'extérieur. Ce mécanisme tout spontané est le plus rare et le plus curieux.

Là encore, si l'ulcère siège haut, la guérison peut se voir; mais il devient plus exceptionnel. Ce lent travail dans la paroi suscite une réaction intense; le trajet fistuleux est dur, calleux; ses bords rigides ne reviennent plus sur eux-mêmes, et la fistule a grand' chance de devenir définitive.

La réalité de ce mode de formation n'est pas contestable. Notre observation en est un bel exemple; mais, bien plus, les étapes en ont été saisies sur le vif par certains opérateurs qui ont trouvé des gouttelettes de pus dans les foyers de périgastrite, et surtout dans ceux des fistules borgnes internes, comme le montrent les deux observations rapportées par Terrier et Hartmann.

Obs. II. — Terrier et Hartmann, *Chirurgie de l'Estomac*, 1899, p. 177. Deux cas de fistules borgnes gastriques. Gastro-entérostomie. Guérison.

I. — F..., 56 ans (24 janvier 1897). Il y a une quinzaine d'années, vomissements. Depuis quatre ans, crises de gastralgie avec vomissements. Il y a cinq mois, aggravation. Il survient subitement une douleur vive dans l'abdomen avec vomissements bilieux et alimentaires. Au bout de plusieurs jours, cessation brusque de la douleur. En juin, nouvelles crises avec fièvre. Température 38°. Vomissements continuels. Vives douleurs dans le creux épigastrique. Tuméfaction de l'estomac qui, au toucher, est dur, douloureux, paraissant adhérent à la paroi. Constipation.

Laparotomie médiane, par Terrier, le 27 juillet 1897. Adhérences du foie à la paroi abdominale. Adhérences épiploïques décollées et sectionnées. Face antérieure de l'estomac adhérente à la paroi et au foie. Au voisinage du pylore, on trouve un petit abcès, compris entre la paroi abdominale et l'estomac, perforé à ce niveau, près du pylore. Trajet curetté et fermé à la soie fine. Gastro-entérostomie antérieure précôlique. Guérison.

Obs. III. — F..., 2 juillet 1897. Depuis trois mois, douleurs violentes au creux de l'estomac et dans l'hypocondre gauche survenant très rapidement et suivies de vomissements. Les crises, douloureuses au début et intermittentes, se rapprochent et sont plus longues. Irradiation, au niveau du rachis et dans tout le thorax.

Hématémèses. Alternatives d'aggravation et d'amélioration. Tuméfaction dure dans la région épigastrique. Au-dessous, bruit de clapotage.

Le 24 juillet 1897, laparotomie médiane, par Terrier. Face antérieure de l'estomac adhérente à la paroi abdominale. Les adhérences sont décollées avec prudence. Petite poche purulente au-dessous de laquelle se trouve un trajet pénétrant dans l'estomac. Trajet curetté. Suture de la perforation, gastro-entérostomie antérieure précôlique. Guérison.

En somme, les fistules dans l'ulcère peuvent s'établir de deux façons : soit à la suite d'une périgastrite antérieure suppurée; soit comme conséquence d'une périgastrite adhésive, sans abcès cliniquement appréciable, par la formation de petits abcès miliaires arrivant à détruire progressivement la paroi.

Dans les deux cas, c'est le siège de l'ulcère, haut ou bas situé, qui règlera à peu près seul la destinée ultérieure de la fistule.

II. — Symptomes.

Il importe de distinguer deux périodes dans l'évolution des fistules gastro-cutanées d'origine ulcéreuse :

1° Une période prémonitoire.

2° Une période d'état, dans laquelle la fistule est nettement constituée.

A. — *Période prémonitoire.*

D'après les observations que nous avons recueillies, on peut voir que cette période, qui précède la formation de la fistule, est très différente suivant les cas; l'anatomie pathologique et la pathogénie des lésions en fournissent une explication suffisante.

On assiste là, en somme, au tableau clinique, si complexe et si variable, d'un ulcère de l'estomac, qui gagne en profondeur, arrive à former des adhérences et à s'ouvrir à l'extérieur.

a) 1er Type. *Signes antérieurs d'ulcère stomacal.* — Dans un premier cas, et c'est le plus fréquent, on a affaire à des malades qui, depuis des années, ont souffert de l'estomac.

Souvent, chez eux, on a noté les symptômes classiques de l'ulcère gastrique; douleur épigastrique, vomissements, hématémèse parfois.

Bref, on est en droit de songer à une lésion vraiment matérielle de l'estomac, un ulcère le plus souvent.

D'après *Weir* et *Foote*, 92 p. 100 des perforations consécutives a l'ulcère sont précédées de symptômes gastriques. D'après *Brunner*, *Mayo-Robson*, la proportion serait de 90 p. 100.

Les fistules gastro-cutanées n'étant en somme qu'une forme évolutive particulière des perforations de l'estomac, il n'est pas étonnant que l'on retrouve ce mode de début dans le plus grand nombre des cas.

b) 2e Type. *Type latent.* — A côté de ce mode de début classique, il en est un autre, dont l'Observation I nous fournit un remarquable exemple. La malade avait bien eu, plusieurs années avant l'apparition de la fistule, des douleurs gastriques, mais insuffisantes, cependant, pour faire admettre l'existence possible d'une lésion matérielle aussi grave de l'estomac.

C'est presque sans douleur qu'une sorte de petite tuméfaction sous-cutanée se forma dans l'espace intercostal gauche et s'ulcéra, pour livrer ensuite passage aux liquides gastriques. Le travail de perforation et d'adhérences s'est donc effectué sans grande douleur.

L'absence de symptômes gastriques antérieurs a été souvent notée dans l'histoire des perforations stomacales, principalement

quand il s'agit d'ulcères de la face antérieure ou de la grande courbure. Mais, qu'un foyer de périgastrite ait pu ainsi se former et évoluer, le fait doit être plutôt rare.

3e TYPE. *Périgastrite antérieure suppurée.* — Dans un troisième cas, on peut voir la fistule cutanée, précédée d'un foyer de péritonite enkystée qui s'est ouvert ou qui a été ouvert à l'extérieur.

On assiste alors au tableau clinique, aujourd'hui bien connu, de la perforation brusque de l'ulcère de l'estomac et l'évolution varie suivant qu'il y a eu ou non intervention, dès le début.

Le chirurgien intervient peu après l'apparition des accidents. Ou bien, il rencontre une perforation dans un péritoine non cloisonné et la suture; dans ce cas, la fistule stomacale n'a pas lieu. Ou bien l'orifice de la perforation est noyé, au milieu de tissus indurés, suspects, qui se coupent sous le fil, parfois même, à des adhérences, bien constituées limitant un foyer infectieux; toute tentative de suture demeure illusoire; le drainage s'impose, la fistule est constituée. Rappelons que, dans quelques cas, lorsque l'abcès périgastrique est ouvert de bonne heure, l'estomac n'est pas perforé; ce n'est qu'au bout de quelques jours que l'on voit s'écouler par la plaie les matières alimentaires.

Si l'intervention n'a pas eu lieu, et, si les phénomènes infectieux se circonscrivent, on voit l'orage péritonéal du début se calmer peu à peu, et les signes se limiter ordinairement à la région épigastrique ou à son voisinage. A ce niveau apparaît une tuméfaction, saillante progressivement, sonore ou mate incomplètement, suivant les positions que l'on fait prendre au malade [1].

Cet abcès peut s'ouvrir spontanément au niveau de la paroi abdominale antérieure, ou bien le chirurgien devancera la nature et ouvrira la collection. Dans l'un et l'autre cas, après évacuation du pus, le contenu gastrique s'écoule, la fistule est ainsi réalisée.

B. — *Période d'état et d'évolution.*

Une fois constituée, la fistule gastrique se présente avec des caractères variables, suivant l'état pathologique qui en a précédé la formation.

C'est ainsi que si la fistule succède à l'ouverture d'un abcès périgastrique, il existe, entre elle et la surface cutanée, un vaste clapier

1. On sait, en effet, que ces collections suppurées et péri-gastriques contiennent presque toujours un mélange de gaz et de pus. Lorsque le sujet est couché horizontalement, les gaz gagnent la partie supérieure et la tuméfaction est sonore presque en entier. Si le malade est assis, les liquides et les gaz se partagent la hauteur de la poche, les gaz allant, bien entendu, à la partie supérieure. La tuméfaction est alors sonore en haut et mate à la partie inférieure.

purulent, au milieu duquel on retrouve des matières alimentaires ; ce trajet est irrégulier, tortueux, tapissé par des adhérences, qui laissent encore place entre elles à des diverticules. L'orifice stomacal n'est pas toujours visible, caché souvent au fond d'un recoin du trajet. Lorsqu'on peut l'apercevoir, on note qu'il est en général assez large (du diamètre d'une pièce de 50 centimes et plus encore); ses bords sont irréguliers, frangés; de petites particules gangrénées s'en détachent fréquemment et leur élimination ne fait qu'accroître encore les dimensions de la fistule.

Si, au contraire, la fistule s'est constituée lentement, sans formation de suppuration périgastrique; ses bords sont en général à fleur de peau; c'est la *fistule gastro-cutanée* proprement dite, analogue aux fistules labiées intestinales, qui succèdent à l'abouchement direct de l'intestin à la peau. L'orifice est de petites dimensions, assez régulier, à bords lisses et nets; la muqueuse gastrique se continue insensiblement avec les téguments.

Ce sont là, en somme, deux aspects extrêmes de la fistule gastro-cutanée. Si, dans le premier cas, lorsqu'il y a eu antérieurement une suppuration périgastrique, l'état général du sujet demeure bon pendant quelque temps, on voit le fond se déterger; la fistule tend, pour ainsi dire, à s'extérioriser et elle peut arriver au contact de la paroi. Tous les intermédiaires sont possibles; c'est pourquoi nous réunirons toutes ces variétés de fistules sous la même dénomination.

Tout autour de la fistule, la peau est rouge; la couche superficielle semble être digérée, malgré le bicarbonate de soude et les corps gras dont on peut l'enduire. Le degré d'altération des téguments voisins est d'autant plus prononcé que l'écoulement est plus abondant et plus continu; mais, chez les sujets affaiblis, la paroi est digérée très rapidement.

Cette fistule est le siège d'un suintement permanent, qui augmente après le repas, la sécrétion gastrique étant plus active pendant la digestion. Le liquide écoulé a tous les caractères du suc gastrique; on peut répéter à plaisir les expériences qui ont été instituées depuis le cas du Canadien de Beaumont, pour s'assurer de la physiologie de la sécrétion gastrique. Les liquides ingérés peuvent ressortir facilement par l'orifice fistuleux. Dans l'observation IV, on a pu voir s'écouler de la bile[1]; ce qui était dû à la gastro-entérostomie, faite auparavant.

1. Ce fait montre qu'après la gastro-entérostomie postérieure, la bile se déverse dans la cavité gastrique et peut y séjourner. On voit aussi que la bile ne nuit pas à la digestion stomacale, ce que les cholécysto-gastrostomies avaient déjà prouvé.

Ce sont là des caractères, communs à toutes les fistules gastro-cutanées, quels que soient leur siège et leurs caractères. Mais, au point de vue de l'évolution, il est nécessaire de distinguer ces fistules, suivant qu'elles sont en un point élevé ou en une région déclive de l'estomac.

1° *Fistules haut situées.* — Il est difficile d'assigner une limite anatomique à ces fistules. Dans les cas d'ulcère avec périgastrite, l'estomac est souvent déformé, parfois étiré du côté de l'ombilic, en forme de diverticule, parfois rétracté, du côté du diaphragme. La fistule *haut située* de l'Observation IV était placée dans le neuvième espace intercostal; les gastrostomies, faites au-dessous des fausses côtes, constituent des fistules gastriques, souvent à peu près continentes, et il est fort probable qu'il en serait de même à la suite de l'ulcère.

Dans cette division, il faut surtout tenir compte de la région stomacale, au niveau de laquelle correspond l'orifice; c'est ainsi que les fistules haut situées sont celles qui avoisinent la région du cardia; on peut les dénommer *fistules juxta-cardiaques.* Les autres, au contraire, avoisinent le pylore et la grande courbure; ce sont les *fistules juxta-pyloriques.*

Quoiqu'il en soit, la fistule haut située est caractérisée par ce fait très net au point de vue clinique, c'est que tous les liquides gastriques, les aliments passent au-devant d'elle, sans s'arrêter; il n'y a pas de stase des liquides au point où siège l'ouverture. Aussi l'écoulement est-il peu abondant, réduit, comme dans notre observation, à un peu de suc gastrique sans jamais ou presque jamais de matières alimentaires.

Aussi l'évolution de ces fistules est-elle très lente et très bénigne. Les malades conservent un bon état général, sans fièvre, sans dénutrition; la digestion des aliments se fait bien, ainsi que l'absorption et les malades ne se plaignent que d'un suintement, toujours très ennuyeux.

On a pu voir, et on le conçoit facilement, ces sortes de fistules se fermer presque spontanément; mais, d'autres fois, comme dans l'observation IV, il n'y a aucune tendance à la cicatrisation. Ce sont des conditions anatomiques qui régissent cette évolution; et la continuité directe de la muqueuse avec la peau ne doit pas être faite pour favoriser l'accollement des bords de l'orifice.

2° *Fistules bas situées* ou *juxta-pyloriques.* Tout autre est le tableau symptomatique des fistules bas-situées et correspondant le plus souvent à la région prépylorique. On prévoit facilement ce qui doit se passer. C'est en ce point et tout le long de la partie inférieure de la

grande courbure qu'a lieu la stase de tout le contenu gastrique. Avant de franchir le pylore, la masse alimentaire est arrêtée. Qu'il existe une perforation en ce point, et le contenu stomacal, au lieu de franchir le pylore, passera en grande partie par cet orifice artificiel.

Ordinairement, ces fistules succèdent à un foyer de périgastrite ouvert à l'extérieur. Après l'évacuation du pus, une amélioration passagère se produit dans l'état du malade. La gêne respiratoire, la douleur, les symptômes péritonéaux ont cessé, en même temps que la température a baissé. On a vu l'écoulement gastrique se produire de suite après l'ouverture de l'abcès; quelquefois il ne se produit que quelques jours après, un ou deux, au maximum.

Les liquides gastriques s'écoulent alors d'une *façon continue* par la fistule. Le malade avale-t-il un liquide ou un aliment quelconque, on le voit aussitôt passer par la fistule.

Aussi la dénutrition est-elle rapide; et le malade, après être revenu un moment à l'espérance, ne tardera pas à voir son état péricliter de plus en plus; en vain essaiera-t-on les lavements alimentaires, le sérum artificiel, l'émaciation devient rapidement extrême, les joues se creusent; le ventre s'excave, comme chez les malades arrivés à la terminaison d'un cancer du cardia.

De plus, la fistule, irritée constamment par les liquides gastriques, n'a aucune tendance à la cicatrisation pas plus que l'ulcère qui en est la cause et qui lui-même est irrité par la stase permanente du contenu stomacal. La peau de la région située autour de la fistule devient rapidement rouge, enflammée, douloureuse et de longs sillons ulcérés marquent souvent la direction que suit l'écoulement du liquide; il se forme parfois une sorte de godet, une dépression environnant l'orifice fistulaire; le liquide s'y amasse surtout si le malade reste dans le décubitus horizontal.

L'évolution de ces fistules est fatale rapidement. Si l'on ne parvient pas à l'obturer ou à permettre une alimentation suffisante par un moyen quelconque, la mort survient au bout de huit ou dix jours, moins encore si l'état général du sujet était précaire auparavant.

III. — Diagnostic.

En pratique, le diagnostic des fistules gastro-cutanées consécutives à l'ulcère ne présente que peu de difficultés. Théoriquement, deux questions sont à résoudre, ayant trait : la première au diagnostic de la fistule elle-même; la seconde, au diagnostic de la cause.

1° *Existe-t-il une fistule gastro-cutanée?* — Lorsque les liquides ingérés s'écoulent par la fistule, il ne saurait y avoir de discussion; l'issue des liquides se fait dès qu'ils ont franchi le cardia et ils ne sont nullement modifiés.

Lorsqu'il ne s'écoule que du suc gastrique, le diagnostic doit être appuyé par l'examen chimique, bien que les caractères de son écoulement, à des moments déterminés (arrivée des aliments dans l'estomac, vue des aliments), soient suffisamment nets.

C'est lorsqu'il s'écoule du pus avec du suc gastrique que le diagnostic peut être discuté; ce dernier doit être recherché avec soin. On voit bien des péritonites tuberculeuses, à foyers suppurés périombilicaux, des péritonites à pneumocoques également, venir s'ouvrir à l'extérieur au voisinage de la région gastrique. Les antécédents sont suffisamment nets, les caractères de l'écoulement si particuliers que le doute n'est pas permis.

En somme, il est facile de se rendre compte de la communication avec la cavité stomacale.

2° *Quelle est la cause de la fistule.* — D'après ce que nous avons dit dès le début de cette étude, il est aisé de se rendre compte que la cause de la fistule est facile à déterminer.

Les fistules traumatiques sont hors de cause, ainsi que les fistules consécutives aux corps étrangers ou à une hernie de l'estomac.

Ce n'est guère qu'avec le cancer que l'on peut discuter; encore la discussion ne peut-elle être longue. Le cancer adhère très rarement et surtout très tardivement à la paroi; et, lorsque la fistule s'établit, le diagnostic a été fait depuis longtemps; les bords de la fistule sont semés de noyaux de généralisation. L'état général suffit pour indiquer qu'il ne s'agit pas d'ulcère, sans être obligé de recourir à l'analyse chimique des liquides gastriques.

IV. — Traitement.

La distinction, qui a été établie précédemment entre les fistules haut situées et les fistules bas situées, doit être maintenue lorsqu'il est question de traitement. Le pronostic et les indications opératoires sont essentiellement différents suivant les cas. Quant aux méthodes chirurgicales, elles varient également suivant les conditions anatomo-pathologiques que réalise la lésion.

A. — *Traitement des fistules gastro-cutanées haut situées.*

1° *Indications opératoires.* — Les fistules gastriques haut situées sont caractérisées cliniquement par la faible quantité de liquides et

de matières alimentaires qui y passent. C'est dire que la plupart des aliments sont digérés, absorbés; la nutrition se fait, l'état général du malade n'éprouve que peu de modification, même au bout de plusieurs mois.

Aussi le chirurgien, dans ces cas, a-t-il tout le temps pour agir.

La fistule succède-t-elle à l'ouverture d'un abcès périgastrique? Il faut laisser la suppuration se tarir, les bords de la plaie se déterger; il faut éviter la corrosion de la peau avoisinante au moyen de corps gras ou de bicarbonate de soude. Et l'on voit ainsi des guérisons spontanées qui surviennent après un temps relativement court (un mois, Villars et Gauthier). Si l'oblitération de l'orifice tarde à se produire, on pourra chercher à favoriser l'accolement naturel des lèvres de la plaie; de petites cautérisations seront faites avec le nitrate d'argent pour provoquer la formation des bourgeons charnus; tout doit être essayé, en tant que traitement médical.

Il en est presque de même, si la fistule survient, sans abcès cliniquement appréciable.

Ici la cicatrisation, pour ne pas se produire spontanément, a des raisons pathogéniques; il s'agit d'un ulcère ouvert, pour ainsi dire, à l'extérieur, et la guérison de la fistule nécessite la guérison de l'ulcère. Néanmoins, en raison de l'état général qui se maintient bon, on pourra et on devra essayer le traitement médical de l'ulcère, lutter contre l'hyperchlorhydrie, le spasme, la dyspepsie, essayer la cure de faim, les lavements alimentaires qui diminuent d'autant la masse du contenu gastrique et, par-là même, la quantité du suc gastrique sécrété. En même temps, les soins de propreté, les cautérisations locales seront également tentés.

Aussi, l'indication opératoire ne résulte-t-elle pas de l'existence même de la fistule, mais bien de sa *durée*; au bout de quatre ou cinq mois, le traitement médical doit être considéré sans effet et céder le pas aux méthodes chirurgicales. Il en sera de même si l'état général semble s'affaiblir.

2° *Les méthodes chirurgicales.* — En présence d'une fistule gastro-cutanée haut placée, on dispose de deux sortes de méthodes opératoires; l'une, directe, l'autre, indirecte.

Le résultat que fournissent leurs procédés varie essentiellement.

a) *Méthode indirecte.* — Cette méthode se propose de guérir la fistule, sans s'attaquer directement à elle; en cherchant deux buts, guérir, si possible, la lésion causale, l'ulcère, puis assurer l'écoulement, aussi largement que possible, du contenu stomacal.

C'est avec cette idée que la *gastro-entéro-anastomose postérieure* a été utilisée une fois (Obs. IV). Son emploi était des plus logiques;

n'améliore-t-elle pas et ne guérit-elle même pas l'ulcère de l'estomac, dans certaines conditions toutefois; ne permet-elle pas, d'autre part, une évacuation plus méthodique, sinon plus régulière, des liquides alimentaires?

Cependant la gastro-entéro-anastomose n'a pas été suivie de succès; il semble qu'à sa suite la péristaltique et la sécrétion de l'estomac se soient peu modifiés. On sait, en effet, aujourd'hui, et le fait que nous rapportons a la valeur d'une expérience, que cette opération ne réalise pas pour la cavité gastrique le drainage absolu, sur lequel on avait un instant compté. Très vite, au bout de quelques jours, semble-t-il, le pylore devient presque continent; la motricité de l'estomac persiste; la présence même de la bile ne modifie pas les caractères de la sécrétion. En somme, l'estomac est régularisé dans son fonctionnement; mais la gastro-entéro-anastomose n'évite pas le séjour des aliments à son intérieur. De plus, si, comme on le prétend aujourd'hui, le pylore tend à reprendre ses fonctions normales, à ce moment, il se produit un retour des contacts irritants pour l'ulcère et la fistule, contacts qui arrêtent le processus de guérison, aggravent et entretiennent les deux lésions.

Assurément, la gastro-entéro-anastomose était une opération tentante, qui permettait de s'éloigner entièrement d'un foyer suspect, adhérent aux organes voisins, de substituer, en somme, une opération bien réglée, simple, à une autre, pleine de surprises, et périlleuse au plus haut chef.

Cependant, si l'on tient compte du résultat obtenu qui s'accorde avec ce que l'on sait, aujourd'hui, sur le fonctionnement de l'estomac après la gastro-entéro-anastomose, il semble qu'on doive rayer cette opération des moyens que le chirurgien peut mettre en œuvre.

b) *Méthode directe.* — C'est donc à la méthode directe qu'il faut avoir recours. Et, là encore, il faut distinguer, car plusieurs procédés, d'inégale valeur, s'adressent directement à la fistule.

1° Les uns consistent essentiellement à favoriser l'accolement des bords de la plaie, après avivement, et suture sus-jacente, enfouissante, à points séro-séreux. On peut assimiler ce procédé à celui que l'on emploie pour la cure de certaines fistules labiées de l'intestin ou de la vésicule biliaire.

Disons tout d'abord que, comme pour la cure des fistules intestinales, ces procédés sont loin d'être d'une parfaite innocuité. On les a qualifiés d'*extra-péritonéaux*, ce qui est souvent faux; car l'on est conduit souvent plus loin qu'on ne voudrait, au hasard de la section des adhérences, dans la cavité péritonéale, et on se trouve alors dans

des conditions infiniment moins bonnes, que si l'on avait fait franchement une laparotomie.

Ce procédé de *suture directe* peut être assurément employé, avec succès du reste, pour obtenir la guérison de fistules dont les bords sont constitués par des tissus relativement sains; telles la fistule intestinale, la fistule biliaire, voire la fistule stomacale, lorsqu'elles ont été chirurgicalement établies.

On peut se demander si, dans les cas d'ulcères de l'estomac ouverts à l'extérieur, elle peut être essayée. Le succès doit être très douteux.

Le décollement serait périlleux ; et, pour que la suture soit efficace, il faut qu'elle porte sur une séreuse saine, car, en tissu malade ou même cicatriciel, elle ne saurait donner de résultats. C'est donc à la résection de l'ulcère, cerclant la fistule, que l'on aboutirait peu à peu, après mille difficultés, ne valant pas mieux l'entreprendre de suite?

BOSTON MEDICAL LIBRARY JUL 16 1907

Mayo-Robson signale les observations de Billroth et de Middeldorpf, qui ont tenté, sans succès, ces opérations plastiques.

2° L'opération directe, que l'on peut dire *radicale*, consiste à aborder la fistule par voie extra-péritonéale, à libérer complètement ses bords de la paroi abdominale, à les aviver, puis à les suturer.

C'est l'opération analogue à celle que l'on réalise dans le traitement des anus contre nature, en faisant la résection complète de la fistule, suivie du rétablissement de la continuité du tube digestif.

D'une façon générale, il faudra suivre la technique qui a été adoptée par notre maître, le professeur Jaboulay, et qui peut se ramener aux points suivants.

1. Laparatomie, faite loin de la fistule, de façon à tomber en péritoine sain. Au besoin, on pourra brancher, sur cette incision, une seconde qui ira rejoindre les bords de la fistule.

2. Décollement des adhérences. Ce temps sera le plus long et le plus délicat. Le chirurgien devra se souvenir de la solidité et de la bizarrerie de ces adhérences, qui créent des rapports anormaux. Avec le doigt, et de temps en temps les ciseaux, on pourra arriver à libérer la fistule.

3. Régularisation des bords de la fistule stomacale; excision au besoin du reste de l'ulcère. Suture, suivant les règles ordinaires.

4. Fermeture de la paroi. Drains à travers l'orifice fistuleux.

Lorsque cette opération a pu être exécutée en entier, on peut être certain de la guérison de la fistule.

Nous omettons le résultat que peut avoir l'excision sur l'ulcère; aujourd'hui cette opération semble préférée à toutes les autres;

M. Jaboulay l'a utilisée plusieurs fois avec un plein succès. Dans ce cas, la guérison a été complète.

Sans doute, une telle opération ne doit être tentée que chez les sujets dont l'état général est bon; mais étant donné que l'on peut attendre chez ces malades, que l'on peut remonter leur état général, il semble que la conduite la plus logique est de recourir d'emblée à la méthode chirurgicale directe, lorsque le traitement médical n'a pas été suivi de succès.

B. — *Traitement des fistules gastro-cutanées bas situées.*

1° *Indications opératoires.* — Les fistules gastriques bas situées sont caractérisées cliniquement, contrairement aux précédentes, par la grande quantité, on pourrait dire presque la totalité, des liquides et des matières alimentaires qui y passent. Il ne saurait y avoir d'absorption et de nutrition; l'état général du sujet devient rapidement menaçant; le malade meurt d'inanition.

Si des lavements alimentaires répétés, des injections de sérum artificiel peuvent calmer un peu la faim et la soif, elles ne sauraient que retarder, et de bien peu, une évolution fatale. Le chirurgien n'a pas le droit de prolonger le traitement médical de la fistule; les essais de cautérisation sont illusoires; l'indication est pressante; que faut-il faire pour essayer d'obtenir une guérison?

2° *Les méthodes chirurgicales.* — Ces méthodes se proposent des buts différents; les unes cherchent à réaliser l'alimentation du malade, d'une façon efficace; elles peuvent être dites *indirectes*, car elles ne touchent pas à la fistule; les autres, au contraire, cherchent à obturer l'orifice, elles peuvent être dites *directes*.

a) Parmi les *procédés indirects*, on peut citer l'*entérostomie*, faite immédiatement au-dessous de l'angle duodéno-jéjunal. Kronheimer l'a exécutée une fois; la survie a été de très peu de durée. On pourrait aussi songer à la *duodénostomie*; mais le voisinage, souvent rapproché du foyer de suppuration péristomacale, fera que son exécution sera souvent difficile. Du reste, ces procédés d'alimentation par voie duodénale et jéjunale ne semblent pas jouir d'un grand crédit parmi les chirurgiens; beaucoup renoncent à les employer.

b) La *fermeture directe* de la fistule serait assurément, *a priori*, le procédé de choix; elle seule réaliserait une guérison presque immédiate et permettrait une alimentation vraiment utile pour le malade. Malheureusement, elle est des plus difficiles à obtenir.

C'est qu'en effet les fistules juxta-pyloriques succèdent presque toujours à l'ouverture d'un abcès périgastrique; elles menacent déjà

la vie du malade, alors que les parois de l'abcès ne sont pas encore détergées; il existe des conditions anatomo-pathologiques qui constituent un obstacle insurmontable pour la cicatrisation, quel que soit le procédé que l'on utilise.

Fera-t-on la *résection de l'ulcère?* Opération de choix dans les fistules haut situées, elle serait également le meilleur moyen pour la guérison des fistules bas situées. Elle est cependant difficilement praticable. L'état général du sujet, plutôt précaire, ne permettrait pas une intervention intra-péritonéale, longue, s'accompagnant de manœuvres compliquées; ces dernières le seraient forcément, et bien plus encore que dans le cas précédent, car la fistule est profonde, placée au fond d'un entonnoir purulent; la résection serait fatalement considérable. Aussi cette opération radicale ne saurait-elle être tentée.

C'est pourquoi la plupart des chirurgiens préfèrent la *suture directe*, après décollement partiel et tentative d'avivement des bords de l'orifice. Rarement, on est en droit d'espérer une réunion immédiate; tout s'y oppose, l'induration des tissus, le voisinage d'une suppuration. De ce fait, les échecs sont nombreux; et M. Jaboulay fit ainsi jusqu'à huit tentatives de suture (obs. VI), sans n'obtenir jamais qu'une occlusion momentanée.

Néanmoins, cette opération doit être essayée; ne ferait-elle que rétrécir le diamètre de la fistule, sans l'obturer entièrement, le résultat serait déjà très appréciable; le malade pourrait avoir des chances de se remonter.

Pour essayer de boucher la fistule et en même temps de permettre la nutrition, M. Jaboulay a proposé d'établir une *gastro-entéro-anastomose*, en se servant de l'orifice stomacal, existant du fait de la fistule.

Cette opération n'a jamais été tentée; il est impossible de pouvoir juger ce qu'elle vaut; la gastro-entéro-anastomose serait forcément antérieure; et, de plus, les sutures tiendraient-elles suffisamment longtemps? Néanmoins, ce procédé parait très applicable au cas où la fistule siège tout à fait au voisinage de la grande courbure.

Toute cette discussion démontre combien sont graves les fistules juxta-pyloriques; de par leur siège, elles demanderaient une intervention d'urgence, qu'empêchent de réaliser les conditions dans lesquelles elles se sont produites.

Il semble que le meilleur traitement de ces fistules soit en somme un traitement préventif, qui consisterait à intervenir dès que l'on soupçonne une collection purulente au voisinage de l'estomac; les tuniques de celui-ci seraient assurément moins détruites, moins

friables, et la fistule, si elle se produit, serait, somme toute, plus petite. Et même, à ce moment, lorsque les conditions anatomiques sont favorables, pourrait-on essayer l'enfouissement dans l'espoir, sinon d'une fermeture complète, du moins d'une diminution temporaire du diamètre de l'orifice.

Obs. IV. — (Recueillie dans le service du professeur Jaboulay.)

Ulcère latent de la face antérieure de l'estomac; fistule gastro-cutanée spontanée, située dans le 9e espace intercostal gauche. Gastro-entéro-anastomose. Pas de résultat. — Résection de l'ulcère. Cure radicale.

Clémentine T..., âgée de trente-six ans, entre dans le service du professeur Jaboulay, salle Saint-Pierre, le 16 juillet 1904, pour une fistule gastrique spontanée, qui s'est ouverte, il y a bientôt quatre mois, après avoir été précédée pendant cinq ou six ans de douleurs gastriques.

Il n'y a rien à relever dans les antécédents de la malade; réglée régulièrement, mariée, a deux enfants bien portants.

« A l'âge de vingt ans, elle a souffert de l'estomac pendant quelques mois; mais ses souvenirs à ce sujet sont peu précis. Il y a cinq ans, elle a ressenti quelques douleurs dans le côté gauche au niveau des dernières côtes; si bien que le médecin crut à une névralgie intercostale et lui fit des pointes de feu. Peu à peu les douleurs devinrent plus fréquentes et plus violentes; elles survenaient sous forme de crises que la malade compare à des brûlures. Ces crises, depuis un an, sont quotidiennes; elles apparaissent très régulièrement, deux heures environ après le repas, et s'irradient dans le dos et dans les lombes. La malade a remarqué que certains aliments déterminent ces douleurs, tels que la salade, le vin, les liqueurs, le vinaigre, et en général tous les mets épicés. Par contre, l'ingestion de bicarbonate de soude calme presque immédiatement la douleur, et le soulagement ainsi obtenu dure environ deux heures.

« La malade n'a jamais eu d'autre symptôme gastrique : pas de vomissements, pas d'hématémèse, pas de mælena, pas de pyrosis. En même temps que les crises douloureuses se rapprochaient, il se formait, au point douloureux, une petite dépression qui s'est accentuée peu à peu. La peau devint rouge, s'amincit; et, enfin, il y a un mois, il se fit une ouverture spontanée. Depuis ce moment, les douleurs ont complètement disparu, et la fistule donne issue aux liquides gastriques, en petite quantité quand la malade est debout, très abondamment, au contraire, quand elle est couchée.

« Il est à remarquer que la fistule s'est produite sans formation préalable d'abcès; la malade est très affirmative sur ce point.

« Il n'y a pas de retentissement du côté de la plèvre et, tout autour de la fistule, la région est sonore.

« L'état général est bon, l'appétit conservé. Il semble donc que, malgré l'absence de symptômes importants comme les hématémèses, les vomissements, etc., on soit en droit de conclure, d'après le caractère des crises douloureuses, à un ulcère de l'estomac. Celui-ci aurait évolué d'une manière

latente depuis quinze ans, digérant peu à peu tous les plans sous-jacents et arrivant ainsi à perforer les téguments. »

A l'examen de la malade, on constatait dans le neuvième espace intercostal, à dix centimètres de la ligne médiane, une fente transversale de deux centimètres de longueur; les bords en étaient déprimés et déchiquetés et conduisaient à un orifice qui laisse passer à frottement dur une sonde de Nélaton n° 17. Tout autour se trouvait une zone rouge légèrement ulcérée, et causant à la malade une sensation de cuisson très pénible (Fig. 1).

Cet orifice communiquait bien avec l'estomac. En effet, si l'on faisait ingérer à la malade un liquide coloré, tel que du lait ou une solution de bleu de méthylène, on voyait le liquide ressortir immédiatement. En outre, cette fistule donnait issue à un liquide, qui présente tous les caractères du suc gastrique. Il était peu abondant quand la malade était à jeun; il était très abondant, au contraire, après l'ingestion des aliments, et reste tel pendant une heure en moyenne.

Quant à la composition de ce liquide, voici les résultats que donnait l'analyse :

1° Analyse à jeun :

Le liquide est légèrement visqueux.
Réaction très acide.
HCl libre, présence.
HCl combiné, présence.
Acidité totale, 1,66.
Acide lactique, néant.

2° Analyse après l'ingestion d'aliments :

Le liquide est épais, très visqueux, contenant des débris d'aliments, où l'on peut reconnaître du pain, de la viande, du lait coagulé.
Réaction très acide.
HCl libre, présence.
HCl combiné, id.
Acidité totale, 1,86.
Acide lactique, néant.

C'est à ce moment que la malade fut présentée par M. Goullioud à la Société de Médecine de Lyon (séance du 2 mai 1904). M. Goullioud lui fit, quelques mois plus tard une gastro-entérostomie postérieure transmésocôlique, dans le but de supprimer la fistule par un drainage supposé de l'estomac.

Il n'y eut aucun résultat; l'écoulement par la fistule recommença au bout de quatre ou cinq jours, avec la même abondance; mais tous les liquides étaient colorés par la bile.

C'est en raison de cet état que M. Jaboulay décida d'intervenir directement sur la fistule pour faire, à la fois, la cure radicale de celle ci et celle de l'ulcère.

Intervention le 20 juillet 1904 (M. Jaboulay).

Anesthésie à l'éther. Incision sus-ombilicale médiane. Après ouverture du péritoine et libération de la face antérieure de l'estomac, une incision

perpendiculaire à la précédente, sectionne le muscle grand-droit et va rejoindre l'orifice de la fistule.

Fig. 1. — Fistule gastro-cutanée, haut située, consécutive à un ulcère de la face antérieure de l'estomac. Guérison par résection. Clinique du Pr Jaboulay.

Celle-ci est ainsi abordée par la périphérie; les bords en sont décollés avec prudence, et on arrive ainsi à disséquer complètement l'estomac de

la paroi, et l'orifice d'implantation est ainsi réséqué aux ciseaux. Ceci fait, on s'aperçoit que la perte de substance sur la face stomacale est considérable et atteint les dimensions de la paume de la main, tandis que l'orifice de la fistule, du côté péritonéal, représente à peine les dimensions d'une pièce de 5 francs. Tout autour de cette perte de substance, l'estomac était comme froncé, attiré vers l'orifice de la fistule; les bords étaient déchiquetés, sans ulcération.

L'estomac étant bien mobilisé, suture à deux plans.

Un drain passe par l'orifice de la fistule.

Fermeture des incisions cutanées.

Suites opératoires. — Elles furent très simples; il n'y eut pas de température. Pendant quelques jours, il s'écoula un liquide séro-purulent par le drain, mais n'ayant aucun des caractères du liquide d'origine gastrique.

Les douleurs d'estomac disparurent; l'alimentation fut reprise au bout de six jours.

Le 1er août, la malade quittait le service entièrement guérie.

Elle fut présentée à la Société des Sciences médicales en mars 1905; aucun trouble ne s'était reproduit. La guérison put être considérée comme complète. La malade, revue tout récemment (novembre 1905), va toujours très bien.

Obs. V. — Kronheimer, *Deutsche Zeitsch. f. Chirurgie*, 1897.

Ulcère chronique de la face antérieure de l'estomac. Fistule gastro-cutanée bas située sans suppuration. Entérostomie. Mort.

D..., Mathilde, quarante-cinq ans, journalière; chlorose de quinze à seize ans. Ni enfant ni fausse couche. Depuis deux ans, arrêt des règles. A dix-neuf ans, elle fut soignée longtemps pour la variole et la fièvre typhoïde. Depuis neuf ans, nouvelle anémie; elle fut tant affaiblie qu'elle dut garder le lit six mois. Depuis, sensation de pesanteur après les repas. *Il y a quatre ans et demi, apparition, sous l'arc costal gauche*, de douleurs violentes, se produisant après les repas. Température. Un médecin crut à de la péritonite.

Sept semaines plus tard, elle se levait. Alors apparurent, pour la première fois, des vomissements après les repas, tandis que les douleurs continuaient, et durant cinq mois ils résistèrent à toute thérapeutique.

Perte des forces. Soignée à la Charité, les vomissements diminuent; mais les douleurs persistent malgré tout. Pas d'hématémèse. Les souffrances duraient toujours, à la même place, sous les fausses côtes, et étaient plus violentes après l'ingestion d'aliments liquides que d'aliments solides. A jeun, les douleurs étaient à peu près nulles.

Depuis octobre 1898, existait une *tuméfaction dure au siège de la douleur*; elle grossissait, mais restait dure, *recouverte de peau rouge*. Il y a quinze jours, il s'est produit une *dépression oblique*; et, depuis hier, il s'est fait un petit trou d'où s'écoulent des liquides noirâtres et des débris alimentaires. Les douleurs ont un peu diminué. Bref, fistulisation. Actuellement (19 mars 1899), la malade est maigre, d'aspect misérable, pâle, la langue chargée.

Poids : 97 livres.

Râles secs aux deux poumons. Urines et cœur, rien d'anormal. T = 37°8. Pouls 52, petit, mou.

Abdomen souple, sans météorisme.

Toucher vaginal : rien d'anormal.

Dans la région hypogastrique gauche, sous le rebord costal, un peu en dedans de la ligne mamelonnaire, on voit une ouverture arrondie de un demi-centimètre de diamètre, d'où s'écoule un liquide gris verdâtre. La perte de substance est située au niveau d'une ligne, allant de la huitième côte à l'ombilic. La peau est déprimée à son niveau et plissée au-dessous; rouge, mate, elle n'est pas fluctuante. On ne peut déplacer la tumeur sous la paroi abdominale; elle suit les mouvements respiratoires.

Le liquide, qui s'écoule par la fistule, filtré, est de réaction acide, renferme une quantité moyenne d'albumine; pas de pigments biliaires.

Si l'on donne du lait, celui-ci s'écoule par intermittences de la fistule. Ces intermittences correspondent d'une façon évidente avec les mouvements péristaltiques.

Subjectivement, tout consiste dans l'issue continuelle du suc gastrique, qui irrite les bords de la fistule.

En outre, la malade se plaint d'une soif intense. Pour y remédier, on lui administre des lavements de sérum artificiel. Elle n'a pas d'appétit, quoique, sans doute, la plus grande partie des aliments liquides s'échappe par la fistule, et que l'alimentation solide soit depuis longtemps supprimée, à cause des douleurs qu'elle provoque. En somme, la nutrition se fait surtout par des lavements alimentaires et sera bientôt insuffisante.

[Suit une longue discussion sur l'opportunité d'une intervention et sur sa nature. On s'arrêta finalement à l'idée d'une résection, qui est faite trois jours après].

Le 11 mars : Opération. — Chloroforme, malgré la petitesse du pouls et en raison de la bronchite double.

Incision d'environ 15 centimètres, partant à trois travers de doigt de l'appendice xiphoïde et descendant obliquement en bas et en dehors. La ligne d'incision passait à 3 centimètres de la fistule, et traversait encore pourtant la région périfistulaire tuméfiée. A la coupe, ces tissus ont l'apparence blanche et fibreuse des tissus cicatriciels. Épaisseur : 2 centimètres.

Les couches musculaires sous-jacentes étaient fortement infiltrées d'œdème. On avait à peine ouvert le péritoine et tenté de décoller le feuillet pariétal de l'estomac, que la respiration devint irrégulière, s'arrêta pendant un temps considérable, en même temps que le pouls devenait insensible. La faiblesse considérable du cœur qui, évidemment, provoquait ces phénomènes inquiétants, obligea l'opérateur à renoncer à l'intervention proposée. En effet, les difficultés qu'auraient offertes la libération des adhérences dures de l'estomac et de la paroi, exigeaient une intervention plus longue que n'aurait pu le supporter un cœur aussi peu énergique, malgré les soins pris pour l'anesthésie.

On se hâta de faire une fistule pour alimenter la malade, afin d'obtenir au moins ce résultat et peut-être pour la remonter, de façon à lui per-

mettre de supporter une seconde intervention. On chercha le duodénum, et, immédiatement au-dessous de l'angle duodéno-jéjunal, on fit une fistule par la méthode de Witzel. L'anse intestinale qui portait le tube en caoutchouc avait une direction de droite à gauche et de haut en bas. Elle fut fixée par quelques points de suture à la portion de l'intestin située au-dessus et à côté d'elle et par d'autres points à la plaie opératoire.

Pansement. La fistule persistait. On réussit à l'obturer pendant quelques jours, à l'aide d'une pelote en caoutchouc que l'on remplit d'air; mais, lorsque l'on enleva cette pelote, la fistule s'était tellement agrandie qu'on ne pouvait plus songer à employer le ballon.

L'alimentation par la fistule jéjunale, au moyen d'un mélange nutritif, s'effectua sans difficulté. Cependant, l'état général empira progressivement. Température : 39°. Pouls : 132. Et malgré la petitesse du pouls, on dut recourir, pour calmer les douleurs, à des piqûres de morphine. En outre, le 16 mars, se manifestèrent des symptômes péritonéaux : tuméfaction abdominale, douleurs, vomissements par la bouche et par la fistule. La péritonite avait pour point de départ l'ouverture de la fistule intestinale, etc.

Finalement, collapsus et mort, 19 mars, au matin.

Du procès-verbal d'autopsie, fait à l'Institut pathologique, on extrait les détails suivants.

Cadavre amaigri. (Suit la description des orifices fistuleux). Signes de péritonite. Sur l'estomac, après incision, on trouve un large ulcère ovale perforé, divisé en deux parties qui sont, en quelque sorte, séparées l'une de l'autre par des languettes de tissu. La partie gauche, circulaire, a environ la dimension d'une pièce de dix centimes. La partie droite est plus vaste, d'un diamètre plus grand que celui d'une pièce de cinq francs; et la perte de substance correspond à la perforation complète de tout l'estomac avec érosion du cartilage de la dernière côte.

Donc, ulcère chronique de l'estomac, ayant perforé la paroi antérieure, plaie abdominale opératoire. Entérostomie, péritonite fibreuse généralisée au début.

Cœur gras. Bronchite purulente. Adhérences pleurales.

Obs. VI. — Service de M. Jaboulay. — (Viannay : *Archives provinciales de Chirurgie*, 1900). — *Ulcères perforés de l'estomac. Périgastrite antérieure suppurée; fistule stomacale secondaire. Huit tentatives infructueuses d'enfouissement. Mort.*

C..., André, 45 ans, célibataire, employé au P.-L.-M., a toujours joui d'une excellente santé et n'a aucun antécédent pathologique notable, soit héréditaire, soit personnel. La mère est vivante et bien portante. Son père est mort à un âge avancé, il ne sait de quelle maladie.

Il a deux frères et une sœur en bonne santé; un autre de ses frères est mort.

Lui-même n'a jamais été malade, jusqu'à l'affection qui l'amène aujourd'hui à l'Hôtel-Dieu. Il n'a jamais souffert de troubles gastriques; l'interro-

gatoire spécialement dirigé dans le but de découvrir une histoire d'hyperchlorhydrie et d'ulcère, reste absolument négatif.

Cet homme aurait cependant légèrement dépéri, depuis deux ou trois mois, mais sans éprouver aucun symptôme morbide bien défini.

Le 31 août 1900, il a ressenti brusquement une violente douleur dans l'hypocondre droit, accompagnée de tendances syncopales et de nausées, mais sans vomissements. La douleur persista pendant les jours suivants, mais se localisa dans l'hypocondre droit et dans la région épigastrique.

En même temps, l'état général s'aggrava; de la fièvre survint, et le malade vit se développer peu à peu, dans la région de l'hypocondre droit, une tuméfaction arrondie, qui augmenta peu à peu de volume, en s'étendant du côté de l'épigastre.

Cet état s'aggravant, le malade fut envoyé à l'Hôtel-Dieu de Lyon, où il entra le 18 septembre 1900, salle Saint-Louis, dans le service de M. Jaboulay.

A son entrée, on constate une tuméfaction étendue et basse qui remplit l'hypocondre droit et la région épigastrique. A son niveau la peau est normale sans la moindre rougeur.

La palpation dénote de la résistance sur les bords de cette tuméfaction et de la fluctuation franche au centre.

A la percussion, cette tumeur est mate : la matité a une limite nette en bas; en haut, elle se continue avec la matité hépatique. Au point culminant de la tuméfaction, une percussion légère et attentive dénote une petite zone de tympanisme.

L'état général est grave, la température s'élève à 38°5 le soir de l'arrivée du malade. Cet homme, amaigri, abattu, offre une légère teinte subictérique des conjonctives, un teint terreux. Il est dans un état d'obnubilation assez marquée et répond peu et difficilement aux questions qu'on lui pose.

Opération : le 19 septembre. — Anesthésie à l'éther. Une incision, faite sur la ligne médiane, au-dessus de l'ombilic, donne issue à une grande quantité d'un pus fétide, mêlé de gaz, de coloration jaune, peu épais, bien liquide et d'aspect crémeux.

Le doigt, introduit dans l'incision, fait le tour d'une poche de péritonite enkystée, bien limitée par des adhérences. Sans pousser plus loin les recherches, et sans être éclairé complétement sur l'origine de cette collection purulente, on draine et on panse à plat sans rien suturer.

20 septembre. — Le pansement étant abondamment souillé, on le renouvelle. On voit alors, tout au fond de la plaie, un orifice par lequel s'écoule, venant de la profondeur, un liquide exhalant une odeur acide et teinté en rose : or le malade a bu de la limonade vineuse, un quart d'heure auparavant. On lui fait boire un peu d'eau coupée de chartreuse, et immédiatement ce liquide ressort par la plaie.

Il est évident que l'on a affaire à une perforation de l'estomac. Le diagnostic s'éclaire alors, et on le formule ainsi : ulcère perforé de l'estomac, périgastrite antérieure suppurée.

On enduit de vaseline les bords de la plaie, pour protéger l'épiderme contre l'action corrosive du suc gastrique, et on panse à plat.

Le 21, le 22 et le 23, on renouvelle le pansement qui est toujours souillé d'une grande quantité de liquide. Quand la plaie est à l'air, on voit sortir, à chaque contraction du diaphragme, du suc gastrique en abondance. Malgré la protection de la vaseline, l'épiderme commence à rougir aux alentours de la plaie.

Depuis trois jours, pour lutter contre la dénutrition, on administre au malade trois lavements alimentaires par vingt-quatre heures, et on lui injecte dans les masses musculaires de la cuisse 500 grammes de sérum artificiel.

Malgré tout, le malade dépérit et, le 24, on décide une nouvelle intervention pour fermer la perforation. Anesthésie à l'éther. On prolonge la première incision en haut, jusqu'à l'appendice xiphoïde; en bas, plus loin que l'ombilic. On peut lui donner cette étendue sans sortir de la zone d'adhérences et sans ouvrir le grand péritoine. On aperçoit alors, non pas une, mais *trois perforations*, voisines les unes des autres. On ferme chacune d'elles par une suture en bourse, sans avivement, puis on les enfouit au moyen de plusieurs points séro-séreux. Mais, au cours de ce dernier temps opératoire, on est frappé et gêné par la friabilité de la paroi stomacale qui se laisse facilement déchirer par l'aiguille et par les fils.

L'enfouissement étant complet, on suture la paroi abdominale en laissant un drain à la partie inférieure de la plaie et on applique le pansement.

Le soir de cette opération — le malade ayant bu toute la journée, — le pansement n'est pas souillé. Mais, le 25, au matin, il est de nouveau transpercé par les liquides venant de l'estomac.

On enlève alors le pansement et l'on voit s'écouler, par le drain, du suc gastrique en abondance. On fait sauter les sutures de la paroi, et l'on constate que deux des perforations sont restées fermées; la troisième s'est ouverte. On cherche à l'enfouir de nouveau, en piquant loin de ses bords, pour attirer et adosser au-dessus d'elle des surfaces séreuses, saines et solides. Mais il faut s'y reprendre à plusieurs fois, l'aiguille déchirant sans cesse, et faisant saigner parfois les tissus friables.

Finalement, pour fermer l'orifice, on abaisse au-dessus de lui le bord inférieur du foie, que l'on fixe à la paroi stomacale.

On suture de nouveau la paroi abdominale, on injecte au malade 600 grammes de sérum, et, le pansement fait, on l'emporte dans son lit.

Cette intervention a dû être faite sans anesthésie, à cause de l'état précaire du malade.

1er octobre. — La dénutrition a fait depuis cinq jours des progrès considérables, car les secondes sutures n'ont pas mieux tenu que les premières. En vain a-t-on lutté contre la déshydratation du malade, en lui injectant chaque jour 600 grammes de sérum. L'émaciation est extrême, les joues sont creuses, le ventre est profondément excavé en bateau; dans cette dépression, le suc gastrique stagne et l'auto-digestion de l'épiderme est intense, bien que chaque jour on renouvelle avec le pansement la couche protectrice de vaseline, que l'on saupoudre en outre de bicarbonate de soude.

Le malade marchant à une mort certaine, on décide de réséquer une partie de la paroi gastrique antérieure, et de faire une suture de l'estomac en tissus sains.

Mais, quand il est sur la table d'opération, on hésite à l'endormir tant il est affaibli, et tant son état général est précaire. De plus, on redoute pour lui le shock et l'infection de la grande cavité péritonéale que l'on ne pourrait se dispenser d'ouvrir si l'on faisait une résection même peu étendue de l'estomac. Aussi se résout-on à n'essayer encore que l'enfouissement.

On ne fait pas d'anesthésie. Les sutures de la paroi étant enlevées, on voit une perforation qui persiste béante. On la ferme avec une suture en bourse, puis on fait boire le malade. Un peu de liquide filtre encore à travers la perforation que l'on enfouit avec de nouveaux points séro-séreux.

On éprouve toujours les mêmes difficultés pour placer ces derniers points; l'aiguille et les fils déchirent toujours et font saigner la tunique externe de l'estomac. Le malade ayant bu sans que rien ne s'écoule, on panse à plat.

Jusqu'au 2 octobre au soir, la dernière suture semble avoir tenu : le pansement n'a pas été souillé. Mais, le 3 au matin, on le trouve inondé de suc gastrique. Le malade a baissé depuis la veille, malgré l'augmentation de la quantité du sérum. La langue est sèche, rôtie, ses dents fuligineuses. Depuis son entrée, il n'a pas cessé d'avoir la fièvre.

La température s'élève de temps en temps, le soir, au-dessus de 39°2 et ne descend jamais plus bas que 38° le matin.

Le 3, on reprend le malade, et, toujours sans anesthésie, on fait une cinquième tentative d'enfouissement de la perforation rebelle. On cherche à faire, sur la paroi antérieure de l'estomac, un grand plissement vertical. Mais l'estomac adhérent à la paroi abdominale se refuse à glisser, les tissus friables se déchirent. On ferme néanmoins une fois de plus, comme l'on peut, la perforation, et l'on s'assure, en faisant boire le malade, que la fermeture est hermétique.

4 octobre. — La suture d'hier a eu le même sort que les précédentes. Le pansement est de nouveau inondé ce matin.

L'état du malade interdisant toute intervention sérieuse, telle que la gastro-entérostomie, on se borne à faire de nouveau, le 4, le 5 et le 6 octobre, une sixième, une septième et une huitième tentative d'enfouissement et la perforation gastrique, en cherchant à déterminer des plis d'adossement dans tous les sens, vertical, transversal, diagonal, etc.

On obtint chaque fois une occlusion momentanée de l'orifice stomacal, mais, chaque fois aussi, le lendemain ou le soir même de l'opération, le pansement était de nouveau inondé de suc gastrique.

Tant qu'à la fin, le malade succomba le 7 octobre, à huit heures du soir, sans nouvel incident notable, autre qu'une rétention d'urine absolue, pour laquelle on dut le sonder pendant les cinq derniers jours.

Autopsie. — Le 9 octobre, trente-quatre heures après la mort.

On n'a pas fait de sutures de la peau après la dernière intervention. Les

lèvres de la plaie se sont écartées, et limitent maintenant un ovale très allongé dans le sens vertical et dans lequel on voit : au milieu, la paroi antérieure de l'estomac, portant en bas et à droite, la perforation, en haut le bord inférieur du foie; en bas, le côlon transverse.

On prolonge l'incision faite pendant la vie jusqu'à l'appendice xiphoïde en haut, jusqu'au pubis en bas. On rompt assez aisément les adhérences qui unissent les lèvres de la plaie cutanée à l'aire viscérale qu'elles limitent.

Le côlon transverse est attiré contre l'estomac par la rétraction du grand épiploon, transformé en une membrane granuleuse; la partie exposée de la face supérieure du foie a pris, au contact de l'air, une teinte ardoisée; la face antérieure de l'estomac, rouge et bourgeonnée, est sillonnée en tous sens par les fils des récentes sutures qui forment, en certains points, de véritables paquets.

On soulève le foie en rompant les adhérences qui unissent son bord antérieur à l'estomac; on va chercher le cardia et l'on extirpe l'estomac jusqu'au duodénum, en conservant la partie moyenne du côlon transverse adhérente.

Pendant ces manœuvres, un flot de pus mal lié et fétide inonde le champ opératoire; il provient d'un vaste pyothorax sous-phrénique, limité en haut par le diaphragme soulevé et aminci; en bas, par le lobe droit du foie et l'angle côlique droit, qui adhère au foie et à la paroi abdominale postérieure; en dehors, par la paroi inféro-latérale du thorax, doublée des insertions latérales du diaphragme; en dedans, enfin, par le ligament suspenseur du foie, redevenu vertical, par suite du soulèvement du diaphragme, et de l'abaissement du foie. Cette vaste poche est tapissée par une paroi néo-membraneuse jaune grisâtre.

L'estomac étant enlevé, ainsi qu'il a été dit plus haut. on l'ouvre par une incision qui suit sa grande courbure. On voit alors nettement le siège de la perforation. Elle est dans la région pylorique, à deux travers de doigt de cet orifice, sur la face antérieure de l'estomac, immédiatement au-dessus de la fin de la grande courbure.

Les bords ont la même teinte noirâtre et ardoisée que le lobe gauche du foie; ils sont, de plus, extrêmement friables.

La perforation est unique, mais très large; elle semble résulter de la confluence des trois perforations vues pendant la vie. On ne trouve, en effet, sur la muqueuse stomacale, aucune autre ulcération, ni aucune autre cicatrice.

Rien dans les plèvres.

Les poumons présentent une congestion intense des bases; à ce niveau, le tissu pulmonaire ne crépite presque plus.

Les reins sont gros, congestionnés, mais leur capsule se détache aisément.

Rate normale.

On ne trouve aucun épanchement dans le péricarde.

Le cœur est flasque, arrêté en diastole; il donne, au toucher, une sensation de mollesse remarquable. Les valvules sont absolument intactes.

Obs. VII. (Mayo-Robson. — *Medical Press*, février 1901). — *Ulcère de la grande courbure. Périgastrite suppurée. Fistule gastro-cutanée consécutive, bas située. — Tentative de résection. Mort.*

Femme âgée de cinquante ans; souffrait de vomissements et de douleurs abdominales depuis quinze mois. A l'examen, pâle et amaigrie. Juste à gauche de l'ombilic, on constate une petite tumeur dans la paroi abdominale. Dans le courant de la semaine, un abcès se forme à ce niveau.

Le 3 octobre 1900, incision sous anesthésie. Il sort une grande quantité de pus fétide. Une seconde collection se forme à gauche de la première. Elle fut ouverte le 8 novembre. Elle était plus profonde que la précédente et allait jusque dans la cavité péritonéale. Trois jours après, les matières stomacales et le contenu gastrique, passaient par cette fistule.

La malade maigrit rapidement. Le 7 décembre, anesthésie à l'éther; la fistule admettait le doigt et l'on put, par son orifice, pratiquer un lavage de l'estomac. La cavité péritonéale fut ouverte par une incision placée à droite de la fistule. La portion de la paroi abdominale, à laquelle l'estomac était adhérente, fut circonscrite par une incision ovalaire. On trouva la fistule communiquant avec un ulcère de la grande courbure. Aucune sténose pylorique. Les parois de la fistule furent avivées, l'ulcère réséqué, et on ferma l'orifice par trois rangs de suture à la soie qui passaient par un tissu très induré. L'épiploon fut amené au devant de la suture et fixé. Grand collapsus après l'opération. Mort au sixième jour, avec symptômes de pneumonie.

A l'autopsie, pneumonie du poumon droit. Pas de péritonite. Cavité péritonéale sèche, pylore sain. L'examen microscopique montra qu'il ne s'agissait que d'un ulcère de l'estomac.

Conclusions.

1° Les fistules consécutives à un ulcère de l'estomac, et établissant une communication de la cavité gastrique avec l'extérieur, sont relativement rares. On les rencontre dans deux conditions à la suite d'un foyer de périgastrite suppurée ouvert spontanément ou chirurgicalement; ou bien sans la formation d'abcès préalable cliniquement appréciable.

Dans ce dernier cas, il s'agit toujours d'un envahissement de proche en proche à la suite d'infections légères; et le lieu d'élection de ces fistules est la partie haute de l'estomac, celle qui est douée de peu de mobilité, et qui, par conséquent, pourra plus facilement adhérer à la paroi abdominale.

2° Une fois établies, les fistules gastro-cutanées ont des caractères variant beaucoup suivant leur siège. Si elles sont *hautes*, *juxta-cardiaques*, l'écoulement est intermittent; si elles sont *basses*, *juxta-pyloriques*, l'écoulement est constant. Dans le premier cas, l'état

général se maintient bon assez longtemps; dans le second cas, au contraire, il devient rapidement mauvais.

3° La thérapeutique se base essentiellement sur la distinction du siège des fistules.

La fistule est-elle haute, on pourra attendre, essayer le traitement médical, laisser les bords de la plaie se déterger; et on interviendra si la guérison ne survient pas. Il semble qu'il faille renoncer aux opérations palliatives (gastro-entéro-anastomose), ainsi qu'aux ten-tentatives de suture directe, pour recourir d'emblée à la résection de l'ulcère, suivie de la suture de l'estomac.

La fistule est-elle basse, il faut se hâter d'essayer l'obturation; l'opération radicale (résection suivie de suture) ne peut s'utiliser; les opérations palliatives (duodénostomie, jéjunostomie) sont graves et insuffisantes. Il faudra recourir aux tentatives de suture directe, qui ne sont pas toujours, il faut bien le reconnaître, suivies de succès.

AMPUTATION OSTÉOPLASTIQUE FÉMORO-TIBIALE

(DITE DE SABANEIEFF)

ÉTUDE CADAVÉRIQUE

Par L. CHEVRIER

Prosecteur des hôpitaux de Paris.

Dans toutes les amputations simples du membre inférieur, sauf dans l'amputation de jambe au lieu d'élection, le malade doit marcher sur un moignon, qui, quoique non cicatriciel par rejet de la cicatrice sur l'une des faces, est toujours mal adapté aux pressions. Les muscles, qui le matelassent, écrasés par l'extrémité osseuse, constituent un coussinet mouvant et mou, antiphysiologique, parfois même douloureux : d'où la nécessité presque constante de faire prendre appui à l'appareil prothétique ailleurs que sur le moignon.

L'avantage des amputations ostéoplastiques est d'offrir à la marche un plan osseux résistant et fixe, recouvert d'une peau ayant gardé autant que possible ses connexions normales, et, grâce à elles, sa vascularisation et sa résistance.

Mais ces amputations ostéoplastiques ne sont réellement bonnes que lorsque la peau qu'elles empruntent est dès longtemps habituée aux pressions : c'est ce qui fait l'excellence des procédés autoplastiques tibio-calcanéens (Pirogoff-Sédillot, Pasquier-Lefort), et les résultats moins satisfaisants des amputations ostéoplastiques de la jambe ou tibio-tibiales.

Au genou de même; l'amputation fémoro-rotulienne, ou de Gritti, ne donne pas toujours les résultats irréprochables qu'on est en droit d'attendre des amputations ostéoplastiques, parce que la peau qui recouvre la rotule n'est point faite aux pressions : ce n'est point sur elle, en effet, qu'on se met à genou. Malgaigne a dès longtemps noté que c'est sur la tubérosité antérieure du tibia qu'on repose dans cette position.

La véritable amputation fémorale inférieure, physiologique, doit donc être fémoro-tibiale.

Cette opération, à laquelle on attache le nom de *Sabaneieff* qui la

décrivit en 1890, est peu connue en France. Cependant, elle a été présentée avec quelque détail, dans cette revue même, par un article de Jacobson (1898); et tout récemment Labey l'a vulgarisée dans sa *Chirurgie du membre inférieur*.

Avant de décrire les modifications personnelles qu'une étude attentive d'amphithéâtre m'engage à apporter à cette opération, je dois faire connaître les procédés et sous-procédés antérieurs, tant pour établir par quoi ils pèchent, que pour montrer en quoi chacun d'eux a pu me servir.

Procédé de Sabaneieff.

C'est, à très peu de chose près, celui que suit Labey.

Le malade est couché sur le dos et attiré à l'extrémité de la table, de façon que le membre inférieur déborde à partir de mi-cuisse.

Taille d'un lambeau antérieur carré, en forme d'U, à concavité supérieure, les branches latérales remontant jusqu'aux tubérosités des condyles; la partie transversale siège à deux travers de doigts au-dessous de la tubérosité antérieure du tibia; en dedans, l'incision passe à un travers de doigt en arrière du bord interne du tibia; en dehors elle passe sur la tête du péroné.

Fig. 1. — Tracé de Labey. (Sabaneieff remonte les branches latérales jusqu'à la petite croix. Le lambeau postérieur est représenté un peu trop long.

Labey ne prolonge pas aussi haut les branches latérales; en dehors, il part de la tête du péroné et en dedans s'arrête à un point symétrique sur la tubérosité latérale interne du tibia.

On taille ensuite un lambeau postérieur, plus court de deux travers de doigt (fig. 1).

Faisant lever le membre au maximum, on taille le lambeau postérieur par entaille, coupant muscles, vaisseaux et nerfs, et on remonte sa dissection jusqu'à l'articulation du genou.

Maintenant toujours l'hyperextension, on ouvre l'articulation par derrière (par-dessous dit mieux

la situation de l'opérateur), coupant les coques condyliennes, les ligaments croisés dans l'échancrure intercondylienne. les ligaments latéraux, et *la capsule* dans la petite gouttière qui surmonte le rebord des condyles.

Quand tous les ligaments sont coupés, on peut amener la face antérieure de la jambe au contact de la face antérieure de la cuisse abaissée et remise horizontalement. On trace sur le tibia une incision périostique parallèle à l'incision cutanée; et on relève légèrement le périoste à la rugine.

Puis on attaque à la scie le tibia par sa face supérieure, *en pleine surface articulaire*; on sectionne longitudinalement dans le plan frontal jusqu'un peu au-dessous de la tubérosité antérieure du tibia, emportant du même coup toute *la partie antérieure des ménisques*, que Labey conseille d'*enlever ensuite*.

On retire la scie; on ramène la jambe en position normale, et, par une entaille placée un peu au-dessous de la tubérosité antérieure du tibia, on va rejoindre perpendiculairement la fin du premier trait de scie, détachant complètement un fragment du tibia (voir fig. 7 le tracé en pointillé de cette section osseuse).

On scie horizontalement le fémur sur la limite de sa surface cartilagineuse antérieure (Sabaneieff). Labey place sa section fémorale un peu au-dessus de la partie la plus saillante des condyles (voyez fig. 7 en pointillé); le niveau est d'ailleurs le même.

Sur la section fémorale, on adapte le fragment tibial et on peut le fixer par un ou deux fils métalliques.

Ni Sabaneieff, ni Labey ne semblent s'occuper des muscles qu'ils ont dû sectionner; ils doivent évidemment les fixer les uns aux autres quelque part, en suturant les deux lambeaux; mais ils ne précisent point comment ni où. On ne sait pas ce qu'ils font ni l'un ni l'autre, du biceps fémoral ni des muscles de la patte d'oie.

Variantes de Koch, Wahl.

Préoccupé de la rétractilité des téguments et surtout dans la région poplitée, Koch fait le lambeau postérieur aussi long que l'antérieur; de plus il abaisse d'un travers de doigt le plan de section inférieur des lambeaux (trois travers de doigt de la tubérosité antérieure du tibia). Il taille le lambeau postérieur par transfixion, en prenant le plus de muscle qu'il peut; et il insiste beaucoup sur la *rétractilité considérable des muscles*, surtout des *longs muscles postérieurs* de la cuisse (*biceps, patte d'oie*), *qu'il coupe* le plus bas possible (fig. 2, tracé cutané en plein).

Wahl fait une circulaire avec deux fentes latérales (ce qui revient à faire deux lambeaux égaux); mais il place sa circulaire beaucoup plus haut que les opérateurs précédents, au niveau de la tubérosité antérieure du tibia. Les fentes latérales montent un peu plus haut que la base de la rotule (fig. 2, tracé cutané en pointillé).

Fig. 2. — Tracé de Koch (trait plein). Tracé de Wahl (trait pointillé).

Procédé Delitzine.

Delitzine est aussi frappé de la rétractilité des muscles de la patte d'oie et du biceps; et il cherche à les *conserver intacts* pour garder au moignon tous ses mouvements actifs. Dans ce but, il conçoit une opération un peu différente. Il l'exécute tout entière d'avant en arrière au lieu de travailler par-dessous le membre, et d'aller d'arrière en avant, comme Sabaneieff.

Après avoir tracé son lambeau antérieur en U comme ce dernier, il en mobilise les bords, et *récline* avec son lambeau, en dedans, *les muscles de la patte d'oie*. Puis, ayant *sectionné* obliquement les *muscles jambier antérieur* et *extenseur commun des orteils*, en dehors, il scie le tibia d'avant en arrière et de bas en haut, très obliquement : il part en avant à 8 ou 9 centimètres de l'interligne et se porte sous un angle de 45° vers le bord postérieur de la surface articulaire du tibia, ouvrant l'articulation du genou par en bas et près de sa face postérieure. *Avec son volumineux fragment tibial*, il a détaché une partie de *la tête du péroné*, recevant l'insertion du biceps.

Libérant le lambeau ostéocutané par la section sur le fémur des ligaments latéraux et croisés, il le rejette sur la face antérieure de la cuisse et scie alors le fémur de haut en bas et d'avant en arrière sous un angle de 45° (ou, en tout cas, complémentaire de l'angle de section tibial). Il commence la section fémorale à 2 centimètres au-dessus de la limite supérieure de la trochlée et tombe en arrière en pleine surface articulaire des condyles (fig. 3).

Il arrondit légèrement la pointe saillante du biseau tibial, et applique l'une sur l'autre les deux surfaces osseuses avivées; si les

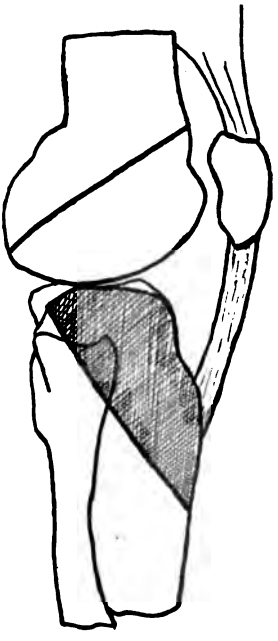

Fig. 3. — Sections osseuses de Delitzine.

Fig. 4. — Adaptation des sections osseuses de Delitzine.

sections osseuses ont été bien faites, la tubérosité antérieure du tibia doit regarder horizontalement en bas (fig. 4).

Avant de faire l'adaptation osseuse définitive, *il lie les vaisseaux poplités, au-dessus des articulaires inférieures*, et coupe le lambeau postérieur plus ou moins long suivant les nécessités, de la profondeur vers la superficie.

Adaptation osseuse définitive par suture.

Procédé de Jacobson.

Tandis que la plupart des opérateurs précédents en usaient, Jacobson *rejette absolument la bande d'Esmarch*. Il l'accuse non seulement d'amener un suintement sanguin ultérieur plus abondant, mais de causer la *gangrène de la peau au niveau de la partie inféro-externe du lambeau antérieur*, observée dans certains cas par Sabaneieff et Koch. L'explication vaut ce qu'elle peut; en tout cas cette insuffisance circulatoire locale est un fait qui mérite d'être retenu.

Il cherche une incision qui lui permette la *ligature immédiate de la poplitée*; il place son fil *au-dessus des articulaires supérieures*, et il s'appuie sur une expérience cadavérique, dans laquelle il a poussé, après cette ligature, un liquide très fluide dans la fémorale, pour

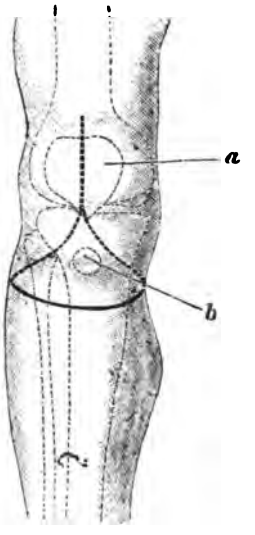

Fig. 5. — Tracé de Jacobson (incision en croupière).

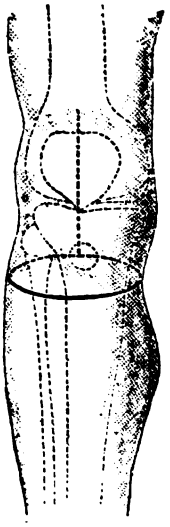

Fig. 6. — Tracé économique de Jacobson.

affirmer que la grande anastomotique suffit pour alimenter le cercle vasculaire périrotulien, et nourrir tout le lambeau antérieur et le fragment tibial.

Cette incision est une raquette croupière, à manche postérieur, montant dans le creux poplité jusqu'à hauteur du bord supérieur des condyles, à volant descendant en avant, à deux ou trois travers de doigt au-dessous de la tubérosité antérieure (fig. 5.)

Quand on ne peut pas descendre aussi bas, on cherche à économiser les téguments postérieurs, en faisant une simple circulaire à fente postérieure (fig. 6).

Après ligature des vaisseaux poplités au point indiqué, il revient en avant, libère le lambeau antérieur, gardant les muscles de la patte d'oie et décollant soigneusement à la rugine, périoste et ligaments latéraux, jusqu'au point où devra passer le trait de scie sur le tibia.

Soulevant le membre, il sectionne en arrière les deux muscles jumeaux, le biceps fémoral, qu'il désinsère, le demi-membraneux.

Il désarticule le genou par derrière et scie les os suivant les préceptes de Sabaneieff.

Il ne fait pas de suture osseuse; mais *il réinsère avec soin par des sutures tous les muscles sectionnés* : il fixe le tendon du biceps au périoste tibial, la tranche des jumeaux à ce qui reste sur le tibia du jambier antérieur et de l'extenseur commun des orteils. *Il ne dit pas ce qu'il fait du demi-membraneux.*

Critique de ces procédés.

Je ne m'attacherai point à critiquer les détails sans importance de chacun de ces procédés.

Je ne reprocherai point à Koch sa taille par transfixion du lambeau postérieur, peut-être imprudente; à Delitzine les dangers qu'il fait courir aux vaisseaux par le sciage anticipé et très oblique du tibia; les douleurs qui naîtront probablement de la présence dans le lambeau de la tête du péroné; c'est là un fait difficile à expliquer, mais constaté par Larrey, qui, dans son amputation de l'extrémité supérieure de la jambe, extirpait toujours dans un temps spécial la tête du péroné; cette douleur est probablement due au voisinage du sciatique poplité externe qu'il suffirait peut-être de réséquer.

Mais à mon avis tous ces procédés sont passibles de deux objections générales et plus graves : *ils conservent trop de tibia*, et cette question du volume du fragment tibial m'amènera à parler de la *vascularisation du lambeau*; de plus *les surfaces osseuses s'adaptent assez mal.*

Les *sections osseuses* tibiales des divers procédés exposés se ramènent à deux types. Delitzine, par sa *section oblique*, conserve la moitié de l'épiphyse supérieure du tibia; la *plaquette tibiale* de Sabaneieff est moins épaisse, mais plus longue; elle présente à peu près le même volume de tissu osseux, et un *volume considérable, si on songe à ce qui va pouvoir le nourrir.*

L'épiphyse tibiale est en effet nourrie par de multiples *petits vaisseaux* qui lui viennent *du périoste* : ils pénètrent sur toute la périphérie tibiale; des branches assez nombreuses entrant au niveau de la surface triangulaire antérieure qui sépare les deux surfaces articulaires interne et externe du tibia, et sur laquelle s'insèrent les freins antérieurs des deux ménisques, et entre eux le ligament croisé antéro-externe; ces vaisseaux, *dépendance des vaisseaux capsulaires, ils viennent en grande partie avec les ménisques* qu'ils suivent, se portant avec leurs freins vers l'os, et s'anastomosant avec d'autres rameaux, venus des vaisseaux périostiques tibiaux au-dessous de la

réflexion de la synoviale. J'ai vérifié ce petit point d'anatomie sur plusieurs genoux injectés à la cire à cacheter, et crois à la constance des rameaux amenés vers l'os par les freins des ménisques.

Après l'opération de Sabaneieff, la circulation articulaire sera toujours fortement gênée, car un bon nombre de ses sources d'origine vont être taries; ces sources sont normalement la grande anastomotique, les quatre articulaires longues (deux supérieures, deux inférieures), la récurrente tibiale antérieure. Le devoir du chirurgien est de supprimer le moins possible de ces voies d'alimentation sanguine. Bien que Jacobson conclue d'une expérience cadavérique que la grande anastomotique suffit à irriguer tout le réseau et pose en principe la ligature de la poplitée au-dessus des articulaires supérieures, je pense qu'il vaut mieux lier, avec Delitzine, l'artère au-dessous de ces dernières. Il est tout à fait impossible d'ailleurs de garder plus; et je crois inutile de faire remarquer que les procédés qui taillent un très long lambeau postérieur, bien nourri (car il contient de gros vaisseaux), ne donnent rien de plus pour cela, pour la nutrition du lambeau antérieur; il faut toujours disséquer le lambeau jusqu'aux condyles fémoraux pour désarticuler, et couper par conséquent les articulaires inférieures.

En liant l'artère poplitée au-dessous des articulaires supérieures, on donne donc au lambeau antérieur tout ce qu'on peut lui donner comme irrigation : on supprime cependant trois des sources d'apport sur six.

Ces trois artères, venues d'en haut, vont se diviser et les canaux secondaires, auxquels elles donnent naissance, représentés par le réseau périrotulien et capsulaire, vont répartir le sang dans tout le treillis vasculaire, le portant sous une pression de plus en plus faible aux ramuscules terminaux qui irriguent la partie inférieure de la peau du lambeau et la plaquette tibiale.

Si on veut obtenir une circulation satisfaisante, il faut *respecter les ramuscules terminaux, léser le moins possible des canaux secondaires* et anastomotiques, heureusement multiples, qui, des trois seules sources persistantes, facilitent la répartition du liquide nourricier dans tout le réseau terminal.

Après ce que j'ai dit de l'irrigation du fragment tibial par des vaisseaux venus en partie de la capsule *en suivant les ménisques*, on comprendra que *c'est supprimer une partie des ramuscules terminaux que d'enlever* ce qui peut persister de *ces ménisques*, après section tibiale comme le conseille Labey. « Enlever ensuite les lambeaux des ménisques ou de ligaments qui se trouvent sur la plaquette osseuse du tibia. » Agir ainsi, c'est priver délibérément le

fragment osseux d'une partie de ses vaisseaux nourriciers.

Quant aux *canaux secondaires* (réseau périrotulien et capsulaire), c'est encore en supprimer une très grande partie que de faire la résection de la synoviale ou même la simple section complète de la capsule. Il n'y a pas à craindre que ce respect de la séreuse nuise à la réunion osseuse (à la condition de veiller à ce qu'il n'y ait pas interposition capsulaire ou synoviale entre les surfaces osseuses mises en présence). Koch a fait la résection dans un certain nombre de cas, et l'a négligée dans d'autres, sans que la guérison s'en soit moins bien faite; pour lui, au contraire des autres auteurs, cette résection n'est donc pas indispensable. J'irai plus loin, et je dirai que, au point de vue de la nutrition de la partie inférieure du lambeau et de la plaquette tibiale, *la résection synoviale doit être proscrite*, et que *la section de la capsule ne doit pas être complète sur les côtés*, pour garder le plus grand nombre possible des canaux vasculaires secondaires anastomotiques, issus des trois sources primaires supérieures.

Fig. 7. — Sections osseuses personnelles (fémur, trait plein; tibia, section effectuée). — En pointillé, sections de Sabaneieff.

Donc, par la conservation des fragments des ménisques, de la synoviale, de la capsule, je m'efforce d'assurer la régularité de la circulation terminale. Mais je crois qu'il faut faire plus et *réduire* autant que possible le volume et l'*étendue des tissus* mous à nourrir et de la plaquette tibiale.

Des *tissus mous*, il faut chercher à retrancher la partie inféroexterne du lambeau antérieur, puisque c'est là qu'on a observé des gangrènes : d'où la nécessité d'une incision différente.

Pour l'os, et j'y suis ramené après cette étude de la circulation dans le lambeau, je crois qu'il faut en garder peu; c'est surtout l'épaisseur qu'il faut chercher à réduire bien plus que la longueur de la plaquette, puisque les vaisseaux arrivent par la corticalité, par le périoste.

Au lieu de faire passer le trait de scie *en pleine surface articulaire en avant de l'épine tibiale* (fig. 7 en pointillé), je propose de partir *immédiatement en avant des surfaces articulaires* (fig. 7, section effectuée); on a encore largement assez d'os. Cette section

différente *réduit* la plaquette tibiale de Sabaneieff *d'au moins un demi-centimètre d'épaisseur*. Mais, à cause de la forme prismatique triangulaire du tibia, le simple fait de scier plus près de la crête antérieure *réduit beaucoup aussi la largeur* de la plaquette. Je dimi-

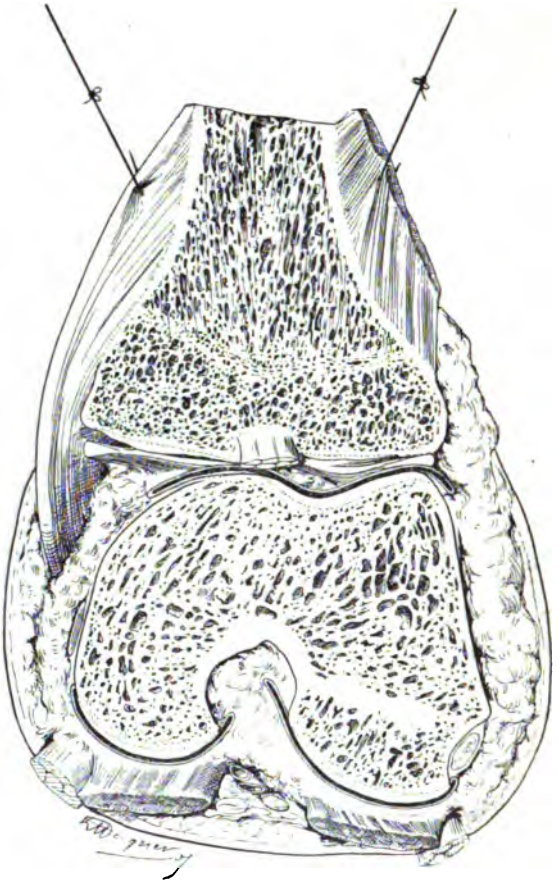

Fig. 8. — Sections osseuses, après l'opération de Sabaneiff.

nue donc doublement, et de beaucoup, la quantité d'os à nourrir.

Il m'a semblé d'autre part que dans tous les procédés antérieurs *les surfaces osseuses s'adaptaient très mal*. En voici les preuves. J'ai exécuté une opération de Sabaneieff, en suivant Labey à la lettre; la figure 8 représente les coupes osseuses après cette opération. Elles ne ressemblent en rien à celles figurées par Labey; mais ces figures, de l'aveu de l'auteur lui-même, ont été faites schématiques

et approximatives. Je ne crois pas que jamais la plaquette tibiale, exécutée comme l'indique son texte, ait la forme que lui attribue son dessin. Je puis, quant à moi, garantir l'exactitude de mes figures; les coupes osseuse sont été scrupuleusement *calquées*, *dans leurs contours*, d'après nature.

La figure 9, qui montre à pic la base de la plaquette tibiale, est

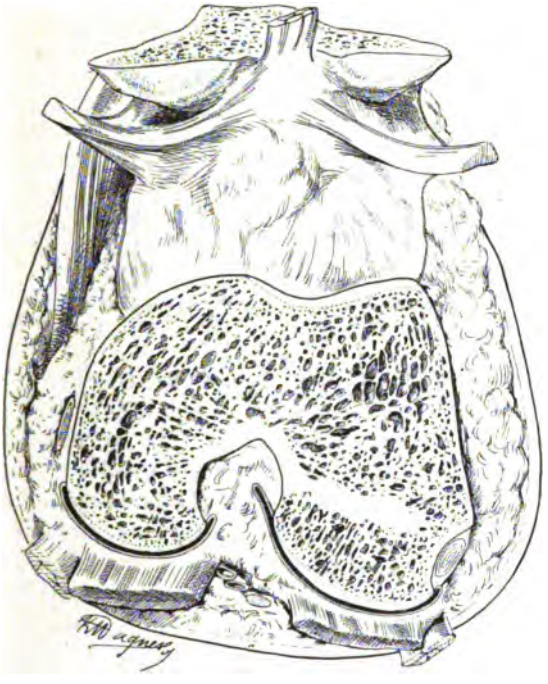

Fig. 9. — Sections osseuses après l'opération de Sabaneieff (vue à pic du fragment tibial).

destinée à me défendre du reproche de partialité involontaire; on pourrait dire en effet que, par mégarde, j'ai coupé l'os trop en arrière : d'où le volume trop considérable du fragment tibial. La figure établit que, si ma scie a mordu dans les surfaces articulaires du tibia, elle en a pris relativement peu, et qu'elle est restée loin de l'épine tibiale antérieure, devant laquelle Labey conseille de passer; si j'ai péché, c'est donc plutôt par défaut que par excès.

Mes figures sont donc la représentation exacte d'une opération de Sabaneieff correctement faite.

Ceci dit, rabattez maintenant le tibia sur le fémur comme autour d'une charnière, sans déviation latérale (fig. 10, toujours par calque), et voyez s'il y a concordance. Il est indubitable qu'elle est loin

d'être parfaite : le fémur déborde largement le tibia de chaque côté; inversement, en arrière, le tibia répond par une bonne partie de sa face cruentée à l'échancrure intercondylienne libre.

En considérant la forme des os, j'ai eu l'idée de *couper le fémur plus haut* pour éviter l'échancrure intercondylienne, néfaste à toute adaptation; et, *sur la surface osseuse cruentée à grand axe transversal*,

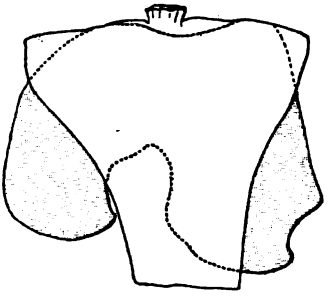

Fig. 10. — Adaptation des sections osseuses de Sabaneieff.

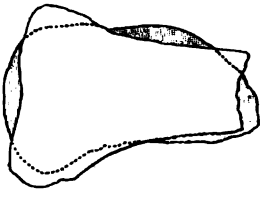

Fig. 11. — Adaptation des sections osseuses personnelle.

j'ai pensé que je devais chercher à *appliquer la plaquette tibiale plus haute que large, en l'orientant dans le sens transversal*, absolument comme, dans le Pasquier-Lefort, on tord le calcanéum coupé horizontalement, pour amener transversalement son grand diamètre et l'appliquer ainsi sur l'extrémité inférieure des os de la jambe avivés. La figure 11 (par calque) montre que, dans cette nouvelle orientation, *l'adaption* des deux surfaces osseuses *est aussi parfaite que possible*; sans doute, elles ne sont pas absolument moulées l'une sur l'autre : le tibia déborde en certains points le fémur, est débordé par lui en d'autres; mais ces écarts sont minimes, et il me semble indubitable que l'adaption est bien supérieure à celle donnée par la figure précédente.

Je ferai remarquer en passant que ces deux figures proviennent d'opérations faites sur les deux membres inférieurs d'un même sujet (les os sont donc comparables) : ce qui est interne sur l'une, est externe sur l'autre. *L'extrémité supérieure du fragment tibial est donc du côté externe.* Voici les raisons du choix de cette dérivation.

Le déplacement transversal du fragment tibial doit s'accompagner nécessairement d'une *luxation de la rotule dans le même sens.* Il n'est pas indifférent de produire cette luxation en dedans ou en dehors : *la luxation de la rotule en dehors est plus facile.* La clinique est là pour montrer le nombre considérable des luxations externes, tandis que les luxations internes sont presque problématiques; mais ce n'est qu'un argument par analogie : il y a mieux.

Sur le *côté externe du fémur, plan et antéro-postérieur*, la rotule sera plus facilement maintenue que sur le côté interne plus oblique, à cause de la saillie plus grande et du déjettement en dedans du condyle interne.

La *saillie* qu'elle fera, sur le côté du fémur en dehors, ne sera *nullement gênante pour la marche*, tandis qu'en dedans elle pourrait s'opposer au rapprochement des genoux, et heurter très fréquemment, dans la marche, le condyle interne du côté opposé.

De plus, du fait du déjettement considérable du condyle interne en dedans. *la coupe immédiatement sus-condylienne du fémur* est *assez large en dehors*, étroite, *presque pointue en dedans*; il vaut donc mieux amener *l'extrémité supérieure de la plaquette tibiale la plus volumineuse en dehors, l'extrémité inférieure en dedans.*

Enfin, ce mode de déplacement s'accorde très bien avec l'incision nouvelle, supprimant des anciens lambeaux antérieurs la partie qui se gangrénait (inféro-externe).

Le fragment tibial, dévié transversalement et par la torsion qui convient, ne doit pas être tiraillé pour que la soudure avec le fémur puisse se faire. Il importe donc au maximum que la *luxation de la rotule* qui conditionne la déviation tibiale soit *fixée*, que l'os n'ait aucune tendance à reprendre sa situation normale. J'ai cru pouvoir résoudre ce dernier desideratum de deux façons différentes.

Description du procédé personnel.

Position du sujet.

Le sujet peut occuper deux positions.

Il peut être étendu sur le dos, les membres inférieurs débordant la table à mi-cuisse. L'opérateur se mettra, pour tracer l'incision, en dehors du membre; puis il fera toute l'opération en se mettant au bout du membre. Pour la section du tibia, après renversement de la jambe sur la cuisse, il fera un pas à gauche et se trouvera en dehors pour la jambe droite, en dedans pour la jambe gauche.

Le sujet peut être étendu sur le côté sain; la jambe à opérer, naturellement supérieure, offrira en haut son côté externe. L'opérateur se mettra du côté de la rotule, c'est-à-dire en dehors. L'aide se mettra du côté de la jambe : il devra d'ailleurs changer de position quand cette jambe changera de situation.

Ces deux positions ont leurs avantages et leurs inconvénients.

Dans le décubitus dorsal, il est pénible de faire, par-dessous la jambe tenue élevée, la ligature de la poplitée, puis la désarticulation

du genou. En revanche la libération du lambeau antérieur et le décollement périostique, dont il doit s'accompagner, sont faciles aussi bien du côté interne que du côté externe.

Dans le décubitus latéral, on effectue beaucoup plus aisément la ligature de la poplitée et la désarticulation du genou par la face poplitée qui se présente latérale et très facilement abordable. En revanche, tous les temps qui doivent être effectués sur la face interne, tibiale, du genou, qui est tournée vers le sol (section cutanée, section du ligament latéral interne, dénudation périostique) deviennent assez pénibles; pour les effectuer, comme le soulèvement du membre qui se fait par abduction ne peut être poussé très loin, il faut se courber d'une façon incommode et un peu disgracieuse.

C'est cependant à cette dernière position que je donne la préférence, estimant que ses avantages l'emportent sur ses inconvénients.

Je repousse la combinaison du décubitus dorsal et du décubitus latéral alternatif, qui pourrait permettre d'effectuer commodément tous les temps opératoires : les aises du chirurgien importent peu; ce qu'il faut voir, c'est le résultat au point de vue du malade. Or les changements de position d'un malade endormi, toujours pénibles, s'accompagnent très facilement de fautes contre l'asepsie, qui peuvent compromettre le succès. Je repousse donc énergiquement tout changement de situation du malade au cours de l'intervention. Peut-être aurai-je besoin de changer la position de mon aide; mais cela n'a aucune importance pour l'asepsie.

Je réglerai la technique dans le décubitus latéral, que je crois préférable. La technique dans le décubitus dorsal serait très voisine; je n'en préciserai point les détails. L'opérateur, qui saura mener à bien l'intervention dans la première position et qui voudra la tenter dans la seconde, trouvera facilement les petites modifications à apporter.

Points de repère cutanés.

Mes points de repère sont les suivants.

En bas, je marque sur la crête du tibia un point à trois travers de doigt au-dessous de la tubérosité antérieure.

En haut, je cherche la tubérosité ou partie la plus saillante du condyle externe, et laisse la trace de mon ongle à un centimètre au-dessous; je dois être un peu au-dessus de l'interligne.

Sur le même plan transversal, je cherche et marque le milieu du creux poplité.

Je vais d'abord pratiquer l'opération complète sur le genou droit; puis je dirai deux mots de l'opération à gauche.

GENOU DROIT.

Incision cutanée (fig. 12).

Je suis en face de la rotule; ma main gauche tournée vers la jambe pourrait la soutenir; je préfère cependant la confier à mon

Fig. 12. — Tracé personnel.

aide que je place pour l'instant vers la jambe, c'est-à-dire à ma gauche.

Faisant soulever légèrement la jambe, je commence sur le bord interne du tibia en regard du point marqué sur la crête à trois travers de doigt de la tubérosité antérieure. Cheminant d'abord transversalement, je croise la crête tibiale au point marqué et j'arrondis légèrement pour remonter vertical au milieu de la face externe du genou, pour m'arrêter à un centimètre au-dessous de la tubérosité du condyle externe. Remettant le bistouri par-dessus la jambe au point initial, je gagne obliquement et progressivement le milieu du creux poplité, sans faire convexe, et, coudant mon incision suivant un angle obtus, je rejoins horizontalement la fin de ma première incision.

Cette incision, qui supprime la partie inféro-externe du lambeau antérieur qui se sphacélait, présente *trois angles* : un *supéro-externe* qui est *droit*, un *inféro-externe*, *arrondi*, *un postérieur* ou poplité

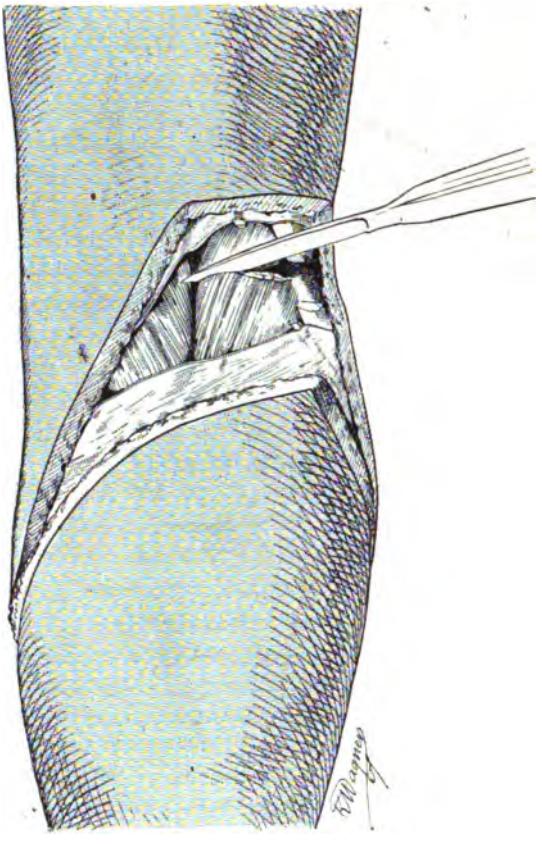

Fig. 13. — Section des muscles postéro-externes.

obtus, qui, dans la suture, recevra facilement l'angle arrondi inféro-externe.

Section des muscles postéro-externes (fig. 13).

Coupant l'aponévrose au niveau de la partie horizontale de l'incision, je découvre *le muscle biceps*; mais je me garde bien de le couper au ras de la peau rétractée. Je le suis sous l'aponévrose dans la graisse et le tissu cellulaire, sans le côtoyer de trop près et le coupe *à trois centimètres au moins de la peau*, à une petite distance de son insertion péronière. Je le repère avec une pince.

Au-dessous du biceps, je trouve le *nerf sciatique poplité externe*, que je sectionne le plus haut possible.

Je tombe alors sur le *muscle jumeau externe* que je sectionne environ à *un centimètre et demi ou deux centimètres* au-dessous de la

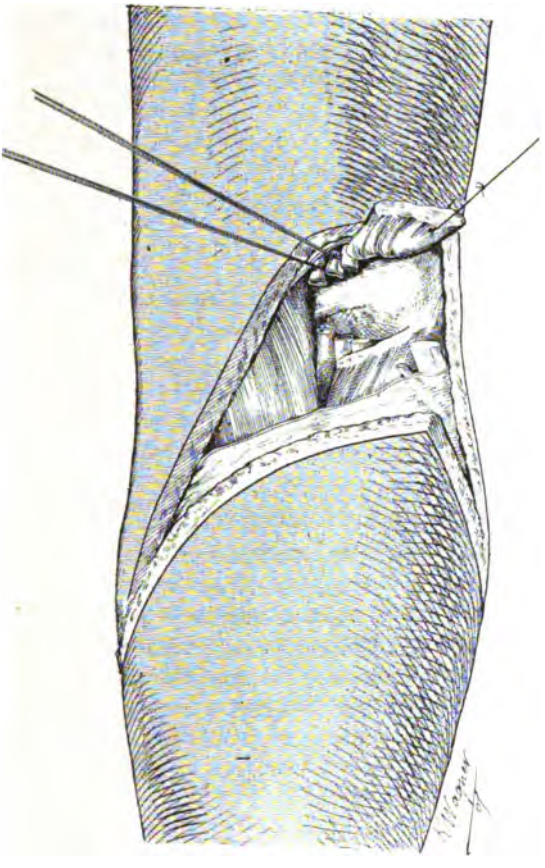

Fig. 14. — Ligature des vaisseaux poplités.

section cutanée. J'en garde moins que du biceps, parce qu'il se rétracte beaucoup moins.

En même temps que le jumeau externe, je coupe le plantaire grêle, auquel je n'accorde point grande importance.

Je spécifie de suite que c'est au-dessous du plan de section que ces deux derniers muscles sont abordés par leurs vaisseaux et leurs nerfs : ce sont donc des fragments musculaires *énervés*.

Ligature des vaisseaux poplités (fig. 14).

Repérant et soulevant avec une pince le bout supérieur du jumeau externe, j'ai une large voie d'accès vers le paquet vasculo-nerveux, que j'aborde par sa face externe.

Je dénude le *sciatique poplité interne* et le coupe assez haut. J'isole *la veine* à peu près à hauteur de l'incision cutanée, plutôt un peu au-dessous d'elle, si la peau s'est fortement rétractée, m'appliquant à la lier à *mi-hauteur du bord postérieur des condyles*, que je sens dans l'échancrure intercondylienne. Ma ligature est posée au-dessus de la crosse de la saphène externe, que je ne vois pas.

Je lie ensuite l'*artère poplitée* à la même hauteur, et suis certain d'être *au-dessous de l'origine des deux articulaires supérieures.*

Au cours de cette ligature des vaisseaux poplités, il serait facile d'extirper par exemple des *ganglions tuberculeux* symptomatiques de la lésion jambière ou tibio-tarsienne, pour laquelle on ampute, comme l'a déjà fait remarquer Jacobson.

Isolement de la patte d'oie. Section des muscles postéro-internes (fig. 15).

Sectionnant l'aponévrose le long de la partie oblique postéro-interne de l'incision, je mets à nu le *bord inférieur de la patte d'oie*, et en particulier le demi-tendineux; d'un coup de bistouri, j'isole son bord inférieur et repousse tout le groupe musculaire libéré sous la peau, en le respectant scrupuleusement.

Je découvre alors le *muscle jumeau interne*, que je sectionne au même niveau que le jumeau externe, à un centimètre seulement de la peau (car la section cutanée est descendante).

Sous le muscle repéré et soulevé, j'aperçois le tendon du *demi-membraneux. Je le sectionne le plus bas possible* sur le tibia, au moment où il se divise en tendon direct et tendon réfléchi. Je conserve le tendon récurrent formant le ligament poplité oblique, partie du faux ligament postérieur du genou; cette conservation n'a d'autre utilité que de faire retenir que le tendon doit être coupé très bas. Cela est nécessaire, car, comme le biceps, il se rétracte beaucoup.

Désarticulation du genou par la face postérieure.

Je sectionne les *deux coques condyliennes postérieures*, sous les muscles jumeaux soulevés. Je coupe les deux *ligaments croisés* dans l'échancrure intercondylienne, en ayant soin de *faire tirer en haut par les fils de ligature* les deux vaisseaux poplités, artère et veine, pour éviter de les blesser ou de léser les articulaires supérieures qui, nées au-dessus de la ligature, peuvent chevaucher l'échancrure, obliquement ascendantes pour aller passer au-dessus des condyles. La pointe du bistouri, montant sur la face intercondylienne du condyle interne et redescendant sur la face intercondylienne du

condyle externe, détruit facilement les attaches des deux ligaments croisés.

Pour que les os s'écartent, il faut encore sectionner les ligaments latéraux et les parties latérales de la capsule : il suffirait d'un coup de

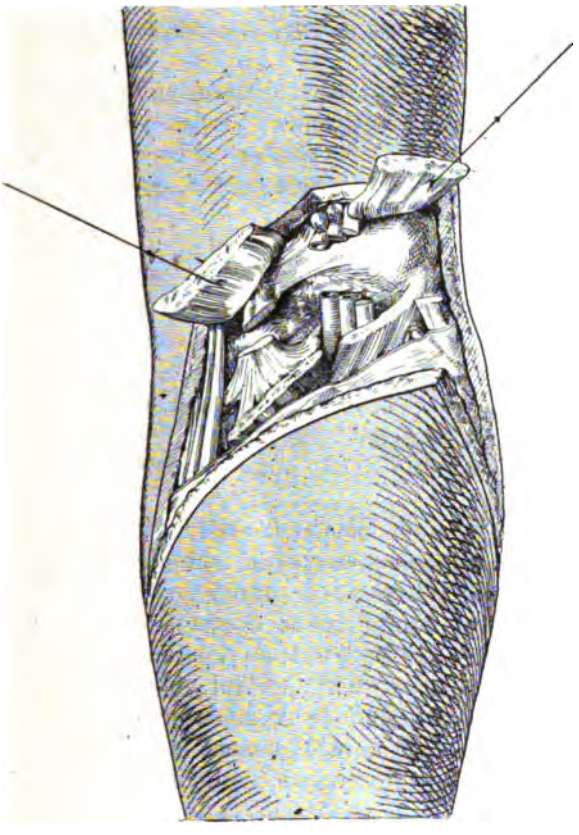

Fig. 15. — Isolement des muscles de la patte d'oie. Section des muscles postéro-internes.

bistouri donné dans les rainures latéro-sus-condyliennes dans toute leur longueur, pour sectionner tous ces plans fibreux. J'ai expliqué plus haut pourquoi je tenais à conserver la partie antérieure de la capsule. *Je ne sectionne donc que les ligaments latéraux* très résistants, d'un coup de bistouri prudent, donné dans la partie postérieure, la plus profonde de la gouttière latéro-sus-condylienne. La section du ligament externe qui est sous l'œil est facile. Celle du ligament interne se fait par dessous en soulevant la jambe, et en ayant soin de bien faire récliner les muscles de la patte d'oie qui le recouvrent.

Libération capsulaire et périostique.

J'*incise la capsule* longitudinalement du fémur au tibia, en avant du ligament externe; mais la capsule ne s'ouvre bien que si *je sectionne sur le tibia le ménisque* qui lui adhère. Je continue d'ailleurs à descendre oblique en bas et en avant en incisant profondément jusqu'à l'os, à travers les *muscles jambier antérieur et extenseur commun des orteils.*

Il faut alors faire bâiller l'articulation, en écartant les surfaces articulaires par flexion antérieure; *je fais passer la jambe à ma droite et la fais tenir par mon aide qui change de place.* Sans avoir bougé, je me trouve maintenant *poplité*, au lieu d'être *rotulien*, comme au début de l'opération.

Introduisant mon doigt dans l'articulation, je soulève la masse des tissus fibreux périarticulaires, libérés par l'incision nécessaire du ménisque, et commence à les *désinsérer au bistouri* du rebord tibial et du tubercule de Gerdy. Quand ces parties très résistantes sont désinsérées, je continue à *dépérioster le tibia* pendant environ un centimètre sur toute la hauteur de mon incision externe, à travers le *muscle jambier antérieur* dont une petite partie restera adhérente à la plaquette tibiale et au périoste soulevé qui la bordera en dehors.

Faisant tordre la jambe fortement en dedans par mon aide, je puis m'exposer assez facilement le côté interne du tibia. Et je procède comme en dehors : *je sectionne la capsule* du fémur au tibia en avant du ligament latéral interne, en sectionnant *le ménisque interne*; je continue ma section sur *le périoste du tibia* au-dessous des muscles de la patte d'oie soulevés, en me portant obliquement vers la crête du tibia. Je n'ai pas besoin de commencer ici la désinsertion au bistouri; je prends donc immédiatement la rugine et *dépérioste la face interne du tibia* sur environ un centimètre, un peu plus en haut qu'en bas, pour que la ligne où cesse la dénudation soit à peu près verticale.

Remettant la jambe en flexion antérieure à 90°, je sectionne le périoste sur la crête du tibia un peu au-dessous de la peau, de façon à réunir les deux incisions périostiques, interne et externe, et soulève un *petit lambeau périostique intermédiaire* aux deux lambeaux périostiques latéraux, qui servira plus tard de *capuchon* à l'extrémité de la plaquette tibiale.

Préparation de la section tibiale.

Elle est déjà fortement commencée par le soulèvement du périoste sur les faces du tibia et au niveau de la crête antérieure. Elle est même fortement avancée au niveau de la base, puisque les

ménisques sont sectionnés en regard de l'incision capsulaire.

Malheureusement, je ne puis pas garder les insertions des deux ménisques, si je fais passer ma section osseuse en avant des surfaces articulaires. Je donne pour tracer le chemin à la scie un coup de bistouri transversal, passant devant les surfaces articulaires; il *sectionne le ménisque externe* en avant de son frein, mais *respecte complètement l'insertion du frein du ménisque interne*. Dès lors le tibia est à nu de partout.

Section du tibia (voir fig. 7).

Faisant solidement immobiliser la jambe horizontalement, en flexion antérieure de 90°, je prends champ avec la scie tenue verticale *immédiatement en avant des surfaces articulaires*, et sans les intéresser. Je pratique une *section longitudinale*, qui descend bien parallèlement à la crête du tibia. Je m'arrête quand j'ai dépassé le niveau de l'incision cutanée. Je veille à ce que la scie passe *à la limite des deux petits lambeaux périostiques* soulevés de chaque côté; j'interromprais la section osseuse pour récliner un peu plus le périoste, s'il en était besoin.

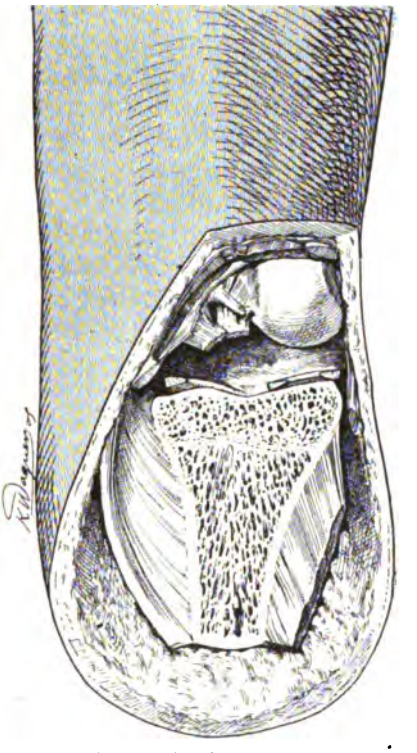

Fig. 16. — Section du tibia terminée.

Quand la section osseuse longitudinale est suffisante, je retire la scie et l'applique sur la crête tibiale, au niveau du périoste relevé, à environ un travers de doigt au-dessous de la tubérosité antérieure, et de l'insertion du tendon rotulien, et je rejoins la section longitudinale, détachant complètement la plaquette tibiale.

Cette plaquette osseuse assez mince (fig. 16) est bordée de deux bandes périostiques latérales et d'un capuchon périostique au niveau de sa pointe; en dehors elle reçoit l'insertion d'une partie du jambier antérieur et de l'extenseur commun des orteils, privés de nerfs et de vaisseaux; en dedans s'attache l'éventail fibreux de la patte d'oie, absolument intact.

Préparation de la section fémorale (fig. 17).

Cette préparation vise, non seulement à *rendre le fémur abordable*, là où il doit être sectionné, mais à *faciliter la luxation de la rotule* qui devra suivre.

Or, pour que cette luxation soit possible, il faut que les ailerons

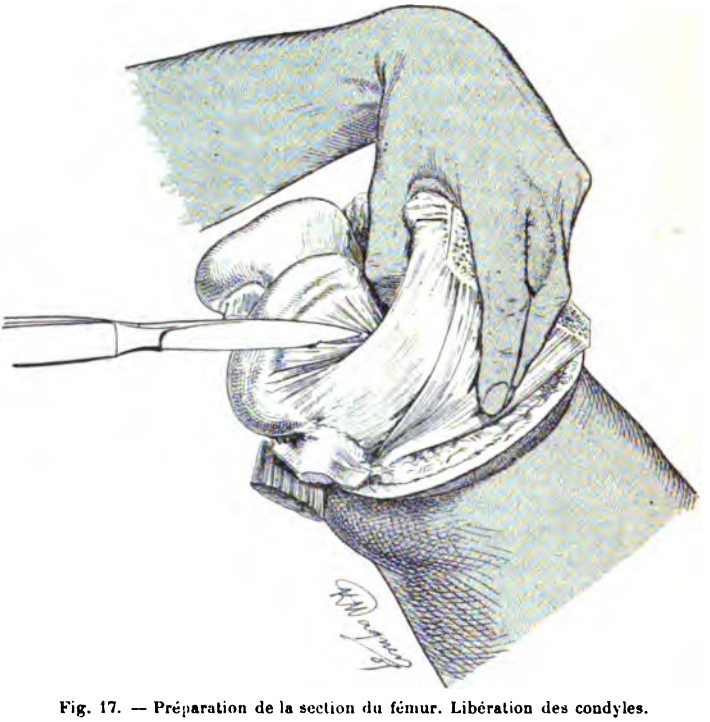

Fig. 17. — Préparation de la section du fémur. Libération des condyles.

rotuliens, fixés aux tubérosités des condyles, soient complètement et largement désinsérés.

Mais, d'autre part, *pour ménager les vaisseaux articulaires* et leurs branches, il importe que la libération fibreuse se fasse non à distance, mais *tout contre le fémur*.

Voici comment je la pratique.

Renversant le lambeau sur la cuisse, j'introduis le pouce gauche dans l'articulation au-dessous de la rotule, soulevant et tendant les ailerons rotuliens et la partie latérale de la synoviale; avec le bistouri, je sectionne cette synoviale à une petite distance du rebord cartilagineux, et, abandonnant le bistouri, je dénude le fémur à la rugine jusqu'à ce que je sois arrivé *au-dessus de la tubérosité du condyle* et que je voie à nu toute leur face cutanée; mon pouce

gauche ne doit plus pouvoir tendre une corde saillante. Cette dénudation à la rugine est assez pénible.

J'effectue la même manœuvre sur les deux condyles et je répète qu'il est capital qu'elle soit faite *complètement* et *avec prudence*.

Incomplète, elle ne libérera pas la rotule et celle-ci ne pourra pas être facilement luxée. Faite *imprudemment*, et non tout contre l'os, à la rugine, elle exposera à la section de l'articulaire supérieure ou d'une de ses branches principales, et tarira une des rares sources qui alimentent le réseau artériel péri-rotulien, rendant précaire la vascularisation du lambeau.

Section du fémur.

Je sectionne alors le fémur à la scie, horizontalement à la limite des condyles. Il importe de ne pas remonter au-dessus et de conserver les tubercules sus-condyliens sur lesquels s'insèrent les jumeaux en arrière.

Luxation et fixation de la rotule (fig. 18).

Si la section osseuse et sa préparation ont été faites avec soin, la

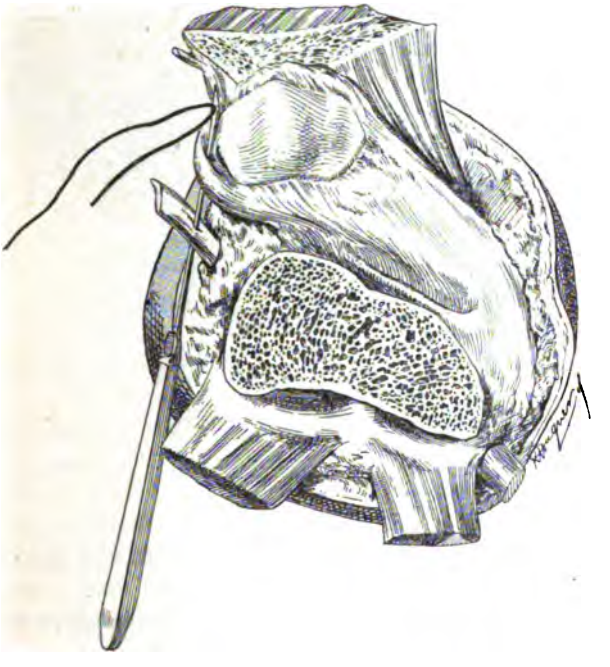

Fig. 18. — Fixation de la rotule luxée.

rotule sera très facilement amenée sur le côté externe du fémur.

Il faut maintenant l'y fixer.

On pourrait chercher à réaliser *une fixation osseuse*, et cela n'allongerait pas beaucoup l'opération de faire sauter au ciseau ou à la scie, comme dans le Gritti, la face cartilagineuse de la rotule, d'aviver semblablement la face externe du fémur un peu au-dessus de la coupe osseuse sur une étendue de quelques centimètres et de fixer en regard les deux surfaces osseuses cruentées en suturant les tissus fibreux périrotuliens au périoste fémoral.

Mais je crois qu'il est plus simple et aussi satisfaisant de *fixer aux tissus fibreux latéro-rotuliens externes avivés le tendon du biceps fémoral* soigneusement conservé depuis le début de l'opération. Je crois prudent d'*aviver* les tissus fibreux, en réséquant un peu de la synoviale, car sans cela les *adhérences* se feraient *incomplètement* et *trop lâches*. Il sera bon aussi de faire cette fixation *à la soie*, et non au catgut, qui se résorberait trop vite.

Le biceps tirera la rotule en haut et en arrière; et il sera bien impossible à l'os de revenir en avant. Il n'y a pas à craindre que le

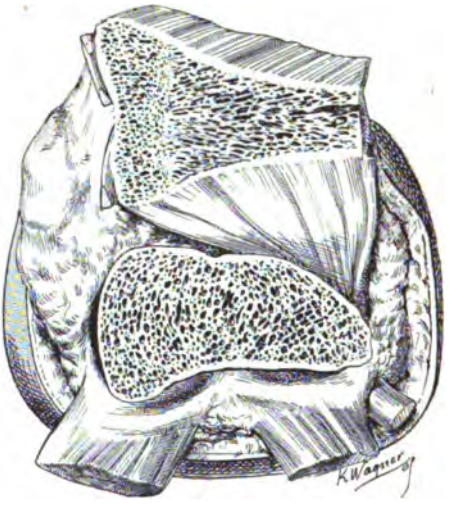

Fig. 19. — Orientation transversale du fragment tibial par luxation de la rotule.

muscle tire trop et qu'il tende à soulever le fragment tibial, car celui-ci, après coudure du ligament rotulien, sera solidement fixé et de partout.

Quand les fils de fixation rotuliens sont serrés, la plaquette tibiale se met naturellement en *situation transversale*; par un mouvement de charnière, elle s'appliquera spontanément sur le fémur.

Avant d'effectuer ce mouvement de charnière, considérez un moment la figure 19, et voyez en arrière de la section fémorale trois

fragments musculaires ou tendineux qui forment une demi-collerette; le fragment tibial est bordé en avant d'une lame musculaire étendue; en arrière il reçoit l'insertion de la patte d'oie plus que jamais étalée en éventail.

Adaptation des deux surfaces osseuses et sutures profondes (fig. 20).

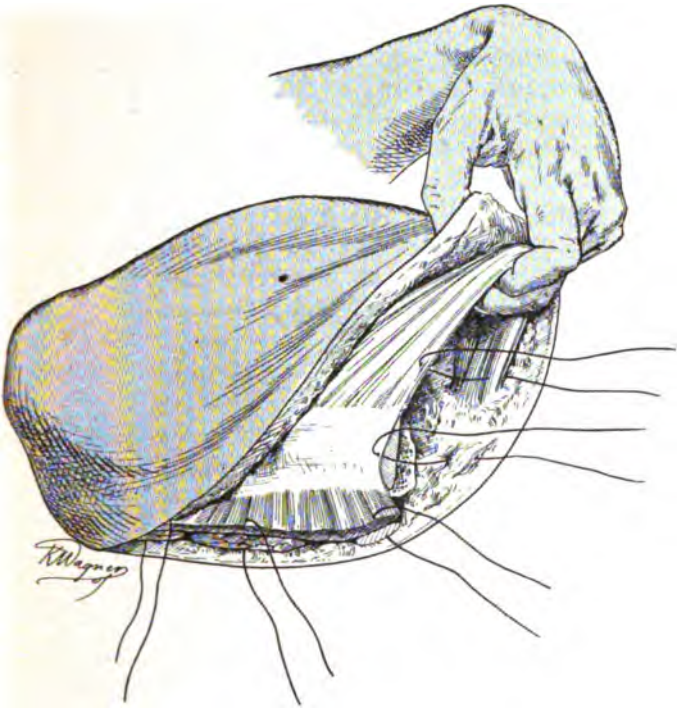

Fig. 20. — Adaptation des deux surfaces osseuses et sutures profondes.

C'est par l'intermédiaire de ces muscles péri-osseux que je vais adapter et fixer l'une à l'autre les deux surfaces osseuses.

Je passe des fils dans les *muscles fémoraux postérieurs*, d'une part, et dans la *couche musculaire tibiale antérieure*, d'autre part. Dans la figure, on voit un fil unissant au jambier antérieur le jumeau externe; un autre, le jumeau interne; un troisième, le demi-membraneux; sans doute je n'espère pas que ces muscles vont vivre tous. Le jambier antérieur et les deux jumeaux, privés de vaisseaux et de nerfs, vont s'atrophier et se scléroser. Je ne leur demande pas autre chose que de devenir fibreux : *ils remplacent uniquement pour moi une suture osseuse*, rien de plus. Quant au demi-

membraneux, il vivra et contribuera à faire mouvoir le membre.

Les surfaces osseuses sont ainsi bien fixées en arrière, mais en avant? *En avant*, n'ai-je pas la *patte d'oie*, qui s'étale sur tout le rebord de la plaquette tibiale?

Malheureusement, elle est *trop relâchée pour être utile* : un doigt, introduit sous elle, montre quelle anse flasque elle décrit. Pour

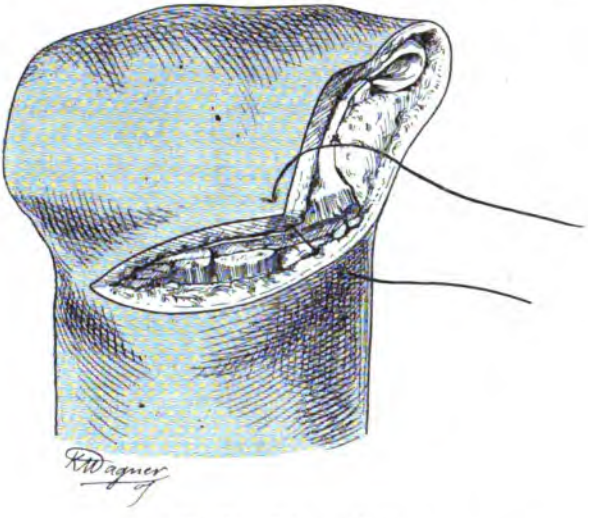

Fig. 21. — Sutures cutanées.

lui rendre son activité et son utilité, il suffit de *raccourcir* les muscles, en faisant disparaître l'anse par quelques points de suture.

Tout en transformant la patte d'oie flasque en une corde tendue, on veillera à *luxer* cette corde *en avant du fémur* (elle s'y place d'ailleurs tout naturellement). Grâce à son passage devant le fémur, elle tire en haut et en avant le bord antérieur de la plaquette tibiale. Au besoin, il serait facile de lui faire *une petite poulie de réflexion*, qui l'empêcherait de passer en arrière du fémur, si elle avait quelque velléité de reprendre sa place normale. Il suffirait de détacher un petit fragment de périoste fémoral, quadrangulaire, à base externe non sectionnée, et, le relevant, de le suturer à l'aponévrose qui recouvre la patte d'oie.

Il ne reste plus maintenant qu'à rabattre par un fil le *capuchon périostique*, qui doit coiffer le sommet interne de la plaquette.

Cette plaquette est donc fixée de partout : périoste en dedans, ligament rotulien en dehors, patte d'oie en avant, jumeaux et demi-membraneux en arrière, elle est même maintenue activement de

trois côtés. Elle est bien appliquée sur le fémur et se soudera rapidement avec lui.

Grâce à cette fixation secondaire des muscles sectionnés, et à l'utilisation artificielle de ceux qui étaient devenus trop longs, le membre pourra imprimer tous les mouvements possibles à l'appareil qui le soutiendra.

Sutures cutanées (fig. 21).

Restent à faire les sutures cutanées. Elles sont faciles, si on se souvient des particularités de l'incision cutanée. Il suffit *d'amener l'angle inféro-externe arrondi dans l'angle postérieur (poplité) obtus*, pour voir l'affrontement se faire naturellement.

La partie horizontale de l'incision, accolée à la partie verticale, donnera une suture horizontale, et le reste de l'ellipse donne une suture légèrement oblique sur la première.

Genou gauche.

L'opération est conduite absolument de la même façon.

L'*opérateur* se met toujours *du côté de la rotule*; *l'aide* est d'abord placé *vers la jambe*, c'est-à-dire *à gauche* de l'opérateur; au moment de la luxation de la jambe par flexion antérieure, il passe avec la jambe *à la droite de l'opérateur*, qui devient *poplité*, sans avoir changé de place.

L'incision commencée au point poplité est menée horizontale vers le point condylien, puis descendue verticale au milieu de la face externe du genou, puis passe sur la crête du tibia à trois travers de doigt de la tubérosité et finit à ce niveau sur le bord interne du tibia. Je reprends alors par-dessous l'incision au point poplité, et gagne obliquement la fin de l'incision précédente sur le bord interne du tibia.

Tous les temps de l'opération sont les mêmes.

Un seul diffère : c'est celui de la section du tibia. Pour pouvoir faire cette dernière, au lieu de faire tenir la jambe horizontale en flexion antérieure à 90° et de tenir ma scie verticale, je fais au contraire *tenir la jambe verticalement tombante*, et la fais *tordre légèrement en dedans* sur son axe, de façon à pouvoir sectionner l'os aisément, ma scie étant horizontale et transversale.

Résultat.

Pour terminer cette étude cadavérique, je ferai remarquer que l'opération, telle que je la comprends, doit donner *un membre un*

peu plus court que celle de Sabaneieff proprement dite, car *j'enlève plus de fémur et garde moins de tibia.* Bien que Jacobson insiste beaucoup sur l'avantage d'un raccourcissement moindre et donne, pour ce motif, la préférence au Sabaneieff sur le Gritti et la désarticulation du genou, je crois que cette raison n'a aucune valeur, et ne pense pas que pour cela le procédé que je propose soit inférieur à celui que préconise Jacobson. Quand on fait marcher un malade sur un pilon, il importe peu que le pilon doive être plus long de deux ou trois centimètres. L'essentiel est que le point d'appui, soit solide, bien adapté, non douloureux, et que le membre ait gardé tous ses mouvements.

Je n'ai d'ailleurs pas l'intention de prétendre que mon procédé est le seul bon et que les autres sont dépourvus de toute valeur.

Si j'ai décrit une technique nouvelle, c'est parce qu'elle m'a semblée meilleure; mais, la preuve que je reconnais le mérite des autres procédés, c'est que je m'en suis largement inspiré.

En plus du *principe* qui appartient *à Sabaneieff*, qui a donné son nom à l'opération, *j'ai emprunté à Delitzine le lieu de la ligature artérielle*; *à Jacobson* son souci de *conserver les muscles et le périoste.* J'ai fait mon profit des *gangrènes partielles* observées par *Koch.*

L'originalité de la technique que je propose est, dans le tracé du lambeau, les sections osseuses réduites, avec conservation de la capsule et de la partie correspondante des ménisques, la luxation et la fixation externe de la rotule, l'adaptation transversale des os sectionnés par sutures musculaires et tendineuses très soignées.

Je crois cette opération excellente.

M'étant cantonné dans son étude cadavérique, je ne puis en énumérer *les indications.* Je ferai cependant remarquer qu'elles sont *étendues.* Comme elle donne le même excellent appui que l'amputation de jambe au lieu d'élection, sans le disgracieux moignon postérieur de cette dernière, impossible à masquer sous les vêtements, on pourra la préférer à celle-ci : on doit donc lui reconnaître toutes les indications de l'amputation de jambe au lieu d'élection. Une bonne partie des cas qui ressortissent à la désarticulation du genou, au Gritti, ou à l'amputation de cuisse à la partie toute inférieure, pourraient être avantageusement opérés par ce procédé.

DE

L'ÉNUCLÉATION INCOMPLÈTE DU SCAPHOÏDE

PAR MM. LES DOCTEURS

Charles CAPILLERY et **Michel FERRON**

Médecin-major de 2e classe. Médecin aide-major de 1re classe.

I. Au cours de ces dernières années, la radiographie est venue jeter un jour nouveau sur les lésions des os et des articulations du pied et de la main. Il suffira, pour en donner la preuve, de signaler en passant les travaux de MM. les Médecins-majors Richon (*Archives de Médecine et Pharmacie militaires*, mars 1903) et Vialle, (*id.*, octobre 1904) sur la fracture du scaphoïde du carpe; la thèse récente de M. Paublan, à Paris, *sur les fractures du scaphoïde du pied*; celle de M. Bergeret, à Lyon, et les recherches de M. Ombredanne *sur les fractures de l'astragale*; les travaux de M. Destot *sur les fractures du tarse postérieur*; et les études des divers médecins de l'armée sur le « pied forcé » des fantassins. Notre bonne chance, enfin, nous a mis en présence d'une lésion signalée comme très rare par les différents auteurs, qui se sont occupés de la pathologie du pied, et que seule la radiographie nous a permis de reconnaître.

Nous voulons parler de l'*énucléation du scaphoïde du pied.*

II. Exposition des faits. — Malgaigne n'a cité que trois observations de ce traumatisme, et, si MM. Paulet et Chauvel en portent le chiffre à neuf, nous croyons devoir réduire le nombre des cas que signalent ces auteurs. En effet, les faits de Legouest, d'Amstrong et Goyder, et de Garland (relaté par Hancock), qu'ils relèvent parmi les énucléations du scaphoïde en haut, sont de toute évidence, ainsi que l'ont dit les autres auteurs qui ont parlé de la question, entre autres M. le Médecin-inspecteur Delorme et M. le Prof. Quénu, des luxations scaphoïdo-cunéennes. Enfin le fait d'Adams, énucléation en dehors, qu'ils donnent comme douteux, et celui d'Erichsen, énucléation en haut, sont trop peu précis pour que nous puissions les compter utilement, comme des cas d'énucléation du scaphoïde. Cela réduit donc à quatre le nombre de ces observations, que nous porte-

rons à six, en y ajoutant celle de M. le Prof. Berger et celle qui nous est personnelle.

A l'exemple des classiques, nous diviserons les faits connus en deux classes : 1° énucléation en dedans; 2° énucléation en haut; se répartissant comme suit :

Énucléations.	I. en dedans.	1° Piedagnel. 2° Birkett (Bryant).
	II. en haut.	3° Walker. 4° Smith. 5° Berger. 6° Capillery et Ferron.

C'est en effet d'un cas d'énucléation du scaphoïde en haut, qu'il s'agit dans l'observation ci-dessous.

Observation I (*personnelle inédite*).

Dans la nuit du 9 au 10 juillet 1903, C.... Henri, cavalier de 2e classe au 15e dragons, vingt-deux ans, en traitement à l'infirmerie régimentaire, voulant « sauter le mur », cherche à descendre par une fenêtre d'une chambre de malades, en s'aidant d'une pierre en saillie, située à environ un mètre au-dessous de cette fenêtre et des persiennes entrebaillées et fixées l'une à l'autre par une corde. Cette corde ayant cédé et les persiennes s'étant écartées brusquement, C.... est obligé de lâcher prise et ne prend plus appui que par l'extrémité des orteils du pied gauche chaussé d'espadrilles, portant sur la pierre en saillie que nous avons signalée plus haut. Il tombe sur les pieds d'une hauteur d'un premier étage surélévé et roule ensuite violemment sur le sol. Trois fois il essaie en vain de se relever et ne peut remonter dans sa chambre qu'avec l'aide de ses camarades. Très énergique et craignant, sans doute, une punition pour sa tentative d'évasion, il s'oppose à ce qu'on nous envoie chercher immédiatement. C'est donc seulement le 10 au matin, vers les huit heures, au moment de la visite que nous le voyons pour la première fois.

A l'examen, il présente les lésions suivantes : au niveau du cou-de-pied et de l'arrière-pied gauches, gonflement énorme ne permettant pas de reconnaître convenablement les saillies normales des os du tarse, ecchymose très foncée surtout au pourtour de la malléole interne, déjettement du pied en dehors. Les deux malléoles sont le siège de vives douleurs; douleur encore plus vive au niveau de la moitié interne de l'articulation de Chopard, ou mieux, autant que le gonflement permette de préciser, au niveau de la tête de l'astragale. A cet endroit existe une saillie osseuse très notable, dont il est difficile de préciser les limites en raison du gonflement considérable des parties environnantes et qui paraît douée d'une certaine mobilité sur les plans sous-jacents. Néanmoins on se rend nettement compte qu'il y a une dépression marquée en avant d'elle, comme si le tarse antérieur soudé au métatarse s'était engagé sous la tête de l'astragale, donnant ainsi l'impression d'une sorte de marche d'escalier.

Pas d'affaissement ni d'élargissement du tarse; les malléoles se trouvent à la même distance du sol qu'au pied droit. La voûte plantaire semble à première vue avoir exagéré sa courbure; mais, par comparaison avec l'autre pied, on se rend compte qu'il n'en est rien et que nous nous trouvons en présence d'un pied à voûte très prononcée et remarquablement charnu. Enfin la face postérieure du calcanéum se trouve à la même distance des malléoles que sur le pied droit.

Les mouvements des articulations tibio-tarsiennes et sous-astragaliennes sont très douloureux et ceux de la médio-tarsienne sont à peu près impossibles. Le mouvement de flexion du pied sur la jambe est très limité.

Il n'est pas douteux qu'il s'agisse d'une entorse tibio-tarsienne et médio-tarsienne; mais une autre lésion est venue s'y superposer. La saillie, qui existe au niveau de l'articulation de Chopard, et qu'il est difficile de déterminer en raison du gonflement, appartient certainemant au squelette du tarse. Il ne s'agit pas d'une luxation du calcanéum, ni de l'astragale, ni d'un écrasement de ces os, les points de repère osseux ayant conservé leurs rapports respectifs normaux. Mais la place de cette saillie, la douleur toute spéciale qui s'y manifeste, nous font songer à une fracture transversale du col de l'astragale venant compliquer une entorse tibio et médio-tarsienne.

En outre, le blessé présente une fracture de la racine du nez, se manifestant par une épistaxis légère, de la crépitation osseuse et gazeuse fine, de l'emphysème de la racine du nez avec points douloureux très localisés et ecchymose palpébrale bilatérale; il n'existe pas de déplacement des fragments. Enfin, on constate une plaie perforante de la partie médiane de la lèvre inférieure mettant en communication le vestibule de la bouche avec l'extérieur.

Traitement. — Gargarismes, lavages du nez, pansement de la plaie labiale. Nous tentons de réduire la fracture de l'astragale. L'un de nous immobilise, pour ce, le talon avec une main et de l'autre met l'avant-pied en abduction et en extension forcée pour faire bâiller l'interligne, tandis que l'autre exerce une pression sur la saillie osseuse à l'aide des deux pouces, les autres doigts venant faire opposition sous la plante du pied. Ces manœuvres reprises plusieurs fois échouent et le malade est envoyé à l'hôpital. Là, nous voulons recommencer nos tentatives; mais C... refuse la chloroformisation et nous échouons à nouveau. Nous nous contentons alors de faire de la compression ouatée à l'aide d'un bandage de Baudens, nous efforçant de mettre la pointe du pied en abduction, et de l'immobilisation à l'aide d'une gouttière. Le soir, température 38°.

Progressivement les phénomènes s'amendent; la plaie labiale cicatrise et la fracture de la racine du nez se consolide sans laisser de traces. La fracture de l'astragale est en bonne voie de guérison et, le 2 août, C... est autorisé à se lever.

Traitement. — Massages, douches, électrisation.

Il présente à ce moment les symptômes suivants : Cal volumineux au niveau du col de l'astragale, gênant considérablement les mouvements de flexion; le fragment déplacé n'est plus mobile et semble englobé dans le

cal. *Mensurations* : 1° une ligne passant par le sommet du talon et le sommet de la saillie mesure : P. G., 35 centimètres; P. D., 33 centimètres; donc augmentation de *deux centimètres*; 2° une deuxième ligne passant par le sommet de la saillie et par la base du 5e métatarsien mesure : P. G., 25 cm. 5 et P. D., 24 centimètres; donc augmentation de *un centimètre et demi*.

De plus l'avant-pied s'est coudé sur l'arrière-pied, exagérant le sinus de son bord interne : ce qui se voit nettement sur des empreintes plantaires. Cette déformation paraît exagérée par le déjettement du pied en dehors.

Légère hypoesthésie du pied à la piqûre au niveau du dos du gros orteil et de la tête du premier métatarsien. Pas d'atrophie du membre. Les mouvements de l'articulation tibio-tarsienne deviennent progressivement plus faciles. Seul le mouvement de flexion du pied est encore très limité. Vers le 15 août, la marche redevient possible à l'aide d'une canne. Le même traitement que plus haut est continué; en outre, application légère de pointes de feu à plusieurs reprises.

Le 5 septembre, la marche est devenue facile; mais, malgré une amélioration sensible, il existe de la claudication. Le mouvement de flexion du pied sur la jambe, qui est très amélioré au cours des mouvements passifs, ne peut pas se faire convenablement pendant la marche; au moment où le tendon s'élève et où le pied va quitter le sol pour se porter en avant, le malade soulève celui-ci tout d'une pièce, comme ankylosé à angle droit sur la jambe, et le pose sur le sol, de même, talon premier. La déformation est toujours la même, les mensurations donnent le même résultat. L'hypoesthésie du gros orteil persiste. Le traitement précédent est continué.

A ce moment, le malade marchant assez facilement, nous le faisons porter jusqu'à la clinique de notre excellent confrère, M. le Docteur Junior Vitrac, qui a bien voulu suivre le malade avec nous jusqu'à présent et nous a offert de le radiographier. Les épreuves obtenues nous décèlent alors à première vue notre erreur de diagnostic; il s'agit sans aucun doute d'une *énucléation incomplète du scaphoïde*, et non d'une fracture de l'astragale au niveau du col, ainsi que nous l'avions cru.

Une vue latérale nous montre la facette articulaire postérieure du scaphoïde chevauchant sur la surface articulaire de la tête de l'astragale, tandis que ses facettes antérieures ont complètement jailli au-dessus des cunéiformes. Son apophyse plonge encore dans l'interligne; et un fragment de celle-ci a du être maintenu en place et arraché par le tendon du jambier postérieur ou le ligament calcanéo-scaphoïdien inférieur, car on voit nettement une encoche à la partie postéro-inférieure de cette apophyse. L'os n'a pas basculé; il semble simplement avoir été soulevé et le reste du squelette du pied ne paraît pas avoir sensiblement souffert.

Sur une vue frontale, la radiographie nous donne des renseignements très identiques. On constate de plus, ici, que le scaphoïde a été légèrement reporté en dehors, empiète sur le cuboïde, et a subi un très léger mouvement de rotation, de telle sorte que sa facette correspondant au premier cunéiforme regarde directement en avant et les deux facettes correspondant au deux derniers cunéiformes regardent plus en dehors que normalement.

De plus, le premier métatarsien semble légèrement subluxé sur le premier cunéiforme. Ceci doit contribuer à l'impression d'exagération du sinus que forme le bord interne du pied (fig. 1 et 2).

C..., ayant refusé l'intervention que nous lui proposions, ablation de l'os

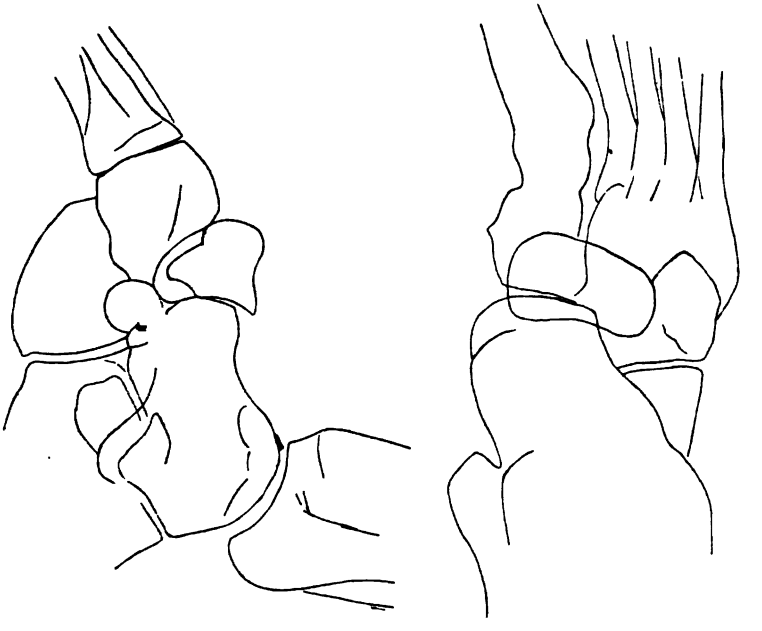

Fig. 1. Fig. 2.

luxé, sort quelques jours après de l'hôpital et reprend son service à l'escadron où, sur notre demande, on le ménage pendant quelque temps. Grâce au port de chaussures faites sur mesure, il peut vaquer à ses occupations comme si rien n'était, ainsi que nous pouvons nous en rendre compte par une surveillance fréquente. Mais, à la suite de plusieurs fautes militaires prouvant toutes le peu de gêne que lui apporte son infirmité, il est envoyé aux compagnies de discipline le 11 novembre 1904.

A ce moment, nous faisons un dernier examen de son pied et nous trouvons les lésions sensiblement les mêmes. Les mensurations donnent sensiblement le même résultat qu'en septembre 1903; mais le sinus du bord interne du pied s'est encore exagéré. La flexion du pied est toujours limitée malgré cela, la marche se fait parfaitement et sans aucune gêne.

Obs. II. — Walker, *The medical Examiner* 1851, p. 203 (Hamilton.-Delorme).

Un maçon, enjambant d'un mur à un autre, s'y prit si mal que ses orteils, seulement, arrivèrent sur le haut et le sujet eût la sensation d'un déplacement; il tomba ensuite d'une hauteur de 17 à 18 pieds, mais sur les mains et sur les genoux. Le scaphoïde formait une forte saillie sur le

dos du pied, et à la plante existait une dépression au point même où proémine à l'état normal la tubérosité de cet os. Walker essaya de réduire en pressant sur l'os avec les pouces, mais sans succès. Il fit alors, en exerçant les mêmes pressions, porter fortement le pied en bas pour relacher le jambier postérieur, et, ce mouvement ayant probablement élargi l'espace entre l'astragale et les cunéiformes, cette fois la réduction s'opéra avec un bruit distinct. Deux jours après, l'os étant mobile et offrant quelques tendances à s'échapper par en haut, on le maintint à l'aide d'un emplâtre et d'un bandage roulé. Au bout de trois semaines, le sujet retourna à son ouvrage, boitant légèrement. Mais Walker, trois mois après, s'assura qu'il ne restait ni saillie de l'os, ni aucune gêne dans les mouvements.

Il nous paraît bon de rapprocher de ces deux faits celui que nous relate M. Paublan dans sa thèse. Une chute, d'une hauteur de 3 mètres, sur un petit tas de briques qui s'écroula sous le pied, fut suivie d'une fracture du scaphoïde. « Le diagnostic fut hésitant d'abord entre la luxation du scaphoïde en haut et la luxation de l'astragale ». La radiographie et l'opération montrèrent qu'il s'agissait d'une fracture transversale du scaphoïde, dont le fragment supérieur avait été énucléé en haut, tandis que le fragment inférieur, donnant insertion au jambier postérieur et au ligament astragalo-scaphoïdien, était resté en place et avait été écrasé entre l'avant et l'arrière-pied.

Dans ces différents cas, il nous semble que le mécanisme de l'énucléation fut une flexion forcée du pied sur la jambe, flexion produite par ce fait que la pointe du pied était immobile, alors que le talon s'abaissait fortement sous l'action de la pesanteur entraînant le sujet sur le sol, ou bien parce que le sujet tombait sur la plante des pieds, le pied étant fléchi sur la jambe et la jambe sur la cuisse. D'autre part, grâce à ce même mouvement, la courbure naturelle du pied à concavité inférieure tendait à se redresser. Nous reviendrons du reste sur ce point plus loin.

Tout autre est le mode de production dans les autres cas d'énucléation du scaphoïde en haut, d'abord dans celui que nous résumons ci-dessous, dû à M. le Prof. Berger.

Obs. III. — Berger. *Bull. et Mém. de la Soc. de Chir. de Paris*, t. XXIII, 1897, séance du 31 mars, p. 259.

Un homme de trente-huit ans, occupé à décharger une voiture de charbon, le 22 décembre 1896, reçoit le derrière de la voiture sur la face dorsale du pied. État syncopal. Il s'aperçoit qu'il ne peut plus poser le pied par terre. A la visite du lendemain, pied en totalité déjeté en dehors, pointe légèrement abaissée et légèrement déviée en dedans. Gonflement énorme du cou-de-pied et du dos du pied, avec œdème sanguin et ecchymose

très forte. Pas de saillie anormale du talon en arrière; articulation tibio-tarsienne intacte.

« Explorant alors par la palpation le squelette du pied, on trouve sur le bord interne du pied et sur la face dorsale, à deux travers de doigt en avant du bord antérieur de la malléole interne, une saillie osseuse qui soulève la peau. Cette saillie est lisse et arrondie et rappelle la forme de la tête de l'astragale. Entre cette saillie et la malléole interne, on constate la corde que forme le tendon du jambier antérieur, qui est tendu comme une bride vers la partie la plus postérieure et la plus interne de la saillie osseuse et qui la contourne de haut en bas, d'arrière en avant et de dehors en dedans. En avant de cette saillie, au contraire, on trouve une dépression profonde au niveau de laquelle, en refoulant les parties molles, on finit par sentir la face dorsale et le bord interne de l'avant-pied, qui paraissent s'engager sous la saillie en question.

« Cette exploration est douloureuse; le gonflement est tel qu'il rend impossible la constatation précise des saillies et tubérosités qu'on observe d'avant en arrière sur le bord interne du pied normal.

« Les mouvements de latéralité du pied, d'adduction ou d'abduction de l'avant-pied, sont impossibles; les mouvements de l'articulation tibio-tarsienne sont possibles, mais douloureux. »

En raison de la situation de la saillie osseuse en avant de la malléole interne, de la situation du tendon du jambier antérieur en dedans de la saillie, de la forme lisse et arrondie de celle-ci se rapportant à la tête de l'astragale. M. Berger pose le diagnostic de *luxation de l'astragale*, dont la tête fait saillie sur le bord interne du pied au-dessus du scaphoïde qui est engagé au-dessous d'elle et qui a conservé ses rapports avec l'avant-pied. L'intégrité de l'articulation tibio-tarsienne fait écarter l'idée d'une énucléation de l'astragale. Il s'agit donc d'une luxation sous-astragalienne en avant et en dedans (Malgaigne) ou en dehors (Broca). Anesthésie et tentative de réduction; pied en hyperextension pour dégager le bord postérieur du scaphoïde de dessous la tête de l'astragale, et pression sur celle-ci. La tentative échoue. Le lendemain, anesthèsie, incision à la jonction du dos du pied et de la face interne, le jambier antérieur est chargé sur un écarteur. A ce moment, M. Berger se rend compte qu'il est en présence de la face antérieure du scaphoïde, expulsé de sa loge comme un noyau de cerise, avec deux fragments détachés : 1° Tubérosité d'insertion du jambier postérieur; 2° ligne d'insertion du ligament calcanéo-scaphoïdien inférieur. Extirpation du scaphoïde et des deux fragments détachés. Le reste du squelette du pied n'a pas souffert.

Guérison sans complications. Léger aplatissement de la voûte plantaire; légère tendance à l'adduction de l'avant-pied; raccourcissement du bord interne de 1 centimètre.

« On ne sent pas de perte de substance, ni de dépression à la place où le scaphoïde devait se trouver; la marche paraît devoir s'effectuer sans gêne et sans fatigue. »

Dans ce troisième cas, comme dans les deux précédents, il y a eu nettement tendance au redressement de la courbure antéro-postérieure à concavité inférieure du pied, par un mécanisme différent il est vrai. En effet, dans celui de Walker et dans le nôtre, les deux forces agissaient aux deux extrémités du pied, et la résistance se trouvait placée au centre, tandis qu'ici la force agissait au centre et que les résistances se trouvaient placées aux deux extrémités de la voûte.

Dans le quatrième cas, celui de Smith, le mécanisme, ainsi que le fait remarquer M. le Médecin-inspecteur Delorme, rappelle tout à fait celui de l'*entorse des cavaliers*, si bien connue de ceux qui ont servi dans les troupes à cheval.

Obs. IV. — R.-W. Smith. — *Treatise of fractures and dislocations*, p. 236 (Delorme).

Smith a observé une luxation du scaphoïde non réduite chez un homme qui était tombé de cheval, le pied pris sous l'animal et engagé dans l'étrier. L'accident datait de plusieurs années; l'os faisait saillie sur le dos du pied en avant de la tête de l'astragale; la plante était aplatie; mais la marche non gênée.

Tels sont les quatre seuls cas, que nous connaissions, d'énucléation du scaphoïde en haut; nous relèverons en passant les deux cas d'énucléation en dedans, rapportés par MM. Paulet et Chauvel.

Obs. V. — Birkett (Paulet et Chauvel, p. 113).

En 1865, j'ai vu, dit le chirurgien anglais Bryant, un cas de Birkett à Guy's Hospital, dans lequel le scaphoïde du pied gauche était déplacé en dedans. Il fut rapidement réduit par pression après chloroformisation, pendant que l'on tirait le bout du pied en dehors.

Obs. VI. — Piedagnel, *Journ. univ. et hebd.*, 1831, t. II, p. 208 (Delorme. Paulet et Chauvel).

Un homme avait eu le pied pris entre un pavé et une roue de voiture. A travers une plaie de la partie interne du pied apparaissait une surface articulaire, saillante, convexe, oblongue transversalement. Il existait en même temps un enfoncement considérable à la partie externe du pied au-dessous de la malléole péronière. On crut à une luxation de la tête de l'astragale qu'on essaya en vain de réduire. Le lendemain, on crut devoir pratiquer l'amputation de la jambe; et la dissection montra que la dépression sous-malléolaire était un simple effet du gonflement, que le scaphoïde avait perdu ses rapports avec l'astragale et les cunéiformes et qu'il était déjeté en dedans. Son extrémité externe était fracturée et le fragment maintenu par les ligaments en Y et calcanéo-scaphoïdien inférieur.

Ayant relevé ces différents faits, nous allons nous efforcer d'en

extraire des renseignements au point de vue symptomatologie, diagnostic et traitement de cette lésion, et d'en fixer le mécanisme de production.

III. — SYMPTOMATOLOGIE ET DIAGNOSTIC. — Bien difficile, quoiqu'en ait pu écrire Tillaux dans sa *Chirurgie clinique*, en l'absence de radiographie, nous semble l'établissement du diagnostic, et bien réservé à ce sujet est le texte de M. le Médecin-inspecteur Delorme, qui s'exprime en ces termes : « Sur le dos du pied une saillie allongée transversalement, *la constatation des faces antérieure, supérieure, postérieure du scaphoïde déplacé*; sur le bord interne du pied l'absence de la première éminence qu'on constate habituellement à partir de la malléole interne, une dépression à la place qu'elle occupait, un certain degré d'adduction du pied : tels seraient les signes de l'énucléation du scaphoïde ».

Nous avons vu combien, en raison du gonflement de la région surtout, il était difficile de déterminer les limites de la saillie. La sensation éprouvée est tout à fait celle de la tête de l'astragale; et, avec Piedagnel et M. le Prof. Berger, nous nous trouvons en trop bonne compagnie dans notre faute commune pour ne pas déclarer qu'il nous paraît impossible d'éviter cette erreur de perception. Restent l'absence de saillie à la place normale du tubercule du scaphoïde et la dépression qui doit s'être produite en ce point. Nous savons trop combien, lors des exercices de médecine opératoire, en certains cas, les plus attentifs peuvent se tromper dans la reconnaissance de cette saillie, pour chercher à nous excuser de n'avoir pas perçu ce signe chez un sujet à pied très charnu et distendu par un épanchement très considérable, et où, de plus, l'énucléation du scaphoïde était incomplète, ce qui atténuait la netteté de ce symptôme. Néanmoins là nous paraît être le signe capital, qu'en pareille occurrence, maintenant qu'une première leçon nous a avertis, nous nous efforcerions de déterminer. Quant à l'inflexion de l'avant-pied sur l'arrière-pied, c'est surtout à une période ultérieure, lorsque les lésions secondaires se seront établies et que l'œdème primitif aura disparu qu'on pourra la constater. C'est là notre conviction absolue, d'après ce que nous avons pu observer; et c'est ce qui se dégage aussi du passage suivant de M. le Prof. Berger : « Après cette extirpation on veillera à maintenir le pied dans une bonne attitude, afin d'éviter le varus traumatique qui aurait quelque tendance à se produire ».

Enfin M. le Prof. Berger insiste sur les deux faits suivants pour le diagnostic avec une luxation sous-astragalienne : 1° l'absence de fracture concomitante du péroné et du déplacement du calcanéum

en arrière; 2° le tendon du jambier antérieur contournait la base de la saillie osseuse, au lieu d'être rejeté en avant et en dehors, ainsi qu'on a pu le constater sur les pièces de luxations sous-astragaliennes déposées au musée Dupuytren par Nélaton (n° 762) et par Petit (n° 762 *i*).

Personnellement, nous avons rejeté l'idée d'une luxation de l'astragale pour la première de ces deux raisons, bien que cependant existassent les signes de lésion de la malléole externe de l'entorse tibio-tarsienne par adduction, et aussi parce que le corps saillant paraissait doué d'une certaine mobilité sur les plants sous-jacents, mobilité dont n'aurait pas joui l'astragale enclavée dans le reste du squelette; et ces raisons nous amenaient tout naturellement, ainsi qu'on l'a vu, à conclure à une fracture du col de l'astragale avec énucléation en haut de la tête de cet os.

Pour ce qui est du jambier antérieur, nous ne pouvons rien dire à son sujet, ne l'ayant perçu à aucun moment. Ceci s'explique à la lecture de la radiographie; nous avons vu en effet que le scaphoïde, dans notre cas, était déjeté légèrement en dehors; par conséquent, sans doute, le jambier antérieur ne chevauchait pas sur lui, comme dans le cas de M. Berger, à la manière d'une corde à violon sur le chevalet; nous ne pouvions donc pas le percevoir.

De ceci ressort pour nous la nécessité de repérer très exactement les saillies normales du pied pour reconnaître : 1° la situation normale du massif astragalo-calcanéen par rapport à la mortaise tibio-péronière; 2° la tubérosité du scaphoïde, dont l'absence ou la présence nous paraît un criterium certain, lorsqu'il est possible de la reconnaître. Tels sont pour nous les signes capitaux de cette lésion, lorsqu'ils coexistent avec une saillie au niveau de la moitié interne de l'interligne de Chopard, soit sur le dos, soit sur le bord interne du pied, à condition qu'ils soient perceptibles. Nous aboutirons ainsi à la même réserve que M. le Prof. Berger lorsqu'il écrit : « L'erreur me paraît difficile à éviter; on ne peut guère compter en effet sur le repérage exact des saillies que présente normalement le bord interne du pied ».

IV. — Traitement. — Pour ce qui est du traitement, la réduction sous chloroforme nous semble indiquée, suivant la manœuvre que, comme tous nos prédécesseurs, nous avons spontanément tentée. Pour ce, ouvrir l'interligne, en amenant l'avant-pied en abduction et en extension par rapport à l'arrière-pied, et exercer une pression sur la saillie qui tende à faire rentrer le coin scaphoïdien dans sa loge.

La manœuvre a réussi entre les mains de Walker et celles de

Birkett. Si elle échoue, ainsi que cela est arrivé à M. le Prof. Berger et à nous-mêmes, faut-il procéder à l'extraction de l'os?

Si l'on ne songe qu'à faire récupérer la flexion entière à l'articulation du cou-de-pied, l'indication paraît formelle; mais cette flexion si complète est-elle indispensable? Notre cas et celui de Smith sont la preuve du contraire.

De plus la disparition totale de l'os ne viendra-t-elle pas faciliter la production du varus, danger que nous signale à juste titre M. le Prof. Berger, alors que la portion, qui reste dans l'interligne, ainsi que cela existait dans notre cas, fait peut-être coin et s'oppose à l'aggravation des lésions, telles que dislocation du premier interligne intercunéen, et subluxation du premier métatarsien sur le premier cunéiforme, dont nous voyons l'esquisse dans notre radiographie.

V. — MÉCANISME. — Ceci établi, nous allons tenter, dans notre étude, toute théorique et hypothétique du reste, d'expliquer le mode de production de cette lésion. Cinq sur six des observations, celle de Birkett ne disant pas de quelle façon se produisit l'accident, nous donnent des renseignements à ce sujet. Elles se subdivisent de la façon suivante à ce point de vue.

A. Torsion de l'avant-pied sur l'arrière-pied; mécanisme invoqué surtout par Broca.

Dans le cas de Smith, le malade, ayant fait une chute avec son cheval, eut le pied pris sous le flanc de l'animal et dans l'étrier. Ainsi que le fait remarquer M. le Médecin-inspecteur Delorme, ce mécanisme est celui des entorses médiotarsiennes ou tarso-métatarsiennes, dites « des cavaliers », connues de tous les médecins de l'armée et étudiées surtout par Marit.

La position normale du pied du cavalier est la suivante : *a*) flexion assez prononcée du pied sur la jambe; *b*) rotation plus ou moins marquée de la pointe en dehors. De plus, l'étrier présente une obliquité d'avant en arrière et de dehors en dedans, telle que la branche interne se trouve sensiblement reportée en arrière par rapport à la branche externe, au niveau de la base du premier métatarsien, si l'externe est un peu en arrière de la tête du cinquième, ou au niveau du scaphoïde, si l'externe est au niveau de la partie médiane ou postérieure du cinquième métatarsien. Que le cheval tombe sur un de ses côtés, la pointe du pied vient heurter le sol et est mise brusquement en flexion interne sur l'arrière-pied immobilisé à son tour entre le flanc du cheval et le sol, tendant ainsi à entorser une ou plusieurs des articulations du pied. Ainsi agit une première force.

C'est là l'inverse du mécanisme invoqué par le Prof. Tillaux dans

un cas d'énucléation du premier cunéiforme, qu'il relate en ces termes dans sa *Chirurgie clinique*. « Il était à cheval; le cheval s'est renversé sur le côté; le pied droit du jeune homme a été pris entre le trottoir et le corps du cheval, l'avant-pied débordant le rebord du trottoir. Le corps du cheval a donc exercé une pression sur la portion métatarsienne qui était libre, tandis que la portion du pied placée en arrière était retenue par le trottoir. Il en est résulté une inflexion latérale du métatarse et la luxation du premier cunéiforme. L'état de la chaussure du blessé nous a permis de vérifier et d'affirmer ce mécanisme. J'ai enlevé ce cunéiforme aussi intact que si on l'eut pris sur un cadavre. »

Comme nous l'avons vu plus haut, la position de l'étrier peut à son tour jouer un rôle important. La branche externe tournant autour de la branche interne prise comme pivot vient ajouter son action à celle du sol pour plier la pointe du pied sur le tarse, tandis que la branche interne subissant le poids du cheval et immobilisée entre lui et le scaphoïde tend à empêcher cet os de fuir vers le bord interne et le force à s'énucléer vers la région dorsale, le squelette lui faisant obstacle sur les autres côtés. Deuxième force agissante.

De plus, le poids de l'animal, portant ensuite sur tout le bord interne, et tendant ainsi, il est vrai, à annihiler ces premières forces, exagère la courbure transversale du pied et l'amène à céder en son point le plus faible; or, d'après les lois de la mécanique, ce point le plus faible se trouve au niveau de la courbe de plus petit rayon. En ce point est le sommet de la voûte, c'est-à-dire l'union du segment interne ou astragalo-scaphoïdien et du segment externe ou calcanéo-cuboïdien du pied, c'est-à-dire l'articulation scaphoïdo-cuboïdienne. Donc troisième force agissant pour disloquer les articulations du scaphoïde avec les os voisins.

Enfin une cause, secondaire dans le cas présent, mais importante dans les autres, c'est la flexion du pied sur la jambe due au relèvement de la pointe du pied par l'étrier. Cette position tend à redresser la courbure antéro-postérieure et à la fléchir, ainsi que nous le verrons plus loin, au niveau du scaphoïde et de ses articulations.

B. *Redressement forcé de la courbure antéro-postérieure. Traumatisme direct.* — Dans les cas de M. le Prof. Berger et de Piedagnel, c'est ce dernier mécanisme qui intervient : chute d'un corps pesant ou passage d'une roue de voiture sur le dos du pied; c'est celui qu'a invoqué Marc Sée.

Le squelette du pied dessine une voûte à concavité inférieure, aussi bien dans le sens longitudinal que dans le sens transversal, une sorte de dôme. Inscrivons la voûte antéro-postérieure dans un

angle en lui menant des tangentes partant des extrémités de cette voûte, c'est-à-dire des têtes des métatarsiens d'une part et du sommet du talon d'autre part, pour se croiser au sommet de cette voûte, c'est-à-dire au niveau du col de l'astragale. Supposons une force agissant de haut en bas au niveau du sommet de cet angle; la voûte tendra à s'abaisser, les extrémités des côtés s'écarteront et l'angle s'ouvrira : d'où production d'une fissure sur la face inférieure du col de l'astragale (Bastian), ou arrachement des insertions du ligament calcanéo-scaphoïdien inférieur sur le scaphoïde — cette lésion existait dans les trois cas sur lesquels nous avons des renseignements anatomo-pathologiques, ceux de M. Berger et de Piedagnel et dans le nôtre; et nous ne pouvons que la rapprocher de la fracture qui existait dans le cas de M. Paublan — et tassement de la région dorsale du pied. En somme quelque chose d'analogue aux fractures de la table interne de la voûte du crâne ou aux fractures en dedans des côtes de J.-L. Petit.

Que le col de l'astragale résiste, le tassement de la voûte dorsale tendra à faire faiblir celle-ci en son point le moins résistant. La branche postérieure, constituée par l'astragale et le calcanéum, subira les efforts de ce tassement, ainsi que le prouvent les expériences de M. Bastian sur les fractures astragaliennes. Cet auteur nous signale en effet que presque toujours la partie antérieure du col de l'astragale présente ou un aplatissement ou une érosion du cartilage articulaire. C'est aussi ce que nous apprennent les travaux de MM. Kümmer, Destot, Rochet, Ombredanne et les thèses de MM. Ballenghien et Bergeret, qui tous nous signalent, dans nombre de cas pathologiques ou expérimentaux, des lésions du col ou de la tête de l'astragale; et, à ce propos, nous ne saurions trop rapprocher de cette étude leurs considérations sur les fractures de l'astragale du type scaphoïdien et du type du col. Si cette branche postérieure plus résistante, plus trapue, subit de telles lésions, combien celles-ci semblent-elles devoir être plus marquées sur la branche antérieure, toute faite pour donner au pied son élasticité et bien moins solidement constituée. Trois segments, en effet, la composent : métatarsiens, cunéiformes, scaphoïdes, unis par des articulations à ligaments dorsaux, très faibles. C'est *a priori* en l'un de ces points que la voûte doit céder. D'un autre côté, la moitié interne de l'articulation de Lisfranc est excessivement complexe et la plus solide des trois articulations du segment interne du pied de par le fait même de l'emboîtement de la base du deuxième métatarsien dans la cavité que forment les trois cunéiformes, quelque chose d'analogue à l'action des sutures des os de la voûte du crâne dans la résistance de celui-ci aux trau-

matismes, si bien mise en évidence par Hunauld; de plus des ligaments tels que celui de Lisfranc augmentent sa cohésion.

Avec les articulations scaphoïdo-cunéennes et scaphoïdo-astragaliennes, nous nous trouvons presque au sommet de l'angle, c'est-à-dire presque au point qui subit le maximum d'efforts; et là, de plus, les articulations sont formées à la face dorsale, ainsi que nous venons de le dire, par de très minces et très faibles ligaments; tout tend par conséquent à faire céder la voûte en ce point.

A priori ce sont les articulations scaphoïdo-cunéennes qui doivent céder les premières; en effet le scaphoïde est fixé par sa face inférieure très solidement à l'arrière-pied par le tendon du jambier postérieur et par les ligaments en Y et calcanéo-scaphoïdien inférieur, qui le solidarisent avec l'arrière-pied. Et ici nous nous trouvons en opposition avec l'hypothèse que formule, sans y attacher du reste, ainsi qu'il le fait remarquer, aucune importance, M. le Prof. Quénu. Se basant sur un cas de Chassaignac, dans lequel à la dissection on trouva le scaphoïde, uni avec les deux premiers cunéiformes et métatarsiens chevauchant sur le col de l'astragale, M. Quénu émet l'opinion suivante au sujet de l'énucléation du scaphoïde: en premier lieu, luxation astragalo-scaphoïdienne; puis l'astragale engageant sa tête sous le scaphoïde agit sur lui de bas en haut, l'arrachant des cunéiformes et l'énucléant de la même façon qu'on soulève un bloc de pierre avec un levier ou qu'on arrache une dent avec un pied de biche. Mais, dans ce cas, ainsi que nous le faisons remarquer plus haut, ce serait l'articulation la plus solide que présente le scaphoïde, la plus proche il est vrai aussi du sommet de la voûte qui contre toute raison céderait la première. De plus, ceci est en opposition avec les enseignements de la pathologie du pied. En effet, le cas de Chassaignac est unique, tandis qu'on trouve un certain nombre de faits de luxation du scaphoïde sur les cunéiformes, tels que ceux de B. Anger, de Letanneur, de Bertherand, de Garland, de Amstrong et Goyder, de Legouest, de M. Braquehaye et de M. Quénu lui-même, ou bien de luxation de l'astragale et du scaphoïde, formant un seul bloc, sur le calcanéum et sur les cunéiformes, tels ceux de Burnett et de Rizzoli.

Nous trouvons bien un fait dans lequel le mécanisme invoqué par M. le Prof. Quénu semble être entré en jeu; c'est celui que M. Destot rapporte comme fracture de la tête de l'astragale dans son étude sur les fractures du tarse postérieur (*l. c.*, fig. 10).

« L'astragale est subluxé, écrit cet auteur, dans la voûte du pied, la tête écrasée a tamponné le scaphoïde dont la partie inférieure est arrachée, écrasée, tandis que sa partie supérieure est remontée sur

le col de l'astragale. Les deux os chevauchent; ils ont télescopé. » Ceci semble bien en faveur de l'opinion formulée par M. le Prof. Quénu; mais l'examen attentif de la figure permet de voir qu'il n'y a ni luxation astragalo-scaphoïdienne, ni luxation scaphoïdo-cunéenne. Bien que l'apophyse du scaphoïde ait été broyée, et par conséquent les insertions ligamenteuses détruites, il ne s'est produit que du tassement des surfaces osseuses en contact; et ceci nous semble assez en faveur du mécanisme que nous invoquons.

La radiographie de notre cas vient du reste très nettement à l'appui de ce que nous avançons. Il est, en effet, de toute évidence, d'après elle, que c'est la face antérieure de l'os qui s'est dégagée au maximum par une sorte de mouvement de rotation de celui-ci autour d'un point central qui serait situé au niveau de la tête de l'astragale, de telle façon que les facettes articulaires cunéennes du scaphoïde ont fait saillie au-dessus des cunéiformes, alors qu'il existe seulement de la subluxation de l'article scaphoïdo-astragalien.

Les articulations du scaphoïde avec les os voisins ayant ainsi cédé, l'os subissant l'action des pressions latérales qui s'exercent sur lui tendra à s'énucléer de sa loge de la même façon qu'une dent saisie entre les deux mors du davier jaillit hors de l'alvéole, ou, suivant une comparaison plus classique, de même qu'un noyau de cerise saisi entre deux doigts est projeté au loin.

C. Flexion forcée du pied sur la jambe. — Ce mécanisme nous explique du moins en partie la production de l'énucléation du scaphoïde dans notre cas et dans celui de Walker et aussi la fracture de cet os et l'énucléation de son fragment supérieur dans le cas de M. Paublan. Mais à cette action vient s'en ajouter une autre. En effet, dans ces deux cas d'énucléation, au moment où la chute s'est produite, les orteils reposaient sur la crête du mur (Walker) ou sur une saillie du mur (observation personnelle). Le talon s'abaissant sous l'action de la chute, l'avant-pied étant fixé et faisant pour ainsi dire frein, le pied tend à se fléchir sur la jambe, et, la limite de flexion étant atteinte, à courber la voûte du pied en sens inverse de la voûte normale. Par le fait de la flexion sur la jambe et, d'autre part, sous l'action du triceps sural, le tarse postérieur ne fait qu'un avec la mortaise péronière; l'effort est donc localisé en avant de lui : le point d'action maxima est sur le tarse antérieur.

Dans l'un ou l'autre de ces mécanismes, deux causes anatomiques viennent contribuer à localiser le traumatisme sur le segment interne du pied. 1° C'est d'abord la longueur plus grande des premiers métatarsiens qui les fait participer plus spécialement à la résistance du pied dont ils constituent le point d'appui antéro-interne, et

qui les expose davantage aux traumatismes; 2° le fait que l'arc externe du pied, l'*arc d'appui*, plus résistant par sa structure même, est beaucoup moins actif dans les mouvements du pied que l'arc interne, ainsi que l'a montré M. le Prof. Charpy, et par cela même moins exposé à subir l'action des traumatismes. C'est donc sur l'arc interne, l'*arc de mouvement*, de structure moins solide, plus légère, à voûte plus accentuée, que devront de préférence se localiser les lésions.

D. Torsion de l'arrière-pied sur l'avant-pied préalablement fixé. — Enfin, à la suite de ses expériences avec MM. Longuet, Manson et Cange, M. le Prof. Quénu invoque le mécanisme suivant, dont nous lui empruntons la description.

« Dans une chute d'un lieu élevé sur l'avant-pied, l'avant-pied peut arriver normalement et s'appliquer sur le sol; puis secondairement le corps, s'inclinant de côté, communiquer aux os de la jambe un mouvement latéral qui porte le genou en dehors ou en dedans.

« Nous n'envisagerons que le cas où le genou se porte en dehors, et où par conséquent l'extrémité inférieure des os de la jambe se porte en sens inverse, c'est-à-dire en dedans.

« Dans ces conditions, si les os du pied étaient libres de suivre l'inclinaison latérale de la jambe, la plante se mettrait en adduction, et nous aurions le mouvement forcé qui aboutit à l'entorse ou à la fracture par arrachement de la malléole externe. Mais, si nous supposons que la pesanteur a fortement fixé sur le sol l'avant-pied et que les mouvements de latéralité combinés à la torsion de la jambe ne produisent leur effet qu'après cette fixation, tout l'effort va être reporté en avant de l'articulation tibio-tarsienne et s'exercer sur les différentes articulations qui relient successivement les os du tarse aux métatarsiens. Cette fixation préalable de l'avant-pied n'est pas une pure hypothèse; elle est notée dans quelques observations; elle est des plus nette dans notre fait personnel. »

Telles sont les diverses théories, les divers mécanismes invoqués. Ce ne sont en somme que des déductions, des raisonnements; et il leur manque l'appui de l'expérimentation. Nous nous contentons de les rapporter, en concluant avec M. le Prof. Quénu : « Nous n'allons pas plus loin et nous supposons que, sans aucun doute, les variations individuelles de solidité ou d'épaisseur des ligaments, des tendons et des os jouent un rôle considérable dans la détermination plus précise des localisations traumatiques. Il nous a paru intéressant de démontrer qu'une association de mouvements forcés dans ces conditions précises crée une parenté pathogénique entre des lésions en apparence dissemblables. Des recherches analogues auront peut-être

pour résultat d'enlever un peu de leur aridité à ces luxations des os du tarse et d'aider à leur classification méthodique. »

BIBLIOGRAPHIE

1. Bastian, Étude expérimentale sur quelques types de fractures astragaliennes, *Revue de Chirurgie*, 10 mars 1899, p. 305-329.
2. Berger, *Bull. et Mém. de la Soc. de Chir. de Paris*, 31 mars 1897, t. XXIII, p. 259.
3. Bergeret, *Des fractures de l'astragale sans plaie ni déplacement*, thèse Lyon, 31 mars 1898.
4. Blum, *Chirurgie du pied*, 1888, ch. III, p. 164.
5. Braquehaye, *Bull. de l'Hôp. civil de Tunis*, 1899, p. 173.
6. Charpy, *Études d'anatomie appliquée*, Paris, 1892.
7. Delorme, Art. Pied, *Dict. méd. et chir. pratiques*.
8. Destot, Fractures du tarse postérieur, *Rev. de Chir.*, 1902, XXVI, p. 218-249.
9. *Encyclopédie de Chirurgie* de Gosselin, t. IV, p. 471.
10. Hamilton, *Traité pratique des fractures et luxations* (traduit par Poinsot), 1884, p. 1211.
11. Kümmer, Recherches expérimentales sur les diverses formes de fractures astragaliennes, *XIe Congrès de Chirurgie*, 1897, p. 658.
12. Malgaigne, *Traité des fractures et luxations*.
13. Ombrédanne, Fractures de l'astragale, *Rev. de Chir.*, 1902, XXVI, p. 177-195, 410-451.
14. Paublan, *Contribution à l'étude des fractures du scaphoïde du pied*, thèse Paris, 11 juillet 1900.
15. Paulet et Chauvel, Art. Pied, *Dict. Encycl. des Sc. Médic.*
16. Quénu, *Bull. et Mém. de la Soc. de Chir. de Paris*, 3 mai 1897, t. XXIII, p. 356.

Travail de la Clinique du Professeur A. Poncet.

TECHNIQUE OPÉRATOIRE

DE

LA PYLORO-GASTRECTOMIE POUR CANCER

APPLICATION DE LA MOBILISATION DU DUODÉNUM AUX RÉSECTIONS GASTRIQUES

Par René LERICHE

Interne des hôpitaux de Lyon,
Prosecteur à la Faculté.

Il n'y a plus aujourd'hui à défendre la pylorectomie pour cancer. On est généralement convaincu de sa supériorité réelle sur la gastro-entérostomie; et on commence à croire à la fréquence de longs succès et à la possibilité de guérisons définitives.

Théoriquement, la question est à peu près entièrement réglée; pratiquement, il n'en est pas de même; il reste encore à améliorer les résultats immédiats et éloignés. Sans doute, la réussite est intimement liée au diagnostic précoce, conduisant à l'intervention hâtive; et c'est là affaire aux médecins. Mais il est tout aussi capital d'opérer avec une technique sûre et parfaite : *parfaite*, c'est-à-dire assurant le résultat lointain, en enlevant, en masse, avec ses ganglions, la tumeur largement dépassée : *sûre*, c'est-à-dire ne laissant place à aucune faute, de nature à compromettre le résultat immédiat.

Pour répondre à ces deux desiderata, la technique de la pylorectomie doit reposer sur des bases anatomo-pathologiques précises, et, d'autre part, ne pas s'écarter de quelques principes fondamentaux de chirurgie abdominale. Or, on sait aujourd'hui, grâce aux recherches d'Hartmann et Cunéo, que le *cancer du pylore se propage surtout le long de la petite courbure*, conformément à cette loi générale qui montre la tendance des épithéliomas à fuser vers le hile lymphatique de l'organe envahi. L'étude des récidives en montre

l'exactitude. Elles tiennent presque toutes à une résection insuffisante de cette zone. J'ai pu le vérifier, après Cunéo.

On admet d'autre part que, généralement, la *tumeur paraît s'arrêter net sur le duodénum*, mais aussi que souvent (37 p. 100, Cunéo; 32 p. 100, Borrmann) elle en infiltre les deux premiers centimètres qu'il faut, pratiquement, toujours tenir pour suspects.

Enfin, les *ganglions envahis* sont ceux de la petite courbure, qui, appendus à la branche descendante antérieure de la coronaire stomachique, infiltrent le petit épiploon. Les ganglions rétro-pyloriques, souvent touchés, se continuent le long de la gastro-épiploïque droite.

Dès lors, toute résection, visant à être complète, devra comporter l'ablation en masse de la petite courbure et des ganglions qui la longent, en remontant presque jusqu'au cardia, jusqu'au point où la coronaire stomachique aborde l'organe.

Ce précepte doit être formel et, *quelle que soit la limitation apparente de la tumeur, on ne doit pas s'en écarter, sauf le cas d'impossibilité anatomique*. En effet, pour tout cancer viscéral, le sacrifice de l'organe en entier s'impose, quand il est possible. A l'estomac, cela ne se peut; mais on doit tendre à s'en rapprocher : *toute pylorectomie doit être une pyloro-gastrectomie, une résection subtotale de l'estomac.*

Sur le duodénum, la section doit systématiquement être reportée à 3 ou 4 centimètres du pylore. On ne doit pas songer, à ce moment, à l'exécution ultérieure d'un procédé d'abouchement préférable ou préféré : toute résection économique sera une mauvaise résection.

Enfin la chaîne ganglionnaire sous-pylorique doit être enlevée, en entier, avec une collerette épiploïque, le long de la grande courbure.

Au point de vue de la facilité et de la sécurité opératoire, le procédé de choix, là comme ailleurs, est le procédé anatomique : celui qui conduit d'emblée aux pédicules vasculaires, permet l'hémostase préventive, les vaisseaux étant dénudés et liés, à ciel ouvert comme dans la médecine opératoire classique, et non étreints à l'aveugle, dans un paquet d'épiploon.

De plus, l'asepsie demande, à côté de l'occlusion préventive de la cavité gastrique, *la suture immédiate et l'enfouissement rapide des surfaces de sections*. Il ne faut donc pas, comme on le dit encore généralement, se débarrasser d'abord de la tumeur et s'occuper après seulement, des deux moignons septiques. Le procédé de choix consiste à suturer immédiatement le bout cardiaque, dès qu'on l'a sectionné, la tumeur encore attenante au pylore étant simplement

rabattue sur la droite, l'estomac fermé par un clamp, le tout isolé dans une compresse.

Si bien qu'en définitive, l'opération idéale comporte les temps suivants, une fois le ventre ouvert et l'ablation décidée :

1° Ligature de la coronaire, au-dessus des ganglions qui la longent et de sa bifurcation; ligature de la gastro-épiploïque au milieu de la grande courbure.

2° Section de l'estomac entre deux pinces à mors élastiques, la section comprenant toujours toute la petite courbure, et rabattement sur la droite du segment pylorique.

3° Suture immédiate du bout cardiaque par un double surjet.

4° Dénudation et ligature de la gastro-duodénale dans le sillon duodéno-pancréatique et ligature de la pylorique à son arrivée sur la petite courbure.

5° Section du duodénum entre deux pinces.

6° Rétablissement de la continuité gastro-intestinale.

Ce procédé n'est pas nouveau. Indiqué en 1900 par Hartmann, il a été décrit par lui dans ses leçons de Chirurgie gastro-intestinale, adopté par Kocher et par les frères Mayo.

Guibé, dans le livre récent des Prosecteurs, lui consacre quelques pages et d'excellentes figures. En France, cependant, il commence à peine à se vulgariser. Dans les derniers ouvrages de technique parus, on s'inspire généralement de lui, dans deux de ces temps essentiels : hémostase préventive et rabattement sur la droite; mais la fermeture immédiate de la cavité cardiaque n'est pas indiquée [1]; l'ablation de la petite courbure n'y est pas représentée comme devant être systématiquement faite. C'est là cependant un point capital. On ne doit pas, en matière de néoplasme viscéral, s'en remettre à l'appréciation extemporanée de l'étendue des lésions. On ne sait jamais quelle en est l'extension réelle microscopique. Il faut donc toujours se comporter comme si tout était pris, et d'autant plus même que les lésions paraissent plus limitées. Telle formule est banale pour tous les autres organes. On ne doit pas la discuter pour l'estomac. Il ne faut donc pas écrire : « l'extension des lésions sur l'estomac nécessite souvent des résections étendues. On peut être obligé d'enlever presque toute la petite courbure.... » Mais il faut enseigner *que toute gastrectomie pour cancer même limité au pylore doit comprendre toute la petite courbure et être subtotale*. C'est

1. Elle n'est d'ailleurs pas décrite par Hartmann dans sa Chirurgie gastro-intestinale; mais elle est si naturelle qu'il l'a depuis employée et qu'elle semble faire partie de sa technique. (Voir thèse de Defossez, 1901; et *Annales de Gynécologie*, mai 1905.)

à ce prix que les résections donneront lés résultats éloignés qu'on est en droit d'en attendre.

C'est surtout pour développer cette idée que, après avoir aidé à une quinzaine de pylorectomies, et parcouru, pour un autre travail, la plupart des mémoires publiés sur ce sujet depuis 10 ans, en France et à l'étranger, j'ai écrit cet article, sur les conseils de mon maître, M. le Professeur Poncet.

Je voudrais, de plus, chemin faisant, indiquer quelques détails de technique, qui m'ont paru avoir un certain intérêt et montrer enfin tout le parti que l'on peut tirer dans la gastrectomie de la mobilisation du duodénum.

Ce procédé n'a jamais été systématiquement conseillé en chirurgie gastrique. Il y aurait peut-être cependant avantage à le faire. Manœuvre simple et innocente, la bascule du duodénum permet d'employer plus largement le procédé de Kocher; si l'on préfère le Billroth IIe manière, elle rend facile et sûre la suture occlusive du duodénum; par elle, on peut la faire hors du ventre et non dans la profondeur et au jugé. On se met, presque à coup sûr, à l'abri de la fistule duodénale. En tout cas, cela vaut certes mieux que les artifices récemment proposés par Conrad Brünner [1] (extériorisation du moignon duodénal), et Steinthal [2] (tamponnement à la gaze iodoformée).

Je rappellerai brièvement en quoi consiste ce procédé, encore peu utilisé, sinon peu connu.

Je n'insiste pas sur son fondement embryologique; c'est cette notion, classique aujourd'hui, que toutes les portions fixes de l'intestin ont été primitivement mobiles. Leurs mésos, à la suite de la rotation intestinale, se sont appliqués contre le péritoine pariétal, puis fusionnés avec lui.

La trace de cette coalescence persiste, chez l'adulte, sous forme d'un fascia d'accolement avasculaire, qui fait, derrière toute portion fixe de l'intestin, un plan de elivage idéal.

La coalescence des feuillets péritonéaux est une loi embryologique; la persistance du fascia d'accolement une constante anatomique; leur utilisation opératoire doit devenir une règle chirurgicale.

Pour la réaliser au niveau du duodénum, il faut faire attirer fortement le foie en haut et le colon en bas. Un billot sous les reins fait saillir les organes. On aperçoit ainsi assez facilement la seconde

1. Conrad Brünner, *Zentralblatt für Chirurgie*, 1905, n° 47. Zür Behandlung des Duodenalstumpfes bei der Resektions methode Billroth II.
2. Steinthal, *id.*, 1905, n° 50.

portion du duodénum. On raie alors, avec la pointe du bistouri, le péritoine duodénal sur son bord droit, juste sur l'intestin ou légèrement en dehors de lui; et, avec les doigts, on essaie d'amorcer le clivage rétro-duodénal.

La chose est facile. On va de la lèvre inférieure de l'hiatus de Winslow jusqu'au côlon transverse. Quand, par hasard, celui-ci remonte haut, quand l'angle sous-hépatique est fixé et que le mésocôlon est court, on conduit son incision péritonéale jusque sur le bord droit du côlon ascendant, et on décolle, avec la même simplicité, côlon et duodénum tout à la fois.

D'ordinaire, en quelques coups de doigts, on arrive à glisser la main sous le duodénum, refoulant avec lui le pancréas y inclus. On peut aller ainsi, très rapidement, jusqu'à la ligne médiane et à l'aorte. Il est alors possible de faire pivoter tout l'axe duodénal, autour d'un axe qui continue le pédicule biliaire du petit épiploon, et on a sous les yeux, presque hors du ventre, la face postérieure du duodénum, de la tête du pancréas et le cholédoque.

D'ordinaire, celui-ci passe en une sorte de tunnel pancréatique. Parfois, il est très superficiel, simplement revêtu par un feuillet celluleux, qui n'est autre que la lame de Treitz, en tout ou en partie.

Dans la profondeur, le plan de clivage est net, sans déchirure vasculaire. Deux fois seulement, sur 10 cadavres que j'ai examinés, j'ai trouvé, en bas, à hauteur de la corde côlique, une veinule insignifiante, dans le feuillet celluleux postérieur. Le décollement se fait donc dans une lame absolument avasculaire. C'est ce qui explique sa facilité.

Derrière cette lame, le doigt reconnaît aisément, intacts et protégés par elle, la veine cave, la veine rénale et le rein.

On voit facilement les avantages multiples de cette manœuvre : elle permet d'accentuer encore les tendances actuelles de la chirurgie biliaire à devenir de plus en plus canaliculaire, suivant le mot du professeur Terrier. Elle régularise la chirurgie du cholédoque, la rend méthodique et réglée, bref, de manœuvres cavitaires et aveugles, fait une chirurgie à œil ouvert, qui rentre par suite dans le plan de toute manœuvre abdominale; elle est, d'autre part, la clef de la chirurgie pancréatique (Desjardins). Enfin, en permettant d'attirer le duodénum, en dehors et sur la gauche, *elle extériorise la région sous-pylorique, et lui supprime cette fixation qui est le grand obstacle de la pylorectomie.*

Pourtant, on ne l'a guère envisagée à ce dernier point de vue jusqu'aujourd'hui.

C'est en 1895 qu'un élève du professeur Terrier, Jourdan, en émettait, pour la première fois l'idée.

Dans sa thèse[1], il dit avoir cherché, sur 10 sujets, à libérer le duodénum pour aborder la partie inférieure du cholédoque. La chose serait parfaitement possible, et les quelques lignes qu'il consacre à la décrire n'ont nullement vieilli. Un peu plus tard, Wiart[2] en faisait une étude détaillée très exacte. Il envisage deux cas, suivant que le côlon ascendant est au contact du duodénum ou non. Dans le premier cas, en incisant, en dehors de lui, on évite le mésocôlon transverse, qui ne se laisse pas traverser sans saigner. Dans le deuxième, on passe entre eux. La manœuvre est simple.

Pourtant Jeanty[3], en 1900, dans une thèse sur le Manuel opératoire de la Cholédocotomie, paraissait rester sceptique sur le procédé, qui lui semble difficilement applicable.

D'ailleurs, jusque-là, c'était sans grand succès que quelques chirurgiens l'avaient plus ou moins délibérement tenté. A. Lane[4] en avait décollé la première portion de haut en bas; et Kocher[5] avait essayé vainement de mobiliser la seconde. Une forte hémorragie pancréatique le forçait à s'arrêter et il dut terminer en incisant le duodénum.

Monprofit[6], Czerny[7], et plus tard Rochard[8], avaient extrait des calculs rétropancréatiques, en glissant entre le duodénum et la paroi postérieure. Mais c'était là des manœuvres de nécessité et non l'application d'un procédé réglé. Cependant Vautrin[9], en 1896, avait parfaitement indiqué que l'on pouvait libérer le duonénum et passer derrière lui. Il en citait 3 cas personnels. Mais il manquait à Vautrin la notion du plan de clivage embryologique. Le décollement dont il parle ne peut se faire que sur 2 ou 3 centimètres. « Facile sur 1 cm. 5, il devient plus pénible, à mesure que l'on se rapproche de l'ampoule.... Il faut se servir des ciseaux, en épongeant le sang, et faire en sorte de n'inciser qu'à bon escient, en intéressant plutôt le pancréas que les tuniques intestinales » et pour

1. Jourdan, thèse de Paris, 1895. De la cholédocotomie, p. 153.
2. Wiart, thèse de Paris, 1898-99, p. 52.
3. Jeanty, thèse de Paris, 1900.
4. A. Lane, The Lancet, 1894.
5. Kocher, *Korrespondenzblatt für Schweizer Ärzte*, 1895, p. 143. Ein Fall von Choledoco-duodenostomia interna wegen Gallensteine.
6. Monprofit, *in* thèse de Jeanty.
7. Czerny, *in* Th. de Quervain (*loc. cit.*).
8. Rochard, *Bulletin de la Société de Chirurgie*, 1902. Cholédocotomie rétroduodénale.
9. Vautrin, *Revue de Chirurgie*, 1896.

arriver sur le cholédoque, il recommande de passer à travers le pancréas, à l'aide du thermocautère.

Ce n'est pas là, on le voit, le rétablissement artificiel si facile de la disposition fœtale.

La question en était là, c'est-à-dire à peine ébauchée au point de vue pratique, bien que résolue, sur le cadavre, lorsque, en 1903, Kocher [1], dans un article du *Zentralblatt*, reprit la question sur une base nouvelle, et avec un point de départ sûr. Sans parler des recherches antérieures que j'ai citées, il décrit tout au long la mobilisation du duodénum, justifiée par l'existence d'un fascia d'accolement. Le premier, il donne au procédé le substratum embryologique qui l'explique et le rend si séduisant. Dans l'esprit de Kocher, il avait pour but de permettre l'utilisation habituelle de la gastroduodénostomie de Jaboulay, telle que Villard l'a reprise, et de la substituer, presque dans tous les cas, à la gastro-jéjunostomie moins physiologique. Kocher avait pratiqué cinq fois la gastro-duodénostomie après mobilisation du duodénum et d'emblée, à ce point de vue, donnait à la méthode toute son ampleur avec une sanction opératoire.

Peu après, Lorenz [2], assistant de Hochenegg, soulignait par la publication de ses recherches cadavériques, la justesse des vues de Kocher. Mais, pour lui, la méthode devait s'appliquer surtout à la chirurgie biliaire. Quelques semaines plus tard, Berg [3] (de New-York), d'après des travaux d'amphithéâtre, concluait dans le même sens et en réglait l'application à la cholédocotomie rétro-duodénale. Ses recherches semblent, d'ailleurs, avoir été parallèles à celles de Lorenz, et entreprises sans les connaître. Son idée ne devait d'ailleurs pas tarder à être mise à exécution. En octobre 1903, de Quervain publiait une observation de cholédocotomie rétro-duodénale, après mobilisation du duodénum. L'intervention avait été laborieuse, à cause d'adhérences nombreuses; mais le résultat fut excellent.

L'année suivante, au 33e Congrès de Chirurgie allemande, Kraske [4]

1. Kocher, *Zentralblatt für Chirurgie*, 1903, n° 2 : Mobilisierung des Duodenum und Gastro-duodenostomie.

2. Lorenz, *Zentralblatt für Chirurgie*, 1903, n° 21 : Mobilisierung des Duodenum und Eingriffe am Gallensystem.

3. Berg, *id.*, n° 27, 4 juillet 1903 : Retroduodenale Choledocotomie zur Entfernung im eingekeilten Gallensteinen aus dem retro-duodenalen und papillären Teil des Ductus communis.

4. De Quervain, *id.*, n° 40, 3 octobre 1903 : Zur Frage der retro-duodenale Choledocotomie.

4. Kraske, *Vortrag am 33 Kongress der deutschen Gesellschaft für Chirurgie* : Uber die operative Entfernung der ins Endteil der Choledochus liegenden Steine.

recommandait ce procédé pour les calculs rétro-pancréatiques. Au cours de la discussion qui suivit, Kehr, chaud partisan cependant de la cholédocotomie transduodénale, déclarait l'avoir employé, et Payr en citait un cas personnel. Dans son livre, Kehr[1] rapporte son observation. Celle de Payr lui servit de prétexte, quelques mois plus tard, à une excellente étude d'ensemble[2] sur la question. C'est une mise au point parfaite de l'historique et son travail renferme des détails intéressants.

C'est, d'ailleurs, le seul mémoire que l'on trouve cité dans la thèse récente de Desjardins[3]. Élève de Terrier, Desjardins a fait, en 1905, une remarquable étude des pancréatites en se plaçant sur le terrain chirurgical. Pour lui, le décollement du duodénum est la clef de toute la chirurgie du pancréas. Celle-ci, en effet, nécessite une exploration complète des voies biliaires et du pancréas. Pour cela, il faut avoir l'organe entre les doigts; donc, il faut décoller le duodénum. La manœuvre est aisée, et, après le travail de Payr, Desjardins la considère comme réglée et désormais classique. D'excellentes figures en montrent le détail, ainsi que les différents temps opératoires du drainage à établir, après la mobilisation et grâce à elle. Enfin, dans les 4 observations inédites, qu'il rapporte, de pancréatites opérés, il s'en trouve une de Gosset, qui, en septembre 1904, aurait, le premier en France, mobilisé le duodénum pour explorer facilement l'appareil biliaire et la tête du pancréas.

Körte[4], la même année, dans son *Traité de Chirurgie biliaire*, dit d'ailleurs avoir employé plusieurs fois le procédé et abordé ainsi le cholédoque rétroduodénal.

En 1897, il put extraire ainsi un calcul entouré de pancréas sain et guérit sa malade. En 1902, après incision sus-duodénale du cholédoque, sentant une pierre de l'ampoule, il bascula le duodénum, ouvrit un abcès du pancréas, retira le calcul; la malade guérit.

Le 28 juin 1905, Sencert[5] faisait, à la Société de Médecine de Nancy, une communication sur « l'exploration rétro-pancréatique du canal cholédoque, après mobilisation du duodénum ». Il insistait sur la grande simplicité et la facilité d'exécution du procédé et proposait, après la cholédocotomie ainsi faite, de drainer la région opératoire, par voie lombaire. Le drainage installé, on peut, par une périto-

1. Kehr, *Technik der Gallenstein operationen.*
2. Payr, *Deutsche Zeitschrift für Chirurgie*, 1904, p. 75 : Die Mobilisierung des Duodenum nach Kocher zur Entfernung retro-duodenal liegender Choledochussteine.
3. Desjardins, thèse de Paris, janvier 1905.
4. Körte, *Beiträge zur Chirurgie der Gallenwege und der Leber*, Berlin, 1905, p. 142.
5. Sencert, *Revue médicale de l'Est*, 15 octobre 1905.

nisation facile, isoler du ventre le foyer infecté. A l'appui de cette idée élégante et neuve, il rapportait une observation personnelle, où l'acte opératoire s'était déroulé sans incident. Il aurait vu, depuis, répéter deux fois cette intervention. Ses observations doivent être publiées prochainement[1] dans la *Revue de Gynécologie et de Chirurgie abdominale*.

Peu après, le 12 juillet, Sencert[2] citait une gastrectomie pour ulcère perforé, au cours de laquelle la mobilisation du duodénum lui aurait permis de mener à bien sa suture duodéno-gastrique, et le 26 juillet, le professeur Gross[3] rapportait une heureuse pyloro-gastrectomie avec décollement duodénal.

En septembre, Lorenz[4], rappelant ses recherches antérieures, reprenait la question au point de vue biliaire et publiait cinq observations nouvelles.

En octobre, Quénu et Duval[5], étudiant le traitement des pancréatites d'origine biliaire, consacrent quelques lignes au décollement duodéno-pancréatique, pratiqué par Quénu, dans un cas. Ils déclarent d'ailleurs préférer à cette méthode la duodénotomie avec cathétérisme ascendant du cholédoque.

A la même époque, Villar[6], dans son Rapport sur la Chirurgie du pancréas, considère, au contraire, la bascule duodénale comme nécessaire pour toute exploration du pancréas et le décrit brièvement.

Quelques mois plus tard, il l'employait lui-même dans un cas d'ictère chronique par lésion de la tête de pancréas; et Begouin[7] l'utilisait pour explorer la totalité des voies biliaires, au cours d'une intervention pour obstruction intermittente.

Avec ces deux derniers faits et les recherches personnelles que j'ai indiquées à la Société des sciences médicales de Lyon[8], se clôt

1. Depuis la rédaction de ce travail, le mémoire de Sencert a paru dans la *Revue de Gynécologie*, n° 1, 1906.

2. Sencert, *Revue médicale de l'Est*, 1er novembre 1905 : Perforation d'un ulcère de l'estomac. Gastrectomie.

3. Gross, *id.*, 15 décembre 1905 : Pyloro-gastrectomie avec mobilisation du duodenum.

4. Lorenz, *Deutsch Zeitschrift für Chirurgie*, 1905, vol. 79, p. 337 : Über den Wert der mobilisierung der Duodenum bei operationen wegen Steinen in den tiefen Gallenwegen.

5. Quénu et Duval, *Revue de Chirurgie*, 10 octobre 1905, p. 401 : Pancréatites et lithiase biliaire.

6. Villar, *18e Congrès de Chirurgie*, p. 530 et 638.

7. Begouin, Villar, *Gazette hebd. des Sciences médicales de Bordeaux*, 4 et 11 février 1906.

8. Leriche, *Lyon médical*, 1905, n° 53. Des fistules gastriques et duodénales après la pylorectomie.

cet historique que j'ai cherché à faire aussi complet que possible.

Pour synthétiser les faits, au point de vue gastrique, on peut trouver deux indications à la mobilisation duodénale : l'une, bien établie par Kocher, permet une utilisation plus fréquente de la gastro-duodénostomie sous-pylorique; l'autre concerne la résection. A ce point de vue, en rendant le duodénum plus accessible, elle fera extirpables des tumeurs qui, au premier abord, paraissaient fixées, et, d'autre part, donnera plus de sécurité à l'intervention.

Avec les 2 ou 3 centimètres, au moins, qu'elle permet de gagner sur la gauche, elle justifiera l'emploi plus fréquent dans de meilleures conditions de l'abouchement termino-latéral de Kocher; ou si, dans les lésions néoplasiques, l'on préfère, avec MM. Poncet et Delore[1], le deuxième procédé de Billroth, on pourra, grâce à cette manœuvre, faire des sutures plus faciles sur un moignon duodénal extériorisé. L'intervention gagnera en rapidité et en sécurité.

La mobilisation du duodénum peut permettre d'abaisser encore la mortalité de la gastrectomie pour cancer. A ce titre, elle mérite d'être systématiquement essayée[2].

Mais ce procédé n'a-t-il pas parfois des difficultés ou des inconvénients. Les difficultés peuvent être de deux ordres : d'anatomie normale ou pathologique.

En effet, Ancel[3] et Sencert ont montré que, dans 48 p. 100 des cas, le grand épiploon se prolongeait anormalement vers la droite, faisant un *ligament cystico-duodéno-épiploïque*, étendu comme un voile au devant de toute cette région. Mais ce ligament est avasculaire. Il n'y a qu'à l'inciser transversalement pour trouver au-dessous la disposition habituelle du duodénum.

Une difficulté plus ennuyeuse serait constituée par des adhérences d'origine vésiculaire. La chose est possible quand on intervient sur le cholédoque. Dans les opérations gastriques, ce doit être une éventualité rare. D'ailleurs, dans le petit bassin, pour cliver des annexes, on fait bien pire.

Quant aux dangers de la méthode, ils sont nuls. Il n'y a pas à parler, dans l'application particulière que j'envisage ici, d'hémorragie, de phlegmon sous-péritonéal, etc. On ne risque pas de trouer la tunique musculaire de l'intestin; elle est recouverte d'une lame cellulo-fibreuse qui représente le feuillet droit du méso-duodénum

1. Académie de Médecine, 23 juillet 1905. *Lyon médical*, A. Poncet et X. Delore.

2. Je ne connais en France que 3 cas dans lesquels on l'ait appliquée aux résections gastriques : ceux du Prof. Gross, et de Sencert, que j'ai cités plus haut; il y en a un autre dans la statistique intégrale de gastrectomie pour cancer que M. Vautrin a bien voulu me communiquer.

3. Ancel et Sencert, *Journal de l'Anatomie*, XXXIXe année, n° 4.

primitif. On ne saurait lui reprocher, d'autre part, de laisser dans le ventre une large surface dénudée. En effet, une fois l'intervention terminée, il faut replacer les choses en leur état primitif, et repéritoniser la paroi postérieure. La chose est toujours aisée, alors même que le duodénum serait attiré à gauche de la ligne médiane, comme dans la gastrectomie de Kocher. Avec le côlon et le grand épiploon, rien n'est plus facile.

Bref la mobilisation du duodénum est une manœuvre simple, rapide et innocente, dont les avantages sont certains.

Ceci étant admis, on peut décrire de la façon suivante la technique de la gastrectomie.

1° *Position du malade et soins pré-opératoires.* — Il est de toute évidence que le malade doit être préparé longtemps à l'avance. Je n'insiste pas sur l'asepsie pré-opératoire, habituelle. Mais là se pose la question encore débattue du lavage d'estomac; celui-ci a ses partisans résolus comme ses adversaires acharnés. Il est certain que le lavage, et surtout le cathétérisme répété sont assez shockants; mais il y a un tel avantage opératoire à vider complètement le contenu gastrique septique qu'il semble préférable d'y recourir. D'autre part, il n'est certainement pas indifférent de supprimer des résidus alimentaires toxiques, qu'une nouvelle bouche ferait rapidement passer dans l'intestin, en ajoutant une intoxication immédiate grave au traumatisme opératoire.

Pour ces deux raisons, le lavage à l'eau bouillie ou à l'eau bicarbonatée sera pratiqué pendant les deux ou trois jours qui précèderont l'opération et répété le matin même.

En même temps, il sera utile de faire un nettoyage approfondi de la cavité buccale.

Pour soutenir l'opéré, s'il est cachectique, on pourra, à l'exemple de certains auteurs allemands[1], faire des injections de sérum, de strychnine, et administrer de la digitale dans les jours qui précèdent; le matin de l'opération, après lavement évacuateur, on peut encore donner un lavement nutritif excitant (Bakes prescrit un lavement de cognac et de café noir); ce sont là des indications particulières qui ne peuvent guère être érigées en principe. On se conduira suivant les circonstances. Enfin, étant donné l'autorité de son promoteur, on pourrait peut-être, à la suite de Mikulicz[2], pratiquer systématiquement, douze heures avant l'opération, des injections sous-

1. Bakes, *Archiv für klin. Chir.*, 1905, V, 76 : Zur operativen Therapie des callösen Magengeschvürs.

2. Von Mikulicz, *Deutsche med. Wochenschrift*, 1904, n° 31, p. 1140; et *Medical Record*, 16 juillet 1904.

cutanées d'acide nucléinique, 50 centimètres cubes d'une solution à 2 p. 100 [1].

A l'instigation de L. Dor, des recherches sur ce sujet sont actuellement en cours, au laboratoire et à la clinique de M. Poncet. En France, à tort ou à raison, toute cette préparation intensive du malade n'est guère pratiquée; et l'opération se réduit le plus souvent à l'acte chirurgical lui-même.

Le malade, anesthésié, sera mis *en position légèrement inclinée*, avec un coussin résistant ou un billot sous les reins. L'anesthésie, poussée à fond pour les premiers temps de l'intervention, sera ensuite pratiquée, suivant le mode discontinu [2]. L'opérateur se place à droite, un seul aide en face de lui. Il est parfois utile d'en avoir un second. Habituellement, un seul suffit.

2° *Laparotomie et exploration de l'estomac.* — Même avec le principe de la résection systématique, toutes les fois qu'elle est anatomiquement possible, on ne peut se décider à une gastrectomie qu'après l'exploration complète des deux faces de l'estomac. On se bornera donc, tout d'abord, à une laparotomie médiane, allant de l'appendice xiphoïde, à l'ombilic, et même au delà, toutes les fois que l'appendice xiphoïde est long. Car il importe d'avoir beaucoup de jour. On fixe immédiatement aux lèvres de la plaie, par des pinces, des compresses qui isolent complètement le champ opératoire; puis le péritoine incisé est repéré.

On amène alors l'estomac complètement au dehors, à moins que trop fixé, il ne se laisse pas attirer. On se porte tout d'abord directement au pylore et à la petite courbure, pendant qu'un aide relève avec une compresse le foie en haut, et attire de l'autre main l'estomac en bas et à gauche pour étaler la région pylorique. On examine ensuite la région cardiaque et la grosse tubérosité. Une fois les lésions reconnues, il faut encore explorer la face postérieure de l'estomac. On ne doit pas, pour cela, se contenter d'une palpation rapide et illusoire à travers les feuillets péritonéaux; il faut, ouvrir l'arrière-cavité, en effondrant le ligament gastro-côlique au-dessous de l'artère gastro-épiploïque. L'aide soulève l'estomac, et

1. On connaît les expériences de Von Mikulicz : Il fait à des cobayes des injections intra-péritonéales d'eau salée et d'acide nucléinique; sept heures après, les animaux reçoivent en injection péritonéale une dose 20 fois mortelle de culture coli-bacillaire; ou bien, après laparotomie, il leur ouvre l'intestin ou l'estomac et laisse s'écouler du liquide gastrique ou intestinal dans le ventre qui est refermé. Les cobayes résisteraient à pareille infection. Sur le vivant, Mikulicz a employé l'acide nucléinique à dose de 1 gr. environ pour un poids de 75 kilogr.; sur 47 opérations gastro-intestinales graves, il n'a aucune mort par péritonite et les suites opératoires des 40 survivants ont été très simples.

2. Gouilloud, *Congrès de Chirurgie*, 1904.

refoule le côlon transverse, on glisse la main droite tout entière dans l'arrière-cavité, on palpe l'estomac, et surtout, on cherche à se rendre compte des adhérences pancréatiques de leur étendue, et de leur solidité et de l'état du méso-côlon transverse. On peut compléter cet examen en crevant le petit épiploon dans sa région avasculaire pour examiner plus complètement la petite courbure, le pylore, et l'état des ganglions. Seule l'exploration ainsi faite est suffisante pour se rendre compte des connexions vraies d'une tumeur. Théoriquement, tout le monde admet qu'il doit en être ainsi. Pratiquement, bien peu le font.

Quand l'inventaire de l'arrière cavité est ainsi fait, et que la tumeur paraît immobile et fixée, on la tient généralement pour inabordable et on se contente d'une gastro-entérostomie. On peut aujourd'hui aller plus loin. Convaincu de cette idée que la meilleure des gastro est encore la pylorectomie, on peut mobiliser le duodénum et voir si, en extériorisant les lésions, on ne les rendra pas plus accessibles.

Pour cela, écartant les compresses qui délimitent le champ opératoire et repérant les lèvres de la plaie, on mènera rapidement une incision transversale droite, sous-jacente et parallèle au rebord costal. Après une hémostase rapide, on rabat en haut, à droite et en dehors un lambeau triangulaire, soulevé par des pinces ou fixé provisoirement à la paroi par un fil de soie. Le foie étant relevé et le côlon fortement abaissé, on raie le péritoine duodénal sur le bord droit de l'organe que l'on clive de quelques coups de doigt. A ce moment, la main, passée sous le pancréas, projette hors du ventre la région pylorique et on peut ainsi se rendre un compte plus exact des lésions, et étendre encore le champ de la résection.

Si celle-ci est anatomiquement impossible, on a vite fait de tout remettre en place et de suturer le péritoine postérieur par un surjet au catgut.

Si la gastrectomie est décidée (je suppose l'incision en ⅂ déjà faite à cause de la mobilisation duodénale et non une simple incision médiane), le premier acte doit consister à garnir complètement le champ opératoire de compresses, et à isoler l'estomac sur d'épaisses couches de gaze. Il faut en mettre partout; seul il doit émerger des compresses qui, elles, ne doivent plus bouger. Dès lors, l'intervention se déroulera de la façon suivante.

3° *Premier temps. Ligature de l'artère coronaire stomachique et de la gastro-épiploïque.* — L'aide attirant fortement en bas l'estomac, on voit le petit épiploon se tendre; à travers lui, s'il n'est pas trop gras, la faux de la coronaire stomachique fait saillie dans l'arrière-

cavité. A travers la partie avasculaire du petit épiplon, on se porte sur le pédicule artériel. L'artère, dans 95 p. 100 des cas, d'après des recherches personnelles inédites faites dans le laboratoire de M. le prof. agrégé Ancel, avec mon ami Villemin, se bifurque, à 3 centimètres environ de la petite courbure, après avoir émis un rameau hépatique (17 fois sur 40 cas) et une ou plusieurs branches

Fig. 1. — Ligature de la coronaire et de la gastro-épiploïque.

cardio-œsophagiennes, 34 f. s. 40. C'est au-dessus de sa bifurcation, à 2 centimètres environ de ce dernier rameau, qu'il faudra la lier; à ce niveau, la chaîne ganglionnaire semble se condenser; il y a là comme un relais; les ganglions, situés entre les deux feuillets du petit épiploon, dans le feutrage serré que forment à ce niveau les rameaux des vaisseaux coronaires et du pneumogastrique gauche (Cunéo), masquent plus ou moins l'artère. Il faut aller à sa recherche méthodiquement; sur l'index gauche, recourbé en crochet sous la faux de l'artère, on l'isole, la dénude, quelquefois péniblement, dans le tissu résistant de la pars condensa (qu'on se gardera de prendre pour de l'infiltration néoplasique); puis on la coupe entre deux ligatures, au catgut ou à la soie.

On poursuit alors l'isolement du pédicule artériel et lymphatique jusqu'à la petite courbure, juste au-dessous du cardia.

Ceci fait, on fait tendre le grand épiploon. A un centimètre ou

deux de la grande courbure, chemine la gastro-épiploïque. Une chaîne ganglionnaire la suit, ordinairement sous-jacente, rarement entre elle et l'estomac. D'habitude, elle ne dépasse guère la partie moyenne de la grande courbure. A 2 ou 3 centimètres du dernier

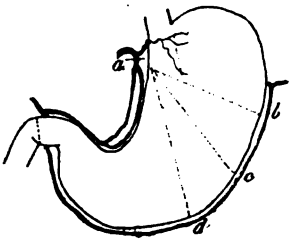

Fig. 2. — (Imitée de Paterson, *The Lancet*, 1906, p. 580). — *ab*, section de Mayo; *ac*, section de Mikulicz; *ad*, section d'Hartmann.

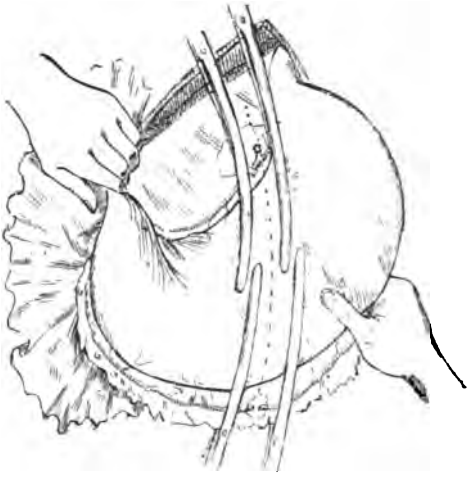

Fig. 3. — Pose des clamps et section de l'estomac.

ganglion perceptible, on dénude l'artère que l'on coupe aussi entre deux ligatures (fig. 1).

Les points où portent les ligatures indiquent le lieu des futures sections gastriques. En haut, il n'y a pas d'hésitation à avoir : toute section doit être faite au ras du cardia; en bas la chose est moins nette. Le schéma ci-contre (fig. 2) indique le tracé de l'incision d'après les opérateurs qui ont le plus largement pratiqué la gastrectomie. Peut-être la section telle que la fait Hartmann est-elle suffisante. En effet, le cancer touche peu la grande courbure et les récidives y sont rares. Mais n'y a-t-il pas plus de sécurité à faire toujours plus? Aucune donnée théorique ne permettant, à l'heure actuelle, de trancher la question, il me semble que la seule règle pratique consiste à se porter à deux ou trois travers de doigt du dernier ganglion relevé le long de la gastro-épiploïque et à y placer son fil de ligature.

4° *Deuxième temps : section de l'estomac.* — Les deux bords de l'estomac sont libres maintenant, les épiploons effondrés et les vaisseaux liés. On place alors quatre pinces courbes à mors élastiques non caoutchoutés (le caoutchouc favorise le dérapage), sur

l'estomac : deux sur le segment cardiaque, étalé par l'aide, leur concavité tournée vers le pylore, l'une sur la grande courbure, l'autre sur la petite, leurs deux extrémités chevauchant légèrement l'une sur l'autre. Elles sont mises un peu au delà de la ligne d'incision indiquée par les deux ligatures et serrées à fond; deux autres pinces, parallèles aux premières, embrassent le segment pylorique. Les meilleures pinces sont celles de Doyen. Nous avions fait construire par Lépine, X. Delore et moi, deux larges clamps arqués, capables d'étreindre à eux seuls tout l'estomac, de la grande courbure à la petite. Ils ont été essayés par X. Delore, à la clinique de M. Poncet; mais ils ne serraient qu'insuffisamment en leur milieu, à cause de la longueur des mors; et on a dû y renoncer. Kocher emploie des pinces spéciales, de 17 centimètres de long, munies à leur extrémité d'un clapet assurant la fermeture. Elles paraissent excellentes.

Il est d'habitude de discuter plus ou moins longuement pour savoir s'il faut placer les pinces perpendiculairement à l'axe ou obliquement. Cela n'a absolument aucune importance. Sur l'estomac, on peut tout se permettre; la vascularisation est assez richement anastomotique pour que l'on n'ait rien à craindre; j'ai pu m'en assurer par de nombreuses injections. Les faits récents de Jedlicka[1] et ses recherches d'autoplastie gastrique montrent bien que, sur le vivant, il en est de même.

Les pinces étant en place, on glisse une compresse (compresse-billot de Chaput) sous l'estomac, destinée à protéger l'arrière cavité contre tout écoulement de liquide pendant la section, que l'on fait aux ciseaux, au ras des pinces de droite. Les ciseaux étant mis de côté pour ne plus servir, on essuie soigneusement la tranche cardiaque; l'autre, enfouie sous des compresses, rabattue sur la droite, est provisoirement abandonnée.

J'ai dit que l'on ferait cette section aux ciseaux entre les pinces. Toutefois, on peut parfaitement recourir à l'écrasement comme Doyen, Bakes, etc. Le seul inconvénient de cette excellente méthode est de nécessiter une instrumentation spéciale qui est souvent d'un emploi peu commode; après différents essais, on y a renoncé dans le service de M. Poncet.

Je ne parle pas des compresseurs spéciaux, comme ceux de Rydygier, de Czerny, dont la reproduction encombre de figures les traités techniques et dont on ne se sert plus guère. Ils n'ont

1. Jedlicka, *Zur operativen Behandlung des chronischen Magengeschvürs*, Prague, 1904.

aucun avantage; comme l'occlusion digitale, ils doivent être remplacés aujourd'hui par de bonnes pinces.

La section faite, rien ne saigne d'habitude sur les deux tranches; en tout cas, il est inutile de rien lier; l'hémostase sera suffisamment assurée par le surjet perforant total, qui va clore immédiatement la cavité gastrique.

Mais, avant, il est prudent de se relaver les mains soigneusement ou de changer de gants, après avoir enlevé les compresses superficielles et mis à l'écart les instruments souillés.

5° *Troisième temps : fermeture du moignon cardiaque.* — Pour cela, deux plans de sutures suffisent. On les fera au catgut de préférence à la soie; celle-ci a le gros inconvénient, quand elle s'infecte au contact de la muqueuse, de donner des suppurations qui courent tout le long du surjet. Le catgut n° 1 tient assez, pour que l'on n'ait aucune arrière-pensée. On fera un premier surjet perforant total, occlusif et hémostatique, et un second séro-séreux d'enfouissement. On arrête le fil tous les 4 ou 5 points, en ayant soin d'assurer tout particulièrement les points initiaux et terminaux. Ce mode de suture semble supérieur aux points séparés pourtant, très employés encore en Allemagne. Pour la faire, on peut employer l'aiguille de Reverdin; mais une simple aiguille de couturière un peu longue vaut mieux.

Mais où faut-il la commencer : au delà des pinces, à travers, ou en deçà d'elles?

Le plus ordinairement, on la fait au-dessus des pinces et directement d'une lèvre à l'autre. Cette méthode n'est pourtant pas parfaite. Souvent, la muqueuse tend à fuir à travers les mors; on a du mal à la saisir. D'autres fois la section n'a pas été exactement parallèle à la pince; on est au ras du mors, il faut placer un nouveau clamp au-dessus et relâcher le premier. Tout ceci complique l'intervention et expose à des contaminations. Il est donc peut-être préférable de recourir à l'une des deux autres manières de faire.

Kocher[1], à l'aide d'une aiguille droite, ferme la cavité gastrique au-dessus de la pince (fig. 4) et, son surjet fini, fait une recoupe avant sa suture d'enfouissement (fig. 5). Cette recoupe, qui oblige à reculer encore le niveau de la section, est assez séduisante.

Quelques auteurs, comme Graser[2] (d'Erlangen), ont des pinces à mors fenêtrés au travers desquels ils conduisent leur fil. Graser

1. Kocher, *Manuel de Chirurgie opératoire*, 1904.
2. Graser, *Zentralblatt für Chirurgie*, 1905, n° 45 : Quetschzangen mit Nahtrinnen bei der Verschlussnaht von Magen und Darme.

aurait employé pour l'estomac dix fois ce procédé, dont il se loue. On peut l'imiter[1].

Le premier surjet terminé, on en laisse les fils un peu longs, pour s'en servir comme tracteurs. Après s'être relavé les mains et avoir changé d'aiguille, on enlève les pinces, et, l'aide présentant l'estomac,



Fig. 4. — Recoupe après le premier surjet (imitée de Kocher).

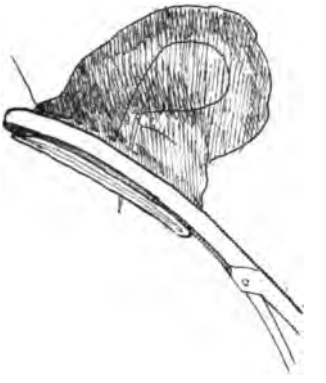

Fig. 5. — Suture en arrière de la pince (imitée de Kocher).

tenu entre deux doigts à ses deux extrémités, on mène rapidement un surjet d'enfouissement, en faisant un large adossement séreux. On le complétera en rabattant, sur les « cornes » du moignon gastrique, l'épiploon voisin que l'on fixera à ce niveau par un ou deux points isolés.

La suture achevée, on abandonne dans le ventre le restant d'estomac, on dispose de nouvelles compresses au-dessus de lui, à gauche et sur toute l'arrière-cavité et on reprend le segment pylorique entouré de compresses.

5° *Quatrième temps : ligature du tronc gastro-duodénal et de la pylorique.* — Tirant fortement le pylore sur la droite, après avoir libéré les deux épiploons, dont on fait l'hémostase, chemin faisant, si besoin en est, il faut maintenant lier la gastro-duodénale qui descend dans l'interstice duodéno-pancréatique. Avec la sonde cannelée et avec le doigt, on détache les adhérences pancréatiques; au besoin, on s'aide des ciseaux. Si ce décollement fait saigner, un tampon appliqué sur le pancréas fait l'hémostase et on continue, sans chercher à faire plus pour l'instant. Un dernier coup de sonde

1. Delore a fait construire une pince identique à celle de Graser, mais dont il ne s'est pas encore servi.

cannelée met l'artère à nu. Quelques ganglions l'accompagnent. A sa partie supérieure, près du bord supérieur du duodénum, on passe un fil double et on la coupe entre deux ligatures.

On ne saurait trop insister sur l'exécution intégrale de ce temps, délaissé par de nombreux chirurgiens. Il a un avantage énorme :

Fig. 6. — L'estomac, enfoui sous des compresses, est rabattu à droite. Le moignon cardiaque suturé, une compresse protège l'arrière-cavité; le tronc gastro-duodénal est dénudé, et la pylorique liée.

l'artère passe derrière le duodénum et non derrière le pylore, à 2 ou 3 travers de doigts de celui-ci. Pour arriver jusqu'à elle, il faut donc, de toute nécessité, décoller tout ce que, plus tard, on devra réséquer. Il va de soi que l'on sera bien plus à son aise pour cliver le segment pyloro-duodénal quand il est intact, que l'on a prise sur lui, et qu'on n'a pas à redouter, ce faisant, de voir une pince lâcher exposant à des contaminations fâcheuses. La découverte de l'artère est donc le meilleur moyen de pouvoir plus tard faire sa section duodénale en tissu sain, et d'avoir ensuite assez d'intestin pour la suturer aisément; c'est là, je crois, une des principales raisons d'être de ce temps spécial, et que l'on ne trouve pas signalé. Elle apparaîtra suffisante à tous ceux qui ont, après ablation première de la tumeur, péniblement essayé, en déchirant le pancréas, de décoller un moignon duodénal d'un centimètre, mal étreint dans une pince qui dérape.

Une fois cette artère coupée, il faut encore lier la pylorique (fig. 6).

C'est un détail que l'on néglige généralement d'indiquer et on rejette après la section duodénale l'hémostase du petit épiploon. Il n'y a aucune raison valable de traiter différemment les deux extrémités du ligament gastro-hépatique. Il faut lier la pylorique, comme on a lié la coronaire, en allant la chercher là où elle aborde le pylore, ou mieux à son émergence de l'hépatique. Mais celle-ci est très variable; dans les recherches inédites que j'ai déjà indiquées, je l'ai vu naître le plus souvent du tronc hépatique, ou bien au niveau de la gastro-duodénale, quelquefois (10 sur 40) du rameau hépatique allant au foie, une seule fois de la gastro-duodénale elle-même. Trois fois aussi (sur 40 cadavres), elle manquait.

Elle est donc presque constante et saigne toujours. C'est une surprise désagréable de voir, à la fin d'une opération, jusque-là méthodique et réglée, dans laquelle le malade n'a point perdu de sang, une artère inonder le champ opératoire, quand on relâche le clamp duodénal. Quelquefois, une éventualité plus fâcheuse peut se produire : plus ou moins écrasée dans un paquet épiploïque, elle ne saigne pas. C'est ce qui peut arriver de pire, car, à moins qu'on ne l'étreigne, sans s'en douter, dans une ligature jetée sur des veinules péritonéales, elle se met ultérieurement à saigner. J'ai vu mourir ainsi un malade le soir d'une pylorectomie très correcte. A l'autopsie, tout l'arrière-cavité était pleine de sang et la pylorique béante dans le petit épiploon.

6° *Cinquième temps : section du duodénum et ablation de la tumeur.* — L'hémostase terminée, grâce à quatre ligatures, il ne reste plus qu'à décider le lieu futur de la section duodénale; sauf impossibilité anatomique, on doit, *dans tous les cas*, la faire à 2 ou 3 centimètres du pylore, sans chercher à tricher sur l'estomac, sous prétexte que l'organe paraît sain.

Après avoir détaché le grand et le petit épiploon jusqu'au point marqué, en laissant, adhérente à la tumeur, une collerette péritonéale, en haut et en bas, on place deux pinces longuettes à mors élastiques ou deux pinces de Kocher sur le duodénum. Deux suffisent. On cherchera à les placer bien perpendiculaires et suffisamment distantes l'une de l'autre, pour que l'on puisse aisément suturer. Parfois on aura de la peine à les mettre toutes deux; on pourrait en pareille occasion recourir à un artifice souvent employé par Rydigier : deux fils de soie passés l'un dans le bord supérieur, l'autre dans le bord inférieur du duodénum, tirés en sens contraire, étalent l'anse, plaquent les deux lèvres l'une contre l'autre, en assurent l'occlusion, et servent de tracteur.

Mais ce ne doit être qu'un procédé de nécessité.

Avec des ciseaux forts, on fait alors une section franche; et la tumeur est enlevée en masse avec les ganglions rétro-pyloriques y attenant et les deux collerettes épiploïques qui contiennent les chaînes lymphatiques.

Je me place ici au seul point de vue de la gastrectomie typique et n'envisagerai pas le cas d'adhérences côliques étendues.

Tout s'est donc passé simplement; mais d'habitude, quelques veines saignent sur le pancréas. Un assèchement absolu s'impose. Le meilleur procédé d'hémostase consiste à passer un fil en plein tissu pancréatique, avec une aiguille courbe. Il est rare que cela ne suffise pas. Plus tard, après la suture occlusive du duodénum, ou son abouchement gastrique, une péritonisation soigneuse et généralement facile supprimera définitivement toute zone suintante.

7° *Sixième temps : Rétablissement de la continuité gastro-intestinale.* — Le moment est dès lors venu de décider le mode de rétablissement de la continuité gastro-intestinale.

Dans les temps qui précèdent, on n'y doit point songer. La seule préoccupation doit être de faire une résection aussi étendue que possible et de dépasser largement la tumeur, sans idée préconçue sur la fin de l'intervention.

En matière de cancer, on n'emploie guère aujourd'hui le procédé termino-terminal. Je n'envisagerai donc ici que la gastro-duodénostomie par implantation latéro-postérieure de Kocher, et la gastro-jéjunostomie à la manière de Billroth.

Sans doute, l'opération de Kocher, plus physiologique, donne un résultat fonctionnel plus satisfaisant; mais on a peine, malgré les résultats si brillants qu'en a obtenus son auteur, à ne pas croire à l'envahissement néoplasique rapide de la bouche nouvelle, en cas de récidive. Peut-être serait-ce un bien, car on pourrait réintervenir plus vite? Mais, d'autre part, elle est certainement peut-être plus difficile à exécuter très correctement qu'un Billroth, 2e manière, et, pour cela, celui fait avec un *y* semble plus séduisant.

Je ne veux pas discuter à fond cette question; et on peut, avec raison, être éclectique, et, au demeurant, c'est affaire d'impression et d'habitude. En tous cas, toutes les fois que le moignon duodénal est profond, toutes les fois que l'on voudra faire un Kocher qui ne s'annoncera pas très facile, il sera indiqué de mobiliser le duodénum, si on ne l'a déjà fait pour explorer la région pylorique.

J'ai montré plus haut les avantages énormes de cette manœuvre si simple. Je n'y reviens pas.

Grâce à elle, la surface de section duodénale est hors du ventre. Supposons le Kocher possible décidé (fig. 7). L'estomac étant déjà

fermé, l'abouchement va être rapidement fait. L'aide présente le moignon gastrique renversé à gauche et l'amène au contact de la pince duodénale. On va réunir par surjet séro-séreux, au catgut, la face postérieure du duodénum à l'estomac. Cet abouchement sera fait à deux ou trois travers de doigt de la suture occlusive gastrique à un bon centimètre au-dessus de la grande courbure. On commence à un centimètre environ de la tranche duodénale, en arrêtant de

Fig. 7. — L'anastomose gastro-duodénale est décidée, et son emplacement choisi. On refoule en bas le côlon, et on incise le péritoine duodénal pour basculer le duodénum. L'arrière-cavité est garnie de compresses sus-jacentes au pancréas.

temps en temps son fil, et on fait ainsi la demi-circonférence postérieure, en laissant aux deux extrémités un fil long, qu'une pince repérera.

Après avoir disposé quelques compresses autour du moignon ainsi fixé, on incise l'estomac au bistouri, sur une longueur égale au diamètre du duodénum. Cette section saigne généralement beaucoup. Une pince hémostatique ou deux sont mises temporairement sur les vaisseaux les plus gros. Le surjet total que l'on va faire suffira, comme sur l'estomac, pour arrêter toute hémorragie.

On mène alors un second surjet total réunissant toute la circonférence des deux organes. La pince duodénale est enlevée ; on reprend avec une nouvelle aiguille le surjet séro-séreux postérieur au point où on l'avait laissé et on l'achève sur la face antérieure, jusqu'à rencontre du fil initial. Les deux chefs sont solidarisés (fig. 8).

Pour qui a l'habitude de la suture, cela suffit largement, et l'inva-

gination, telle que Schultze[1] l'a récemment préconisée, semble une complication inutile. Et comme, d'autre part, la suture qu'il indique doit se faire par la face endo-stomacale, une simple raison d'asepsie suffirait pour la faire rejeter.

L'abouchement peut-être fait au bouton. Un bouton bien mis est

Fig. 8. — L'anastomose gastro-duodénale est terminée, grâce à la mobilisation du duodénum. Le pointillé marque la surface de décollement; le quadrillage indique la face postérieure de la tête du pancréas.

aussi solide qu'une bonne suture. L'un est un peu plus rapide que l'autre. C'est là question d'habitude.

Dans un autre cas, le Kocher est impossible; ou pour toute autre raison, on préfère fermer le moignon duodénal et terminer par une gastro-entérostomie.

Il faut tout d'abord compléter l'enfouissement de la région sous des compresses; seul le moignon extériorisé, grâce à la mobilisation duodénale, émergera d'un lit de gaze. Au-dessus de la pince qui l'enserre, en commençant bien exactement à l'extrémité de l'intestin, on fait un premier surjet perforant total, au catgut n° 1, arrêté de temps à autre. Si cette suture est trop difficile, à cause de la brièveté des lèvres de l'intestin, on place deux fils de suspension aux deux extrémités et on supprime la pince, à la manière de Reydigier. On peut encore se contenter de points séparés, qui, ici, sont à la rigueur suffisants. Peut-être même valent-ils mieux, parce que plus exactement passés.

L'occlusion terminée, la pince enlevée, on fait une seconde suture

1. Schultze, Beiträge zur Magenchirurgie. Eine Modifikation der Kocher'schen Magenresektion, *Deutsche Zeitschrift für Chirurjie*, Bd. LXXVIII, p. 247.

séro-séreuse, toujours au catgut. Pour compléter l'enfouissement, on ramène enfin le petit épiploon et le grand sur les extrémités du moignon. On peut encore appliquer sur lui, par quelques points séparés, le côlon transverse qui immédiatement sous-jacent se laisse généralement attirer sans peine. Quand tout l'ancien champ opératoire est net, que rien ne suinte plus, et que toute surface dénudée ou cruentée est sous une couverture séreuse, on enlève toutes les compresses; on vérifie la situation du moignon gastrique, on assèche complètement l'arrière-cavité, et on pratique la gastro-entérostomie. Celle-ci sera faite à la suture ou au bouton suivant la manière personnelle à chacun. Il est certain que le bouton de Jaboulay se met en place avec une rapidité surprenante et fait gagner un temps parfois précieux. A Lyon, son emploi est courant; et je ne sache pas qu'on ait de reproche à lui adresser.

On fera habituellement l'anastomose postérieure de von Hacker. Le côlon étant renversé en haut, et l'écran mésocôlique tendu, on fait au bistouri, dans un espace avasculaire, une boutonnière que les doigts agrandissent ensuite. Mais le moignon gastrique n'est plus là comme d'ordinaire l'estomac. Il faut aller le chercher en haut, sous les fausses côtes bien souvent. On l'attirera doucement en ayant bien soin, ce faisant, de ne pas le faire pivoter sur lui-même. Rien n'est plus facile que de lui donner involontairement une fausse position : la faute serait lourde. Il faut donc y songer. Après avoir disposé à son gré l'estomac, et tout enfoui sous des compresses, on choisit sa ligne d'accolement à 1 ou 2 centimètres de la grande courbure, au point déclive si possible, à 2 travers de doigt de la suture gastrique occlusive.

La gastro-jéjunostomie est alors pratiquée suivant la technique habituelle.

Quelquefois, à cause de la brièveté du moignon gastrique restant et de la longueur de l'axe costal, il sera plus facile de faire un abouchement antérieur. Il vaut peut-être moins sur un estomac en situation normale et expose à des vomissements répétés pendant les premiers temps qui suivent l'intervention. Mais, peu à peu, l'accoutumance se fait et le résultat définitif est bon. Après une résection, ses inconvénients sont encore moindres. De nombreux opérés n'en ont nullement été incommodés.

L'abouchement antérieur pratiqué, transmésocôlique d'ordinaire, si la courbe décrite par le jéjunum n'est pas régulière, si l'on a des doutes sur son fonctionnement, il ne faut pas hésiter à faire d'emblée une entéro-anastomose primitive de sûreté.

Enfin, quand le temps le permettra, on pourra aussi utiliser le

procédé en Y, dont les avantages sont certains pour tous ceux qui l'ont employé. Mais, à cause de sa longueur, on ne le pratique guère après la gastrectomie.

La gastro terminée, le champ opératoire est soigneusement asséché avec des compresses. On vérifie une dernière fois les sutures, l'anastomose, les pédicules artériels.

On a conseillé de reconstituer une arrière-cavité et de suturer lâchement les lambeaux du petit épiploon. La chose me paraît un peu théorique.

La paroi sera refermée à 3 plans, ou en un seul, sans drainage, sauf des indications particulières, qu'il faut chercher à réduire au minimum. Une seule doit être maintenue, très formelle. Quand on a dû tailler en plein pancréas, et que le tissu glandulaire a été plus ou moins dilacéré, il est habituel de voir, dans les jours qui suivent, un suintement séreux assez abondant. En pareille occurrence, il est utile de placer un gros drain, au contact de la plaie pancréatique, pendant quarante-huit heures.

Hors ce cas, après une opération correcte, le drainage est inutile. Fait avec de la gaze, il est toujours dangereux. Là, comme ailleurs, en chirurgie abdominale, un des objectifs opératoires doit être de l'éviter. Avec une technique rigoureusement aseptique, une hémostase minutieuse et une péritonisation parfaite, on peut y arriver, le plus souvent. En tout cas, c'est à cela qu'il faut tendre.

CONTRIBUTION A L'ÉTUDE

DU CANCER DU RECTUM

SON TRAITEMENT

RÉSULTATS OBTENUS A LA CLINIQUE CHIRURGICALE DE L'UNIVERSITÉ DE BERNE ET A LA CLINIQUE DU PROFESSEUR KOCHER.

Par le Dr MARTIN DU PAN

Les études, si importantes et approfondies de Quénu et Hartmann, dans leur rapport au Congrès français de Chirurgie de 1897 à Paris, et celle de Krönlein, au Congrès allemand de Chirurgie de 1900, ainsi que les intéressantes discussions qu'elles ont soulevées, ont engagé plusieurs chirurgiens allemands à publier les résultats de leurs opérations du cancer du rectum.

Le professeur Kocher a bien voulu me charger de donner une suite au travail de son élève le Dr Arnd, en publiant les observations des cas de carcinomes du rectum, qu'il a opérés soit à la Clinique de l'Université de Berne, soit dans sa clientèle privée depuis 1890.

Je m'acquitte de cette tâche avec plaisir, heureux de pouvoir par cette faible contribution ajouter un fleuron à la couronne de gloire que s'est acquise mon maître dans le domaine de la chirurgie. Qu'il reçoive ici mes remerciements pour l'amabilité avec laquelle il a mis les observations de ses malades à ma disposition.

On médit trop souvent des statistiques; et, en France tout au moins, on en publie fort peu. Ce n'est pourtant que sur les résultats obtenus dans un grand nombre de cas soigneusement étudiés, et suivis pendant de longues années, que l'on peut se faire une opinion solidement basée sur la valeur de tel ou tel procédé opératoire.

On juge mieux de la supériorité d'une méthode sur les autres, quand on voit les résultats que chacune d'elles donne entre les mains d'un même chirurgien. Le coefficient personnel, qui évidemment joue un très grand rôle dans le traitement chirurgical, n'entre plus en ligne de compte.

Évidemment, les statistiques en bloc qui jouent avec les chiffres sans considérer les conditions particulières de chaque cas n'ont aucun intérêt, et leurs résultats sont difficilement comparables. Il faut tenir compte des particularités que présente chaque malade pour

juger les résultats obtenus. C'est persuadé de l'importance d'une étude approfondie des différents cas que j'accorderai une place aussi importante aux observations de malades.

De 1874 à 1904, il a passé, tant à la clinique chirurgicale de Berne qu'à la clinique privée du professeur Kocher, 123 malades atteints de carcinome du rectum, dont on a pu retrouver les observations.

Malheureusement plusieurs des observations des malades privés ont été égarées. C'est au détriment de la statistique, qui aurait certainement été améliorée par cet appoint. En effet, le professeur se souvient de plusieurs patients qu'il a pu revoir longtemps après les avoir opérés et sur lesquels nous n'avons pu retrouver que des notices insuffisantes.

Sur ces 123 malades, 83 ont subi l'opération radicale : soit 67,48 p. 100; 40 étaient inopérables; 17 de ces derniers ont été opérés d'anus contre nature. Le Dr Arnd a publié les observations de 35 cas d'extirpation du cancer, faites avant 1890.

Il me reste donc à étudier en détail les observations de *48 malades, qui ont subi l'extirpation radicale dans la période qui s'étend de 1890 à 1904*. J'y joindrai celles de 10 patients, qui vivaient encore au moment où le Dr Arnd a publié sa thèse en 1890.

Étiologie.

On évoque toujours l'*hérédité* comme un facteur important dans l'étiologie du cancer. Et nous voyons aujourd'hui souvent des familles tomber dans une grande anxiété, en apprenant qu'un des leurs vient de mourir d'un néoplasme. Pourtant il semble que l'hérédité, du moins pour le cancer du rectum, ne joue qu'un très petit rôle; et l'on peut peut se demander en présence de la fréquence du néoplasme si les quelques cas où l'on a relevé dans la famille une affection analogue ne sont pas des coïncidences.

Sur 80 cas, chez lesquels nous avons pu avoir des renseignements assez exacts, nous avons relevé seulement 7 fois des tumeurs malignes dans la famille : soit 8,75 p. 100, et 3 cas seulement d'hérédité directe : 3,75 p. 100.

Chez un des malades, le père est mort de carcinome du foie.

Chez un autre, sa mère est morte de carcinome du foie.

Un autre a perdu une sœur de carcinome utérin.

Un quatrième a perdu une sœur de carcinome de l'estomac.

Une tante du cinquième a été opérée de carcinome du sein.

Le père d'un patient était atteint de cancer de la lèvre; et le frère d'un autre a succombé à un cancer de l'estomac. Les auteurs qui

ont publié récemment des statistiques un peu importantes ne trouvent pas non plus l'hérédité dans un grand nombre de cas : Küpferlé, à Heidelberg, 5 p. 100; Kraske, 3,75 p. 100; Csesch, à Breslau, 4,6 p. 100. Celui qui accuse le plus fort pourcentage est Suter, de Bâle : 14,2 p. 100.

Les *hémorroïdes*, qu'on a accusées de favoriser le développement du cancer, ne paraissent pas non plus entrer pour une grande part dans son étiologie. 8 de nos cas étaient atteints d'hémorroïdes depuis un temps plus ou moins long, soit 10 p. 100. C'est peu si l'on songe à l'énorme fréquence des hémorroïdes. Csesch les a trouvées dans 7,3 p. 100 des cas; Kraske, seulement 3,75 p. 100; Suter, 9,5 p. 100; Heuch, 13,9 p. 100; Stierlin, 15 p. 100; Löwinsohn, 25,9 p. 100.

Un *traumatisme* est noté dans une de nos observations, le n° 38. La patiente est tombée assise sur une pierre pointue, et depuis lors a eu des hémorragies rectales et des troubles de la défécation. Il est plus que probable que la tumeur existait déjà auparavant; le traumatisme n'a été que la cause des hémorragies, qui en ont révélé l'existence. Kraske, dans son étude du cancer du rectum en 1897, nie l'influence du traumatisme sur le développement de ces tumeurs, et ne croit pas à l'exactitude des cas publiés par d'autres auteurs. Ce sont des coïncidences, sans relation de causalité.

Une *irritation permanente* ou souvent répétée, comme l'est une dent cariée pour le cancer de la langue, ou le tuyau de pipe pour celui de la lèvre, ne se trouve pas dans l'étiologie du cancer du rectum. On a évoqué la constipation habituelle, et le passage des matières fécales dures, les vocations sédentaires, qui forcent à rester constamment assis. Deux seulement de nos malades ont accusé de la constipation habituelle et deux travaillaient assis : un tailleur et une horlogère. La partie du rectum qui devrait le plus souffrir de l'irritation répétée est la portion anale : or c'est elle qui justement est le plus rarement le siège du carcinome.

Puisque l'*hérédité* et les causes mécaniques ne jouent qu'un rôle minime, sinon nul, dans l'étiologie du cancer du rectum, on a dû en chercher l'explication dans la théorie parasitaire, ou celle de l'inclusion fœtale de Cohnheim, qui sont toutes deux loin d'être prouvées. Je n'en veux pas entreprendre la discussion, qui me mènerait trop loin.

L'*âge* auquel on observe le cancer du rectum le plus fréquemment est, dans nos observations comme chez celles de la plupart des auteurs, de 45 à 60 ans; toutefois les cas survenus avant 40 ans ne sont pas rares.

Pour notre statistique, nous relevons : de 25 à 30 ans, 3 cas; 31 à 40 ans, 9 cas; 41 à 45 ans, 13 cas; 46 à 50 ans, 11 cas; 51 à 55 ans, 21 cas; 56 à 60 ans, 28 cas; 61 à 65 ans, 13 cas; 66 à 70 ans, 7 cas; 71 à 80 ans, 8 cas.

Le plus jeune avait 27 ans, et le plus âgé 77 ans. On a constaté encore des cas de cancer du rectum chez des individus plus jeunes. Küpferlé relate un cas de 13 ans, et cite 12 autres cas chez des jeunes gens de moins de 20 ans, qu'il a relevés dans la littérature. Csesch publie l'observation d'un cas de 18 ans, 8 de 20 à 30 ans et 24 de moins de 40 ans, observés à la clinique de Mikulicz. Il est à remarquer que dans le jeune âge les cancers se développent beaucoup plus rapidement. Les malades, cités par Csesch, âgés de moins de 30 ans, sont arrivés pour la plupart avec des tumeurs inopérables. Nous pouvons faire la même constatation dans notre statistique. Sur 10 cas de moins de 40 ans, 8 étaient inopérables, parce que la tumeur avait atteint un volume trop considérable et était devenue immobile. 2 cas, un de 27 ans, l'autre de 33 ans, ont subi l'opération radicale; mais tous deux sont morts de récidive locale : l'un d'eux, il est vrai, seulement trois ans et trois mois après l'opération. L'examen histologique des tumeurs extirpées dans ces deux cas a démontré qu'il s'agissait d'un carcinome colloïde, de même qu'un autre patient de 28 ans, à qui l'on n'a fait qu'une opération palliative de colostomie.

Krönlein faisait remarquer au Congrès de 1900 à Berlin que, si Mikulicz n'avait pas une meilleure statistique de ses résultats opératoires malgré sa remarquable technique, c'est qu'un grand nombre de ces cas concernaient des individus jeunes.

Le cancer du rectum atteint plus fréquemment l'homme que la femme; nos observations concernent 82 hommes, 33 femmes; à Heidelberg, Küpferlé, 151 hommes, 87 femmes. Cette différence entre les deux sexes ne se retrouve cependant pas dans toutes les statistiques. Kraske a 42 hommes et 38 femmes; Wölfler, 31 hommes et 47 femmes; Krönlein, 19 hommes et 15 femmes; Depage, 16 hommes et 14 femmes.

Ce dernier opérateur a eu beaucoup plus de décès opératoires chez les femmes que chez les hommes et par contre plus fréquemment des récidives chez les hommes; il se demande si ces différences sont simplement le fait du hasard. Si nous consultons la statistique des cas opérés à Berne depuis 1890, nous trouvons des résultats opposés à ceux de Depage. La mortalité opératoire est nulle chez les femmes.

Sur 48 cas qui ont subi l'opération radicale, nous trouvons :

	MORT OPÉRATOIRE	MORT DE RÉCIDIVE OU MÉTASTASES	GUERISON RADICALE	TOTAL
Femmes	0	6	8	14
Hommes	10	12	12	34

On ne peut donc pas tirer du sexe un élément pour le pronostic. Nous verrons cependant, en parlant de l'opération abdomino-périnéale, que les résultats obtenus par cette méthode sont beaucoup plus brillants chez les femmes que chez les hommes.

ANATOMIE PATHOLOGIQUE.

Nous ne nous étendrons pas sur cette question, qui n'entre pas directement dans le sujet que nous nous proposons. Toutefois, nous voulons brièvement indiquer quelles sont les formes de carcinome qui ont été le plus fréquemment observées.

Sur 48 cas opérés depuis 1890, nous avons pu retrouver 37 fois le bulletin d'examen histologique, fait à l'Institut pathologique de l'Université de Berne.

Dans 31 cas, il s'agissait de carcinome à cellules cylindriques, soit 83,8 p. 100, et dans 6 cas de carcinome colloïde, 16,2 p. 100.

En outre 4 cancers à cellules pavimenteuses de l'anus se sont tous présentés à une période de la maladie où ils étaient absolument inopérables, ayant envahi trop loin les tissus voisins.

La forme et la grandeur de la tumeur ont présenté de grandes variétés suivant leur degré de développement, depuis une ulcération cratériforme à bords surélevés et indurés de la grosseur d'une pièce de 5 francs, jusqu'à des tumeurs circulaires occupant toute la paroi rectale et même le tissu adipeux périrectal sur une longueur de 8 à 10 centimètres.

La tumeur était circulaire dans 41 cas.

Elle occupait seulement la paroi antérieure dans 17 cas.

Elle occupait seulement la paroi postérieure dans 10 cas.

Elle occupait seulement la paroi latérale gauche dans 3 cas.

Ceci, en comptant les cas inopérables.

Le siège de la tumeur était dans 15 cas la portion anale, dans 31 cas la portion ampullaire, dans 28 cas, au-dessus de l'ampoule rectale.

On a constaté des adhérences au sacrum : dans 21 cas, dont 6 ont été opérés; à la vessie, 4 cas, dont 1 a été opéré; à la prostate, 9 cas, dont 7 ont été opérés; aux vésicules séminales, dans 3 cas, au cours de l'opération; à l'utérus, dans 5 cas, tous inopérables.

Si nous ne prenons en considération que les 48 cas opérés depuis 1890, nous constatons que 18 fois, soit dans 37,5 p. 100 des cas, la limite supérieure de la tumeur ne pouvait être atteinte par le toucher rectal. Dans 4 cas la tumeur occupait la portion anale, et 23 fois la portion ampullaire, le doigt pouvant en délimiter le bord supérieur.

Une seule fois la tumeur avait une forme polypeuse; mais la base à laquelle adhérait ce polype était une tumeur circulaire de la forme ordinaire, ulcérée, à cellules cylindriques. Le professeur Kocher pense que dans le cas particulier c'est un effet mécanique qui lui a donné cette forme. La tumeur avait un prolongement plus mobile qui proéminait dans la lumière du rectum; et chaque effort de défécation contribuait à allonger son point d'attache en l'attirant en bas.

Kraske relate l'observation de deux sarcomes mélaniques et d'un carcinome mélanique de la portion anale; il a observé en outre un tératome avec productions dermiques.

Au 33e Congrès allemand de Chirurgie à Berlin (1904), Petersen, d'Heidelberg, a proposé une division anatomique des cancers du rectum en *adénocarcinomes*, *carcinomes solides*, et *formes mixtes*; et il divise encore ces 3 groupes en variétés : les adénocarcinomes simples, papillifères et gélatineux. Sur 125 cas les deux premières variétés seules : adénomateux, simples et papillifères, auraient donné ensemble 20 p. 100 de guérisons radicales; tandis que toutes les autres donnent 100 p. 100 de récidives.

Pour la pratique, il propose en outre une division anatomo-clinique en : 1° *formes polypeuses*, chez lesquelles la limite histologique du cancer ne dépasse pas les limites macroscopiques; 2° *ulcérations superficielles*, qui restent longtemps localisées à la muqueuse intestinale; 3° formes *ulcéreuses profondes*, qui envahissent rapidement le tissu pariétal et les ganglions; 4° *formes molles envahissantes*, qui gagnent rapidement de proche en proche sur la muqueuse et la paroi rectale elle-même, ainsi que dans le tissu périrectal, et sont bientôt inopérables.

Le pronostic et la méthode de traitement devraient être modifiés, suivant qu'on serait en présence de l'une ou l'autre de ces formes. Ces distinctions anatomo-pathologiques sont évidemment fort intéressantes. Mais, en présence du peu de symptômes de début que donne le cancer du rectum, il est bien difficile d'avoir des renseignements anamnestiques suffisants pour pouvoir se rendre compte de la rapidité avec laquelle se développe la tumeur et savoir dans quelle catégorie on doit la ranger. Et, en outre, si cette différenciation a de l'importance pour le pronostic, elle importe peu

pour le traitement; dans tous les cas l'indication est en effet la même : enlever autant que possible toutes les parties malades.

Symptomatologie. Diagnostic.

Dans la plupart des cas, la symptomatologie du cancer du rectum est très simple et le diagnostic aisé pourvu que l'on pratique le toucher rectal. Malheureusement, cette affection a le plus souvent un début très insidieux et peut fort bien passer inaperçue du patient comme du médecin jusqu'à un moment où la tumeur a déjà gagné le tissu périrectal, contracté des adhérences avec le voisinage, et est de ce fait devenue inopérable. Tous les auteurs, qui se sont occupés de l'étude des cancers du rectum, et tout spécialement Kraske, se sont efforcés de mettre sur la conscience du médecin comme un devoir absolu de pratiquer le toucher rectal chez tous les malades qui se présentent à lui en se plaignant soit de constipation opiniâtre, soit de faux besoins, ou de pertes de sang par l'anus. Il ne faut pas attendre que le malade accuse des douleurs à la défécation, de l'amaigrissement ou de la perte d'appétit. Ces symptômes ne surviennent en général que fort tard, quand la tumeur est ulcérée ou qu'elle comprime des nerfs. Les malades conservent souvent bon appétit et un état général très florissant, alors que la tumeur est déjà devenue inopérable. Beaucoup de médecins se laissent encore rebuter par le toucher rectal et font trop volontiers le diagnostic d'hémorroïdes, dès qu'ils entendent parler d'hémorragies anales.

C'est ainsi que les malades rassurés se soignent longtemps pour des hémorroïdes et ne viennent vers le chirurgien que quand les symptômes d'obstruction sont venus changer le tableau clinique.

Or l'iléus chronique ne survient que quand la tumeur est circulaire et a déjà le plus souvent un développement considérable, heureux encore si elle n'est pas adhérente au bassin.

Nous avons plusieurs malades de notre statistique qui n'ont pas présenté d'autres symptômes que des hémorragies répétées. Un d'eux, un médecin, qui certainement s'observait bien, n'a été inquiété que par l'amaigrissement et la perte des forces, il n'avait eu que de petites hémorragies sans importance qu'il attribuait à des hémorroïdes. Il ne s'est fait examiner par le toucher qu'à un moment où la tumeur avait déjà atteint un volume considérable et envahi les ganglions périrectaux.

La déformation des selles, avec des alternatives de diarrhée et de constipation est un symptôme important qui permet de diagnosti-

quer le cancer haut situé, avant que l'obstruction soit devenue assez complète pour donner le tableau de l'iléus.

Il faut y faire d'autant plus attention que les cancers haut situés ne causent des douleurs que fort tard et ne sont pas accompagnés de ténesme, d'épreintes, comme ceux de la partie inférieure du rectum.

Parfois le premier symptôme est l'iléus; et il peut en imposer pour une obstruction d'autre nature, si l'on n'a pas soin de pratiquer le toucher rectal. C'est ainsi que chez le malade de l'observation n° 38, le médecin traitant avait diagnostiqué comme cause de l'obstruction une appendicite pour laquelle le malade a été opéré par un chirurgien qui trouva l'appendice normal. Les douleurs persistant, ainsi que les symptômes d'obstruction, on ordonna des massages qui n'eurent d'autre résultat que d'augmenter les douleurs; et il se déclara un début de péritonite qui fut traité par les applications de glace. La malade continua à maigrir et à s'affaiblir, et ce n'est que 5 mois plus tard qu'un autre médecin consulté pratiqua le toucher rectal et découvrit la tumeur qui se trouvait très haut située.

Dans 19 de nos 48 observations, nous trouvons noté que les malades ont été traités pendant une durée de 2 à 6 mois, soit pour diarrhée, soit pour constipation, soit pour hémorroïdes, par des médecins avant qu'on ait pratiqué un toucher rectal. Il est certain que, si le médecin voulait s'astreindre à pratiquer le toucher chez tous les malades qui se plaignent de troubles intestinaux chroniques ou d'hémorragies anales, les chances de guérison seraient bien augmentées.

Le diagnostic peut cependant être difficile quand la tumeur occupe la partie tout à fait supérieure du rectum et qu'elle n'a pas encore causé de symptôme d'obstruction intestinale. Si, par la palpation abdominale la tumeur ne peut pas plus être atteinte que par le toucher rectal, elle peut rester longtemps méconnue. Le professeur Kocher conseille dans ces cas d'examiner le malade debout et de lui faire faire des efforts de défécation. La tumeur descend un peu avec le rectum; et il est parfois possible de la sentir avec le doigt. Le rectoscope et le rectosigmoïdoscope de Strauss, qui permettent d'arriver jusqu'à l'entrée de l'anse de l'omega, rendront de grands services quand l'emploi en sera généralisé, pour le diagnostic de ces tumeurs haut situées. On évitera à l'avenir de laisser se développer ces tumeurs, jusqu'à ce qu'elles aient perforé la vessie ou provoqué des péritonites, comme dans les cas relatés par le professeur Girard au Congrès français de Chirurgie de 1904.

Le n° 29 de notre statistique présente une particularité intéressante dans son évolution.

C'est la coïncidence d'un cancer du sein et d'un cancer du rectum. La tumeur du sein s'est développée avant celle du rectum; et pourtant il est difficile d'admettre que le cancer du rectum soit une métastase de celui du sein. C'était une tumeur à cellules cylindriques, partant de la muqueuse et qui avait la forme typique du cancer primitif du rectum. On doit plutôt admettre que la cause (parasitaire ou non) qui a suscité la formation de l'une des tumeurs a pu agir de même pour l'autre.

Indications opératoires.

Faut-il extirper le cancer du rectum?

Quand faut-il l'extirper?

Je m'efforcerai de répondre en quelques mots à ces deux questions, que posait M. Tailhefer au Congrès de Chirurgie français en 1897.

On peut se demander tout d'abord si les résultats de l'extirpation du cancer du rectum sont assez brillants pour que l'on puisse proposer, en toute bonne conscience, cette opération à des malades qui sont parfois fort peu incommodés de leur affection. La moyenne de survie est-elle supérieure après l'opération radicale qu'avec l'opération palliative ou même le simple traitement médical?

Et tout d'abord que devient un malade atteint de cancer du rectum, si on le laisse sans traitement opératoire? Il mourra dans un état excessivement lamentable, et après d'atroces souffrances, soit de cachexie après avoir eu un écoulement perpétuel de sang, de pus et de mucosités nauséabondes, et être infecté par les sécrétions putrides de la tumeur ulcérée; soit d'iléus et de péritonite, les anses intestinales s'ulcérant par leur distension, si l'obstruction est complète; soit par complication urinaire si la tumeur envahit la vessie. La survie a été pour les cas inopérés de notre statistique en moyenne de 12 mois depuis le début des premiers symptômes.

Ceux à qui on a fait l'opération palliative d'anus contre nature, n'ont eu qu'une survie moyenne de 2 mois 1/2 après l'opération; le début des symptômes ayant apparu en moyenne 8 mois avant l'opération, cela fait une survie de 10 mois 1/2. Tandis que si nous considérons les résultats des 67 opérations radicales pratiquées jusqu'en 1901, nous obtenons *une survie moyenne de 48 mois* à dater de l'opération, soit une survie de *56 mois* à partir des premiers symptômes.

Ces chiffres, à eux seuls, parlent éloquemment en faveur de l'opération radicale.

Cependant tout cancer du rectum n'est pas susceptible d'une extirpation radicale. Les contre-indications seront plus ou moins nombreuses, suivant la hardiesse des opérateurs. De nos jours, avec les progrès de la technique opératoire, la *hauteur du cancer*, qui était un des principaux obstacles à son extirpation, n'est plus considérée par la majorité des chirurgiens comme une contre-indication. L'incision postérieure, avec résection, uniquement du coccyx, permet de réséquer jusqu'à 27 et même 30 centimètres de l'intestin. Les tumeurs situées plus haut, seront du domaine des opérations abdominales.

La constatation de *ganglions cancéreux* serait pour M. Tailhefer une contre-indication absolue à l'extirpation. Il semble toutefois que les ganglions que l'on a pu sentir avec le doigt ne soient pas les plus dangereux, et ceux qui font le plus craindre une récidive, parce qu'on pourra le plus souvent les extirper. Ce sont bien au contraire ceux qu'on ne peut pas percevoir qui risqueront d'être laissés par l'opérateur, et constitueront le point de départ de récidives. Kraske ne considère pas la présence de ganglions indurés soit dans la fosse iliaque, soit dans les aines, comme excluant la possibilité d'une guérison radicale. Il se peut parfaitement que les ganglions engorgés ne soient pas tous cancéreux.

Quand il s'agit d'une tumeur ulcérée anfractueuse, dont la surface est couverte de détritus infectieux, rien n'empêche que la lymphadénie ne soit pas simplement d'origine microbienne et ne disparaisse quand la source de l'infection a été supprimée.

Je me rappelle un cas de carcinome de l'estomac, auquel le Prof. Kocher a pratiqué la résection du pylore. Après ouverture de l'abdomen, il trouva une quantité de ganglions indurés sur le mésentère, ce qui lui défendait d'admettre la possibilité d'une guérison radicale. Il pratiqua cependant l'opération pour débarrasser au moins le malade de sa rétention gastrique. 2 ans plus tard, le malade revint dans le service avec une petite récidive de la paroi abdominale sur la cicatrice opératoire. En l'excisant, le professeur put constater que la paroi stomacale ne présentait aucune induration anormale, et que les ganglions mésentériques avaient complètement disparu. Il s'agissait bien d'une adénopathie d'origine infectieuse, et pourtant la tumeur, dont l'examen microscopique a été fait à l'Institut de pathologie, était bien un carcinome. Pourquoi n'en serait-il pas de même pour le cancer du rectum?

Les *métastases au foie* constituent une contre-indication à l'extir-

pation, parce que l'opération ne peut que hâter leur évolution et rapprocher l'issue fatale. Toutefois, comme nous aurons l'occasion de le dire plus loin, il est rare que le foie soit atteint, sans qu'on ait pratiqué d'intervention sur le rectum. Kraske pratiquerait l'extirpation, même s'il constatait des métastases au foie, dans les cas d'iléus, de préférence à la colotomie, qui ne rend, d'après lui, dans aucun cas, un service aussi grand au malade.

L'*âge avancé* et la *cachexie* du malade sont pour Kraske des contre-indications. Kocher ne s'est pas trop laissé arrêter par ces considérations; et il est remarquable que les patients les plus âgés de notre statistique, un de 73 ans, un de 74, un de 76 et un de 77 ans, qui étaient aussi parmi les plus cachexiés, ont très bien supporté l'opération. Un d'eux a survécu 2 ans 1/2, les 3 autres sont encore en vie : 2, 18 mois, l'autre 1 an après l'opération.

La seule contre-indication absolue est l'*immobilité de la tumeur*. Si le cancer est adhérent aux parois du bassin, il ne faut pas essayer d'une opération qui sera entourée de grandes difficultés, occasionnera une hémorragie très difficile à maîtriser et laissera à nu une grande surface vive, vaste porte d'entrée ouverte à l'inévitable infection.

L'*adhérence à la vessie* ou à l'urètre, ainsi qu'à l'utérus, constitue aussi des complications qui devront faire renoncer à l'opération radicale.

La suture de la paroi plus ou moins altérée de la vessie, dans une plaie exposée à une infection presque certaine, a fort peu de chance de tenir; elle cédera et le malade succombera bientôt à une infection urinaire, comme le cas n° 37 de notre statistique. Bardenheuer et Hochenegg soutiennent cependant que l'adhérence à la vessie ne constitue pas une contre-indication à l'extirpation. Ce dernier opérateur cite un cas de guérison, qu'il a eu après extirpation d'une partie de la vessie. Ce cas est une exception qui ne doit pas engager le chirurgien à tenter la chance d'une pareille opération.

L'adhérence de la tumeur au *vagin*, par contre, n'est pas une contre-indication à l'extirpation. Dans ces cas, on opère de préférence par la méthode vaginale de Rehn, en réséquant la paroi recto-vaginale. Toutefois, les cancers qui ont envahi la paroi recto-vaginale ont une plus grande tendance à la récidive. Sur 7 malades de notre statistique, qui ont subi des ablations partielles du vagin, 1 est morte des suites de l'opération, 2 sont restées guéries et 4 ont eu des récidives locales.

La plupart des chirurgiens ne considèrent pas l'*adhérence à la prostate* comme un obstacle à l'extirpation radicale. C'est pourtant

une complication assez sérieuse, parce qu'elle entraîne souvent une ouverture de l'urètre.

Sur 8 cas de notre statistique, auxquels on a dû extirper tout ou partie de la prostate, 3 sont morts des suites de l'opération, 1 est mort de récidive, 4 sont restés guéris.

Il est souvent difficile de se rendre compte, par le toucher rectal, de l'existence d'adhérences de la tumeur, surtout si elle est haut située, et c'est seulement au cours de l'opération que l'on s'en rend compte.

Dans les cas d'incertitude à cet égard, Quénu conseille la laparotomie exploratrice; il explore avec la main tout le petit bassin et juge de l'opportunité d'une intervention radicale; si le résultat est négatif, il pratique incontinent un anus contre nature; sinon il peut procéder au premier temps de sa méthode abdomino-périnéale. L'avenir montrera si cette pratique est justifiée. Actuellement, les observations sont encore trop peu nombreuses, et les résultats trop peu encourageants pour qu'on soit autorisé à l'ériger en principe.

Préparation a l'opération.

Le principal danger d'une opération sur le rectum, c'est l'infection par les matières fécales. Si leur purulence est encore augmentée par une stagnation prolongée au-dessus d'un rétrécissement causé par la tumeur, et qu'elles viennent, sitôt après l'opération, contaminer les surfaces encore vives de la plaie et des sutures, les germes infectieux pénétreront dans la circulation et pourront causer des septicémies ou pyémies graves. On a cherché à éviter cet inconvénient de plusieurs façons : tout d'abord par un traitement préparatoire de l'intestin. On le vide autant que possible par des purgatifs et des lavements pendant une ou deux semaines, et on constipe ensuite le patient avec de l'opium et du bismuth, pendant 3 jours. Après l'opération, on tiendra le malade à une diète composée de bouillon, d'œufs, de vin et de préparations albuminoïdes, telles que somatose, tropon, peptone, etc. On peut ainsi retarder l'apparition des selles jusqu'à 15 à 20 jours après l'opération. La plaie est alors couverte de granulations et présente une résistance beaucoup plus grande à l'infection.

Kraske attache la plus grande importance à ce que l'intestin soit complètement vidé. Il donnera les purgatifs et les lavements pendant 3 ou 4 semaines s'il le faut. Pour se rendre compte de l'état de vacuité de l'intestin, outre la palpation, il recherche la présence de

l'éther sulfurique dans l'urine, qui doit disparaître quand l'intestin est propre, comme l'ont démontré ses élèves Kast et Baas.

Hochenegg, par contre, est récemment revenu de la pratique d'une toilette consciencieuse de l'intestin, après avoir vu que, malgré toutes les précautions, il arrivait souvent que le malade avait peu après l'opération une selle diarrhéique, qui pénétrait dans tous les interstices et infectait toutes les sutures. Il préfère renoncer aux purgatifs et avoir affaire à des selles bien formées qui sont moins dangereuses. En outre le long traitement par des purgatifs ne laisse pas que d'affaiblir le malade.

Nous devons cependant constater que, dans les cas que nous publions, ce sont ceux qui ont pu être le plus soigneusement préparés par une quinzaine de jours de purgatifs et 5 jours de constipants qui ont donné les guérisons opératoires les plus rapides, les selles n'étant survenues que le 11e ou 12e jour après l'opération.

Pour détourner les matières fécales et éviter les chances d'infection, Pollosson a proposé en 1884 la colotomie, temporaire ou définitive.

Après lui Scheede (XVIIe Congrès all. Chir., 1888) en Allemagne l'a érigée en méthode. Presque tous les opérateurs l'ont pratiquée; mais beaucoup l'ont abandonnée à cause de ses graves inconvénients.

Dans notre statistique, sur 48 cas, la *colotomie préliminaire* a été pratiquée 8 fois d'après la méthode décrite par Kocher dans son « Operations Lehre ». Incision à 2 travers de doigt au-dessus du tiers extérieur du ligament inguinal gauche, comprenant la peau et l'aponévrose superficielle. Écartement avec un instrument mousse des fibres des muscles obliques et transverses; incision de la fascia transversalis; incision du péritoine, dont on attire les bords saisis par des pinces à travers la plaie. On cherche ensuite à saisir l'S iliaque et à l'attirer de façon à avoir toute une anse intestinale en dehors de la plaie. Il est très important de bien se rendre compte quel est le bout supérieur.

On fixe par une suture à la soie le péritoine pariétal avec la séreuse intestinale, de façon à rétrécir le bout efférent et laisser le bout afférent bien libre.

On peut alors, après avoir bien protégé la plaie et l'intestin par des gazes, faire une petite ouverture longitudinale de 1 centimètre sur l'anse intestinale, au thermocautère, et y fixer un drain en caoutchouc, ou bien suturer la muqueuse à la peau de l'incision cutanée.

Il est préférable cependant d'attendre que la réunion des 2 feuillets du péritoine se soit faite avant d'ouvrir l'intestin; on évitera ainsi les chances de péritonite.

Au bout de 48 heures l'ouverture est beaucoup moins dangereuse. On ne fera l'ouverture immédiate que quand l'abdomen sera par trop distendu ou que le malade sera dans un état grave par suite de l'obstruction complète.

On n'a pratiqué l'ouverture immédiate que dans un de nos cas, le n° II, avec bon résultat.

Dans 6 cas (4, 5, 6, 23, 28, 29), l'ouverture de l'intestin n'a été faite que 24, 48 ou 72 heures après.

Dans le cas 3, on n'a pas fait de suture du péritoine pariétal avec l'intestin, mais passé une gaze antiseptique sous l'anse intestinale à travers le mésentère et maintenu ainsi l'intestin en dehors de la plaie. Au bout de 36 heures, il était complètement fixé et on pouvait l'ouvrir 48 heures après.

Dans les dernières années, le professeur Kocher n'a plus pratiqué l'anus contre nature comme opération préliminaire, et ne le conseille que pour les cas où les symptômes d'iléus sont prédominants et dans lesquels une évacuation du contenu intestinal n'est pas possible autrement. L'irrigation préalable du rectum par l'anus contre nature avec des solutions antiseptiques n'a pas donné les résultats qu'on en attendait. On n'arrive pas en effet à diminuer notablement les chances d'infection de la plaie. Il est impossible de rendre aseptique une tumeur crevassée, bosselée, déchiquetée comme l'est le plus souvent un cancer du rectum, par de simples irrigations avec un antiseptique.

De plus cette méthode n'est pas sans dangers, surtout quand le rétrécissement est très serré.

Dans un de nos cas (obs. 23), le malade est mort de péritonite purulente causée par une perforation du rectum au cours des irrigations. Une autre fois, les injections ont fait perforer la tumeur dans le tissu périrectal (obs. 5); 2 autres cas sont morts de péritonite. Enfin nous ne constatons pas que la guérison opératoire ait été abrégée dans les cas où l'on a fait précéder l'opération radicale d'un anus contre nature.

Elle s'est faite en 3 mois, 2 mois 1/2 et 2 mois. Une seule fois, la guérison opératoire s'était faite par première intention (obs. 6). Mais un accident survenu au patient a fait rouvrir toute la plaie.

L'anus contre nature préliminaire est donc une complication qu'il vaut mieux éviter.

Kraske, sur une statistique de 80 cas, n'a fait que 2 fois la colotomie préparatoire, mais la considère aussi comme superflue et ne la recommande pas. Si on ne peut pas l'éviter, il voudrait qu'on la fît au moins 8 à 15 jours avant l'opération radicale, pour que le

patient ait pu profiter de ses avantages, en se nourrissant suffisamment pour récupérer des forces qui lui permettront de supporter plus facilement l'extirpation.

Il recommande de placer l'anus artificiel sur le côlon transverse, de façon à ne pas être gêné ensuite en attirant le rectum en bas dans la résection.

Czerny n'a employé la colotomie préliminaire qu'exceptionnellement, dans des cas d'obstruction très avancés, ou quand la tumeur avait contracté des adhérences et qu'il la croyait inopérable. Küpferlé cite un cas de ce genre, chez lequel l'obstruction était devenue complète parce que des peaux de saucisses étaient venues obstruer la faible lumière que laissait la tumeur circulaire. Le patient a pu subir l'opération radicale 3 mois plus tard avec succès.

Wiesniger assure qu'il a vu des carcinomes complètement immobiles et adhérents au bassin devenir mobiles et opérables, quand l'inflammation due au passage des matières fécales eut été écartée par la colotomie. Il a publié 2 observations.

Watson Cheyne nie l'efficacité de la colotomie préliminaire. Le malade doit supporter 2 opérations au lieu d'une, et quoique ce ne soit pas une opération bien dangereuse par elle-même, elle affecte souvent beaucoup les patients et leur enlève les forces qu'ils auraient eues pour supporter l'opération radicale. En outre la colotomie peut être très gênante pour la descente du rectum dans les cancers haut situés.

Il serait trop long de citer l'opinion de tous les auteurs sur ce sujet encore très discuté. Nous constaterons seulement que la colotomie préliminaire a perdu sa faveur auprès du plus grand nombre des chirurgiens.

Par contre, dans ces dernières années, on a préconisé, avec l'introduction de la méthode abdomino-périnéale, l'établissement d'un anus iliaque définitif, quand on ne peut pas mobiliser suffisamment l'anse sigmoïde pour l'attirer jusqu'à l'anus.

Lapeyre, de Tours, établit même systématiquement un anus iliaque définitif comme premier temps de l'extirpation périnéale du cancer ampullaire du rectum. Il cite des observations de malades qui purent reprendre leurs occupations sans être gênés par cet anus abdominal; l'un d'eux pouvait aller à bicyclette, monter aux échelles, et maintenait ses selles avec une petite pelote.

Il attribue la supériorité de l'anus iliaque sur celle de l'anus périnéal au fait que les muscles entre-croisés de la paroi abdominale constituent un sphincter meilleur que ceux du périnée, quand les connexions nerveuses de ces derniers ont été sectionnées

par une incision postérieure. Nous reparlerons de la question de continence à propos des résultats fonctionnels.

Si nous rejetons l'anus contre nature préliminaire pour la plupart des cas qui sont susceptibles d'une opération radicale, l'*anus contre nature iliaque définitif* sera par contre l'opération de choix pour les cancers du rectum inopérables. Il apportera un soulagement considérable dans les cas d'obstruction intestinale, et une diminution des douleurs que cause le passage des matières fécales sur la tumeur ulcérée et enflammée. — On voit souvent l'état général s'améliorer sensiblement pour un certain temps. Sur 17 malades qui ont subi l'opération palliative d'anus contre nature, 12 ont été soulagés et ont eu une survie de 1 à 12 mois sans douleurs. La cachexie a néanmoins toujours progressé et finalement enlevé les malades. Nous n'avons jamais constaté après la simple colostomie d'amélioration durable.

Les 5 autres malades sont morts de péritonite. Dans un cas, elle fut causée par la perforation de la tumeur dans le cul-de-sac de Douglas; chez un autre malade, les mouvements péristaltiques du côlon furent si violents après l'opération qu'ils firent céder les sutures; dans un 3e cas, la mort a eu lieu par ulcérations de l'intestin qui avait subi une distension trop considérable avant l'opération; 4e a succombé aux progrès persistants d'une péritonite cancéeuse; et le 5e sans qu'on ait pu reconnaître la cause immédiate de la péritonite.

L'anus contre nature a été établi chaque fois suivant la méthode décrite plus haut, sur le côlon descendant ou l'S iliaque, à l'exception d'un cas où il a été fait sur le cæcum parce que la tumeur remontait très haut et faisait craindre qu'on ne pût attirer l'anse sigmoïde au dehors de la plaie.

Cette malade a succombé 3 jours après l'opération de péritonite purulente.

D'après les expériences de sir W. Macewen, il n'est pas indifférent de placer l'anus contre nature sur le cæcum ou sur l'S iliaque. On ne peut impunément éliminer ainsi la fonction importante du gros intestin. En pratiquant l'anus contre nature, tantôt sur la fin de l'intestin grêle, tantôt à l'S iliaque, cet auteur a vu, dans le 1er cas, survenir de la diarrhée, un amaigrissement rapide et la mort.

Il faudra donc placer son anus contre nature toujours le plus bas possible.

Il n'est plus aujourd'hui beaucoup de chirurgiens qui, en présence d'un cancer du rectum bien mobile, conseillent uniquement une opération palliative. Cependant la colotomie était encore il y a quel-

ques années le seul traitement préconisé par les chirurgiens anglais.

M. A. E. Barket, dans une discussion sur les opérations du cancer du rectum à la « Medical Society of London », disait encore, le 27 avril 1903, qu'il doutait de l'efficacité de la résection, et pensait que les bons résultats dans certains cas étaient plutôt dus à un moindre degré de malignité de la tumeur, et qu'elle aurait probablement aussi bien guéri après une simple colostomie. Il cite des cas de survie de 9 ans après simple colotomie. Nous nous permettons de douter que la tumeur fût dans ces cas un carcinome; il devait s'agir probablement de rétrécissements cicatriciels ou tuberculeux.

Dans des cas inopérables, quelques chirurgiens ont pratiqué le *grattage* ou curettage de la tumeur, dans le but d'élargir le rétrécissement et de rendre plus lisse la surface de la tumeur, espérant diminuer la sécrétion nauséabonde, et la rétention de matières putrides dans les anfractuosités du cancer.

Le Prof. Kocher et, avec lui, Czerny, Kraske, Krönlein, proscrivent absolument ces tentatives, qui sont dangereuses. Par le grattage, on s'expose à des hémorragies considérables, très difficiles à maîtriser, et en outre on ouvre une voie d'infection considérable; les septicémies aiguës qui se sont déclarées à la suite des grattages ne sont pas rares. De plus, ces interventions devraient être répétées trop souvent pour être d'une certaine utilité.

La *rectotomie linéaire* de Verneuil est actuellement presque complètement abandonnée.

Opérations radicales. — Méthodes opératoires.

Il n'entre pas dans le cadre de mon sujet de décrire toutes les méthodes d'extirpation du rectum que l'on a proposées depuis la première opération de ce genre faite par Lisfranc en 1826 jusqu'aux nouvelles méthodes abdomino-périnéales, dont Quénu est le parrain. Je me contenterai de décrire en détail la méthode de Kocher, en exposant ses principaux avantages.

Je renvoie les lecteurs qui désirent un historique complet de la question aux travaux de Quénu et Hartmann (Congrès de Chirurgie français de 1897); de Krönlein (Congrès allemand de Chirurgie, 1900); de Suter (thèse de Bâle, 1900); de Christen (*Beiträge für klinischen Chirurgie*, Bd. 27, 1900); et pour ce qui concerne la méthode abdomino-périnéale au travail de Ito et Kunika (*Deutsche Zeitschrift für Chirurgie*, Bd. 73, 1904), et à celui tout récent de Goullioud et Faysse (*Revue de Chirurgie*, juillet 1905).

Quoique Verneuil et avant lui Denonvilliers aient pratiqué l'incision postérieure et la résection du coccyx pour atteindre le rectum, c'est bien à Kocher que revient le mérite d'avoir le premier érigé en méthode l'idée d'attaquer le rectum par la voie postérieure avec incision médiane et résection du coccyx. Il a indiqué la méthode qui doit porter son nom en 1874, dans le *Centralblatt für Chirurgie*, Bd. 1.

Plusieurs auteurs ont à tort confondu dans leurs statistiques cette méthode, soit dans la rubrique des opérations périnéales, soit dans la méthode de Kraske. L'incision, dans l'opération de Kocher, commençant à un travers de doigt en arrière de l'anus, et allant jusqu'au-dessus de l'articulation sacro-coccygienne, et toute la libération du rectum se faisant d'arrière en avant, et non de bas en haut, il n'est pas juste de faire rentrer la méthode de Kocher au rang des méthodes périnéales. En outre, comme le font remarquer avec raison Küpferlé et avec lui Csesch, Vogel, Lieblein, il y a une différence capitale entre l'excision d'un os de peu d'importance comme le coccyx, qui n'entraîne pas de destructions ligamenteuses, et la résection partielle d'une partie du sacrum. Cette dernière opération nécessite la section des ligaments tubéro-sacrés et sacro-épineux, ce qui diminue la solidité du bassin; elle ouvre une voie d'infection du sac dural; et surtout l'hémorragie est toujours beaucoup plus considérable qu'après la simple excision du coccyx : ce dont il faut bien tenir compte chez les malades cachexiés. Dans ce premier temps de l'extirpation du rectum par la voie postérieure, il faut donc bien distinguer la méthode coccygienne de Kocher de la méthode sacrée de Kraske.

Cette distinction entre les deux méthodes ne diminue en rien la valeur de la découverte de Kraske. Le Prof. Kocher, que Kraske accusait de vouloir s'attribuer la paternité de la méthode sacrée, le reconnaît lui-même dans son « Operation's lehre », quand il dit : « C'est à Kraske que revient le grand mérite d'avoir plus qu'aucun autre donné une vive impulsion au perfectionnement de la technique opératoire du cancer du rectum, en augmentant la voie d'accès par la résection du sacrum ».

La communication de Kraske, au Congrès allemand de Chirurgie de 1885, a eu un très grand retentissement, et sa méthode a joui d'une grande vogue pendant une dizaine d'années, surtout en France et en Allemagne.

Ses partisans sont même allés plus loin que l'auteur, en réséquant une plus grande partie du sacrum (Bardenheuer, Rose). Ensuite sont apparues les méthodes ostéoplastiques, avec résection temporaire du sacrum de Rydygier, de Levy, et d'autres.

Actuellement, d'après les publications de ces dernières années, nous voyons que ces opérations avec de grandes brèches osseuses perdent de leur faveur, et que la plupart des chirurgiens s'efforcent de limiter les lésions au strict nécessaire; ce qui les fait revenir à la méthode de Kocher. Hochenegg, Krönlein, sont presque seuls restés fidèles à la résection du sacrum. Mikulicz, en 1897, considérait encore l'opération de Rydygier comme celle qui présentait les meilleures garanties de succès. — Nous voyons, au contraire, que Czerny, qui, de 1882 à 1892, avait pratiqué 4 opérations par la méthode de Kocher, et 31 par celle de Kraske, de 1893 à 1897, ne faire plus que 11 opérations de Kraske et 11 de Kocher, et de 1898 à 1902, 27 de Kraske, et 25 de Kocher.

Depage disait en 1897 : « Toute comparaison faite, il me semble que la voie coccygienne convient à la plupart des cas ». Et, dans sa communication au Congrès français de Chirurgie de 1904, il ne fait que confirmer ce dire.

Witzel s'en tient aussi à la résection du coccyx, qui lui a donné un jour suffisant et lui a permis d'attirer, en dehors de la plaie, jusqu'à 30 centimètres d'intestin. Il n'a jamais eu d'hémorragie de l'artère sacrée moyenne, qui est si difficile à maîtriser, et complique souvent l'opération de Kraske.

Wölfler réduit le plus possible la brèche osseuse; il opère le plus souvent par la méthode de Kocher, ou par la sienne avec incision parasacrée.

Garré opère par la méthode de Kocher dans les cancers du rectum, dont il peut atteindre la limite supérieure avec le doigt et réserve l'opération de Kraske à ceux qui sont situés plus haut.

Roberts juge la résection du sacrum une complication inutile, difficile et sanglante, et opère les cancers haut situés par la méthode abdomino-périnéale de Quénu.

Senn se prononce très vivement contre la méthode sacrée, qui, d'après son expérience, ne serait pas seulement inutile, mais nuisible.

Watson-Cheyne a également abandonné la méthode de Kraske pour celle de Kocher.

Herbert F. Waterhause assure que l'excision du coccyx suffit dans presque tous les cas; il renonce à la résection du sacrum qui cause plus de chocs opératoires et des hémorragies plus considérables.

Quénu et Hartmann conseillent avec raison des modes opératoires différents suivant le siège de la tumeur. — Ils recommandent de réduire les résections osseuses au minimum nécessaire; « Il est absolument inutile de sacrifier aucune partie du squelette; on a trop généralisé l'emploi des résections osseuses, et il n'est pas indifférent,

non seulement au point de vue de la simplification opératoire, mais encore au point de vue des suites éloignées, en particulier du prolapsus, d'avoir gardé ou sacrifié la courbure sacro-coccygienne.... Avec la résection coccygienne, on arrive à enlever 12 et 15 centimètres, *c'est-à-dire la totalité du rectum* : cette voie donne un accès suffisant sur les ganglions de la concavité sacrée; elle est applicable avec quelques modifications à l'extirpation des cancers ano-ampullaires, qui ont partiellement envahi la prostate.

Après avoir ainsi déclaré qu'on peut enlever la totalité du rectum par la voie coccygienne, il nous paraît étonnant que les auteurs jugent la voie sacrée nécessaire pour les cancers moyens ou ampullaires. Pour les tumeurs haut situées recto-sigmoïdes, ils emploient la méthode abdomino-périnéale, dont nous reparlerons plus loin.

Bœckel se déclare très peu partisan de la méthode de Kraske, qui lui a donné des déboires et opère par la méthode périnéale de Lisfranc. Pour les cancers haut situés, il a pratiqué une fois une opération abdomino-périnéale, dont il aimerait bien s'attribuer la paternité. Mais, après en avoir décrit les avantages, il termine sa communication en disant : « Je ne me berce pas de l'illusion qu'elle est appelée à un grand avenir. J'estime, au contraire, que les risques qu'elle fait courir aux malades sont trop grands, que les bénéfices que quelques-uns peuvent peut-être en retirer, sont de trop courte durée, pour que nous nous croyions autorisés à la proposer. Je la réserverai pour certains cas tout à fait exceptionnels et ne la considérerai que comme une opération de nécessité. C'est dire que, dans les cancers haut situés, je me bornerai à faire la colotomie iliaque, qui, elle, fournit assurément une plus longue survie. »

Rehn est d'avis qu'il faut éviter autant que possible dans l'extirpation du rectum toute lésion du sacrum. L'opération sacrée est peut-être la plus commode pour l'opérateur. Par contre, elle constitue pour le patient une sérieuse complication. La plaie opératoire se trouve dans des conditions beaucoup plus défavorables, parce qu'on a substitué à la surface lisse de l'excavation du sacrum, si propice à l'écoulement des sécrétions de la plaie, la section béante des parties molles de l'os.

Le traitement consécutif est difficile, douloureux et pénible. La conservation du sphincter est souvent illusoire. Il reste souvent un anus sacré qui rend sans aucun doute l'existence du malade bien pénible.

La méthode que Rehn préconise a beaucoup d'analogie avec celle de Kocher. Seulement il emploie l'incision de Dieffenbach et com-

mence la libération du rectum par sa face antérieure; en outre, au lieu d'extirper le coccyx, il le récline de côté.

Chez la femme, sa méthode vaginale a fait école; elle donne une excellente voie d'accès.

Kocher la considère actuellement comme la méthode de choix pour tous les cancers qui sont encore palpables par le vagin.

« Quand on aura le moindre soupçon que la tumeur soit adhérente au vagin ou à l'utérus, il faudra absolument choisir la voie vaginale pour assurer une extirpation complète de toutes les parties malades. »

Hochenegg, comme je l'ai dit plus haut, est resté le plus chaud partisan de Kraske; et il assure que dans aucun cas (sur 171) il n'a eu l'impression que l'opération préliminaire ait causé le moindre tort au malade. Il n'a jamais dû incriminer la résection du sacrum, même indirectement, comme cause de ses 18 cas de mort opératoire.

Kraske tient, cela va sans dire, comme tout inventeur, fidèlement à sa méthode; il ne lui trouve qu'un reproche : c'est que les récidives sont encore trop fréquentes. Il propose d'y remédier en opérant d'une façon plus radicale, « par la combinaison des méthodes sacrées ou périnéales avec l'opération abdominale ».

Avant de décrire la méthode Kocher, je dirai seulement quelques mots de la *méthode abdomino-périnéale*. Je ne m'étendrai pas en détail sur ce sujet, n'ayant pas d'expérience à relater sur cette question.

En se basant sur la division anatomique de l'extrémité inférieure de l'intestin telle que l'ont décrite Rehn et Waldeyer en : portion périnéale du rectum comprenant l'appareil musculaire du sphincter, portion pelvienne ou ampullaire qui n'est tapissée qu'en avant par le péritoine et remonte jusqu'à la 3e vertèbre sacrée, Kocher admet que tout ce qui est au-dessus ne doit plus porter le nom de rectum, mais de côlon pelvien, d'après la dénomination de Jonnesco. Ce côlon pelvien, qui possède un mésentère et qui est entouré de toute part de péritoine, relève de la chirurgie abdominale. Il n'est plus alors question d'extirpation du *rectum* par la voie addominale. Cette opération rentre dans le domaine de la chirurgie de l'intestin proprement dit.

Toutes les tumeurs du côlon pelvien, toutes celles qui ont leur limite inférieure au niveau ou au-dessus du promontoire sont classées par Kocher dans le chapitre des tumeurs de l'intestin, et ne sont pas comprises dans cette publication. Nous n'avons dans notre statistique qu'un seul cas qui ait été opéré par la voie abdominale, le n° 37. Après excision du coccyx et préparation du rectum on

trouva que la tumeur remontait trop haut sur le côlon pelvien et qu'elle n'était pas suffisamment mobile pour qu'on puisse en pratiquer l'extirpation par en bas.

On laissa la plaie guérir, et, un mois plus tard, le professeur, Kocher entreprit l'extirpation par la voie abdominale.

Malheureusement le 1/3 de la paroi postérieure de la vessie au-dessus de l'embouchure des uretères était adhérent à la tumeur et envahi par le carcinome. Il fallut réséquer cette portion de la vessie : ce qui compliqua beaucoup l'opération. Le bout inférieur de l'intestin a été évaginé en dehors de l'anus et réséqué. Puis on a établi un anus iliaque définitif et refermé le péritoine.

Les premiers jours le malade reprit assez bien le dessus, grâce à des injections de solution physiologique et des injections de camphre et de caféine.

Mais au 10e jour la suture vésicale, qui avait été faite dans de très mauvaises conditions et sur une paroi vésicale œdématiée et malade, le contenu de la vessie étant fort septique, céda. Et le malade succomba à une infection urineuse.

On ne peut pas tirer de conclusion d'un seul cas opéré dans des conditions aussi défavorables et avec des complications pareilles.

Ito et Kunika ont publié dans la *Deutsche Zeitschrift für Chirurgie*, Bd. 73, en 1904, une étude de l'état actuel de la question de l'opération abdomino-périnéale ou abdomino-sacrée. Ils ont réuni l'opinion des différents auteurs qui ont pratiqué cette opération et exposé les résultats obtenus. Chez les hommes, la mortalité est énorme : 64 p. 100 sur un ensemble de 28 cas observés par 16 chirurgiens. Chez les femmes, les résultats sont beaucoup plus encourageants. Sur 22 cas seulement 2 morts opératoires, soit 9 p. 100.

Aux 50 cas d'Ito et de Kunika, on peut encore ajouter 4 cas de Jonnesco avec 2 morts opératoires; 2 cas de Duret avec 2 morts, 2 cas de Forgues qui sont tous deux également morts; ce qui ferait en tout 58 cas.

Les avantages de la méthode : facilité plus grande de faire l'hémostase par une ligature primitive des iliaques internes; possibilité d'extirper plus facilement les ganglions cancéreux; vue plus claire des limites de la tumeur, possibilité de détacher le mésentère sans peine, ce qui facilite la traction de l'intestin en bas, sont, tout au moins pour ce qui concerne l'homme, trop minimes en comparaison des dangers qu'elle présente.

La plupart des opérés sont morts en très peu de temps d'infection généralisée ou de collapsus. Il faut cependant tenir compte du fait

que la plupart des opérations abdomino-périnéales ont été faites sur des cas excessivement avancés et évidemment défavorables. On ne peut encore condamner cette méthode avant que des statistiques plus importantes nous en aient démontré la valeur.

Depuis la rédaction de ce mémoire, le travail de MM. Goullioud et Faysse est venu apporter une contribution précieuse à l'étude de la méthode abdomino-périnéale. Les auteurs nous prouvent qu'entre des mains habiles cette opération peut donner de très bons résultats chez la femme; elle reste cependant encore une intervention fort grave chez l'homme (66,6 p. 100 de mortalité opératoire).

L'inconvénient capital de cette méthode est l'incontinence qui résulte de l'anus iliaque définitif. Cette infirmité, à laquelle on condamne l'opéré, doit réduire l'indication de la voie abdomino-périnéale aux cancers trop élevés. Dans tous les cas où l'intestin normal au-dessus de la tumeur pourra être attiré jusqu'à l'anus sans danger de gangrène, c'est la méthode coccygienne qui restera indiquée.

Méthode de Kocher.

Le professeur Kocher intitule sa méthode : « Méthode coccygienne de l'extirpation totale du rectum avec incision médiane extra-rectale. »

C'est la méthode de choix pour l'extirpation de tous les carcinomes du rectum, qui n'occupent pas la portion anale, c'est-à-dire tous ceux qui sont situés un peu haut.

L'incision médiane que Dieffenbach avait déjà employée a été érigée en principe par Kocher. Elle a pour avantage principal de conserver l'innervation des parties molles et spécialement des muscles. C'est un des points les plus importants pour le résultat, à côté de la conservation de la muqueuse de l'extrémité inférieure du rectum.

L'amputation doit être la règle pour tous les cancers du rectum. C'est le péritoine qui indique la limite au-dessus de laquelle on pourra accorder la préférence à la *résection*; c'est-à-dire excision d'une partie de l'intestin avec rapprochement des 2 bouts. — Ce n'est que quand le bout supérieur et le bout inférieur seront tous deux tapissés du péritoine que l'on pourra établir une suture avec succès. — Partout où le péritoine manque il faut renoncer à pratiquer la résection à cause du danger d'infection et de stricture consécutive.

Pour obtenir un résultat fonctionnel satisfaisant, il faut amener

la partie saine de l'intestin dans la portion anale, et la fixer dans un anus qui ait conservé un sphincter contractile et un releveur de l'anus qui fonctionne encore.

La méthode de Kocher remplit bien toutes ces conditions.

C'est bien Kocher qui a le premier attiré l'attention sur l'avantage qu'il y a à extirper le rectum en totalité comme un kyste, sans l'ouvrir, comme le réclamèrent Quénu et Hartmann en 1897. Malheureusement, cela n'est pas toujours possible à cause de la facilité avec laquelle le rectum se déchire, et à cause des adhérences de la tumeur. Si, pendant qu'on s'efforce de dégager le rectum en le maintenant fermé, il arrive qu'il se déchire et que son contenu vienne souiller la plaie, on se trouve dans une situation beaucoup plus désavantageuse que si on l'avait ouvert dès le début. C'est pour le cas où l'on craindrait cette complication que le professeur Kocher a proposé sa seconde méthode, que nous décrirons plus loin, et qui a l'avantage d'être plus simple et de permettre plus facilement l'hémostase.

On place le malade dans le décubitus dorsal avec les jambes relevées en arrière jusqu'à ce que les cuisses touchent l'abdomen (position gynécologique forcée) sur une table inclinée, le siège étant relevé. On peut aussi opérer dans le décubitus latéral droit avec les cuisses fléchies. Dans un cas, le professeur Kocher a employé la position ventrale avec les bras et les jambes pendants, le siège, surélevé qu'a préconisée Depage, et s'en est bien trouvé.

On commence par faire en narcose (au brométhyl suivi de l'éther) une toilette soignée du rectum avec de l'eau de savon et de lysol; puis on assèche bien la muqueuse et laisse au besoin un tampon de gaze stérilisée dans le rectum.

Fermeture de l'anus par une suture en bourse.

Incision à 2 centimètres de l'anus sur la ligne médiane jusqu'à la partie inférieure du sacrum. On prépare le coccyx, le saisit avec un crochet par sa pointe et l'isole à sa face antérieure, en ayant soin d'éviter de blesser l'artère sacrée moyenne; on le désarticule ensuite d'avec le sacrum. Ceci fait, on prolonge l'incision médiane dans la profondeur jusqu'à ce qu'on ait atteint l'aponévrose propre du rectum au-dessus de sa portion périnéale, c'est-à-dire au-dessus du sphincter; puis on le dégage des 2 côtés avec un instrument mousse jusqu'à ce qu'on puisse passer le doigt autour du rectum; on le saisit alors entre 2 pinces à écrasement et le coupe entre 2 ligatures avec le thermocautère, on cautérise avec soin la muqueuse et les 2 moignons. On libère ensuite le rectum en arrière jusqu'au-dessus de la tumeur avec le doigt, en passant entre l'aponévrose propre du rectum et l'excavation sacrée. De chaque côté apparais-

sent les faisceaux vasculaires qu'on lie en passant avec une aiguille courbe par derrière. Avant de les sectionner il faut avoir soin de placer une pince sur le bout rectal du vaisseau. En tirant alors sur le rectum, on voit bientôt apparaître en avant le cul-de-sac péritonéal; il faut l'inciser aussitôt qu'on peut le saisir à un endroit sain en dehors du voisinage immédiat de la tumeur; on l'ouvre circulairement en haut et en arrière dans la direction du côlon pelvien. Quand on l'a bien séparé, le rectum devient subitement beaucoup plus mobile; il se laisse facilement tirer en bas. Il n'est plus retenu que par le mésentère du côlon pelvien et de l'S iliaque; s'il est nécessaire, on les libère aussi, en ayant soin de ne pas déchirer les vaisseaux, mais de les attirer en bas. Rehn a démontré que c'est l'artère hémorroïdale interne qui supporte la plus forte tension; il vaut mieux la lier que la distendre trop : ce qui cause des troubles circulatoires du bout supérieur. Il faut extirper aussi haut que possible le tissu conjonctif en avant du sacrum, avec les ganglions périrectaux.

Suture du péritoine à la séreuse intestinale.

On a pu par cette méthode libérer l'intestin assez haut pour en tirer au dehors 30 centimètres et plus.

L'intestin une fois bien libéré jusqu'au-dessus de la tumeur on évagine le bout périnéal du rectum à travers l'anus; on sectionne la ligature et saisit les bords avec des pinces. Puis on fait passer le bout supérieur toujours fermé à travers l'anus et l'attire en dehors jusqu'au-dessus de la tumeur. On saisit ensuite le rectum 3 centimètres au-dessus de la tumeur avec une pince à forcipressure et le sectionne après avoir protégé contre toute souillure la plaie postérieure avec des tampons de gaze. Suture à points séparés de la muqueuse du bout supérieur avec celle de la portion anale évaginée, qu'on remet ensuite en position normale. On incise alors seulement la portion sphinctérienne par derrière pour faire encore par-dessus une suture continue au catgut, de la paroi musculaire du rectum. On laisse cette incision ouverte pour éviter la rétention dans le rectum et empêcher qu'au relâchement de la suture intestinale les sécrétions septiques n'infiltrent le tissu cellulaire.

Tamponnement de la plaie postérieure à la gaze au iodoforme. On peut rétrécir la plaie par quelques points de sutures profonds avec du fil de Socin au bronze-aluminium.

Cette méthode a subi de nombreuses modifications de détail dans chaque cas particulier. Nous les avons décrites à propos de chaque observation de malade. Les principales modifications ont consisté dans le traitement du bout inférieur de l'intestin. Au lieu de l'éva-

giner par l'anus et de faire une suture circulaire du bout supérieur du rectum à la portion anale, au-dessus du sphincter, on l'a simplement passé à travers le sphincter et suturé à la peau de l'anus dans 18 cas.

Quand des adhérences ont empêché d'attirer l'intestin suffisamment bas pour le faire passer par l'anus sans qu'il subisse trop de traction, on a fixé le bout supérieur à la peau de la plaie coccygienne, établissant ainsi un anus coccygien. Cela dans 16 cas.

Méthode de Kocher modifiée.

Il est certain que la méthode précédemment décrite d'excision totale du rectum, avec suture de l'extrémité inférieure de l'S iliaque à la portion anale, est la méthode idéale. Elle peut se faire aseptiquement, et permet d'obtenir par la suture du sphincter une continence complète. Malheureusement, en pratique, elle ne réussit pas toujours. On n'arrive pas toujours à isoler le rectum sans le déchirer, et en outre le bout supérieur attiré en bas se nécrose souvent par manque de circulation; il se retire dans la plaie, ce qui donne ainsi un anus coccygien.

En présence de ces faits, le professeur Kocher a modifié sa méthode. Il lui donne alors la dénomination de *résection coccygienne du rectum avec incision longitudinale postérieure jusque dans la lumière de l'intestin.*

Les préparatifs et la résection du coccyx se font de la même manière que pour l'opération précédente. On introduit alors deux doigts de la main gauche munis d'un gant de caoutchouc dans le rectum, et prolonge l'incision postérieure sur la ligne médiane à travers toutes les parties molles jusque dans le rectum; on saisit les lèvres de la plaie avec de fortes pinces artérielles, et les écarte de chaque côté. On poursuit l'incision du rectum sur la conduite du doigt jusqu'au bord inférieur de la tumeur; l'hémorragie est insignifiante.

Introduction du doigt à travers le rétrécissement pour attirer la tumeur en bas, et l'invaginer dans le rectum. La muqueuse fait alors un pli *à la paroi antérieure, qu'on incise transversalement* jusqu'à ce que la séreuse apparaisse. On en saisit le bord et l'incise de chaque côté, en le saisissant à mesure avec des pinces jusqu'à ce qu'on ait pu attirer toute la tumeur dans la plaie. A ce moment, on suture à la paroi antérieure bord à bord la séreuse du rectum au-dessus de la tumeur avec celle qui est au-dessous et qui forme le

bourrelet de l'invagination. On peut, cela fait, extirper la tumeur en tissus sains avec des ciseaux, sans hémorragie, en commençant à la paroi antérieure, et pratiquer la suture immédiate de la muqueuse et musculaire des deux bouts du rectum invaginé qui se trouvent déjà rapprochés.

En arrière, il faut faire l'extirpation plus largement jusque dans le tissu périrectal, et enlever tous les ganglions que l'on peut trouver. Le plus simple ensuite est de fixer la paroi rectale aux bords cutanés de l'incision postérieure et de laisser la plaie ouverte avec un tampon. On risque moins l'infection qu'en faisant une suture de la paroi rectale; et les résultats sont tout aussi bons.

Cette méthode, comme la précédente, a subi des modifications dans chaque cas particulier.

Dans le cas n° 31, toute l'extirpation a été faite au thermocautère; on n'a pas excisé le coccyx; mais on s'est contenté de le luxer.

Dans les cas 34 et 35, 38, 41 et 42, la muqueuse rectale, au-dessus de la tumeur, a été attirée en bas et fixée à la marge de l'anus. Comme la tumeur était haut située chez les cas 34 et 41, on a commencé par extirper complètement toute la muqueuse rectale au-dessous de la tumeur jusqu'à l'anus, avant d'attirer le bout supérieur en bas.

Les autres méthodes opératoires n'ont été employées qu'à titre exceptionnel par le professeur Kocher, pour se faire une opinion sur leur valeur. Celle à laquelle il a prêté le plus d'attention est la méthode ostéo-plastique de Rydygier. Il l'a pratiquée sept fois. Son avantage est de donner plus de jour et un accès plus facile. Mais cette méthode est plus compliquée, et expose plus facilement à une infection. Nous en reparlerons à propos des résultats opératoires.

Avant de passer à la partie proprement statistique de notre travail nous voulons encore étudier, avec l'appui de nos observations, deux questions éminemment importantes dans l'opération du cancer du rectum, à savoir : le *traitement des deux bouts du rectum après l'ablation du segment cancéreux*, et le *traitement du péritoine*.

Presque tous les auteurs sont actuellement d'accord pour admettre qu'il faut autant que possible faire une suture exacte du péritoine après avoir attiré l'intestin en bas.

Kraske préfère cependant tamponner l'ouverture péritonéale avec une gaze iodoformée. Il prétend que le tamponnement est absolument sûr, qu'il prend beaucoup moins de temps qu'une suture au fond de la plaie. Cette suture est même, suivant son expérience, très souvent complètement impossible à faire. A l'appui de son dire,

Kraske prouve qu'il n'a plus perdu de malade par péritonite depuis 1888 avec le tamponnement. L'expérience des autres auteurs ne confirme pas cette opinion. Hochenegg, qui est sans cela un partisan convaincu de la méthode de Kraske, n'est pas d'accord avec lui sur ce point. Il fait toujours une suture immédiate du péritoine. Von Eiselsberg a abandonné le drainage ou le tamponnement du péritoine pour la suture, qui lui a donné de meilleurs résultats. A la clinique d'Heidelberg, Küpferlé remarque que le danger de péritonite est beaucoup plus grand avec le tamponnement qu'avec la suture.

Il y eut 13,1 p. 100 de mortalité opératoire par suture du péritoine et 27,5 p. 100, avec le tamponnement. Rehn conseille, en tout cas, si la fermeture complète du péritoine n'est pas possible, de placer au moins deux ou trois sutures en avant et de chaque côté de l'intestin entre le feuillet pariétal et intestinal; non seulement pour éviter la péritonite, mais aussi pour empêcher la production d'une hernie de l'intestin grêle dans la plaie opératoire. Krönlein a eu, sur 61 cas de suture, une mortalité de 8,2 p. 100; avec 13 cas de tamponnement, 30,7 p. 100. Dans notre statistique, sur 83 cas, le péritoine a été ouvert 31 fois, soit 37,35 p. 100; on l'a suturé 16 fois avec 9 morts, 19 p. 100; drainé 2 fois avec 2 morts : 100 p. 100; tamponné 13 fois, avec 7 morts, dont 5 d'infection : 53,87 p. 100.

La cause immédiate de la mort a été dans les deux cas où l'on a drainé le péritoine : 1 fois infection généralisée; 1 fois péritonite purulente.

Sur 13 cas de tamponnement : 8 fois l'infection généralisée, 2 fois la péritonite purulente, 1 fois abcès au foie, 1 pleurésie purulente, 1 rupture vésicale.

Sur 16 cas de suture du péritoine : 1 fois pyémie, 2 péritonites purulentes.

Nous devons en conclure qu'*une suture aussi exacte que possible est le meilleur traitement du péritoine*. Il faut en outre la faire aussi vite que possible, après avoir mobilisé l'intestin, pour éviter les chances d'infection.

La question du *traitement des deux bouts de l'intestin* est beaucoup plus controversée. L'accord ne s'est pas encore fait entre les différents chirurgiens sur ce point fort important. La tâche de l'opérateur est de restituer une fonction aussi normale que possible, tout en opérant assez largement pour éviter les récidives, et en évitant le danger de l'infection. Il est malheureusement fort difficile de satisfaire à ces trois obligations.

L'idéal serait de reconstituer la continuité de l'intestin par une suture circulaire des deux bouts après résection du segment cancé-

reux, avec conservation de l'appareil sphinctérien intact. La méthode de Kraske s'efforce de le réaliser. Malheureusement, si le résultat a été atteint dans un petit nombre de cas, la plupart du temps la suture ne tient pas; les bouts de l'intestin tiraillés et insuffisamment vascularisés se nécrosent, se séparent et déversent les produits infectieux dans la plaie. Si l'on ne donne pas immédiatement un libre écoulement au dehors à toutes les sécrétions, c'est un phlegmon ou une infection généralisée qui enlèvent le malade. Comme nous l'avons dit plus haut, on ne peut établir une suture circulaire sur l'intestin avec chance de succès que là où les deux bouts sont recouverts de toutes parts du péritoine.

Les cas exceptionnels où la suture circulaire a tenu sur le rectum ne peuvent contre-balancer les dangers qu'elle fait courir aux malades. Pour éviter la rétention septique et l'infection qui s'ensuit, on a proposé de ne suturer que la paroi antérieure du rectum. Mais alors il s'établit un anus sacré, qui est une infirmité très pénible. C'est persuadé de la valeur de ces graves inconvénients que le professeur Kocher est resté fidèle à sa méthode de l'amputation du rectum avec fixation du bout supérieur à l'anus, qui, si elle ne donne pas un résultat fonctionnel immédiat aussi satisfaisant, est en tout cas beaucoup moins dangereuse.

La plupart des auteurs ont du reste renoncé à la suture circulaire bout à bout des deux extrémités du rectum.

La suture partielle ne comprenant que les parois antérieures et latérales de l'intestin évite certainement les chances d'infection pourvu que la plaie soit bien drainée; mais elle expose aux fistules stercorales sacrées, qui sont une infirmité excessivement pénible.

Pour remédier à ces inconvénients, Hochenegg enlève la muqueuse du bout inférieur du rectum jusqu'à l'anus. Il attire le bout supérieur recouvert de péritoine à travers cette surface avivée de la portion anale, et la suture à la peau de l'anus. Même si par suite de trop forte tension la suture anale ne tient pas, le bout supérieur ne se retire pas bien haut et la continuité a beaucoup plus de chances de rester intacte. La réunion se fait bien, pourvu qu'on assure la libre évacuation des sécrétions et matières fécales en plaçant un gros drain dans l'anus. Kraske, dans les derniers temps, a aussi substitué à la suture circulaire bout à bout cette méthode qui lui a donné de meilleurs résultats opératoires. Sur 63 cas Hochenegg n'a eu qu'une mort par infection stercorale depuis qu'il emploie cette méthode; et il a obtenu 21 fois une continence complète. La suture circulaire ne lui avait donné que 6 cas de continence complète et par contre 27 fois des fistules stercorales sacrées définitives.

La méthode de Perron, qui consiste à pratiquer la suture circulaire des deux bouts en dehors de l'anus après avoir invaginé le bord supérieur dans le bout inférieur retourné en doigt de gant, ne présente pas de grands avantages. Si elle permet une suture plus exacte, elle oblige par contre à une traction plus forte du bout supérieur, et le prolapsus une fois réduit, la suture est de nouveau enfouie : ce qui est le principal inconvénient de la suture bout à bout.

En reprenant tous les cas de cancer du rectum opérés par le professeur Kocher, nous voyons que c'est la fixation du bout supérieur de l'intestin à la marge de l'anus qui donne les meilleurs résultats, soit immédiats, soit fonctionnels.

	MORT OPÉRATOIRE	INCONTINENCE COMPLÈTE	CONTINENCE PARTIELLE	CONTINENCE COMPLÈTE	TOTAL
Suture du bout sup. à l'anus.	3	3	12	5	23
Suture circulaire des 2 bouts.	1	1	2	—	4
Suture partielle des 2 bouts.	1	1	1	—	3
Bout supérieur laissé libre dans la plaie.....	2	—	4	—	6
Bout supérieur fixé dans la plaie coccygienne.....	7	5	4	—	16
Anus coccygien provisoire par suture de la paroi postérieure incisée du rectum à la peau de la plaie.....	2	1	9	3	15
	16	11	32	8	67

La suture circulaire des 2 bouts, que le professeur Kocher n'a du reste pratiquée que 4 fois, a donné des résultats spécialement mauvais. Ainsi, dans l'observation n° 7, nous voyons quela suture a cédé avant que le patient ait eu une selle. Déjà, le 3e jour, le rectum s'est nécrosé au niveau de la suture, et il s'est formé un anus sacré.

On a essayé plus tard de rapprocher les 2 bouts de l'intestin par une suture secondaire; mais ils n'ont présenté aucune tendance à se réunir. On a été obligé enfin de pratiquer une section du sphincter anal, pour éviter le cul-de-sac qui empêchait la guérison de la plaie. A différentes reprises pendant 3 ans, on a dû encore exciser une stricture cicatricielle qui se formait au niveau du bout supérieur de l'intestin. Pour en finir avec cet état pénible qui éprouvait considérablement le malade, on se décida à attirer le bout supérieur et le fixer à l'anus.

Chez le n° 10 la suture intestinale n'a pas tenu; il s'est également formé un anus sacré, qu'on a pu lui fermer par une plastique 6 mois plus tard; il a gardé de la continence pour les selles solides, mais ne peut retenir les selles molles.

Chez le n° 24, outre la suture circulaire, on avait encore fixé le bout supérieur par 3 points à la peau de la plaie pour l'empêcher de remonter. 10 jours après l'intervention, il se déclare une phlébite de la saphène droite, 15 jours après une infection streptococcique partant de la plaie et envahissant bientôt tout le dos. On ouvre des abcès au coude et à la cuisse, on incise la thyroïde; mais malgré tout le malade succombe à l'infection.

A l'autopsie, on constate que les sutures ont tenu, mais que le champ opératoire est infecté. Ce cas démontre le danger le plus considérable de la suture circulaire. Même avec une plaie postérieure laissée ouverte jusqu'à l'intestin, tamponnée seulement à la gaze iodoformée, les germes infectieux ne peuvent être éliminés quand l'intestin est fermé et que le sphincter anal est conservé. Il se fait une rétention septique qui s'engage dans la circulation générale et amène l'infection généralisée.

Enfin le 4e cas, le n° 29. Chez cette malade, la suture a cédé à la paroi postérieure 10 jours après l'opération et fait communiquer le rectum avec la plaie sacrée. Le bout inférieur formait un cul-de-sac au-dessus du sphincter qu'on ne pouvait tenir propre; c'est pourquoi on se décida à l'inciser sur la ligne médiane jusqu'à l'anus : ce qui facilita beaucoup la guérison. La plaie sacrée s'est ensuite bien refermée, et il s'est établi une continence partielle.

Nous devons de ces exemples conclure que la suture circulaire ne donne pas de meilleurs résultats que la suture du bout supérieur de l'intestin à la marge de l'anus. En outre, elle offre certainement de plus grands dangers d'infection.

En effet la mortalité opératoire relevée dans différentes statistiques est notablement plus élevée avec la résection qu'avec l'amputation du rectum. Nous n'aurions pu tirer de conclusions de nos observations n'ayant que 4 cas de résection. Mais les résultats des autres auteurs nous confirment dans notre opinion.

Küpferlé a relevé la mortalité opératoire comparée des cas de résection et d'amputation du rectum pour cancer dans les différentes cliniques. Il obtient les résultats suivants :

Czerny, à Heidelberg a eu une mortalité opératoire de 14,6 p. 100 pour l'amputation, et de 26 p. 100 pour la résection;

Wölfler, à Prague, 10 p. 100 pour l'amputation, 27 p. 100 pour la résection.

Von Bergmann, à Berlin, 14 p. 100 pour l'amputation, 47 p. 100 pour la résection;

Von Eiselsberg, à Vienne, 9 p. 100 pour l'amputation, 12 p. 100 pour la résection.

Dans ces statistiques la cause de la mort est bien directement imputable dans la majorité des cas à la suture circulaire elle-même. Ainsi Czerny a eu, sur 38 cas où il a pratiqué la suture circulaire, 6 morts, dont une de péritonite et 5 d'infection, tandis que, dans 6 cas où il n'a fait qu'une suture de la paroi antérieure du rectum, laissant un anus sacré provisoire, il n'a pas eu de décès opératoire.

Kraske, par contre, a eu de meilleurs résultats avec ses sutures circulaires. Notons cependant qu'après un examen attentif de ses observations nous trouvons qu'il n'a pratiqué que 15 fois sur 80 la suture circulaire et de ces 15 cas 7 sont morts, dont 3 d'infection, dans les jours qui ont suivi l'opération. Ce qui donne une mortalité opératoire de 46,7 p. 100, tandis qu'il n'a eu que 3 morts sur 17 cas chez lesquels il a fixé l'extrémité de l'intestin à l'anus ou à la plaie postérieure, soit 17,6 p. 100. Ce qui montre bien qu'il n'a pas été satisfait de ce mode opératoire, dont il était pourtant le parrain, c'est qu'il l'a abandonné pour pratiquer la méthode d'Hochenegg décrite plus haut. Il l'a pratiquée 9 fois sans un seul cas de mort opératoire. La suture incomplète des 2 bouts, soit seulement de la paroi antérieure, qu'il a faite dans 10 cas, lui donna une mortalité opératoire de 30 p. 100.

Nous conclurons donc qu'il faut abandonner la résection et pratiquer l'amputation du rectum. dont les résultats fonctionnels ne sont pas sensiblement inférieurs et qui donne une mortalité opératoire beaucoup moindre. On évitera la suture circulaire de l'intestin enfouie dans la plaie, et on lui substituera l'invagination d'Hochenegg ou la suture simple du bout supérieur de l'intestin à la marge de l'anus.

L'anus sacré ou coccygien est un pis-aller auquel on ne devra se résoudre que quand il sera impossible d'attirer l'intestin suffisamment bas, pour l'amener à l'anus sans tiraillements.

(*A suivre.*)

REVUE DES SOCIÉTÉS SAVANTES

SOCIÉTÉ DE CHIRURGIE

Du 23 mai au 13 juin 1906.

Traumatismes du poignet (Suite de la discussion).

M. Segond se félicite de voir M. Delbet étudier à son tour l'histoire si complexe et si obscure des luxations et fractures des os du carpe. Grâce aux documents que l'examen radiographique a permis de rassembler, certaines particularités sont dès maintenant connues. Tout d'abord on sait que, beaucoup plus souvent qu'on ne pouvait le soupçonner, des désordres du squelette carpien compliquent la classique fracture de l'extrémité inférieure du radius, et viennent ainsi compliquer le pronostic d'avenir de cette fracture. L'opinion de M. Delbet sur le mécanisme de ces lésions ne concorde pas avec celle des auteurs les plus récents; il accorde au semi-lunaire ce que d'autres prêtent au pyramidal; il n'en confirme pas moins ce fait clinique important de la plus grande fréquence des lésions traumatiques portant sur le scaphoïde et le semi-lunaire. Il est un symptôme, dont M. Delbet n'a point parlé, et qui a paru à M. Segond presque pathognomonique, sur deux de ces malades atteints de luxation en avant du scaphoïde et du semi-lunaire : c'est la fixation particulière du poignet, fixation telle qu'il semble cloué en extension. Enfin, quant au traitement, M. Segond pense, avec M. Delbet, que l'ablation des os luxés est le traitement de choix et que la possibilité d'une réduction convenable est exceptionnelle.

M. Nélaton a eu l'occasion de voir une luxation du scaphoïde et du semi-lunaire, accompagnée d'une fracture du pyramidal, lésions vérifiées par la radiographie. Il n'intervint pas chirurgicalement et se borna à faire du massage. Deux mois après cet homme pouvait reprendre son service de mécanicien, quoique la flexion et l'extension du poignet fussent très limitées.

M. Kirmisson s'associe à la remarque de M. Delbet qu'il faut dire luxation du grand os et non luxation du semi-lunaire, puisqu'on a l'habitude de considérer comme luxé l'os le plus éloigné du carpe. D'autre part l'étude des radiographies montre bien que c'est la tête du grand os qui est déplacée, tandis que le semi-lunaire reste attaché au radius.

M. Delbet a voulu montrer que tous les faits de traumatismes du carpe, sans être identiques les uns aux autres, sont assez voisins pour pouvoir être considérés comme des degrés variables d'une même lésion. La lésion n'est ni une luxation du semi-lunaire, ni une luxation radio-carpienne, ni une luxation médio-carpienne; c'est essentiellement une luxation du grand os, qui entraîne avec lui dans son déplacement non seulement les os de la seconde rangée du carpe et les métacarpiens, mais une partie des os de la

première rangée. Le semi-lunaire reste en place; les deux autres os de la première rangée, le pyramidal et le scaphoïde, se comportent d'une façon variable. Ou bien ils sont fracturés, ou bien ils se déplacent en totalité. Dans la majorité des cas le scaphoïde se fracture au niveau de son col; et M. Delbet croit que cette fracture précède souvent la luxation du grand os. De même une partie du pyramidal peut être arrachée et rester adhérente au semi-lunaire, quand le grand os est passé sur le dos du semi-lunaire; les faibles ligaments dorsaux sont en grande partie détruits, et alors la pression du grand os peut amener la bascule du semi-lunaire. Au point de vue thérapeutique, M. Delbet a trouvé un certain nombre d'observations analogues à celle de M. Nélaton, où l'abstention a été suivie d'un résultat satisfaisant au point de vue fonctionnel; cependant le carpe reste toujours rigide. Après résection du semi-lunaire, le résultat est plus complet; quand il existe des troubles nerveux, — et ils sont très fréquents, — il n'y a rien à attendre du massage, et l'intervention s'impose.

M. Dujarier. — *Traumatisme du carpe.* — Rapport de M. Delbet.

Il s'agit de cette lésion complexe du carpe que M. Delbet a étudiée. Il n'y avait pas eu de fracture du scaphoïde ni du pyramidal, et le semi-lunaire était resté seul fixé au radius. Le grand os s'était luxé en arrière en entraînant la totalité du scaphoïde et du pyramidal; les radiographies montraient en outre que le semi-lunaire avait basculé en avant. Le malade avait été soigné pendant un mois par le massage sans résultat; au bout de ce temps, M. Dujarier fit la résection du semi-lunaire. Le résultat a été extrêmement satisfaisant.

M. Loison. — *Considérations sur deux cas de blessures du poumon.*

Dans la première observation, il s'agit d'un sous-officier qui s'était tiré à bout portant, dans la région du cœur, un coup de revolver d'ordonnance. Il y eut une hémorragie externe assez abondante, mais surtout des signes d'hémorragie interne grave. Craignant, d'après la situation de l'orifice d'entrée et le trajet de la blessure, que le cœur n'ait été atteint, M. Loison procède aussitôt a une intervention. Il pratique un volet à charnière externe, au moyen d'une incision en U, tangente par son sommet au bord gauche du sternum et dont les deux branches passent, l'une par le 3e espace, l'autre par le 5e espace, et s'étendent obliquement en haut et en arrière, puis à trois centimètres environ en arrière de la ligne mamillaire. Après section en biseau des 4e et 6e cartilages costaux, près du bord sternal, et incision des parties molles des 3e et 4e espaces, il fait soulever le volet composant les 6e et 5e côtes, sans les sectionner ni les fracturer à leur partie externe. La voie de pénétration est largement suffisante pour permettre à la main et à l'œil d'explorer le cœur et la cavité pleurale gauche. Le péricarde est intact et ne contient pas de liquide. Avec des compresses de gaze, on enlève le sang qui remplit le cul-de-sac postero-inférieur de la plèvre; avec la main passée en arrière du poumon, on le soulève en avant et on met à jour une large déchirure de six à sept centimètres de profondeur, occupant toute l'épaisseur du bord antéro-inférieur du lobe

supérieur. Aussi rapidement que possible on réunit par un surjet à points profonds, au catgut, les deux lèvres de la fente; puis on procède à la toilette de la plèvre avec des compresses et on rabat le volet. Un gros drain, plongé dans la cavité pleurale, sort par la partie postérieure de l'incision inférieure et son orifice externe est obstrué par un fil de soie. On termine par une aspiration de l'air de la cavité pleurale au moyen de l'appareil Potain. Les heures qui suivirent cette intervention semblèrent marquer plutôt une amélioration dans l'état général du blessé; mais il ne tarda pas à entrer en délire et succomba le lendemain. L'autopsie ne put être faite.

La seconde observation se rapporte à un artilleur qui, monté sur le siège d'un caisson d'artillerie, fut projeté sur le sol, et une roue du canon lui passa en écharpe sur le dos, de la hanche gauche à l'épaule droite. On le transporta aussitôt à l'hôpital, où l'on constata qu'il n'y a ni fracture de côtes ni épanchement de liquide dans les plèvres; mais du côté droit il existe des signes de pneumothorax total. Il y a une forte dyspnée et une cyanose interne. Ce blessé est soumis à une immobilité complète avec pansements compressifs. Les phénomènes dyspnéiques s'amendent légèrement les jours suivants; mais, le pneumothorax ne régressant pas, M. Loison fit au quatorzième jour une ponction avec l'aspirateur Potain pour évacuer l'air. A la suite de cette intervention, le blessé se trouve soulagé et l'état normal se rétablit très rapidement.

A l'occasion de ces faits, M. Loison pose la question de l'intervention dans les blessures des poumons, question encore fortement discutée. Les dernières statistiques publiées semblent plaider en faveur de l'intervention.

M. Picqué est partisan de l'intervention. Tout récemment, il est intervenu immédiatement pour deux cas de ce genre, et ces blessés ont guéri.

M. Tuffier pense que, dans l'immense majorité des cas, les plaies des poumons par balle de revolver guérissent sans autre intervention qu'une occlusion aseptique de la plaie et l'immobilité du malade. Dans un certain nombre de cas, l'épanchement sanguin intra-pleural s'infecte; et l'on est obligé d'intervenir secondairement : ce qui donne encore des succès. Il existe cependant des cas exceptionnels dans lesquels l'état du blessé est tellement grave qu'on reste perplexe sur la nécessité d'une intervention directe sur le poumon. — Chez une jeune femme, qui dans une tentative de suicide venait de se tirer un coup de revolver dans la région du cœur, l'asphyxie était telle que M. Tuffier résolut d'intervenir. Il trouva une large plaie perforante sur la partie antérieure du poumon gauche. Avec une pince il amena cette partie à l'extérieur, plaça une ligature à la base de la perforation, et en laissa le chef assez long pour pouvoir fixer le pédicule pulmonaire lié à l'espace intercostal. On laissa un drain à demeure. Après cette opération, les phénomènes asphyxiques disparurent; mais une septicémie se produisit, qui enleva la blessée après treize jours.

M. Delorme est partisan de l'intervention directe dans les cas très graves d'hémorragie surabondante et inquiétante. Ces hémorragies graves s'observent surtout après les plaies pulmonaires centrales ou para-centrales proches du hile, c'est-à-dire dans les plaies du territoire des gros vaisseaux.

M. Guinard demande sur quels signes il faudra s'appuyer pour juger si une hémorragie de plaie pulmonaire s'arrêtera ou au contraire continuera de façon à enlever le malade. Toute la difficulté est là.

M. Delorme répond que dès lors que le chirurgien est inquiet de l'abondance de l'hémorragie, il doit intervenir, car mieux vaut encore courir le risque de faire une opération inutile que de laisser passer les indications d'une opération nécessaire.

M. Delbet a eu l'occasion d'intervenir pour plaie de poumon chez un jeune homme qui avait reçu une balle de revolver dans la région de la pointe du cœur. L'état était tellement grave que M. Delbet, qui est partisan de l'abstention dans les plaies de poitrine, n'hésita pas à ouvrir le thorax. Il trouva une plaie de la pointe du cœur et une plaie du poumon ; il sutura les deux. Le malade succomba deux jours après à une hémorragie qui s'était faite par une autre plaie, passée inaperçue, et située à la partie postérieure.

M. Michaux a communiqué jadis un cas d'intervention heureuse pour blessure de poumon. Il n'en est pas moins partisan de l'abstention, car il a vu guérir un grand nombre de ces traumatismes sans intervention. D'autre part, l'opération, dans ces conditions, est toujours très grave. L'intervention chirurgicale en cas de blessure du poumon doit être exceptionnelle.

M. Routier a observé tout récemment un jeune homme qui s'était tiré un coup de revolver dans la poitrine. La plaie pulmonaire n'était pas douteuse et l'hémorragie paraissait grave. Mais l'état du blessé était tellement précaire que M. Routier resta convaincu qu'une anesthésie et le choc inévitable qu'amènerait l'intervention achèveraient le blessé; aussi s'abstient-il de toute intervention. L'état du malade s'améliora progressivement : au bout de quelques jours, on put retirer par aspiration un litre et demi de sang de la plaie, et actuellement le malade est en voie de guérison.

M. Toussaint. — *Perforation intestinale avec adénopathie suppurée du mésentère au cours de la fièvre typhoïde.*

M. Toussaint appelle l'attention sur la coexistence de la polyadénite suppurée mésentérique avec la perforation intestinale, toutes deux d'origine typhoïdique. Cette polyadénite siège exactement, à la hauteur et en regard du segment de l'intestin où la perforation s'est accomplie. M. Toussaint l'a constatée au cours d'une intervention qu'il a pratiquée pour perforation typhoïdique et à l'autopsie d'un autre typhique mort à la suite d'une perforation. Dans l'un et l'autre cas, il a trouvé, au milieu d'un chapelet ganglionnaire, un ou plusieurs ganglions ramollis et suppurés. Il estime que l'opération doit être terminée par l'énucléation de ces ganglions, car, sans compter qu'ils peuvent se perforer et donner lieu à une péritonite nouvelle, M. Toussaint estime que leur résorption n'est pas sans inconvénient chez des malades affaiblis comme un typhique à la période de perforation.

M. Lapointe. — *Gangrène et perforation utérines.* — Rapport de M. Picqué.

M. Lapointe est appelé d'urgence auprès d'une jeune femme entrée à l'hôpital pour une péritonite généralisée, sur l'origine de laquelle on ne peut obtenir aucun renseignement; néanmoins, constatant un écoulement

vaginal sanglant et fétide et trouvant un col entièrement ramolli, il porte le diagnostic de péritonite *post abortum*, et une intervention paraissant offrir des chances de succès, il pratique immédiatement la laparotomie. Il trouve les anses intestinales distendues et congestionnées, le petit bassin rempli d'un liquide fétide et l'utérus gros comme le poing, présentant sur sa face postérieure une large zone d'aspect sphacélique avec, à son centre, une perforation. M. Lapointe pratique l'hystérectomie subtotale. Les suites furent d'abord satisfaisantes : mais, dès le quatrième jour, survinrent des phénomènes de septicémie subaiguë à laquelle la malade succomba au bout de quinze jours.

A propos de cette observation, M. Picqué discute la question du mécanisme du pronostic et du traitement de ces perforations. Au sujet du mécanisme deux hypothèses sont possibles : on peut admettre l'hypothèse d'une perforation traumatique autour de laquelle s'est développée secondairement une gangrène; ou au contraire la gangrène circonscrite est la chose primitive développée par le fait d'une métrite septique, et la perforation ne surviendrait que secondairement par la déhiscence devenue escarre. L'étude des faits permet d'admettre la réalité de ces deux mécanismes.

M. Potherat admet un troisième mécanisme possible; c'est la gangrène déterminée par le contact de liquides caustiques avec la paroi utérine. Il a observé un cas où les lésions, limitées au col, paraissaient relever de ce mode pathogénique.

M. Macclaire rappelle que, dans plusieurs mémoires, il a insisté sur la nécessité de faire dans tous les cas de perforation utérine une laparotomie exploratrice, même si l'utérus n'est pas infecté au préalable.

M. Souligoux. — *Deux cas de jéjunostomie en Y avec torsion de la bouche jéjunale.* — Rapport de M. Guinard.

Dans deux cas de cancer de l'estomac, où l'extension des lésions rendait impossible la gastro-entérostomie, M. Souligoux fit une jéjunostomie en Y décrite par Maydl, mais avec certaines modifications. Après avoir attiré le jéjunum sur une étendue de 30 centimètres environ à partir de l'angle jéjuno-duodénal, il le sectionna en ce point après ligature des vaisseaux mésentériques au point de section. Il ferma alors le bout supérieur et l'anastomosa avec le bout inférieur par abouchement latéro-latéral, de telle sorte que l'anastomose se trouvait située à 15 centimètres au-dessous de l'orifice du bout inférieur. Ceci fait, il tordit d'un demi-tour ce bout inférieur et rendit cette torsion permanente par une suture à la soie. L'intestin fut fixé ensuite à 8 centimètres de son orifice, d'abord au péritoine et à l'aponévrose, puis à la peau par des sutures muco-cutanées. Immédiatement on introduisit dans l'orifice une sonde; et on injecta du lait. La continence fut parfaite.

A cette occasion, M. Guinard, après avoir bien précisé que la jéjunostomie ne pouvait être qu'un pis-aller et ne pouvait vivre que des contre-indications de la gastro-entérostomie, étudie les deux procédés en présence; la jéjunostomie latérale et la jéjunostomie en Y de Maydl. La jéjunostomie laté-

rale est la plus simple; mais elle a l'inconvénient de n'être pas toujours continente, d'où les différentes tentatives faites pour obtenir cette continence: de là aussi la conception de Maydl, la jéjunostomie en Y. Or, même avec cette technique nouvelle, on a eu des incontinences. Aussi M. Souligoux a-t-il ajouté à la technique de Maydl la torsion de l'anse jéjunale, de même que dans la gastrostomie il faisait la torsion de l'estomac. Et M. Guinard se demande pourquoi il ne s'est pas contenté d'ajouter la torsion de l'anse jéjunale à la jéjunostomie latérale ; il eût obtenu un résultat aussi satisfaisant, au point de vue de la continence, avec une opération beaucoup plus simple. Et la simplicité n'est pas à dédaigner ici, parce qu'il s'agit toujours de malades cancéreux très avancés. M. Guinard a eu deux fois l'occasion de faire cette opération avec plein succès; et c'est à elle, c'est-à-dire à la jéjunostomie latérale avec torsion de l'anse jéjunale, qu'il recourra à la première occasion.

M. Terrier pense qu'il ne faut pas compliquer les opérations de la jéjunostomie, car les succès qu'elles donnent ne valent pas la peine qu'on s'impose. Au point de vue de la continence, il doit se passer ce qui se passe pour la gastrostomie : parfaites au début ces bouches deviennent moindres au bout de quelques mois, soit par extension de la néoformation de l'estomac, soit par la dilatation presque fatale qui résulte du cathétérisme régulier de la bouche anormale.

M. Delbet a vu l'incontinence se produire tardivement, parce que l'infirmière avait laissé pendant plusieurs jours la sonde à demeure.

M. Quénu s'est proposé d'obtenir la continence par la petitesse de l'orifice fait à l'intestin latéralement, après fermeture complète du bout inférieur. C'est le plan qu'il a mis à exécution dans une jéjunostomie faite en 1905 pour un cancer ayant envahi la totalité de l'estomac. Après abouchement du bout proximal à 25 centimètres de la section du bout distal, il oblitéra celui-ci par une double rangée de sutures, puis attira dans la plaie cutanée un petit entonnoir de la face latérale de l'intestin qu'il fixa à la peau. Le lendemain, il enfonça un trocart à hydrocèle dans l'intestin et commença à nourrir le malade. La continence fut absolue pendant les douze jours où survécut le malade.

M. Bazy. — *Occlusion intestinale par coudure de l'S iliaque. Laparotomie. Redressement de l'anse. Rétrécissement des côlons. Anus cæcal. Exclusion du côlon. Iléo-sigmoïdostomie. Guérison de l'anastomose iléo-sigmoïdienne. Échec secondaire de l'occlusion.*

Une femme de cinquante-six ans, sujette depuis longtemps à des troubles gastro-intestinaux, présente un beau jour des phénomènes d'occlusion intestinale, qui ne cédèrent à aucun des nombreux traitements médicaux essayés; l'examen ne permettait de reconnaître autre chose qu'une masse remplissant l'excavation pelvienne et sur la nature de laquelle on ne pouvait se prononcer. Une laparotomie exploratrice s'imposait. Elle fut pratiquée par M. Bazy, qui reconnut que la tumeur était constituée par une accumulation de matières fécales dans l'S iliaque, lequel était tombé dans le petit bassin. Relevant avec la main cet organe, M. Bazy put de suite constater

qu'il n'y avait sur cet intestin ni néoplasme ni rétrécissement. Poursuivant son investigation il découvrit, un rétrécissement cicatriciel du côlon au niveau de son angle droit. Fermant alors la plaie médiane, il incisa la fosse iliaque droite et pratiqua un anus cœcal pour parer aux accidents d'occlusion. — Deux mois et demi après, l'état général de la malade étant suffisamment bon, M. Bazy se mit en demeure de faire une entéro-anastomose pour obtenir un rétrécissement. Pour cela, suivant le procédé de Souligoux et David, il fit un écrasement sur l'intestin avec la pince de Faure, plaça à ce niveau une ligature à la soie modérément serrée, et réunit les deux bouts de l'intestin par une suture à la Lembert. Il fit ensuite l'anastomose iléo-sigmoïdale par les deux plans de suture classique. L'anus cæcal fut tari pendant trois semaines, puis recommença à laisser passer des matières sans que les selles par l'anus aient disparu. Et même c'est un succès à l'actif du traitement des rétrécissements du côlon par l'iléo-sigmoïdostomie, mais un échec de l'occlusion unilatérale du côlon par le procédé de H. Souligoux et David.

M. Tillaye (de Tours). — *Septicémie à tétragènes.* — Rapport de M. Kirmisson.

Il s'agit d'un jeune homme qui, sans cause appréciable, fait successivement une vaste collection prostatique, une parotidite suppurée du côté droit, une collection fluctuante sous-cutanée sur la face antérieure du bras et de l'avant-bras gauche, une parotidite suppurée du côté gauche, un abcès sur la face externe de la jambe droite, un abcès péri-néphrétique d'abord à droite, puis à gauche. Toutes ces collections furent ouvertes et drainées; néanmoins le malade succomba deux mois après le début de la maladie. L'examen bactériologique du pus recueilli montra un grand nombre de micrococcus tétragènes.

M. Launay. — *Deux observations de kystes hydatiques du poumon.* — Rapport de M. Tuffier.

Le premier malade est un homme de quarante-trois ans, qui, depuis trois ans, est soigné à plusieurs reprises pour des congestions pulmonaires et depuis lors crache souvent du sang. Il entre dans le service de M. Widal qui, à la suite d'une ponction ramenant du liquide clair comme de l'eau de roche, porte le diagnostic du kyste hydatique du poumon et fait passer le malade en chirurgie. M. Launay intervient, taille un lambeau thoracique qu'il soulève, trouve les deux feuillets et la plèvre fusionnés, traverse une couche de tissus indurés assez épaisse. A un certain moment, le malade est pris d'une quinte de toux, et pendant les efforts le kyste vient bomber hors la plaie et, s'énucléant hors du poumon, est projeté à l'extérieur. Alors seulement il se rompt, laissant échapper du liquide jaunâtre et des vésicules filles flasques. La cavité pulmonaire, grosse comme les deux poings, communique avec les bronches. Le liquide du kyste étant infecté, on renonce à l'oblitération de la poche et l'on se contente de drainer. Dans la suite les parois de la poche se sphacélèrent et s'éliminèrent, provoquant une suppuration fétide pendant une dizaine de jours. Puis la poche se

combla et, au bout de deux mois, le malade quittait l'hôpital guéri, conservant cependant une fistule broncho cutanée.

Le second malade était âgé de soixante-cinq ans. Chez lui également le diagnostic fut posé par le médecin traitant, grâce à une ponction qui ramène un liquide clair; lui aussi avait des hémoptysies persistantes. Ce malade fut opéré de la même façon et guérit, sans suppuration et sans conserver de fistule.

A ces deux observations de M. Launay, M. Tuffier en apporte une troisième, personnelle et inédite, dans laquelle la guérison fut également obtenue avec persistance d'une fistule broncho-cutanée.

M. Duval. — *Sur l'extirpation totale de l'appareil génital chez la femme par voie périnéo-abdominale.* — Rapport de M. Faure.

Chez une malade, qui plusieurs années après une hystérectomie totale pour annexites bilatérales, présenta un épithélioma développé dans la cicatrice vaginale, M. Duval pratiqua l'extirpation du vagin de la façon suivante. Après avoir dans un premier temps périnéal désinséré le vagin au niveau de la vulve et l'avoir libéré presque vers sa partie supérieure, il le suture de façon à le transformer en un sac fermé; puis, après avoir également suturé la vulve en y laissant seulement la place d'un drain, il alla, par l'abdomen, libérer les attaches supérieures du vagin, étaler le néoplasme, enlever la tumeur et le sac vaginal, et péritoniser le fond du bassin. — M. Duval se demande si, dans les cas de cancer du col de l'utérus qui ne nécessitent que l'extirpation de la partie haute du vagin, il n'y aurait pas avantage à recourir à un premier temps vaginal, à détacher circulairement par voie intra-vaginale la moitié ou les deux tiers supérieurs de l'organe, et à en fermer l'orifice de façon à transformer l'utérus et le dôme vaginal en un sac fermé, puis de suturer complètement le moignon vaginal en bourse. Dans un second temps abdominal l'utérus et le vagin fermé seraient enlevés d'un bloc, et il ne resterait plus que la péritonisation. On enlèverait ainsi les organes malades comme un sac septique fermé, et on ferait une opération rigoureusement aseptique.

M. Faure pense également que c'est là le meilleur plan opératoire pour enlever à la fois l'utérus et la totalité du vagin ou le vagin seul, au cas où l'utérus aurait déjà été enlevé; mais, pour une autre raison, il ne croit pas que cette opération ait une garantie plus grande d'asepsie que l'opération de Wertheins. Son grand avantage serait de faciliter l'ablation vagino-abdominale, car la désinsertion première du vagin permet d'agir conformément au principe en vertu duquel, dans toute hystérectomie, il faut, pour faciliter autant que possible l'opération, surtout dans les cas difficiles, attaquer l'utérus et les annexes par leur pôle inférieur et les priver de leurs attaches au plancher pelvien, de façon à les enlever de bas en haut. Convaincu de ces avantages, M. Faure a fait quatre fois cette opération, et les quatre malades ont guéri.

M. Walter appuie l'observation de M. Faure. Dans deux cas de fibromes utérins compliqués de cancer du col, il a dû, par nécessité, faire d'abord la

libération du vagin, et il a pu se rendre compte des avantages de cette manière d'agir.

M. Hartmann attribue une grosse importance à la fermeture du vagin, car elle évite les greffes cancéreuses qui se font facilement au cours de ces opérations. Il a observé lui-même un exemple très net de greffe ainsi produite à la partie inférieure de la cicatrice abdominale. — Il pense que M. Faure exagère la difficulté de l'opération abdominale pure; celle-ci permet de mieux voir les uretères et de les ménager.

M. Monprofit attend peu d'avantages des opérations compliquées pour le cancer utérin. Ce sont les cas les plus limités qui donnent les meilleurs résultats, et ceux-ci ne nécessitent pas d'opérations compliquées.

SOCIÉTÉ DE CHIRURGIE DE LYON.

Séance du 31 mai 1906. — *Présidence de M. Vincent.*

Tumeur de l'estomac.

M. Tixier a fait pratiquer l'examen histologique de la tumeur de l'estomac. Il s'agissait bien d'un cancer, malgré l'allure clinique d'un ulcère.

M. Vallas croit qu'il s'agit d'un cancer greffé sur un ulcère. Cette transformation est admise par bien des médecins.

Fractures de la rotule.

M. Rocher lit un travail de M. Ruotte sur les fractures de la rotule et de l'olécrâne. Dans un premier cas, il s'agissait d'une fracture transversale de la rotule, que M. Ruotte a traitée par la suture des ailerons. Guérison parfaite un mois après.

Dans un second cas, il s'agissait d'une fracture transversale de l'olécrâne droit, dont les fragments sont écartés de un à deux centimètres seulement, mais maintenus ensemble par des trousseaux fibreux; simples massages. Guérison parfaite.

M. Vallas est heureux de voir ses idées ainsi confirmées; il a déjà soutenu cette opinion depuis longtemps. Il suture les ailerons, lorsqu'ils sont déchirés. Il fait seulement des massages, lorsque la fracture de la rotule ne s'accompagne pas de déchirure des ailerons.

Fractures du carpe.

M. Destot rapporte une observation de fracture du radius avec fracture du scaphoïde qui n'avait pas été réduite; d'où une importance assez sérieuse.

Il étudie, à ce propos, le mécanisme des fractures du scaphoïde et de la luxation lunaire, et croit, plus que jamais, que ces lésions sont causées par une sorte d'écrasement et de tassement des os du carpe (Thèse de Gallois, Lyon, 1898).

Lésion carpienne.

M. Tavernier montre une pièce expérimentale de lésions du carpe. Il

existe un déplacement en avant du semi-lunaire auquel est attaché le fragment supérieur du scaphoïde fracturé. C'est un type très fréquent.

Une autre lésion fréquente consiste dans la luxation isolée du semi-lunaire avec luxation en arrière de tous les os du carpe. Le lunaire bascule en avant, attaché au radius par le ligament radio-lunaire.

Dans une autre variété rare, le lunaire se luxe en avant, mais attaché au grand os et séparé du radius, après déchirure du ligament radio-lunaire.

Pour obtenir des luxations médio-carpiennes expérimentales, il faut précipiter la main contre un mur, après fixation du radius.

Le pronostic est réservé. D'ordinaire, les mouvements du poignet sont fort compromis. Les cas récents doivent être réduits, et cela est, en général, facile. Dans les cas anciens, il faut essayer la réduction sanglante, mais le résultat est mauvais. D'ordinaire, on doit enlever le lunaire ou pratiquer la résection totale du carpe (Vallas).

M. Bérard a réduit dernièrement une dislocation du carpe. Bon résultat.

Cal exubérant.

M. Gayet présente un homme atteint de fracture du tibia *avec énorme cal*, sans douleur, ni impotence. La radiographie a confirmé ce diagnostic. On voit tout autour de la fracture des ossifications périostiques exubérantes.

Comme antécédents, un chancre syphilitique, il y a deux ans.

En somme, fracture avec cal exubérant chez un syphilitique secondaire. Il ne s'agit pas d'un tabétique.

Ce malade sera soumis au traitement ioduré et mercuriel.

M. Vallas. Ce malade présente une fracture de Dupuytren avec adduction, au lieu de l'abduction ordinaire. Il a fallu une grande violence pour aboutir à un pareil cas. Cette violence est ici la cause du cal exubérant, dû à des décollements du périoste. Il n'est pas nécessaire d'invoquer la syphilis.

M. Destot croit à une fracture, chez un tabétique au début.

Hystérectomie abdominale totale avec colpopexie dans le traitement de certains prolapsus.

M. Pollosson rapporte deux observations de ce genre d'opération. Chez la première opérée, l'utérus, attiré dans la plaie abdominale, dépassait le niveau de la section cutanée de plusieurs travers de doigt. Avec l'hystérectomie, on pratiqua donc une colpectomie. Puis fermeture en bourse du dôme vaginal qui fut alors fixé à l'aponévrose et aux muscles de la paroi, au-dessous du péritoine.

Le résultat, vis-à-vis du prolapsus, fut tel qu'on ne jugea pas à propos de pratiquer une colpopérinéorraphie.

La seconde malade avait subi, douze ans auparavant, une hystéropexie. Deux ou trois ans après, récidive du prolapsus, apparition d'une grosse éventration sous-ombilicale.

Le 19 mars 1906, cure radicale de l'éventration, au moyen d'une incision transversale. Puis, hystérectomie abdominale totale, fermeture du vagin, dont le dôme est fixé à la paroi abdominale par des points en U.

M. Pollosson croit que ces colpopexies par voie abdominale peuvent

suffire dans la cure des grands prolapsus et dispenser d'une intervention périnéale chez les femmes âgées. Elles sont particulièrement indiquées lorsque, comme dans ces, deux cas une laparotomie est nécessitée par une autre cause, un kyste de l'ovaire par exemple.

M. Albertin pratique volontiers une hystérectomie, puis suture les ligaments larges ensemble.

M. Gouillioud a revu des pexies datant de six, huit ans et plus et restant solides. Il fait une triple opération. C'est ainsi qu'il a agi chez des femmes de cinquante à soixante-cinq ans et même soixante-dix ans, dans des cas où il n'a pas à craindre de dystocie.

Séance du 14 juin 1906. — *Présidence de M. Vincent.*

Appendicite.

M. Vignard présente un enfant qui a été atteint d'une récidive d'appendicite, après la simple ouverture de l'abcès, sans résection de l'appendice.

L'abcès primitif avait été ouvert, au mois d'octobre, par voies rectale et abdominale combinées : l'appendice n'avait pu être extirpé.

En avril, récidive avec ouverture de l'abcès dans le rectum. Second abcès à la paroi abdominale. L'appendice fut enlevé en mai; il était gros, très long, descendait dans le Douglas, et contenait une boulette fécale. Guérison complète.

En somme, persistance de l'appendice, malgré drainage de quatre mois.

M. Bérard a opéré récemment un homme qui a été atteint d'une récidive d'appendicite, plusieurs mois après l'incision d'un abcès. Il dut pratiquer l'ablation de l'appendice secondairement. Il conservait sa lumière.

Résection du maxillaire inférieur.

M. Vallas présente un homme auquel il a pratiqué une résection hémilatérale gauche du maxillaire inférieur, et chez lequel il existe une déformation sérieuse; on n'avait pas fait de prothèse. La lésion était un cancer de la face interne de la joue.

Si la prothèse n'a pas été appliquée, c'est à cause du manque de tissus par perte de toute la joue. La plaie buccale fort large n'avait été oblitérée que grâce à des lambeaux cervicaux ramenés sur la face par pivotement.

La déformation diminue de jour en jour. La mastication est gênée.

En somme, pas de prothèse ici, parce que la lésion antérieure avait exigé le sacrifice des parties molles de la joue et qu'un appareil n'aurait pas été recouvert. On aurait risqué le sphacèle du lambeau comprimé par l'appareil.

La *prothèse secondaire* (Martin) aura des chances de réussir. Mais la *prothèse immédiate* était contre-indiquée.

Cancer de la langue.

M. Bérard rapporte l'observation d'un opéré de cancer de langue présenté il y a vingt jours. Anesthésie à la scopolamine-morphine, puis à l'éther. Les lésions étaient telles qu'on dut pratiquer l'hémi-résection du maxillaire inférieur avec l'amputation totale de la langue. De plus la

jugulaire interne fut réséquée sur 3 à 4 centimètres, le plancher buccal, entièrement envahi, fut enlevé avec quelques ganglions sous-maxillaires et les deux glandes sous-maxillaires.

Pas de douleurs pendant l'opération qui dura une heure et demie, et cela grâce à la scopolamine-morphine. Mort le sixième jour, avec une broncho-pneumonie.

Examen histologique, squirrhe atrophique de la langue.

Redressement du nez par voie muqueuse.

M. Vallas présente un homme auquel il a pratiqué avec M. Martin un redressement du nez. Le nez, à la suite d'un traumastisme, était convexe latéralement et à gauche.

Pour le redressement un ciseau fut insinué dans la narine droite; il sectionna les os propres au ras du maxillaire; même manœuvre à gauche. Puis ostéoclasie de la cloison. Le nez pouvait être redressé et était mobile.

Le redressement fut maintenu grâce à l'appareil de M. Martin. Résultat au bout d'un mois. Les narines sont libres; le résultat esthétique est beau.

Pylorectomie.

M. Bérard présente un homme auquel il a enlevé un cancer du pylore avec succès il y a un mois.

Quelques jours après l'opération, la température était élevée. Comme l'haleine était fétide, on fit un lavage de l'estomac. A la suite de ce lavage, qui ramena des liquides horriblement fétides, la température tomba rapidement, les phénomènes broncho-pulmonaires de la base droite ont disparu. La guérison a été rapide.

En somme, après les opérations abdominales suivies de vomissements fétides, le lavage de l'estomac est indiqué.

Séance du 21 juin 1906. — *Présidence de M. Vincent.*

Lavage de l'estomac.

M. Bérard insiste de nouveau sur les avantages du lavage de l'estomac, lorsqu'il existe des vomissements post-opératoires abondants. Il cite un nouveau cas, où la guérison suivit rapidement le lavage. Il s'agissait d'une sténose duodénale par coudure traitée par une gastro-entérostomie.

Le pouls, qui était à 130, descendit rapidement à 80. Sans le lavage, les accidents auraient sans doute entraîné la mort.

M. Durand rapporte un cas de vomissements post-opératoire, survenu après une castration abdominale. Guérison sans traitement.

La même malade, après une cure radicale de hernie ombilicale, fut atteinte également de vomissements inquiétants. Guérison simple.

Il existe, semble-t-il, des vomissements nerveux, non infectieux.

M. Gayet établit un parallèle entre la gastrostomie et les lavages de l'estomac, lors des vomissements dus à la péritonite.

Chez un sujet atteint de perforation du duodénum, il pratiqua une laparotomie médiane, reconnut la péritonite et évacua le pus très abondant,

mais sans trouver la cause. Le lendemain matin, vomissements abondants porracés. Il pratiqua la *gastrostomie* destinée à arrêter les vomissements. Dès lors, arrêt des vomissements et même amélioration momentanée. Mort quatre jours après.

L'ulcère duodénal est à 4 centimètres du pylore.

Dracunculose.

M. Eccot présente un jeune homme atteint de dracunculose produite par la filaire du Médine. On sent, sous la peau de l'abdomen, un trajet long de 20 à 30 centimètres, qui ne peut être produit que par le cheminement aseptique de cet animal. Cet homme a vécu au Soudan pendant plusieurs années.

Actinomycose.

M. Eccot présente également un cas d'actinomycose de la pommette. Le parasite a été retrouvé au microscope. Il a dû pénétrer par des dents cariées de la mâchoire supérieure. Cliniquement, on pensait à une sinusite d'origine dentaire. Guérison par l'incision de l'abcès, avec administration d'iodure de potassium.

Ablation de la parotide.

M. Bérard présente deux malades, auxquels il a pratiqué l'ablation de la parotide pour d'énormes tumeurs de la parotide. Il fait : 1° Ligature de la carotide externe ; 2° Résection partielle de la branche montante du maxillaire; 3° ablation de la tumeur en un seul bloc avec les ganglions.

Guérison. Soulagement des douleurs. La mastication se fait bien, malgré l'absence d'appareil prothétique dans les deux cas. Histologiquement, épithélioma ectodermique profond, probablement d'origine branchiale.

En somme, voilà deux très beaux résultats, malgré l'étendue des lésions.

Traitement de la péritonite.

M. Tixier présente une malade opérée de hernie étranglée et atteinte, à la suite, de péritonite suppurée. Il fit un anus contre nature. Guérison.

M. Thévenot a opéré cette malade. L'infection a été produite à la suite d'une opération d'ostéomyélite. Lui-même a été atteint, huit jours après l'opération de hernie étranglée, d'un panaris anthracoïde. C'est dans la période intermédiaire que le malade à la hernie a été infecté.

Il est donc nécessaire de mettre des gants de caoutchouc pendant les opérations septiques.

Décollement du placenta.

M. Fabre présente une jeune femme qui eut un décollement prématuré du placenta normalement inséré, à six mois, avec hémorragie grave entre l'utérus et l'œuf. Signes accentués d'hémorragie interne.

On fit une césarienne vaginale, et on enleva 400 gr. de caillots. Guérison ; il persiste quelques troubles visuels, dus à l'anémie hémorragique.

Résection intestinale.

M. Tixier présente une longueur d'un mètre cinquante d'intestin grêle,

qu'il a dû enlever au cours d'une ablation de tumeur de l'intestin à cause de l'infiltration néoplasique du mésentère. X. DELORE.

SOCIÉTÉ DE CHIRURGIE DE MARSEILLE

Séance du 5 avril 1906.

M. E. POUCEL. — *Trépanation de la fosse cérébelleuse pour épilepsie.*

M. POUCEL relate l'observation d'un malade âgé de cinquante-quatre ans, épileptique depuis une douzaine d'années. Lors de la première crise, on constata la présence d'un abcès de la région occipitale droite qui s'ouvrit spontanément, donnant issue à de petits séquestres et qui guérit avec une cicatrice chéloïdienne. En 1896, extirpation de la chéloïde dans l'espoir d'enrayer les crises d'épilepsie. Récidive de la chéloïde au bout d'un an. Ablation plus large de la chéloïde en 1897; la cicatrice est cette fois parfaite; mais des crises d'épilepsie n'en continuent pas moins. En 1905, aux symptômes épileptiques s'ajoutent de l'embarras de la parole, de l'incohérence dans les idées, des troubles visuels, de la cécité verbale, une démarche un peu ébrieuse. Ni paralysie, ni contractures des membres.

Sur le conseil de plusieurs médecins, l'intervention est décidée. Large trépanation de la fosse cérébelleuse droite, depuis le sinus latéral jusqu'au trou occipital. A l'incision de la dure-mère, issue de liquide céphalo-rachidien entraînant quelques petits corps grisâtres qui, examinés au microscope, se sont trouvés être des fragments de circonvolutions cérébelleuses. Trois ponctions du cervelet ne ramènent rien. Suture et drainage. Guérison opératoire; mais aucune amélioration de l'épilepsie. A ce propos, M. Poucel cite quatre trépanations qu'il a faites pour épilepsie.

De ces 4 opérés :

Un est mort.

Le second n'a éprouvé aucune amélioration.

Le troisième, tout en conservant ses crises d'épilepsie, a été débarrassé de ses idées de suicide.

Le quatrième, franchement jacksonnien, est resté guéri depuis dix ans.

M. Poucel rapporte également un cas de microcéphalie, pour lequel il est intervenu avec plein succès.

Il s'agissait d'un enfant de dix-sept mois, devenu idiot depuis cinq mois seulement; il présentait de l'hémiplégie gauche et de l'hémicontracture droite. L'opération fut pratiquée en deux temps. Craniotomie gauche fronto-pariétale, suivie d'incision de la dure-mère. Vingt jours après, craniotomie droite. Le résultat fut merveilleux : contracture et paralysie disparurent, l'enfant ne tarda pas à donner les signes d'une intelligence normale.

M. POUCEL conclut : pour l'épilepsie, malgré les résultats médiocres de sa statistique, on est autorisé à intervenir quand on soupçonne un foyer limité d'irritation cérébrale. Pour la microcéphalie, entre l'école de Virchow, qui conseille d'opérer toujours, et celle de Broca, qui incline à n'opérer jamais,

il y a place pour une opinion moins absolue : on peut fonder quelque espoir de guérison, quand l'idiotie est de date récente.

M. Imbert trouve la statistique de M. Poucel assez satisfaisante. L'observation de microcéphalie surtout entame ses convictions, car jusqu'ici les interventions qu'il avait vu pratiquer pour des cas analogues n'avaient donné que des insuccès.

M. Roux (de Brignoles). — *Sur la dilatation aiguë post-opératoire de l'estomac.*

L'auteur rapporte trois observations personnelles de dilatation aiguë post-opératoire.

Obs. I. — La première observation remonte à 1898. Au cours d'une laparotomie exploratrice et dès l'incision du péritoine, l'estomac prit, sous ses yeux, un développement considérable et le malade eut une hématémèse. Pourtant l'examen de l'estomac et du pylore ne décelait rien d'anormal. Le malade guérit opératoirement, mais fut emporté trois semaines après par une pneumonie. L'autopsie montre le tube digestif indemne de toute lésion.

Obs. II. — Opération césarienne et hystérectomie subtotale chez femme rétrécie. Trente-six heures après, agitation, dyspnée, teint plombé, dilatation de l'estomac. Ces phénomènes cèdent au lavage stomacal; mais, au 6e jour, ils se reproduisent, deviennent plus intenses, s'accompagnent d'hématémèses, et la malade succombe.

Obs. III. — Cure radicale de hernie. Le deuxième jour, le malade est pris d'angoisse et d'hématémèses. On a recours au lavage de l'estomac; mais il doit être vite suspendu, car au liquide brunâtre succède du sang rutilant. Le malade meurt trois heures après.

L'auteur passe en revue les diverses hypothèses pathogéniques de cette affection; pour les cas qu'il vient de citer, il repousse l'idée de septicémie et admet plutôt, avec Reynier, Quénu, Legueu, une influence nerveuse.

Au point de vue des symptômes, M. Roux distingue : 1° Une forme tétanique se traduisant par du ballonnement de l'estomac, de la gêne respiratoire, et quelques malaises qui cèdent au lavage de l'estomac.

2° Une forme moyenne où, en plus des symptômes précédents, surviennent des vomissements noirâtres hyperacides.

3° Une forme grave, comportant un facies terreux, un pouls rapide, de l'oppression, de la fièvre, des vomissements sanglants, parfois rutilants ; à cette crise en succèdent d'autres, qui conduisent la malade à la mort.

Quelle conduite tenir en face de pareils symptômes? L'intervention chirurgicale (gastro-jéjunostomie de Reynier) n'est pas encore entrée dans les mœurs courantes et son opportunité a besoin d'être étayée par de nouvelles observations.

M. Roux s'en tient au lavage d'estomac et à l'administration de la strychnine qui agit comme tonique musculaire et favorise le rétablissement des contractions de l'estomac.

M. Juge verse aux débats une de ses observations; il s'agissait d'une hystérectomie abdominale pour fibrome. Au cours de la narcose chloroformique, une vingtaine de minutes après le début de l'opération, la malade

présenta deux hématémèses. Après l'intervention, les vomissements furent incessants; le pouls était à 140, la dyspnée assez forte; mais on ne constata point de voussure stomacale. Le décès survint au milieu de ces phénomènes quarante-huit heures après.

L'autopsie ne révéla aucune trace de péritonite. M. Juge ne croit pas que l'infection puisse être incriminée dans ce cas.

M. Escat ne croit pas que l'absence de péritonite suffise à écarter l'hypothèse de septicémie, d'autant qu'il n'y avait pas dilatation anatomique de l'estomac.

M. Jourdan pense que tous les cas ne doivent pas être rangés sous la même dénomination. Il y a lieu de distinguer :

Des hématémèses survenant pendant la narcose.

La véritable dilatation aiguë post-opératoire.

La septicémie péritonéale avec dilatation de l'estomac.

M. Poucel pense qu'il faut faire intervenir, dans la pathogénie de la dilatation aiguë, le shock du plexus solaire amenant une paralysie musculaire des fibres stomacales et de la vaso-dilatation.

M. Juge. — *Syndactylie. — Opération. — Guérison.*

L'auteur montre les radiographies d'une syndactylie bilatérale. Il s'est appliqué à la réfection de la commissure interdigitale. Le résultat a été excellent.

Séance du 10 mai 1906.

M. Loubet. — *Cholécystite calculeuse suppurée. Cholécystostomie : fistule muqueuse. — Cholécystectomie et cholédocotomie. — Guérison.*

Il s'agit d'une femme de cinquante-deux ans, se plaignant depuis longtemps de douleurs gastriques mal déterminées. L'auteur voit la malade au moment d'une crise plus intense et pose le diagnostic de cholécystite.

Opération le 26 mai 1905. L'incision sur bord externe du droit montre une vésicule petite non adhérente. La ponction au Potain ramène quelques gouttes de pus épais : la vésicule est fendue plus largement et il s'échappe, avec du pus, une quarantaine de calculs du volume d'un pois. Le toucher extra-vésiculaire, de même que le palper du col et du cystique ne révèlent aucune induration. Une sonde en gomme passe librement dans le cystique et la bile s'écoule par la plaie vésiculaire. Abouchement de la vésicule à la paroi.

L'écoulement de bile, abondant pendant les premiers jours, cesse complètement le 15e; il est remplacé par une sécrétion muqueuse. L'état général s'améliore considérablement; mais, au bout de huit mois, la malade demande à être débarrassée de sa fistule.

Nouvelle opération le 18 février 1906. — Billot sous la région lombaire et incision en baïonnette de Kehr : l'orifice de la fistule est circonscrit par l'incision. Après libération d'adhérences avec l'intestin et l'épiploon, incision de la paroi inférieure de la vésicule et du cystique. A ce niveau on trouve un calcul du volume d'une noisette; ce dernier est extrait; puis on essaye de cathétériser le cystique, mais en vain. D'ailleurs il ne se fait aucun écoulement de bile; il y a donc oblitération de ce conduit. On le dissèque alors péniblement jusqu'à son point d'abouchement dans le cholédoque.

L'exploration digitale de ce conduit donne la sensation vague d'induration. Dans le doute, on l'incise, puis on introduit une sonde n° 18 dans l'hépatique d'abord, dans le cholédoque ensuite ; perméabilité complète. On termine par une cholécystectomie. L'incision du cholédoque n'est pas suturée. On place à son voisinage un gros drain et au-dessous deux mèches de gaze.

Suites opératoires simples et apyrétiques. Ablation des mèches au 3e jour et du drain au 5e. Au 20e jour la malade est guérie.

Cette observation montre les inconvénients de la simple cholécystostomie : 1° possibilité de fistules ; 2° impossibilité d'examiner avec certitude les voies biliaires principales.

Lorsqu'on se trouve en présence d'une lithiase avec infection des voies biliaires, et qu'il faut drainer, la bouche vésiculaire est un moyen défectueux, car le cystique est étroit, sinueux et susceptible de s'obstruer. Déjà Lejars a proposé le drainage direct de l'hépatique; et cette ligne de conduite est définitivement adoptée aujourd'hui.

La cholécystostomie n'est qu'un pis-aller et ne doit être employée que lorsque l'état général du sujet ne permet pas une opération plus complète. En terminant, l'auteur insiste sur les avantages que donnent l'incision en baïonnette de Kehr et l'emploi du billot lombaire.

M. Imbert verse aux débats une observation personnelle. Femme de trente ans qui depuis quatre ans présentait un gros foie avec des poussées d'ictère. L'analyse des urines n'a jamais montré de pigments biliaires pendant les deux mois qu'a duré l'observation.

Opération. Incision de Kehr. Ouverture de la vésicule, donnant issue à de la bile claire; incision du cystique jusqu'à son abouchement dans le cholédoque. A la partie moyenne de ce dernier, on sent une induration volumineuse ; l'incision pratiquée à ce niveau permet d'extraire un calcul du volume d'un œuf de pigeon. Dès l'ablation du calcul, il s'écoule un flot de bile limpide. Après s'être assuré par le cathétérisme de la perméabilité de l'hépatique et du cholédoque, on place un drain sous le canal hépatique et on termine par la cholécystectomie. Fermeture des parois à deux places.

Suites opératoires des plus simples. A noter cependant une poussée d'urticaire accompagnée de fièvre, survenue au 15e jour après l'opération et ayant duré deux semaines.

L'auteur conclut que, malgré leur apparente gravité, les interventions sur les voies biliaires comportent un pronostic favorable, surtout lorsqu'on opère avant la phase d'infection. Il insiste également sur les avantages de l'incision de Kehr et du billot lombaire.

M. Jourdan partage l'avis de M. Imbert; l'état d'infection biliaire et partant l'état de la cellule hépatique est un facteur important au point de vue pronostic opératoire. Quand on intervient chez des malades infectés, ces derniers peuvent succomber non à cause du shock opératoire, mais par insuffisance hépatique.

M. Riss. — *Opération césarienne dans les rétrécissements pelviens. Trois observations.*

En présence d'un rétrécissement pelvien nécessitant une intervention chirurgicale, doit-on opter pour la symphyséotomie ou l'opération césarienne? L'auteur rappelle d'abord un travail de M. Boquel sur cette question; il ne partage pas ses idées sur la gravité de la symphyséotomie. De son expérience personnelle (4 cas de symphyséotomie) et de la lecture d'autres observations, il conclut que les dangers de la symphyséotomie (déchirures de l'urèthre, de la vessie, du vagin, troubles de la marche, complications infectieuses) sont facilement évitables.

Les vrais inconvénients de la symphyséotomie sont la douleur qui persiste quelques jours au niveau de la région pubienne et la minutie des soins qu'exigent les pansements.

L'opération césarienne est-elle préférable? Certes elle est plus séduisante au point de vue chirurgical, sa technique est simple et ses complications immédiates sont nulles. Mais elle assombrit le pronostic d'une nouvelle grossesse, à cause de la possibilité d'une rupture utérine au niveau de la zone cicatricielle fibro-musculaire. La conclusion est que toute césarotomie doit être, lors d'une grossesse ultérieure, l'objet d'une surveillance de tous les instants : car en pratique cette surveillance est souvent impossible.

C'est pourquoi l'auteur pense que la stérilisation de la femme doit être le complément de toute hystérotomie, surtout lorsque la malade, prévenue des dangers inhérents à la césarienne, refuse de les encourir.

L'opération césarienne tire ses indications des contre-indications de la symphyséotomie. Celle-ci reste l'opération de choix dans les bassins plats rachitiques au-dessus de 7 centimètres et demi, lorsqu'il n'y a pas obstacle du côté des parties molles et que l'utérus n'est pas infecté. Dans les bassins au-dessous de 7 centimètres, l'opération césarienne est préférable; s'il y a commencement d'infection de l'œuf, l'opération doit être complétée par l'hystérectomie totale ou mieux par l'opération de Porro.

L'auteur rapporte trois observations où il a agi selon ces données.

Obs. I. — Primipare à terme. En travail depuis 12 heures sans que la tête se soit engagée. A son entrée à l'hôpital : présentation du sommet, bassin rétréci, diamètre utile 7 centimètres. Enfant vivant. Femme épuisée et en hyperthermie. Opération césarienne suivie d'amputation utéro-ovarique. Suites simples. Mère et enfant quittent l'hôpital cinq semaines après.

Obs. II. — Primipare, rachitique. A terme. En travail depuis 18 heures. Présentation sommet. Diamètre utile 7 centimètres. Dilatation deux francs. Poche des eaux intacte. Enfant vivant.

Opération césarienne conservatrice. Ovariotomie.

Obs. III. — Primipare à terme, en travail depuis trois jours. Rupture prématurée de la poche des eaux. Présentation du sommet. Dilatation un franc. Diamètre utile 8 centimètres.

Opération césarienne suivie d'opération de Porro.

L'auteur termine en se demandant si, dans les cas où la stérilisation de la femme est indiquée, il faut avoir recours à l'hystérectomie totale ou subtotale ou à l'opération de Porro. Comme Pinard, il pense qu'à cette dernière il faut donner le choix; c'est une opération d'urgence et qui, comme telle,

doit viser à la rapidité, la simplicité et la sécurité. L'hystérectomie totale ou subtotale nécessite une plus grande résistance de la part de la malade et comporte une technique opératoire plus longue.

Néanmoins si les conditions se trouvaient réalisées, l'auteur ferait de préférence la subtotale, mis à part les cas où la grossesse se complique de cancer du col.

M. Jourdan rappelle à M. Riss une de ses récentes observations; il avait fait un Porro et la malade fut emportée par le tétanos. Le moignon utérin examiné au microscope montra des colonies de bacilles de Nicolaïer. M. Riss regrettait dans ce cas de n'avoir pas fait l'hystérectomie totale.

M. Riss. — L'observation en cause a fait l'objet d'une discussion à la Société d'Obstétrique, de laquelle il résulte que le Porro doit rester, malgré tout, la méthode de choix et que, dans le cas visé, l'hystérectomie totale n'aurait pas évité à la femme l'infection abdominale.

M. Delanglade. — Appelé dans deux cas, auprès de femmes en travail et présentant de l'épithélioma du col utérin, il a pratiqué l'hystérectomie abdominale totale. Une des opérées est morte au dixième jour avec des symptômes de cellulite pelvienne.

L'auteur insiste sur ce point que l'hémostase a été aussi simple que dans les cas où on intervient en dehors de la grossesse.

M. Jourdan. — D'une façon générale, il n'admet pas les moignons utérins. Il pratique toujours l'hystérectomie abdominale totale. Il a été amené à cette ligne de conduite à la suite du cas suivant : une femme opérée pour fibrome par hystérectomie subtotale présenta, les jours suivants, de la fièvre et de véritables phénomènes d'intoxication, sans qu'on pût songer à l'infection ou à la septicémie. On dut faire l'ablation du moignon par la voie vaginale; ce moignon avait une odeur gangréneuse. Le résultat fut la cessation immédiate des phénomènes précédents.

M. Pieri se demande si, en présence d'une femme en travail ayant un épithélioma du col, il ne vaudrait pas mieux avoir recours à la simple opération césarienne d'abord et faire, dans un second temps, à la fin de la période puerpérale, l'ablation de l'utérus *in toto*.

M. Roux cite une observation où il suivit ce plan; or, quarante jours après l'accouchement, les lésions épithéliomateuses avaient progressé d'une façon insolite.

Quant aux procédés d'hystérectomie, il préfère la totale à la subtotale.

M. Riss. — En obstérique, il restera fidèle au Porro, car jusqu'à présent il n'a eu qu'à s'en louer.

ACADÉMIE DE MÉDECINE

Présidence de M. Guéniot.

M. Nestor Gréhant lit un travail *sur les mélanges titrés de chloroforme et d'air, procédé de Paul Bert.*

En appliquant sur des animaux le procédé des mélanges titrés de

vapeur de chloroforme et d'air de Paul Bert, M. Gréhant s'est servi de mélanges à 10 grammes de chloroforme dans 100 litres d'air; il a choisi deux chiens, l'un faible et malade, l'autre bien portant et vigoureux. Le premier a été anesthésié sans aucune agitation par le mélange à 10 p. 100; mais sa température s'est abaissée de plusieurs degrés, hypothermie qui a déjà été signalée dans certains cas par le Prof. Arloing; quarante-huit heures après, l'animal mourut.

M. Gréhant rapproche de ce fait un cas d'anesthésie par le chloroforme chez la chèvre par M. Ch. Porcher, professeur à l'école de médecine de Lyon; à la suite d'une opération qui avait été précédée de l'anesthésie complète par le chloroforme, la chèvre fut trouvée morte quarante-huit heures après avec un abaissement de la température.

Quant au chien, les quantités de chloroforme trouvées dans le sang pendant la période d'anesthésie étaient très faibles, 21 milligrammes, et 16 milligrammes dans 100 centimètres cubes de sang. En outre, l'animal n'avait présenté aucun mouvement d'agitation.

Le second chien, soumis à l'action du même mélange, a présenté une agitation très vive; les membres antérieurs ont présenté des convulsions cloniques. Au bout de quinze minutes, le nerf crural fut trouvé insensible; mais, l'animal étant toujours agité, il fallut lui faire respirer un mélange plus fort à 15 grammes pour 100 qui produisit une anesthésie absolue avec calme complet. La température rectale est restée invariable, égale à 39,2. On a trouvé, dans 100 centimètres cubes de sang, 52 milligrammes de chloroforme.

M. Gréhant conclut de ces expériences comparatives que le chirurgien peut employer pour l'anesthésie des doses de chloroforme qui doivent varier suivant qu'il agit sur des personnes de forte ou de faible constitution, et qu'il est utile de mesurer la température des opérés, avant et après l'anesthésie.

M. G. Dieulafoy lit un travail qu'il intitule : *Quantité de gens, simplement atteints de typhlo-colite muco-membraneuse ou sableuse, sont indûment opérés d'appendicite qu'ils n'ont pas.*

L'auteur déclare être frappé de la quantité de gens qui, simplement atteints de typhlo-colite muco-membraneuse ou sableuse, sont indûment opérés d'appendicite qu'ils n'ont pas; et l'on dirait que ce nombre va toujours grandissant. On les opère, leur maladie persiste et ils n'ont gagné à l'opération que d'avoir une cicatrice!

De pareilles erreurs n'arriveraient pas si, au lieu d'un diagnostic de tendance, on avait soin de ne poser le diagnostic d'appendicite qu'en présence de l'ensemble symptomatique propre à cette terrible affection. La prédominance des douleurs à la fosse iliaque droite ne suffit pas à faire le diagnostic d'appendicite, et cela surtout quand il s'est adjoint des signes d'entéro-colite. M. Dieulafoy n'est pas de ceux qui croient que l'appendicite est la suite fréquente des entéro-colites. Une longue expérience lui a prouvé que la prédominance des douleurs à la fosse iliaque droite, au cours d'une crise de typhlo-colite, est presque toujours imputable à la typhlite et non

pas à l'appendicite. Pour faire une appendicite, il faut un tableau clinique bien spécial. Le malade pris d'appendicite est presque toujours frappé à l'improviste au cours d'une excellente santé; les prodromes sont rares : c'est, du moins, ce qu'il a constaté dans les deux cents et quelques cas d'appendicite qui composent sa statistique jusqu'à ce jour, tous vérifiés par l'opération; au contraire, le malade atteint d'entéro-colite est sujet depuis des mois et des années à des dérangements intestinaux; il a un *passé intestinal*. Dans la typhlo-colite, la fosse iliaque droite est douloureuse, d'accord; mais on n'y retrouve pas aussi nettement que dans l'appendicite la douleur vive localisée au point de Mac-Burney, la défense musculaire et l'hyperesthésie cutanée, accompagnées de nausées, de vomissements et de fièvre. Il y a donc des éléments séméiologiques et particuliers à chacune des deux affections et permettant, dans la très grande majorité des cas, un diagnostic précis. En recherchant attentivement ces caractères différents, M. Dieulafoy a pu, pour un bon nombre de malades, rectifier des diagnostics erronés d'appendicite, ou affirmer l'entéro-colite quand le diagnostic était resté hésitant. Ainsi ont été évitées nombre d'opérations inutiles.

M. Dieulafoy rapporte onze observations de malades opérés pour des accidents d'entéro-colite muco-membraneuse, simulant l'appendicite. Chez ces malades, l'appendice était sain.

Dans un second chapitre, l'auteur accuse les histologistes de se rendre les complices involontaires des chirurgiens.

« Travées fibreuses, dit-il, hypertrophie des follicules clos et folliculite hémorragique, telles sont les principales trouvailles histologiques qu'on décore du nom d'appendicite dans le diagnostic *post-opératoire* qui est confié au microscope. »

Or ces lésions, d'après M. Dieulafoy, sont des lésions banales; et il n'est pas rare de trouver dans des appendices sains des zones de sclérose ou un épaississement des follicules lymphatiques, en particulier dans le segment inférieur de l'organe.

Quant aux folliculites hémorragiques, considérées comme lésions d'appendicite, elles seraient, d'après l'auteur, fabriquées par le chirurgien; elles seraient le résultat du traumatisme opératoire. Pour appuyer sa démonstration, il cite la phrase suivante de M. Letulle : « Je n'ai jamais trouvé la folliculite hémorragique ailleurs que sur des appendices opérés. La ligature violente, subie par l'organe avant son ablation, explique fort bien, à mon avis, les suffusions sanguines circonscrites ou diffuses dans le tissu réticulé du follicule. »

Voilà donc une quantité de gens (et ils sont légion) qui rentrent dans la même catégorie. Ils ont une typhlo-colite muco-membraneuse; on méconnaît la typhlite, on croit à tort à l'appendicite, on les opère; la maladie persiste et ils n'ont gagné à l'opération que d'avoir une balafre sur le ventre. M. Dieulafoy les a surnommés *les Balafrés*. Ils font partie de la même famille pathologique, dit-il, et sur leur ventre est inscrite en caractères indélébiles l'erreur de diagnostic : *balafrés de Plombières et de Châtel-Guyon*. Quoi qu'il en soit, M. Dieulafoy reste partisan absolument convaincu

de l'intervention chirurgicale immédiate dans le traitement de l'appendicite; mais tout autre chose est d'opérer, soit à chaud, soit à « froid », une appendicite qui n'existe pas ; et il avait le devoir d'attirer l'attention sur les erreurs dont il vient de soumettre de trop nombreux exemples.

M. Lancereaux tient à appuyer ce qu'a dit M. Dieulafoy. D'autres maladies que l'entéro-colite membraneuse lui ont paru être la cause d'erreurs du même genre, et en particulier l'*hystérie* et l'*absinthisme*, en raison des douleurs abdominales qui y sont fréquentes. Dans un cas, chez une jeune femme atteinte d'une grippe légère avec fièvre et de douleurs abdominales, on pouvait supposer une appendicite. Elle présentait en effet une douleur très vive au point de Mac-Burney; mais il suffit de presser le point similaire pour déterminer une douleur aussi intense; enfin l'exagération des réflexes plantaires, les cauchemars, la pituite, etc., vinrent confirmer le diagnostic d'absinthisme et faire rejeter le diagnostic d'appendicite.

M. Cornil défend l'examen histologique qui s'impose après l'opération, pour justifier celle-ci et se rendre compte des lésions de l'appendice, qui ne peuvent être constatées à l'œil nu. Il indique au tableau la structure de l'appendice et les altérations variées qu'il peut subir. La communication et l'identité de la structure du vermis et du cæcum font que l'un ne peut que rarement être altéré sans que l'autre y participe plus ou moins. Il distingue les appendicites *aiguës*, *chroniques*, *tuberculeuses*, et *cancéreuses*.

« Je veux réhabiliter les appendicites microscopiques, que M. Dieulafoy traite trop dédaigneusement. Sans doute, il y a peu d'appendices histologiquement sains; il est cependant facile à l'histologiste d'y distinguer les lésions. Parmi les appendicites aiguës, dans la forme la plus bénigne, l'*appendicite muqueuse*, l'inflammation, caractérisée par la diapédèse leucocytaire avec présence de microbes et altérations de l'épithélium, n'atteint que la muqueuse; mais cette inflammation peut gagner les lymphatiques sous-péritonéaux et les plus graves complications péritonéales sont alors imminentes. Or, à l'œil nu, pièce en main, il est impossible de reconnaître cette propagation. Il n'est même pas toujours facile de reconnaître à première vue un appendice perforé. Quant à l'*appendicite chronique*, il faut souvent des coupes en série pour reconnaître un point oblitéré par du tissu fibreux, signature de la crise passée. Enfin, à côté de l'appendicite ordinaire, il existe des types multiples; parfois on ne trouve qu'un petit abcès au niveau d'un follicule clos; d'autre fois, il s'agit de lésions appendiculaires spécifiques (tuberculose, cancer). Le chirurgien qui opère ne sait donc généralement pas ce qu'il va trouver, et le diagnostic précis des lésions n'est du ressort que de l'histologiste.

C'est dire qu'il ne peut se faire qu'à l'aide du microscope. D'ailleurs il n'y a pas à tirer vanité de cette constatation. La clinique et l'histologie sont sœurs et doivent se prêter un mutuel et fraternel appui. »

M. Cornil ne peut passer sous silence la tuberculose appendiculaire. Tous les anatomo-pathologistes ont vu de tout temps que, dans la tuberculose intestinale, l'appendice est souvent le siège de granulations et d'ulcérations

tuberculeuses; mais les symptômes appendiculaires passent inaperçus, ou ne sont pas recherchés dans l'ensemble des phénoménes généraux et locaux éprouvés par les malades. Cependant, la tuberculose peut se manifester isolément ou comme lésion initiale dans l'appendice. Enfin, le cancer peut se développer en tant que tumeur primitive dans l'appendice.

M. P. Reclus adresse à la communication de M. Dieulafoy les critiques suivantes.

1° Sur les 11 observations qu'il rapporte, il en récuse 8, comme insuffisantes; une seule lui semble indiscutable.

2° Il ne partage point le dédain de M. Dieulafoy pour l'appendicite « microscopique »; c'est là ce que l'on appelle l'appendicite chronique, dont la muqueuse porte la trace indélébile des lésions inflammatoires du passé. Les lésions dans ces cas sont celles que l'on trouve en opérant les malades à froid : si ces mêmes malades étaient opérés à chaud, suivant les préceptes de M. Dieulafoy, on trouverait chez eux des lésions que M. Dieulafoy ne pourrait discuter. D'ailleurs l'appendicite aiguë, si grave qu'on la suppose, qu'elle soit de forme perforante ou nécrosante, se développe toujours dans un organe préalablement atteint de lésions chroniques.

3° Pour ce qui est des rapports de l'appendicite avec la typhlo-colite muco-membraneuse, M. Reclus croyait que c'était là une question jugée depuis longtemps, et que tous les chirurgiens admettaient que la valvule de Gerlach ne saurait être une barrière arrêtant la marche des infections du cæcum vers l'appendice. Il pourrait en citer un nombre incalculable de cas indiscutables; il se contentera de citer celui d'un malade chez qui il diagnostiqua une appendicite associée à une entéro-colite; M. Dieulafoy, appelé, nia formellement l'appendicite; cependant M. Jalaguier, moins d'un mois après, intervenait et enlevait un appendice indiscutablement malade.

Donc, on ne saurait trop s'élever contre la théorie de M. Dieulafoy, qui repousse toute relation entre les affections intestinales telles que l'entéro-colite et l'appendicite. Pour lui, il n'y a pas de doute, au contraire, que ces deux sortes d'affections soient liées et que la seconde ne soit souvent la conséquence de la première. Toute inflammation intestinale doit nécessairement se répercuter sur l'appendice, « cette fistule interne, ce cloaque purulent qui semble avoir été créé pour augmenter la virulence des microbes ». Il conteste la valeur des observations rapportées par M. Dieulafoy et leur en oppose d'autres qui démontrent la coexistence des deux affections. Un grand nombre de malades ont été guéris de leur entéro-colite par l'ablation de l'appendice; mais M. Reclus est loin d'affirmer que cette guérison s'obtient toujours ainsi. Avec Broca, il a constaté, au contraire, que l'inflammation intestinale persiste souvent après l'opération.

Quand il y a coïncidence d'entéro-colite ulcéro-membraneuse et d'appendicite, on ne doit pas promettre aux malades que l'ablation de leur appendice les guérira radicalement. Si M. Dieulafoy plaint les balafrés de Plombières et de Châtel-Guyon de continuer à souffrir de leur colite, il les félicite de ne plus avoir à redouter les accidents de leur appendicite.

4° Avec M. Dieulafoy, M. Reclus reconnait qu'il est souvent difficile de poser le diagnostic d'appendicite chronique; il lui aurait été reconnaissant de préciser quelques éléments permettant ce diagnostic, dont personne n'ignore la difficulté.

5° Quant à la publicité donnée à la communication de M. Dieulafoy, il doit dire qu'il la trouve regrettable : parce que le public n'est pas qualifié pour trancher ces délicates questions, et parce que la doctrine de M. Dieulafoy lui semble dangereuse, capable de faire hésiter le médecin au détriment de son malade, et de faire perdre au client sa confiance dans les diagnostics de son médecin. M. Reclus termine en citant l'observation du fils d'un médecin de la banlieue parisienne; ce jeune homme était atteint d'entéro-colite muco-membraneuse; et le père, trop confiant dans les formules rassurantes de M. Dieulafoy fit, lui aussi, « un diagnostic de tendance »; et il crut à une crise exacerbée d'entéro-colite muco-membraneuse. Or il s'agissait d'une appendicite, et, lorsqu'il appela le chirurgien, il était trop tard!

M. G. Richelot reconnait que, depuis quelques années, nombre de malades ont été opérés d'une appendicite qu'ils n'avaient pas. La peur de l'appendicite a amené une débauche opératoire contre laquelle la communication de M. Dieulafoy réagira utilement. Mais il ne faudrait pas tomber d'un excès dans un autre et laisser périr des malades qu'il serait urgent d'opérer.

M. Richelot se sépare totalement de M. Dieulafoy quand il nie les rapports des infections intestinales et spécialement de l'entéro-colite muco-membraneuse avec l'appendicite. Ces rapports existent indubitablement; et M. Richelot cite plusieurs observations dans lesquelles l'ablation de l'appendice fit cesser l'entérite glaireuse et les troubles intestinaux. Il faut renoncer à la lithiase primitive de l'appendice, dont parle M. Dieulafoy : l'appendicite est toujours de cause intestinale. Et, une fois créée, l'appendicite chronique occasionne une foule de désordres intestinaux, qui peuvent guérir par l'opération. M. Richelot se refuse à croire que la cavité cœcale ne pourrait être le point de départ d'infections appendiculaires, et ne serait qu'une cause d'erreurs dans le diagnostic de l'appendicite.

Sans doute, il ne s'agit pas de brandir le bistouri à la moindre douleur iliaque; mais il ne faut pas que le désir de rassurer les malades entraine les médecins à nier l'évidence d'une prédisposition créée par les diverses formes d'entérite. Il n'est pas jusqu'aux appendicites de « cause générale » qui n'aient, à son avis, leur source dans l'intestin. En effet les fièvres éruptives, typhoïdes, grippales, etc., ont une action constante sur les voies digestives; elles troublent leurs fonctions, s'accompagnent d'entéro-colite, de diarrhée fétide. Est-il défendu alors de croire que l'appendice emprunte ses germes morbides à l'intestin? Il n'y a donc pas une barrière infranchissable, comme le voudrait M. Dieulafoy, entre l'intestin et l'appendice. M. Richelot conclut en disant que les accidents appendiculaires peuvent être prévenus en soignant l'intestin et que, d'autre part, on peut guérir certains troubles intérieurs par une intervention chirurgicale opportune. Il s'associe, d'ailleurs, à la condamnation prononcée par M. Dieulafoy contre les diagnostics portés à la légère et les opérations mal justifiées. M. Péraire.

NÉCROLOGIE

M. le Prof. PAULET (de Montpellier).

Ce fut une existence toute d'activité et de travail que celle du Prof. Vincent Paulet, qui vient de s'éteindre à Montpellier, à l'âge de soixante-dix-huit ans.

Né à Montpellier le 9 novembre 1828, il fut d'abord enfant de troupe du Génie jusqu'à dix-huit ans, puis musicien dans les théâtres et les salons, aide d'anatomie, chef de clinique; enfin docteur en médecine de la Faculté de Montpellier en 1854. Reçu au Val-de-Grâce, en tête de la promotion la même année, il fit, en qualité de médecin militaire, les campagnes de Crimée et d'Italie et fut nommé, en 1861, agrégé du Val-de-Grâce, puis professeur d'anatomie en 1871.

Sa notoriété devint si grande qu'en 1877, à la création de la Faculté de Médecine de Lyon, on lui offrit la chaire d'anatomie, qu'il occupa tout en étant médecin en chef de l'hôpital militaire de Lyon.

En 1884, il fut promu inspecteur du service de santé militaire. Il prit sa retraite en 1888 et se retira à Montpellier, où d'amicales instances lui firent encore accepter à la Faculté la chaire d'anatomie, qu'il occupa de 1888 à 1895.

Dès 1868, M. Paulet était nommé membre titulaire de la Société de Chirurgie de Paris et succéda au Prof. Guyon dans les fonctions de secrétaire général en 1877. Il en était membre honoraire depuis le 9 juillet 1879, et correspondant national de l'Académie de Médecine depuis 1886.

M. Paulet fut un professeur d'anatomie remarquable. C'était un homme d'une haute intelligence, d'un caractère élevé, d'une urbanité impeccable, qui laisse d'unanimes regrets.

On lui doit des travaux estimés sur l'*anatomie comparée du périnée* (*Bull. de l'Acad. de Méd.*, 26 déc. 1876), un gros *Traité d'anatomie topographique, comprenant les principales applications à la pathologie et à la médecine opératoire* (Paris, V. Masson et fils, 1866-7, 1064 p. in 8°, avec atlas de 16 pl. par Paulet et Sarrazin), et un *Résumé d'anatomie appliquée* (Paris, Masson, 1875, 499 p. in-8°). On peut encore citer de M. Paulet deux communications à la Société de Chirurgie, en 1877, sur un *cas de lympho-sarcome* (16 mai 1877), et *deux cas de lithiase urique avec coliques néphrétiques et déviation de la taille, pris et traités pour un mal de Pott* (23 mai 1877).

Sa thèse a pour titre : *Coup d'œil sur l'épidémie de choléra asiatique qui a régné à Arles, pendant les mois de juin, juillet et août 1854.* Montpellier, 28 août 1854.

M. Paulet était officier de la Légion d'honneur et de l'Instruction publique. — C'est un savant modeste et un grand caractère qui disparaît.

M. B.

M. le Dr E. CRUVEILHIER (de Paris).

Le mois dernier, la Société de Chirurgie levait sa séance, en signe de deuil, par suite de la mort d'un de ses membres, M. le Dr Pierre-Édouard-Gabriel Cruveilhier, membre de la Société depuis 1868 et honoraire depuis 1887, chirurgien honoraire des hôpitaux de Paris depuis 1887, le fils du célèbre anatomiste.

Né le 17 juin 1835, interne, lauréat des hôpitaux de Paris, prosecteur de la Faculté, M. Cruveilhier avait été reçu docteur en médecine en 1865, et l'année suivante, agrégé (section de chirurgie), et chirurgien des hôpitaux (20 juin 1866). Il était chevalier de la Légion d'honneur.

On lui doit une édition nouvelle du *Traité d'anatomie descriptive* de son père, en collaboration avec Marc Sée (Paris, 1867-1874, 3 vol. in-8°), et quelques communications à la Société de Chirurgie.

Sur une forme spéciale d'abcès des os ou des abcès douloureux des épiphyses. Thèse, Paris, 1865, n° 51, 144 p. in-4°.

De l'ectropion. Thèse d'agrégation. Paris, Asselin, 1866, 190 p. in-8°.

Hernie obturatrice étranglée, entérotomie; mort, *Soc. de Chir.*, Paris, 2 août 1871. — Tétanos traumatique. Traitement par les injections de chloral dans les veines, *Soc. de Chir.*, Paris, 1er avril 1874.

Rapport sur une observation de M. Demons : Coup de revolver dans l'oreille; hémorrhagie; mort, *Soc. de Chir.*, 16 juin 1880. — Cas de gangrène du voile du palais, *France méd.*, Paris, 1880, XXVII, 226. — Epithélioma du plancher de la bouche et de la langue; section du maxillaire inférieur sur la ligne médiane; ablation de tout le plancher de la bouche et de la partie de la langue qui est en avant du V lingual; suture métallique du maxillaire inférieur; réunion, *Bull. Soc. de Chir. de Paris*, 1880, n. s., VI, 371-373. — Obstruction intestinale produite par un calcul biliaire, *Bull. et Mém. Soc. de Chir. de Paris*, 1885, n. s., XI, 373-378, etc., etc.

M. B.

Le propriétaire-gérant : Félix ALCAN.

Coulommiers. — Imp. Paul BRODARD.

DES LUXATIONS DU POIGNET

COMPLIQUÉES D'ISSUE DES OS

Par le Dr COUTEAUD

Médecin en chef de la Marine,
Correspondant de la Société de Chirurgie.

Nous voudrions provoquer une consultation chirurgicale sur un point de pratique mal élucidé, qui s'est présenté à nous à deux reprises, en 1898 et en 1905. Il s'agit de la luxation de la main compliquée d'issue des os de l'avant-bras et du carpe, qu'on pourrait appeler plus brièvement luxation *transcutanée* du poignet, par opposition à la luxation simple ou sous-cutanée. Ce genre de traumatismes, très rare, exceptionnel même à en juger par nos recherches bibliographiques, ressortit à la chirurgie d'urgence, car il nécessite une prompte détermination thérapeutique, en raison de ses conséquences immédiates ou éloignées.

Historique.

Ces lésions étaient connues des anciens, et Hippocrate [1], dans son livre des Articulations, leur consacre quelques lignes. Conformément à sa doctrine sur l'issue des os dans les traumatismes, il affirme que « le patient meurt, si on réduit les os et qu'on les maintienne réduits ». Il ajoute : « Les mêmes considérations s'appliquent aux os de l'avant-bras dans leur articulation avec le carpe, lorsque, ayant fait une plaie, ils sortent soit en avant, soit en arrière de la main. En effet, il faut savoir que le blessé à qui les os seront réduits et maintenus succombera en peu de jours....; mais ceux à qui on épargne la réduction et les tentatives de réduction réchappent pour la plupart. Dans ce cas.... la difformité du membre sera nécessairement considérable, et les doigts seront faibles et sans usage..... »

Puis un long silence s'établit et il faut arriver au XVIIIe siècle pour trouver dans des ouvrages de médecine mention de ces sortes

1. Hippocrate, *Œuvres*, traduction de Littré, t. IV, p. 275.

de traumatismes. En 1767, d'après Gooch, A. Cooper opéra par résection un homme qui guérit parfaitement. Ce fait est confirmé par S. Cooper[1] : « Dans l'ouvrage de sir Astley Cooper, il y a un dessin représentant une luxation du carpe en arrière, qui, sans doute, est une lésion bien peu commune. »

Les auteurs citent ensuite une observation de Thomassin[2]. Ce chirurgien vit un enfant de six ans et demi, qui, à la suite d'une chute de cheval, s'était luxé le poignet en arrière, de telle sorte que l'extrémité inférieure du radius passait à travers les téguments dans l'étendue d'un travers de doigt entre l'artère radiale et les fléchisseurs; le cubitus, resté sous les muscles, s'avançait jusqu'à l'os crochu. « Thomassin se contente de dire qu'après avoir débridé il réduisit sans grande difficulté; que le malade, après deux mois de traitement, guérit et recouvra les mouvements du poignet[3]. »

A Ravaton appartient le troisième fait connu. « Ravaton décrit une luxation du poignet en arrière sur un enfant, qui, tombant du haut d'un arbre la tête la première, porta ses mains en avant; la gauche était si fortement pliée en dehors, du côté de l'extension, que les condyles inférieurs des os de l'avant-bras passaient à travers la peau du côté de la flexion. La réduction fut facile; et le malade guérit en moins de deux mois[4]. »

Velpeau[5] rapporte deux faits semblables empruntés à des chirurgiens du début du XIXe siècle. « La résection fut opérée avec un plein succès vers 1800 par Clémot, de Rochefort, ou plutôt par Saint-Hilaire[6], chez un sujet dont le radius et le cubitus luxés faisaient une saillie considérable à travers les parties molles déchirées. » Il ajoute : « Cooper n'avait pas été moins heureux un demi-siècle auparavant. La tentative de Hublier[7] a complètement réussi et appartient à la même catégorie. Il y avait luxation de la main, déchirure des téguments et saillie des os à l'extérieur. Les tendons extenseurs et fléchisseurs étant conservés, le chirurgien résolut d'enlever la portion découverte du radius et du cubitus après l'avoir convenablement isolée; il remit ensuite la main et l'avant-bras dans leur position naturelle, et, après la guérison qui n'a été traversée par aucun accident redoutable, les mouvements des doigts ont pu s'exercer presque avec autant de facilité qu'auparavant. » Velpeau

1. Samuel Cooper, *Chirurgie pratique*.
2. *Dict. des Sciences médicales*, art. POIGNET, 1820.
3. A. Nélaton, *Pathol. chirurg.*, t. III.
4. A. Nélaton, *Path. chir.*, t. III.
5. Velpeau, *Méd. opér.*, t. II, p. 693.
6. Clémot et Saint-Hilaire étaient médecins de la marine.
7. Hublier (de Provins), en 1829.

écrivait ces lignes en 1839 et approuvait hardiment la résection.

Marjolin observa un cas, dont Vidal de Cassis donne une courte description et le dessin d'après un plâtre. « Il concerne un garçon de bain qui fit une chute du haut d'une voiture pendant qu'elle roulait; il tomba sur les mains, et, selon M. Marjolin, la main luxée a pu se trouver sous la roue. Ce malade, chez lequel il y avait délabrement des parties molles, plaie qui laissait voir l'apophyse styloïde du radius et un os du carpe, ce malade mourut d'une phlébite.... Le procès-verbal d'autopsie porte : aucune rupture tendineuse, déchirure des ligaments antérieurs et externes; les deux os de l'avant-bras étaient intacts; les os du carpe étaient également exempts de fracture[1]. »

Malgré la répugnance de Dupuytren à accepter l'entité de la luxation du carpe, il est curieux de rencontrer dans un de ses ouvrages[2] la relation d'une luxation du poignet compliquée d'issue du cubitus à travers les téguments, observée par un de ses contemporains, Breschet. Une femme de soixante-deux ans entra le 27 février 1832 à l'Hôtel-Dieu pour une chute qui la fit rouler du haut en bas d'un escalier. Le radius était fracturé en deux endroits et « au côté interne du poignet était une plaie longitudinale suivant le bord du cubitus, longue d'environ 4 pouces, à bords réguliers, comme si la plaie eût été faite par un instrument tranchant. Le cubitus, luxé en dedans, faisait une saillie très considérable; plus d'un pouce de l'os était passé hors des téguments .. A la vue de ce désordre, M. Breschet proposa l'amputation; mais la malade s'y refusant opiniâtrément, il résolut de faire la résection du cubitus qui fut pratiquée sur-le-champ..... » Malgré un violent phlegmon, elle finit par guérir incomplètement, avec perte des mouvements du poignet et de la main.

Malgaigne et Servier[3] rapportent le cas de Paret, chirurgien militaire, qui vit un matelot précipité d'une vergue sur le pont d'un navire. Le poignet gauche était luxé en arrière avec une ouverture de l'articulation du côté palmaire par une plaie étendue d'une apophyse styloïde à l'autre; l'extrémité inférieure du radius faisait saillie hors des téguments de plus d'un centimètre. Réduction laborieuse, accidents inflammatoires divers; guérison avec une demi-ankylose du poignet et de la roideur des doigts.

Malgaigne tenait cette lésion pour extrêmement rare et déclarait n'en connaître que 5 observations authentiques, pensant à tort que

1. Vidal, *Traité de pathol. ext.*, t. II, 1846.
2. Dupuytren, *Leçons orales de clin. chir.*, 1834, t. IV, p. 191.
3. Servier, Luxations du poignet, *Gaz. hebd.*, 1880, p. 198.

quelques-unes d'entre elles avaient été confondues avec des décollements épiphysaires.

Kelly[1] vit un homme dont le poignet était luxé en arrière avec saillie transcutanée des deux os de l'avant-bras, sans fracture. « La réduction fut difficile. Le blessé guérit, malgré des complications inflammatoires qui survinrent deux fois au cours du traitement. Les mouvements de la main restèrent limités. »

Colgate[2] observa une luxation du poignet droit en arrière avec plaie transversale à la partie antérieure du poignet. Il fit la réduction qui fut suivie de guérison.

Chapplain[3], en 1874, donne à la Société de Chirurgie l'observation d'un homme de quarante-sept ans qui tomba de 4 mètres de hauteur, tout le poids du corps portant sur la main gauche. Main fortement déjetée en dehors, articulation radio-carpienne ouverte, pisiforme détaché et écrasé, semi-lunaire resté adhérent au radius, apophyse du radius brisée. Le chirurgien enleva les fragments et le semi-lunaire et fit la réduction. Appareil ouaté. Guérison avec ankylose; le blessé pouvait se servir de sa main.

Ollier, en 1887, déclare avoir eu l'occasion de traiter deux cas de décollements épiphysaires « avec plaies peu étendues, il est vrai.... Nous avons réduit, et tout s'est passé simplement. » Il ajoute : « Nous n'avons jamais eu l'occasion de réséquer pour de vraies luxations du poignet avec plaie...[4] »

O'Hara, de Philadelphie, publia en 1882 un cas ainsi résumé[5] : « Chez un homme, qui avait sauté d'un train en marche, luxation du poignet, fracture du radius et du cubitus qui faisaient saillie par une plaie du bord cubital de l'avant-bras, déplacement de deux os du carpe, main renversée en arrière. Le tout fut réduit. Deux jours après, réaction inflammatoire très vive avec rougeur érysipélateuse. Quelques jours après, ablation au bistouri de l'os semi-lunaire remonté au-devant du radius lors des manœuvres de réduction. Des symptômes de pyohémie se montrèrent, frissons, sueurs, hautes températures à courbe irrégulière; mais ils disparurent sans suite sérieuse. »

Billroth[6] observa un employé du chemin de fer qui eut le coude serré entre deux wagons; la main en hyperextension fut luxée sur

1. Cité par Servier, qui l'emprunte aux *Arch. gén. de méd.*
2. *Id.*
3. *Bull. Soc. Chir.*, 1874.
4. Ollier, *Traité des résections*, t. II.
5. *Revue de Chirurgie*, 1883, p. 78.
6. Billroth, cité par Von R. Wolff, in *Monatschrift für Unfallheilkunde*, n° 8, Leipzig, August 1903.

le côté dorsal de l'avant-bras, et les os de l'avant-bras avec l'articulation qui la termine firent issue au-dessus du côté antérieur du poignet. La main fut remise en place. Quatre jours plus tard survint un grave phlegmon, pour lequel on avait décidé une désarticulation de l'épaule, quand la mort arriva. L'auteur ajoute que de pareils faits doivent être bien rares.

Un chirurgien belge, Crickx, a rapporté le cas suivant en 1896[1] : « J'ai eu l'occasion de revoir dernièrement un enfant atteint de luxation compliquée du poignet il y a plus de trois ans. A la suite d'une chute sur le dos de la main, il s'était produit une luxation du poignet en arrière, le radius et le cubitus faisant saillie à travers la cicatrice d'une ancienne blessure de la région. » Désespérant de réduire, Crickx réséqua la tête du radius et du cubitus; au bout de quinze jours, la plaie était guérie et le massage commencé. Lors du dernier examen, le résultat était très favorable; il ne restait qu'un certain ballottement dans l'articulation radio-carpienne; la force du membre était parfaite.

Nous devons à l'obligeance du Dr Destot, de Lyon, communication des deux faits inédits suivants. L'un d'eux concerne une femme qui, voulant se suicider, se jeta par la fenêtre et se blessa aux deux poignets. Il y avait à droite une luxation radio-carpienne, avec issue des os de l'avant-bras. Elle fut opérée à l'Hôtel-Dieu par M. M. Pollosson qui fit la réduction après résection des fragments exubérants et une suture osseuse. Le résultat fonctionnel fut déplorable : la femme, ayant été revue cinq ans après l'intervention, le cubitus était subluxé en arrière, la main ballante et reportée vers le côté radial. Cette femme avait été aussi blessée au poignet gauche qui portait une dislocation de la première rangée du carpe avec fracture marginale antérieure du radius. Malgré le défaut de traitement et la déformation, elle fait usage de la main gauche d'une façon parfaite, grâce à une pseudarthrose entre le semi-lunaire et le fragment radial cassé, tandis que le grand os s'articule avec le reste de la surface radiale restée en place.

Le second cas est relatif à une femme qui tomba d'une fenêtre en lavant des vitres, et qui eut, elle aussi, une luxation du poignet avec issue des os de l'avant-bras. Cet accident, compliqué d'autres lésions graves, entre autres une fracture de la colonne vertébrale, se termina par la mort.

Terminons par un dernier fait resté inédit[2]. Le Dr Dobson, de Leeds, n'a vu dans sa pratique qu'un seul cas de luxation radio-

1. *Gaz. hebdom. de méd. et chir.*, 21 janvier 1897.
2. Obligeamment communiqué par l'auteur.

cubitale ouverte, sur un homme de quarante-cinq ans. Il fit la réduction : de la suppuration survint; mais néanmoins le résultat définitif fut « une main utile ».

Cette énumération comporte 17 cas de luxation transcutanée du poignet, abstraction faite des deux cas non conformes d'Ollier. En ajoutant les deux observations personnelles qui vont suivre, il n'y aurait donc que 19 cas publiés, dont 5 inédits contenus dans le présent travail. Des chirurgiens comme Dupuytren, Malgaigne, Nélaton, Ollier, n'ont rapporté aucune observation personnelle. Nos classiques modernes semblent n'avoir pas été plus heureux. Plus près de nous, d'éminents chirurgiens étrangers, Mayo Robson, Bayer (de Prague), Ceccherelli, A. Reverdin, Kocher, Souchon, et bien d'autres, n'ont jamais été témoins de faits de ce genre[1].

Observation I. — *Luxation du poignet compliquée d'issue des os de l'avant-bras et du carpe. — Résection partielle du carpe. — Guérison avec paralysie du cubital.*

Le 30 août 1905, à 9 heures du matin, on apporte à l'hôpital maritime de Cherbourg l'artilleur Lor..., très vigoureux, âgé de vingt-deux ans, grièvement blessé au poignet gauche. Dans des exercices de galop avec course d'obstacles, son cheval a buté contre un talus et fait panache; le cavalier précipité en avant est tombé à toute volée sur la paume de la main gauche, suivi presque aussitôt par sa monture qui est venue en culbutant s'abattre les pattes en l'air sur la poitrine et l'avant-bras de l'homme, arc-bouté déjà contre le sol pour se relever. L'accident remonte à une heure.

On voit à 3 centimètres au-dessus du pli du poignet une large plaie transversale, régulière, occupant les trois quarts de la face antérieure et la moitié du bord interne de l'extrémité inférieure de l'avant-bras. A travers cette plaie font saillie, sur une étendue de six centimètres, les extrémités inférieures du radius et du cubitus, unies par leurs ligaments, non fracturées, et absolument démunies de chairs; à la face articulaire du radius est appendu l'os semi-lunaire, qui porte accolé à son côté interne un fragment du pyramidal brisé. L'extrémité inférieure des os luxés est en regard du pli palmaire moyen. La main, renversée en arrière, remonte le long de l'avant-bras; les doigts sont à demi fléchis. Les muscles fléchisseurs déchirés et contus étreignent fortement les os de l'avant-bras; au milieu d'eux pend le tendon machuré, flasque et distendu du palmaire grêle, le tendon du fléchisseur superficiel destiné à l'annulaire est rompu au niveau de la plaie. Les artères sont intactes et les nerfs paraissent indemnes. Toutes les surfaces osseuses et charnues sont criblées de sable et de terre. Hémorragie insignifiante; le malade est calme, accusant seulement un engourdissement de la main (fig. 1).

Des assistants pensent inévitable une amputation, que je repousse, de

1. J'adresse mes vifs remerciements à tous ces chirurgiens qui ont bien voulu répondre à mes questions.

toutes mes forces. En présence de l'étendue des délabrements et la souillure de la plaie, j'hésite un moment devant une résection des extrémités antibrachiales; cependant je me décide à leur conservation et à la réduction de la hernie osseuse.

Opération. — Je procède à l'opération une heure après l'accident, avec l'aide de M. le Dr Brugère et de M. le Dr Barbe, qui endort le blessé au chloroforme. Je mets près de vingt minutes à nettoyer la plaie et à enlever les débris de terre qui la souillent. J'ai beau multiplier les affusions à l'eau



Fig. 1. — Obs. I. Lor... — Lésions observées une heure après l'accident.

phéniquée et les grattages; je ne peux parvenir à enlever absolument tous ces petits corps étrangers incrustés dans les parties musculaires aponévrotiques ou périostiques. Après une propreté aussi minutieuse que possible, je fais l'ablation au bistouri du semi-lunaire et du fragment attenant du pyramidal. Puis, pendant que deux aides font, l'un la contre-extension sur le bras, l'autre l'extension sur la main, tout en écartant les lèvres de la plaie, j'exerce sur le radius et le cubitus des pressions en divers sens; et je parviens, non sans peine, à leur faire réintégrer leur place. Cette laborieuse réduction obtenue, je fais l'ablation du palmaire grêle dont l'insertion supérieure a été détachée par le traumatisme. Par quelques points de suture je rétrécis la plaie, la laissant très béante en son milieu où j'enfonce un drain.

Pansement à la gaze iodoformée, immobilisation de l'avant-bras et de la main en rectitude dans un appareil plâtré. Aussitôt après, injection préventive de sérum anti-tétanique, qui sera renouvelée sept jours plus tard.

Le soir de l'opération, la température axillaire est de 37°,3. Le lendemain (31 août), elle marque 37°,2 le matin et 38°,6 le soir. Douleurs et gonflement de l'avant-bras. Je prescris un bain de bras phéniqué, prolongé.

1er septembre. Température 38° le matin et 38°,8 le soir. Apparition de phlyctènes sur l'avant-bras. Immersion phéniquée pendant trois heures matin et soir; suppression définitive de l'appareil plâtré, remplacé par une gouttière. Purgation à l'eau de Sedlitz.

2 septembre. Douleurs thoraciques, expectoration de crachats sanglants.

conséquences de la contusion du thorax, qui a compliqué le traumatisme. L'avant-bras très gonflé se couvre de phlyctènes ; les doigts commencent à se mettre en griffe ; et leurs mouvements sont douloureux. La fièvre augmente. Température m., 38°,8 ; s., 39°,2 ; pouls, 104.

3 septembre. Un phlegmon de l'avant-bras est constitué. Incisions nombreuses à la face postérieure de l'avant-bras et au dos de la main ; issue de

Fig. 2. — Obs. I. Lor... — Guérison, sans ankylose, en six mois.

pus, drainage. On coupe les sutures pour désunir la plaie ; les mains et l'avant-bras baignent dans l'eau phéniquée pendant la majeure partie de la journée. Température m., 38°,8 ; s., 39°,9.

11 septembre. La fièvre décroît et la suppuration diminue. Le blessé peut mouvoir quelque peu le poignet qui est très gonflé.

13 septembre. Température, 38° ; nouveau foyer de suppuration : incisions, drainage. Douleurs cinglantes du poignet à la main : *névrite* probable du *nerf cubital*.

19 septembre. Amélioration. Diminution marquée de la sensibilité dans le territoire du nerf cubital (petit doigt et moitié interne de l'annulaire).

25 septembre. Encore un peu de suppuration ; incisions. Pas de fièvre.

27 septembre. Le malade se lève. On imprime au poignet quelques mouvements qui produisent des frottements des surfaces articulaires.

20 octobre. On a supprimé les bains et pansé à la gaze iodoformée depuis une quinzaine de jours. La plaie du traumatisme est cicatrisée. Les quatorze plaies des incisions du phlegmon bourgeonnent et donnent peu de pus. Le poignet et la main sont toujours éléphantiasiques, ainsi que les doigts qui ont l'aspect « boudiné ». Massage quotidien depuis trois jours ; on continue d'imprimer des mouvements au poignet. La supination est impossible. Bains sulfureux.

25 octobre. Les plaies du phlegmon sont enfin cicatrisées ; l'avant-bras a

repris son volume normal, sauf le poignet toujours très gros. Les apophyses styloïdes font une forte saillie en arrière : ce qui indique la disparition de l'œdème permettant alors de voir une subluxation du poignet en avant, soit en sens inverse de la luxation du début. Les doigts, quoique enraidis et incapables de saisir un objet, peuvent se mouvoir; les mouve-

Fig 3. — Obs. I. Lor... — Radiographie antéro-postérieure, six mois après guérison

ments du poignet sont possibles, mais très limités ; la supination commence à se faire. — Traitement : massage, bains sulfureux, électrothérapie.

Etat du blessé six mois après [1er mars 1906] (fig. 2).

Les mouvements actifs des phalanges et des doigts se font parfaitement pour le pouce et l'index, moins bien pour le médius, pas du tout pour les deux derniers doigts, nullement ankylosés cependant. — L'annulaire, privé d'un tendon fléchisseur, ne recouvrera pas ses mouvements.

L'excursion active antéro-postérieure du poignet atteint 50 degrés et tend à augmenter. Les mouvements latéraux actifs sont presque nuls; on les obtient passivement avec facilité.

La supination spontanée dépasse 90°; elle atteint 120° dans les mouvements passifs.

Il n'y a donc aucune ankylose du poignet dans quelque sens que ce soit.

Le pouce s'oppose énergiquement à l'index et au médius; la force de préhension de la main augmente peu à peu. Le blessé peut écarter les doigts, excepté les deux derniers.

Il persiste une anesthésie palmaire et digitale dans la sphère de la

Fig. 4. — Obs. I. Lor... — Radiographie de profil, six mois après guérison.

branche superficielle du nerf cubital, c'est-à-dire anesthésie du petit doigt et du bord interne de l'annulaire.

Les éminences thénar et hypothénar, atrophiées au début, sont presque revenues à l'état normal. Nul autre trouble trophique qu'une certaine hyperhydrose très marquée trois mois après l'accident. Mensurations des deux membres :

	Avant-bras sain.	Avant-bras gauche.
	—	—
Circonférence supérieure du membre.....	30 cm.	30 cm.
Au-dessous des apo. styloïdes.....	18 cm. 2	22 cm.
Largeur de la paume.....	23 cm.	21 cm. 5

Les radiographies (fig. 3 et 4) montrent un écartement anormal des extrémités osseuses antibrachiales; cet écartement, non constaté au moment de l'accident, a été consécutif à la réduction du radius et du cubitus et à la propulsion en haut des osselets de la deuxième rangée sous l'effort des muscles fléchisseurs et extenseurs. Des extrémités inférieures du radius et du cubitus partent des ergots osseux et des exostoses de nouvelle formation.

Le poignet, subluxé en avant, présente une néarthrose ainsi constituée :

l'extrémité articulaire du radius est agrandie par une production osseuse, dont l'apparence rappelle la conformation de l'extrémité articulaire supérieure du cubitus; à cette concavité s'adapte la convexité d'un nouveau condyle carpien formé par les os de la deuxième rangée du carpe, conjointement avec le scaphoïde luxé, comme en font foi de multiples radiographies. Le pisiforme est visible avec, à côté de lui, une masse osseuse, qui paraît être un fragment adhérent du pyramidal brisé.

Quoi qu'il en soit, la main blessée n'a cessé de gagner en force et en utilité. L... s'en sert habilement pour raser ses camarades et leur tailler les cheveux. Il va être envoyé aux eaux de Bourbonne-les-Bains et sera proposé pour la réforme.

Réflexions. — En somme, il s'agissait d'une luxation ouverte avec issue des os antibrachiaux et carpiens, dislocation des os de la première rangée et même luxation médio-carpienne. Ce cas résume, par la complexité des désordres, la presque totalité des traumatismes du poignet; il était d'autant plus grave que des extrémités osseuses et des parties charnues très meurtries avaient fortement labouré le sol. Contre l'éventualité du tétanos, je fis les injections préventives de sérum antitétanique renouvelées huit jours plus tard. Mais, malgré tout un déploiement d'antisepsie, je ne pouvais espérer d'éviter quelque grave infection tellurique; quand survint le phlegmon que j'attendais, il fut énergiquement traité (quatorze incisions).

Je discuterai plus loin l'opportunité d'une intervention plus grave d'emblée : je ne puis regretter d'avoir adopté une thérapeutique aussi conservatrice. Le blessé est maintenant en possession d'une main utile et susceptible de perfectionnement : c'était un résultat difficile à obtenir avec moins de dommages.

L'écartement des extrémités antibrachiales et la subluxation en avant du massif carpien constituent une légère déformation, critiquable peut-être au point de vue esthétique, mais n'entravant en rien les fonctions de la néarthrose du poignet. La paralysie du nerf cubital qui persiste n'affecte que sa branche superficielle palmaire et est vraisemblablement produite par une incarcération cicatricielle, dont une opération ultérieure pourra le libérer.

La mobilisation précoce du poignet dès le vingt-septième jour, les mouvements imprimés aux doigts même dans le décours du phlegmon, enfin le massage d'abord discret entre les nombreuses plaies d'incision, puis hardiment pratiqué sur toutes les parties du membre, ont empêché une ankylose à laquelle le malade semblait voué. Les bains sulfureux et l'électrisation des muscles ont été de bons auxiliaires du traitement.

Obs. II. — *Luxation du poignet droit compliquée d'issue des os de l'avant-bras et fracture du radius. — Résection du radius. — Guérison.*

Le F... René, ouvrier mécanicien, âgé de vingt ans, se trouvait le 1er février 1898, à 7 heures du soir, dans le poste de couchage du *Cassard*, quand un coup de roulis détacha une tringle retenant au plafond des madriers très lourds sous le poids desquels il fut renversé. Une fois étendu sur le dos, il fut encore frappé au poignet, sans pouvoir préciser comment, par un madrier basculant sous le roulis. L'homme relevé tout étourdi ne se doutait même pas de l'existence d'une blessure au poignet, ses préoccupations se portant sur des contusions reçues au visage et au scrotum. Il ne souffrit vraiment du poignet que quand, à l'hôpital maritime de Cherbourg, le médecin de garde se livra à des tentatives infructueuses de réduction.

Le 2 février, à la visite du matin, 12 heures après l'accident, l'aspect du membre était le suivant.

Les os de l'avant-bras droit font issue de trois centimètres à travers une plaie linéaire, transversale, siégeant à la partie antérieure de l'avant-bras, à trois travers de doigts au-dessus du pli articulaire du poignet. La main est renversée en arrière. Le cubitus présente quelques irrégularités; mais l'extrémité inférieure du radius montre une fracture en coin intéressant surtout le bord externe. Des parties molles noirâtres et légèrement machurées débordent les lèvres de la plaie. Les artères battent normalement à leur place; hémorragie presque nulle. La main n'offre aucun trouble de vascularisation ou d'insensibilité.

On agite la question d'amputer. Le Docteur Rouvier consulté insiste pour une résection de l'extrémité inférieure radiale, à laquelle on procède aussitôt.

Opération. — Treize heures après l'accident, on endort le blessé au chloroforme. Le Dr Damany, médecin traitant, résèque l'extrémité inférieure du radius un peu au-dessus de la fracture, sur une étendue de trois centimètres. Cela fait, on peut réduire assez facilement la luxation, en tirant et fléchissant la main et en rétractant les parties molles qui gênent surtout l'opérateur du côté du cubitus. Mise en place de deux drains aux extrémités de la plaie et suture de la peau. Pansement iodoformé. Gouttière.

Le lendemain, la température de l'opéré marque 38° et s'élève quelques jours après à 38°,5, mais ne persiste pas. La plaie rend quelques gouttes de pus; les bords se couvrent de phlyctènes; il se produit un gonflement de l'avant-bras; mais ces menaces de phlegmon disparaissent une douzaine de jours après grâce au traitement énergique employé. Ce traitement consista, les sutures étant défaites, en des bains de bras phéniqués prolongés et des pansements antiseptiques qui furent supprimés un mois et demi après l'accident. A ce moment, la guérison n'était plus qu'une question de temps. On mobilisa méthodiquement le poignet et la main dont les fonctions se rétablirent progressivement.

Quatre mois et demi après l'accident (juillet 1898), Le F.... présentait l'état suivant : Les mouvements de la main et du poignet sont presque complets; le pouce, resté longtemps paresseux, peut s'opposer avec énergie aux

autres doigts; point d'adhérences tendineuses au niveau de la cicatrice, léger amaigrissement de la main, avant-bras normal. Cependant, une préhension soutenue un quart d'heure est encore difficile; dynamomètre : 25.

En septembre de la même année (1886), le blessé avait repris son service, soit sept mois après l'accident.

Revu huit ans après (mars 1906) Le F.... se sert de la main droite (blessée) avec autant de force et d'habileté qu'auparavant. A noter une légère dévia-

Main gauche. Main droite blessée.
Fig. 5. — Obs. II. Lef. — Radiographies prises huit ans après guérison.

tion de l'axe de la main sur le côté radial et une légère diminution des dimensions de la paume, soit un centimètre en longueur et un demi-centimètre en largeur, et cependant les os du carpe sont au complet ainsi que l'indique la radiographie. Cette dernière montre la régénération parfaite de l'extrémité inférieure du radius (fig. 5).

Le F.... n'éprouve aucune douleur, sauf quelquefois par temps humide. Il se livre sans fatigue ni difficulté au métier de tôlier pour navires : ce qui l'oblige à un martelage constant, comme l'attestent ses nombreuses callosités palmaires.

Réflexions. — Cette observation est d'autant plus intéressante qu'elle offre, avec la garantie du temps, une guérison avec un rétablissement parfait de la main et du poignet. Ce cas, comparé avec celui qui fait l'objet de l'observation I, était infiniment plus simple à traiter, les désordres étant moins complexes et l'accident étant survenu sur un navire, c'est-à-dire dans un milieu relativement aseptique.

Description.

La description de ces traumatismes se confond en partie avec celle des luxations du poignet. Entre une luxation ordinaire du poignet et une luxation avec effraction de la peau ou transcutanée, il y

a évidemment beaucoup de points de contact, mais aussi des différences essentielles qui justifient une étude à part. L'histoire de la luxation ordinaire, longtemps niée, a été faite à l'aide d'une dizaine d'observations : il n'y en avait encore qu'une trentaine connues en 1902, au dire d'Helferich et Delbet[1]. La luxation compliquée d'issue des os est encore considérée comme une curiosité pathologique; il est permis de croire que le développement excessif du machinisme moderne, notamment des engins de locomotion, rendra cet accident moins rare. En tout cas, les suites de ces lésions sont intéressantes à connaître, au point de vue de la pathologie et des interprétations de la loi sur les accidents du travail. La thérapeutique dont elles relèvent mérite surtout d'être discutée. Ces considérations suffisent à nos yeux à légitimer un travail d'ensemble sur ce sujet.

La luxation transcutanée du poignet comprend quatre variétés : la luxation en avant, qui constitue la rareté dans la rareté; la luxation en dehors dont Chapplain a donné un exemple resté unique; la luxation en dedans, dont nous citons 2 cas; la luxation en arrière, qui est la forme la plus communément observée. Nous n'avons trouvé dans la littérature médicale aucun exemple précis[2] de luxation transcutanée en avant : elle doit cependant exister, car elle était affirmée déjà par Hippocrate. Nous étudierons plus spécialement les luxations en arrière, en essayant de faire ressortir les caractères qui les distinguent des luxations simples, et en font vraiment une entité à part.

L'âge est sans influence sur ces accidents; il importe cependant de distinguer chez les enfants la luxation vraie, compliquée d'issue des os, du décollement des épiphyses antibrachiales, s'accompagnant de plaie (Malgaigne, Ollier).

La femme ne paierait qu'un léger tribut à cette affection. Bien que les auteurs n'aient pas toujours indiqué le sexe, on ne relève dans l'énumération des cas publiés que trois observations relatives à des femmes.

L'étiologie comprend des précipitations d'un lieu élevé, des chutes de cheval ou d'un véhicule en marche, dégringolades d'escalier, éboulements, violences directes aux deux extrémités de l'avant-bras et sur la main.

Dupuytren, qui n'admettait pas la possibilité de la luxation du poignet, expliquait la résistance de l'articulation non par les ligaments, mais par les faisceaux tendineux des muscles fléchisseurs et extenseurs. « Ils forment... une résistance telle que les chutes mul-

1. Helferich et P. Delbet, *Atlas manuel des fractures et luxations.*
2. Un prétendu cas de ce genre a été inexactement attribué à Hamilton.

tipliées par la vitesse et le poids du corps ne peuvent les rompre.... Je suis persuadé qu'une force de 2000 livres n'en triompherait pas... ». De pareilles évaluations ne peuvent être qu'approximatives. Si prompte que soit la cause vulnérante, elle suppose plusieurs phases, se succédant à des intervalles très courts : 1° disjonction de l'articulation radio-carpienne, et, quelquefois, de la radio-cubitale inférieure, ou même des diverses articulations du carpe; 2° effraction des muscles et de la peau par les os; 3° issue des os au contact du point d'appui; 4° parfois encore, une nouvelle violence surajoutée agit subsidiairement, comme on peut le voir d'après quelques-unes des observations qui précèdent.

L'issue des os de l'avant-bras en avant, la plus fréquente de toutes ces luxations, suppose une chute sur la paume de la main avec une extrême violence. Le mécanisme, bien décrit par Destot[1] pour les lésions du poignet en général, nous paraît s'appliquer aux luxations que nous étudions. « Le fait capital, c'est que la transmission de la force se fait principalement par deux os, le scaphoïde et le semi-lunaire qui correspondent au radius.... Ils sont l'intermédiaire obligé entre l'avant-bras et le bloc carpo-métacarpien; mais le point d'application variera certainement suivant l'attitude de la chute. Dans les inclinaisons latérales, si l'avant-bras est incliné du côté cubital, c'est le semi-lunaire qui supportera le maximum d'effort. Si, au contraire, la main est en inclinaison radiale, c'est le scaphoïde qui sera le plus comprimé... » Dans ce dernier cas, le scaphoïde ou l'apophyse styloïde du radius se fracturent. D'après nos observations, il semble que cet osselet peut rompre plus facilement ses attaches radiales que ses attaches carpiennes. D'après Destot, il obéirait à un mouvement de sonnette, « et, qu'il se luxe ou qu'il se casse en voulant se luxer, toujours sa partie apophysaire le fera basculer en arrière, tandis que le semi-lunaire se porte en avant ».

Symptômes.

Les os saillant à travers les téguments sont le radius et le cubitus unis ou isolés, le semi-lunaire le plus souvent, le pyramidal et le pisiforme. Le scaphoïde n'a jamais été observé faisant issue conjointement au radius. Le blessé qui fait l'objet de l'observation I et celui de Chapplain nous ont donné la reproduction sur le vivant de la trouvaille de Servier[2] sur le cadavre, c'est-à-dire que la glène radiale rappelait l'aspect d'une mâchoire avec une dent unique.

1. Destot, *Le poignet et les accidents du travail*, 1905.
2. Servier, *Gaz. hebd. de méd. et chir.*, 1880, *loc. cit.*

La saillie des os varie de 1 à 6 centimètres; l'extrémité antibrachiale jointe à un ou deux os du carpe peut atteindre le milieu de la paume de la main renversée et remontée en arrière[1]. Ces os, tant ceux de l'avant-bras que ceux du carpe, peuvent être fracturés. La plaie, toujours transversale quand la luxation est franchement en arrière, peut être longitudinale quand l'issue des os se fait latéralement. Transversale, elle siège toujours au-dessus du pli du poignet; elle en était à trois travers de doigt dans les deux observations qui nous sont personnelles. Cette plaie peut occuper la totalité de la face antérieure de l'avant-bras, allant d'une apophyse styloïde à l'autre et empiétant sur l'un des bords du poignet. Ses lèvres sont nettes, comme faites par un instrument tranchant, et bride étroitement les os qui font hernie. On n'observe ni hémorragie ni ordinairement des troubles nerveux immédiats, car les os, après avoir déchiré les muscles fléchisseurs, écartent sur les côtés les vaisseaux et les nerfs. La douleur du début, nulle ou modérée, se borne souvent à une sensation d'engourdissement de la main. Un de nos malades (obs. I) souffrait si peu qu'il tirait sur un tendon fléchisseur rompu pour faire jouer les articulations de l'annulaire; le second (obs. II) ne s'aperçut même pas tout d'abord qu'il avait été blessé à la main. Les muscles sont déchirés et meurtris; dans un cas (obs. I), le carré pronateur détaché de ses insertions était remonté sous les fléchisseurs, un tendon fléchisseur de l'annulaire était rompu et il fallut réséquer le palmaire grêle dont la vitalité était compromise.

La main est renversée en arrière, en hyperextension; les doigts sont en demi-flexion. Le poignet présente l'épaississement considérable que lui donne la superposition des os du carpe et de l'avant-bras. Le membre supérieur est raccourci en proportion de l'empiétement de la main sur l'avant-bras. Les mouvements de la main sur le poignet sont impossibles.

Une luxation exposée montre en général toutes ses lésions (fractures concomitantes); mais les dégâts du carpe peuvent rester obscurs, particularité facile aujourd'hui à éclaircir par l'usage des rayons de Röntgen.

1. Nous avons délibérément exclu de cette étude la luxation isolée, exclusive, des osselets carpiens. La luxation du semi-lunaire a été la plus fréquemment observée; il existe dans un musée des États-Unis un exemple de luxation bilatérale transcutanée du semi-lunaire saillant par une blessure antérieure du poignet.

Anatomie pathologique.

Il n'existe, à vrai dire, qu'une seule autopsie publiée, celle de R. Marjolin, pour établir l'anatomie pathologique de cette affection.

Cependant les autopsies de Malle, Servier, Cruveilher et quelques autres, bien que ne concernant que la luxation simple, suffisent pour fixer par analogie l'étendue des désordres articulaires et périarticulaires. En effet, entre les lésions anatomiques de la luxation transcutanée et celles de la luxation sous-cutanée, il n'y a de différence que l'effraction des téguments.

Nous souscrivons à la remarque judicieuse de Destot, qui conclut à un balancement entre les lésions spéciales de l'extrémité inférieure du radius et celles propres aux os du carpe. « Il semble, la plupart du temps, que lorsque la force s'est épuisée dans la fracture du radius, les lésions carpiennes sont insignifiantes, et inversement, lorsque les désordres sont carpiens, les lésions du radius disparaissent comme valeur et comme intensité. »

L'association des os du carpe à la luxation antibrachiale est très variable. Sur les 19 observations que nous rapportons, quatre fois seulement les os carpiens accompagnaient ceux de l'avant-bras.

Pronostic.

Le pronostic de cette luxation doit être étudié : 1° *quoad vitam*; 2° au point de vue du résultat fonctionnel.

Le pronostic de la luxation transcutanée du poignet se double du pronostic propre à la luxation ordinaire et des risques d'infection que court toute plaie articulaire. Les suites immédiates étaient beaucoup plus dangereuses autrefois, à cause de l'ignorance des procédés antiseptiques. Cependant, sur 19 cas mentionnés il n'y a pas plus de trois morts : soit environ 15 p. 100 de mortalité. Mais sans doute tous les cas qui finissaient mal n'étaient pas publiés; et l'impression causée par ces traumatismes était plutôt pessimiste, puisque Hamilton[1], qui n'est pas si loin de nous, écrivait : « Le pronostic des luxations exposées est extrêmement grave, à moins que le chirurgien ne prenne le parti de recourir à l'amputation, ou, ce qui est en général de beaucoup préférable, à la résection. » La gravité de cette affection dépend des circonstances de l'accident, de la promptitude ou de la lenteur des secours, de l'étendue des os exposés, des lésions concomitantes, du traitement mis en œuvre. Le même accident produit dans des milieux différents peut avoir des

1. Hamilton, *Traité des fractures et luxations*, 1884.

suites immédiates différentes (Voir obs. I et II). Les infections telluriques, érysipèle, phlegmon, tétanos, gangrène gazeuse, sont toujours à craindre en pareil cas; et, quand elles n'ont pas été une cause de mort, elles sont très souvent un obstacle invincible à la restitution des fonctions de la main.

Quand le malade a surmonté tous les dangers qui menaçaient sa vie, restera-t-il valide ou impotent? Le rétablissement complet des mouvements de la main et du poignet est bien difficile à obtenir et la guérison par ankylose est le plus souvent la règle. L'ankylose partielle avec une main utile peut être regardée comme une heureuse issue. Quant à la *restitutio ad integrum*, dont notre observation II offre un bel exemple, elle est un résultat exceptionnel. On ne peut d'ailleurs, le plus souvent, attendre cet heureux résultat que de l'œuvre du temps; aussi faut-il envisager dans le pronostic de l'accident moins la guérison immédiate que les suites éloignées. Une main enraidie complètement équivaut presque à une mutilation; et son impotence partielle est évaluée dans l'échelle des incapacités permanentes résultant des accidents du travail entre 50 et 75 p. 100.

A l'état normal, dit Ollier[1], les mouvements utiles du poignet pour un bon usage du membre ne dépassent pas 100° dans le sens antéro-postérieur ou dorso-palmaire. « Une excursion de 40° suffit pour l'exercice de la plupart des professions manuelles. » Le chirurgien lyonnais ajoute que les plus souples de ses poignets réséqués ne dépassaient pas 70°. Il convient donc de ne pas se montrer trop difficile pour des poignets luxés traités par résection ou réduction, et songer que « la main la plus imparfaite, la plus difforme même, rend plus de services que le meilleur appareil prothétique dès qu'elle n'est plus douloureuse[2] ».

Le pronostic fonctionnel est d'autant plus mauvais que la luxation transcutanée est associée à l'issue des os de la première rangée du carpe : les experts feront bien de se montrer très réservés en pareil cas. Quand un chirurgien guérit son malade avec la conservation des mouvements du pouce et de l'index, avec l'intégrité de cette « pince de homard », qui joue un si grand rôle dans la préhension, il doit s'estimer très heureux.

Parmi les conséquences de la luxation transcutanée du poignet, il faut citer certains troubles d'innervation, principalement dans la sphère du cubital et du médian. M. Delorme[3] a signalé des troubles

1. Ollier, *Traité des résections.*
2. *Id.*
3. Delorme, Luxation ancienne du poignet, *Bull. Soc. Chir.*, Paris, 1893.

d'innervation du médian dans une luxation en arrière, sans issue des os. Destot et P. Delbet ont noté des troubles nerveux variés dans des affections voisines de celles que nous étudions. On conçoit très bien que, soit au début de l'accident, soit plus tard, la névrite puisse n'épargner pas plus le médian que le cubital, voire le radial. Notre observation I donne un exemple de névrite du cubital, suivie plus tard de paralysie de la sensibilité dans le petit doigt et la moitié interne de l'annulaire. S'agit-il d'une névrite infectieuse, d'une paralysie par compression traumatique ou bien incarcération du nerf dans une cicatrice musculaire? Nous estimons que toutes ces causes peuvent avoir leur raison d'être Des troubles trophiques plus ou moins accentués peuvent accompagner la guérison. C'est, soit une diminution de volume de l'avant-bras du côté blessé, une atrophie des éminences palmaires et des interosseux, et enfin cette curieuse altération des osselets, sorte d'ostéomalacie aiguë décrite par Destot et que les clichés radiographiques trahissent par le flou, l'imprécision des contours. Le sujet de l'observation I présentait une hyperhydrose très marquée, que le temps a améliorée et fera probablement disparaître.

Citons encore, parmi les suites éloignées, en outre des ankyloses absolues ou limitées, la déviation de la main sur le bord radial en cas de résection, l'écartement des extrémités antibrachiales, et enfin la possibilité d'une subluxation au cours du traitement. Il s'ensuit une déformation disgracieuse, mais pas plus gênante que la subluxation professionnelle décrite chez les foulons, les briquetiers et tuiliers, et les personnes employées à soulever de lourds fardeaux dont a parlé Madelung[1].

Le blessé éprouve après guérison quelques douleurs passagères qui se dissipent à la longue. La force préhensive de sa main reste longtemps affaiblie, mais se corrobore avec l'exercice et l'atténuation progressive de l'atrophie des muscles intrinsèques et extrinsèques de la main.

Enfin, dans la liste des éventualités consécutives doit figurer la possibilité de productions osseuses de néoformation autour des os de l'avant-bras au voisinage du ligament osseux ou dans les muscles périarticulaires (Obs. I). Leur développement, s'il était progressif, pourrait entraver certains mouvements, surtout la supination. La radiographie, en faisant reconnaître ces néoformations inaccessibles à nos sens, contribuera à édifier le pronostic et à en corriger au besoin l'optimisme.

1. *35e Congrès de la Société allemande de Chirurgie*, 1904; Rochard, *Encyclop. d'hyg.*, t. VI.

Traitement.

Le grand danger de ces luxations, c'est la contamination des parties exposées par les agents virulents du sol, notamment le microbe de Nicolaïer qui produit le tétanos. Heureusement, nous possédons dans le sérum antitétanique un excellent préservatif du tétanos, à la condition que les injections sous-cutanées soient aussi précoces que possible et renouvelées au bout d'une semaine. C'est une pratique acceptée maintenant de tout le monde et sur laquelle il serait inutile d'insister, si certaine communication récente n'avait troublé un peu la quiétude des chirurgiens. La thérapeutique initiale de ces lésions commande impérieusement une désinfection sérieuse et l'emploi des moyens antiseptiques les mieux appropriés. Mais nous reviendrons plus loin sur ce point essentiel.

Le traitement chirurgical proprement dit comporte trois solutions: l'amputation, la résection, ou la simple réduction. Hamilton conseillait l'amputation comme pis-aller et la résection comme règle générale. Quelle que soit l'étendue des délabrements, en présence même d'une mutilation considérable, tant que persiste une lueur d'espoir de conservation du membre, il faut tenter cette chance et ne point amputer. Mais on peut hésiter entre la résection et la réduction simple. Malgaigne écrivait : « C'est donc encore ici par la réduction qu'il faut commencer, sauf à recourir au besoin à la résection, dont je ne voudrais pas pourtant qu'on espérât le résultat fabuleux annoncé par Gooch et Cooper. » C'est l'opinion à laquelle se rallient Duplay [1], Le Dentu [2], Chauvel et Nimier [3], Ch. Nélaton [4], Cahier [5]. Cependant Bouilly [6] se montrait plus radical, car il écrivait : « La luxation exposée peut être suivie de gangrène de la main.... Dans les cas les plus simples, la réduction est encore possible; mais il faut avoir recours à la résection des os de l'avant-bras dès que la réduction présente des difficultés. Enfin, lorsqu'il y a des accidents généraux et que la main est compromise par la gangrène, il y a lieu de procéder à l'amputation de l'avant-bras. »

Sur les 19 observations que nous rapportons, il y a eu 7 résections antibrachiales avec guérison, mais résultat fonctionnel variable; les 12 cas traités par la réduction ont donné lieu à 3 morts et à des accidents septiques graves, qui ont bien souvent compromis les

1. Duplay, *Path. ext.*
2. Le Dentu, art. Main du *Dict. de Jaccoud*, t. XXI.
3. Chauvel et Nimier, *Dict. enc. des sc. méd.*, t. XXVI.
4. Ch. Nélaton, *Traité de Chir.*, Duplay et Reclus, t. III.
5. Cahier, *Traité de Ch. clin.* de Le Dentu et Delbet, t. III.
6. Bouilly, *Man. Path. ext.*, t. IV, 2e éd., 1889, p. 556.

fonctions de la main. Bien que l'un de ces cas de mort soit plus imputable à la maladie qu'au traitement, cependant si l'on s'en tenait aux seuls enseignements de la statistique, il semblerait qu'il est plus avantageux de réséquer que de réduire. Mais une statistique aussi précaire importe peu en l'espèce, la nature du cas et plusieurs circonstances contingentes décidant du sort du patient. Nous pensons même, étant données les ressources de l'antisepsie, qu'il vaudrait mieux renverser la formule et dire : mieux vaut réduire que réséquer, sans toutefois ériger ce principe en règle absolue.

Ollier, lui-même, si partisan des résections, n'aimait pas la résection d'emblée dans les cas qui nous occupent. « Nous n'avons jamais eu l'occasion de réséquer pour de vraies luxations du poignet avec plaie, sans fracture ; mais, si on arrivait trop tard pour pratiquer la réduction, c'est-à-dire si on trouvait les extrémités desséchées et infectées, il faudrait faire une résection sous-périostée.... »

Il sera toujours avantageux de ne pas attendre la nécrose des os qu'on peut croire condamnés à mort; mais le recours à la résection mérite d'être étudié de plus près. Pour fixer les idées, analysons quelques observations. Prenons les deux faits de Chapplain et O'Hara et nos deux observations personnelles; autant de cas, autant de pratiques différentes. Une fois (obs. II), on réséqua le radius; une autre fois (Chapplain) on enleva l'apophyse styloïde du radius et le semi-lunaire; dans un cas (Couteaud), on enleva le semi-lunaire et une partie du pyramidal; dans un autre cas (O'Hara), on réduisit simplement. L'une des deux observations que nous devons à Destot montre le fâcheux résultat d'une résection du poignet droit, et, en tenant compte de l'inégalité des deux lésions, l'excellent résultat d'une non-intervention pour le poignet gauche.

La conduite à tenir est une question d'espèces : à un petit nombre de cas conviendra la résection d'emblée, au plus grand nombre la simple réduction. La luxation transcutanée du poignet compliquée de fracture des os sera, le plus souvent, justiciable d'une résection. Cependant, si la fracture des extrémités antibrachiales était trop étendue, mieux vaudrait peut-être renoncer à un large délabrement osseux et suturer les fragments.

La résection, en tant que pratique opposée à la réduction, s'entend exclusivement du radius et du cubitus. Aux yeux de quelques chirurgiens anciens, la résection était toujours indiquée comme facilitant la réduction. Cette ablation osseuse, d'autant plus simple que le traumatisme a fait la moitié de la besogne, n'est ni indispensable ni légitimée pour cette raison. Un débridement de la blessure peut suffire à assurer la réduction des os herniés.

Le chirurgien est-il en droit de les réséquer, quand ils sont souillés de terre et criblés de corps étrangers plus ou moins virulents incrustés dans le périoste, et que nettoyages, brossages, immersions, lui ont paru insuffisants pour enlever toutes les souillures? Plus d'un praticien pourrait hésiter en l'occurrence et croire que la résection doit être la préface d'une bonne désinfection opératoire. Il est probable que l'ablation osseuse, tout en enlevant des germes virulents, crée au milieu des parties molles, contuses, toutes prêtes à s'enflammer, un vide favorable à la détersion des liquides purulents et à la pénétration des antiseptiques. Malgré tout, nous n'oserions recommander la résection, préférant courir les risques d'un phlegmon, qu'on peut maîtriser, plutôt que créer le danger d'une incapacité fonctionnelle définitive de la main. En effet, quand le squelette anti-brachial déborde de 5 à 6 centimètres, il serait excessif d'en sacrifier ce segment à la crainte d'une infection ou d'une ankylose hypothétiques : la peur d'un mal ne doit pas nous faire tomber dans un pire. Passé un certain âge, on ne peut plus compter sur la résection, même sous-périostée, pour combler la brèche, et sur l'appoint ostéogénique qui rétablirait l'intégrité du squelette. Une résection trop étendue aboutirait à un poignet ballant et à une néarthrose inutilisable. D'ailleurs, si les os sont infectés, les parties molles le sont aussi : la logique trop cruelle exigerait donc l'amputation d'emblée, conception chirurgicale que nous n'acceptons pas.

En revanche, nous acceptons la résection des os du carpe issus à travers la peau et accompagnant la luxation des os de l'avant-bras. Pour n'avoir pas réséqué le semi-lunaire adhérent au radius, O'Hara éprouva de sérieuses difficultés au cours du traitement, cet osselet ayant été involontairement luxé de nouveau et ramené en avant par les manœuvres de réduction : en définitive, il fut obligé de l'enlever tardivement. Plusieurs des observations que nous donnons prouvent que le condyle carpien, même réduit au seul scaphoïde et aux os de la deuxième rangée, peut servir utilement aux mouvements du poignet, malgré l'absence d'un tuteur latéral.

Nos préférences vont donc à la réduction sous les réserves faites précédemment. La réduction des os de l'avant-bras issus comporte l'anesthésie générale pour relâcher les muscles et éviter la douleur. Elle est parfois laborieuse, nous l'avons éprouvé. Pendant qu'un aide rétracte les lèvres de la plaie et qu'un autre ramène la main en demi-flexion pour relâcher les fléchisseurs, l'opérateur, par des pulsions directes ou obliques, tâche de faire parcourir aux os déplacés un chemin inverse de celui qu'ils ont pris pour sortir. Si les difficultés de réduction sont trop grandes, il faut débrider. Ensuite on

régularise les déchirures musculaires, et, à l'extrême rigueur, on sacrifie les faisceaux musculaires trop contus pour récupérer leurs fonctions. Puis après avair drainé la plaie on la rétrécit par quelques points de suture; peut-être même vaudrait-il mieux ne pas suturer du tout dans l'attente d'un phlegmon.

Quoi qu'on fasse, résection ou réduction ne constituent que la première phase et la plus aisée du traitement. La période vraiment difficile est celle des soins consécutifs, applications antiseptiques pour prévenir le phlegmon ou en atténuer l'évolution, incisions, drainage, mobilisation précoce des jointures. Le traitement de l'infection domine tout le traitement : il doit précéder et suivre toute opération sur les os déplacés. Les bains antiseptiques phéniqués sont très efficaces à la condition d'être chauds, très prolongés, et de constituer pour la partie blessée une sorte de bain permanent auquel font suite, pour la nuit, des enveloppements humides phéniqués. Nous avons employé utilement une solution phéniquée à bas titre, à 7 ou 8 pour 1 000 d'eau. On peut recourir en même temps avec avantage à des détersions par l'eau oxygénée à 12 volumes. Une antisepsie bien faite peut quelquefois faire avorter un phlegmon imminent (obs. II). Quand le phlegmon est déclaré, il faut recourir au traitement classique par les incisions multiples et les bains antiseptiques, toutes choses qui s'accordent mal avec une immobilisation de l'avant-bras et de la main. Les auteurs des ouvrages les plus récents, partisans exclusifs de la réduction sans opération et de l'immobilisation par un appareil plâtré, concilieraient difficilement leurs préférences avec le traitement de cette redoutable complication, qui doit tenir le chirurgien sans cesse en haleine. D'ailleurs, un appareil inamovible plâtré ou silicaté mis au contact prolongé d'un bain antiseptique serait bientôt hors d'usage et devrait être refait à chaque pansement.

D'un autre côté, au déclin du mal, quand les menaces d'infection sont conjurées, il serait mauvais d'immobiliser le membre, au moment même où il faut prévenir l'ankylose du poignet, de la main et des phalanges. Le repos du membre dans une gouttière présente assez de garantie pour assurer la réparation des parties lésées et convenir au traitement d'une suppuration.

Nous attachons une grande importance à la mobilisation précoce de la main et au massage du membre. Si notre blessé de l'observation I a pu se soustraire à l'ankylose, si sa main lui est utile, il le doit à la précocité de la mobilisation et du massage, exercés malgré la non-cicatrisation des plaies d'incisions, et sans avoir attendu les raideurs irréparables.

Plus tard, quand la cicatrisation sera achevée, le chirurgien n'aura pas terminé son œuvre. Il lui restera le soin d'améliorer encore, par la mobilisation, les bains sulfureux, l'électrothérapie, les fonctions motrices de la main et des doigts, et de prévenir les atrophies. Il s'attachera surtout à la récupération du mouvement si rétif de supination. Les mouvements communiqués du poignet, ceux d'opposition du pouce, d'écartement des doigts, en touches de piano, enfin le conseil donné au blessé de s'adonner à quelque travail manuel sont les moyens les plus recommandables. L'action prolongée de ces exercices d'assouplissement triomphera des enraidissements des jointures et des doigts et des atrophies musculaires, à moins que ces maux ne soient trop invétérés. Ni le malade ni le chirurgien ne doivent se décourager.

En dernier ressort, en présence d'une ankylose irrémédiable et d'une impotence fonctionnelle absolue, le chirurgien aurait encore, en certains cas, la ressource d'une résection tardive. Dans des cas présentant une certaine analogie avec les nôtres, Vallas, après des tentatives infructueuses de résection partielle, est arrivé à faire des résections complètes qui lui ont donné d'excellents résultats. Dans les faits que nous avons étudiés, toute intervention orthopédique réussirait d'autant mieux qu'elle serait moins précoce : nous avons éprouvé, en effet, que le feu couvait longtemps sous la cendre, et que des bourgeons charnus perçaient la cicatrice du poignet trois mois après l'accident, en dépit d'une réunion parfaite superficiellement.

Conclusions.

Le traitement des luxations du poignet compliquées d'issue des os variera avec la nature des cas;

On n'amputera jamais, car une main imparfaite vaut mieux qu'une main artificielle;

La résection vaut mieux que l'amputation;

La réduction vaut mieux que la résection, sauf dans quelques cas spéciaux;

La résection des os luxés du carpe est nécessaire;

La résection tardive du poignet restera comme ressource ultime;

La gouttière amovible constituera le seul appareil d'immobilisation au début;

Les bains antiseptiques prolongés seront ordonnés;

La mobilisation et le massage des jointures seront aussi précoces que possible.

DE LA

RÉSECTION TOTALE DES SAPHÈNES

DANS LE TRAITEMENT

DES VARICES SUPERFICIELLES DES MEMBRES INFÉRIEURS[1]

Par MM. TERRIER et ALGLVAE

Observation I. — *Varices des deux membres inférieurs. Résection partielle de 25 centimètres environ de la saphène interne droite et à la partie moyenne. Résultat incomplet.*

Résection totale à gauche pour récidive après une première opération de ligature et de résection partielle à étage. Résultat satisfaisant.

Le nommé G... François, âgé de cinquante et un ans, journalier, entre à la Pitié, salle Michon, au mois de juin 1905, parce qu'il souffre de varices depuis vingt-cinq ans.

Ces varices seraient survenues après un voyage à pied d'une durée de neuf jours et elles seraient apparues en même temps aux deux jambes.

Quelque temps après leur apparition, un premier ulcère survenait à la partie interne et inférieure du mollet gauche; puis il en survint bientôt trois autres, si bien que, quelques années après le début de ses varices, le malade se trouva atteint de quatre ulcères de la jambe gauche, dont les dimensions étaient à peu près, dit-il, de celle d'une pièce de cinq francs. A droite, il ne survint pas d'ulcère à ce moment-là.

Cet état de varices et d'ulcères de jambe d'un côté dura jusqu'à il y a sept ans, c'est-à-dire pendant près de dix-huit ans, avec des alternatives d'amélioration et d'aggravation.

Il y a sept ans le malade entra dans un service de chirurgie, réclamant un traitement pour les varices et les ulcères dont il souffrait beaucoup du côté gauche.

Une résection partielle de sa veine saphène interne gauche fut pratiquée à la hauteur du tiers supérieur et du tiers inférieur de sa cuisse.

Cette opération donna une certaine amélioration, mais peu de temps

1. Voir le n° de juin 1906.

après les varices redevinrent ce qu'elles étaient auparavant et le malade recommença à souffrir, à gauche comme à droite, de douleurs nocturnes, de crampes dans les mollets et de démangeaisons.

Puis il survint un ulcère à la jambe droite, pour lequel le malade entrait à la Pitié dans le service de M. Terrier à la fin de 1903.

Il y fut opéré à ce moment là et on lui fit sur le membre droit une résection du tronc de la saphène interne droite, depuis la partie moyenne de la cuisse droite jusqu'à la partie supérieure de la jambe, c'est-à-dire entre S_1 et S_2 des figures 17, 18, 19.

Il quittait l'hôpital peu de temps après, pour y revenir de nouveau en janvier 1905.

A son entrée il se plaint de souffrir beaucoup des deux membres : à gauche où il a encore de volumineuses varices, et à droite où l'opération, qu'il avait subie à la fin de 1903, avait donné peu d'amélioration sur ses varices et n'avait pas guéri son ulcère.

A ce moment-là, on trouve à l'examen du malade debout :

A gauche, la trace de deux incisions situées l'une à la hauteur de la pointe du triangle de Scarpa; l'autre à la partie inférieure et interne de la cuisse : ce sont les incisions qui ont été faites pour les résections partielles de de la saphène subies par le malade il y a sept ans.

Au niveau de ces deux cicatrices apparaissent de gros paquets variqueux formés de veines très sinueuses.

De l'un à l'autre paquet courent quelques grosses veines qui les relient.

Du même côté on trouve à la jambe, dans le territoire de la veine saphène interne, de volumineuses veines variqueuses, ampullaires, sinueuses, incluses dans une peau épaissie, indurée, très pigmentée.

Dans le territoire de la saphène externe, on trouve également de grosses ampoules variqueuses, siégeant surtout aux confins des deux territoires saphéniens.

Du côté droit, on trouve une cicatrice dans le territoire de la veine saphène interne et étendue de la partie moyenne de la face interne de la cuisse au tiers supérieur de la face interne de la jambe. C'est la trace de la résection partielle de la veine saphène interne, qui a été faite à la fin de 1903.

La cuisse et la jambe sont le siège des varices volumineuses et sinueuses et développées surtout au-dessus et au-dessous de la cicatrice.

Il existe également à la partie moyenne de la jambe un ulcère des dimensions d'une pièce de cinq francs.

Dans le territoire de la saphène externe on ne trouve que quelques varicosités.

D'après cet examen, nous voyons qu'à gauche, dans le territoire de la saphène, il y a, malgré la résection partielle à deux étages faite il y a sept ans, d'énormes varices dont le malade souffre beaucoup, et qu'à droite, malgré la résection de 25 centimètres de saphène faite au point indiqué un an auparavant, il y a de grosses varices dans toute la hauteur du membre et un ulcère à la jambe (Voir fig. 17).

Toutefois c'est à gauche que le malade souffre le plus.

En raison de cette dernière considération une résection totale de la saphène interne et des paquets variqueux y attenant est faite par M. Alglave

Fig. 17.

le 20 juin 1905, par une incision étendue depuis la pointe du triangle de Scarpa, jusqu'au bord antérieur de la malléole interne.

A la jambe, il est assez difficile de séparer la peau des varices et des

tissus sous-jacents qui sont indurés. Mais les varices sont enlevées largement et en bloc jusqu'à l'aponévrose jambière.

Les ligatures sont faites à la soie fine et la réunion cutanée est opérée avec des crins.

Les suites de cette opération furent des plus simples et le malade quitta l'hôpital vingt jours après, avec l'intention de revenir pour le membre droit s'il se trouve bien de l'opération faite à gauche.

Il revenait en effet six mois plus tard, en juillet, fort content de l'état de son membre gauche, mais souffrant toujours de son membre droit pour lequel, dit-il, il vient « avant la moisson » réclamer une opération semblable à celle qui a été faite à gauche.

A gauche, en effet, on ne voit plus de varices dans le territoire saphène interne et on ne trouve que quelques ampoules variqueuses à la limite de ce territoire et de celui de la saphène externe (Voir d'ailleurs fig. 17, 18, 19, 20). La peau est redevenue assez souple.

A droite le membre tout entier est toujours le siège des grosses varices indiquées plus haut. Celles de la jambe sont très ampullaires, très distendues, très dures en certains points, et la peau, épaisse, indurée, pigmentaire.

On se disposait à faire une résection totale de ce côté, quand le malade mourut dans les conditions suivantes.

Sur la cicatrice de son membre gauche, il existait, à la hauteur du condyle interne du genou, au point où deux crins avaient coupé la peau, une chéloïde des dimensions d'une olive un peu allongée.

Pour lui enlever cette chéloïde sur laquelle le frottement du pantalon était un peu douloureux, nous lui proposâmes une anesthésie locale à la cocaïne. Il s'y refusa, voulant être endormi comme les fois précédentes au chloroforme.

Malheureusement, au début de la chloroformisation, il eut une syncope qui fut mortelle.

Son corps n'ayant pas été réclamé fut transporté à l'École pratique de médecine; et c'est là qu'il fut possible, dans notre pavillon, d'injecter et d'étudier ses veines des membres.

Nous commençons à droite où nous injectons par la saphène interne. L'injection passe facilement.

A gauche, nous essayons d'injecter la saphène au côté interne du cou-de-pied; mais l'injection ne passe pas, la saphène ayant été, comme on l'a vu, réséquée dans toute la hauteur.

Nos tentatives montraient que l'ancien système saphène interne était bien imperméable.

L'injection est alors poussée par la saphène externe qui la laisse passer.

L'injection faite par la saphène interne droite remplit tout le territoire de cette veine, celui de la saphène externe correspondante, et aussi les veines profondes du membre.

A gauche l'injection faite par la saphène externe remplit cette veine et ses branches, la saphène interne néoformée et ses branches, et les veines profondes du membre.

Nous disséquâmes ensuite ces différents territoires veineux à droite et à gauche; et ce sont nos dissections, qui, photographiées, donnèrent les planches 17, 18, 19, 20, 21, 22.

Ces dissections furent assez pénibles à droite, où les veines variqueuses étaient noyées dans une gangue fibreuse très serrée et très dure, adhérente à la peau et où il fallut véritablement les sculpter.

A droite, côté où la veine avait été partiellement réséquée, on voit (fig. 17) que le tronc primitif de la saphène interne est interrompu sur une longueur de 25 centimètres environ au niveau de sa partie moyenne; mais s'il est volumineux et un peu ampullaire en quelques points au-dessus de la résection il est très volumineux, très ampullaire, très irrégulier au-dessous.

Entre les deux bouts ainsi séparés, la circulation s'est trouvée rétablie par deux voies, l'une antérieure, l'autre postérieure.

La voie antérieure se trouve composée, à la jambe, de gros troncs veineux fortement variqueux (Voir A. S., fig. 19) et malades situés au devant du segment inférieur du tronc saphénien, c'est-à-dire formant un groupe présaphénien (Voir fig. 17, 18), dont les troncs sont très anastomosés entre eux comme avec le tronc saphénien et aussi avec le groupe veineux rétro-saphénien (Voir V. A. P., fig. 19).

Ces troncs présaphéniens montent jusque sous la rotule où ils donnent naissance à un paquet de veines serpentines, duquel naissent d'autres veines serpentines qui passent les unes en dedans, les autres en dehors de la rotule et se continuent à la cuisse par de très grosses veines sinueuses et tributaires du segment supérieur du tronc saphénien (Voir fig. 17 et 18).

La voie postérieure, rétro-saphénienne, est composée de quelques grosses veines (Voir V. P. S., fig. 19), très irrégulières et ampullaires, anastomotiques de l'une à l'autre et aussi avec la saphène externe et le groupe présaphénien (Voir V. A. P., fig. 19).

Ce groupe rétro-saphénien se continue en haut par une veine un peu moins grosse qu'une saphène normale, sensiblement rectiligne, qui ne parait pas malade, car son aspect diffère complètement de celui des autres; et elle semble bien être une veine néoformée, *peut-être par l'addition* de segments préexistants et restés sains (Voir V. C. S., fig. 17, 18, 19).

En haut cette veine va déboucher en trois points dans la saphène interne, deux au milieu, un à la crosse (Voir fig. 18).

Du groupe rétro-saphénien partent également trois grosses veines ampullaires, qui vont se jeter dans la saphène externe, et sont ainsi anastomotiques entre les deux systèmes (Voir fig. 17, 18, 19).

D'après ces indications, il est facile de voir que l'opération qui a été faite sur cette saphène interne, c'est-à-dire la résection de 20 à 25 centimètres du tronc de la saphène au niveau de sa partie moyenne, n'a donné que peu de résultats, sinon pas du tout, au point de vue de la cure des varices.

La dissection permet aussi de constater qu'aux veines variqueuses superficielles aboutissent des veines importantes qui viennent de la profondeur.

Celles-ci sont nombreuses, à la jambe et à la cuisse, ainsi que le montrent les figures 17, 18, 19.

Elles s'échappent des masses musculaires et traversent leur aponévrose d'enveloppe.

Elles sont petites à la cuisse, mais volumineuses à la jambe, où elles sont assez irrégulières et ampullaires.

Il est très visible qu'au niveau des points où elles viennent se jeter dans les veines superficielles, celles-ci sont particulièrement renflées et bosselées, comme si elles avaient subi en ces mêmes points, de la part du sang qui leur arrivait à la faveur des perforantes, une poussée plus grande que partout ailleurs. En de nombreux endroits, à la cuisse comme à la jambe, la perforante semble faire « son petit paquet variqueux », en augmentant à son point d'arrivée les sinuosités et les bosselures de la veine surperficielle qui la reçoit. Sur le même membre on voit la saphène externe avec un volume un peu augmenté seulement, mais sur laquelle aboutissent trois troncs veineux très malades, qui l'anastomosent avec le système saphène interne.

Du côté du membre gauche (Voir fig. 21 et 22), où la résection de la saphène interne a été totale, on voit, à la face interne du membre, un système saphène néoformé, avec une veine principale qui s'est constituée un peu en arrière du trajet de celle qui a été enlevée (Voir fig. 21, S. I. N.).

Son calibre est un peu inférieur à celui d'une veine saphène ordinaire; sa paroi paraît saine. Elle est indemne de toute bosselure ou varicosité.

Dans la portion jambière de son trajet, elle reçoit des veines les unes néoformées comme elle, les autres variqueuses et très malades, qui sont d'anciennes veines du membre, faciles à reconnaître, et qui n'ont pas été atteintes par la résection.

A la cuisse et au voisinage de sa terminaison, elle reçoit, venant de la saphène externe, une grosse veine anastomotique, sur laquelle aboutit une perforante (Voir fig. 21 et 22).

A la face postérieure du membre, on trouve une saphène externe, *s. e.*, de dimensions un peu plus grosses que normalement, peu variqueuse en elle-même, mais recevant des branches qui le sont beaucoup.

Celles-ci, au nombre de quatre, aboutissent en avant dans la néosaphène et sont les anciennes veines épargnées par l'opération et dont il est déjà fait mention plus haut.

Un peu au-dessous de la saphène externe part une grosse veine anastomique, *a. n. s. s.*, d'apparence saine, qui est peut-être une veine néoformée et qui va se jeter en haut, comme il a été dit, dans la néo-saphène interne.

Après la dissection des veines superficielles, nous avons examiné les veines profondes que les injections avaient distendues et nous avons pu constater que, du côté droit et au niveau de la jambe, ces veines paraissaient plus volumineuses que normalement, mais sans dilatation variqueuse bien marquée.

Elles étaient certainement peu intéressées, et beaucoup moins malades que les veines superficielles.

Du côté gauche, où le membre avait toujours été plus intéressé que l'autre, les veines profondes étaient, comme primitivement les superficielles, plus volumineuses et plus variqueuses que celles du côté droit, particulièrement les tibiales postérieures ; mais, là aussi, elles étaient moins malades que les quelques troncs superficiels que nous avons vus épargnés par l'intervention.

Chez ce malade et un peu contrairement à l'opinion classique, les veines profondes des membres étaient moins variqueuses et moins altérées que les veines superficielles.

Obs. II. — *Varices volumineuses des deux membres inférieurs. Résection totale de la saphène interne à droite et à gauche.*

Le nommé D... Alcide, cuisinier, âgé de vingt-sept ans, entre à la Pitié le 21 janvier 1902 pour des varices des deux membres inférieurs, dont il souffre depuis l'âge de dix-huit ans, c'est-à-dire depuis neuf ans à la jambe droite et seulement depuis trois ans à la jambe gauche.

Depuis un mois il a de l'œdème sus-malléoaire assez marqué, œdème qui parfois descend sur le pied.

Il y a huit jours, il a eu une rupture d'une varice à la partie moyenne de la jambe droite, avec hémorragie très abondante qu'il évalue à plus d'un demi-litre (?)

Il raconte que, le soir après son travail, il ressent dans les membres inférieurs, et surtout du côté droit, de la gène, de la pesanteur, un certain engourdissement parfois très pénible à supporter.

A l'examen des membres, on trouve à droite, dans le territoire de la saphène interne, une augmentation considérable du calibre des veines avec dilatations ampullaires très grosses en certains points et très tendues, quand le malade est debout.

De distance en distance, ces ampoules sont dures et remplies de nodosités ayant presque une consistance pierreuse, véritables phlébolithes.

Les varices se prolongent jusque dans la cuisse.

Dans le territoire de la saphène externe du même côté, on trouve seulement de petites veines plus menues, un peu dilatées et qui sont plutôt des varicosités que des varices.

Sur la peau de la jambe on trouve des taches pigmentaires brunâtres.

L'une de ces taches, plus grande, plus foncée, présente la trace d'un petit orifice qui est celui de la rupture dernière des varices. Elle siège au niveau de la partie moyenne de la jambe droite.

Le reflux superficiel de haut en bas par insuffisance valvulaire est facile à constater chez cet homme, quand on le fait tousser ou pousser, coucher et lever successivement en comprimant le tronc saphénien à sa partie supérieure.

Du côté du membre inférieur gauche les varices, tout en étant déjà volumineuses, sont cependant moins considérables que du côté droit.

Le malade est opéré le 28 janvier 1902 sous chloroforme, par M. Alglave et M. Géraud; et une résection complète des saphènes internes et de leurs racines variqueuses lui est faite.

Les suites opératoires sont des plus simples et le malade quitte le service de M. Terrier vingt-huit jours après, parfaitement guéri.

Obs. III. — *Varices des deux membres inférieurs avec ulcères. Résection totale de la saphène interne à droite et à gauche. A droite, la résection totale a été faite après un résultat insuffisant obtenu par la méthode de Moreschi, modifiée par Mariani et Reclus.*

Le nommé H.... Alexandre, âgé de soixante-trois ans, entre à l'hôpital de la Pitié en janvier 1904 pour des varices des membres inférieurs dont il souffre depuis dix ans.

Depuis dix ans environ, il éprouve dans les jambes des crampes douloureuses, des fourmillements, de la gêne de la marche, avec gonflement périmalléolaire quand il est fatigué.

Il y a deux ans, en 1902, il apparut au tiers inférieur de la jambe droite une plaque violacée douloureuse et dure qui s'étendit de plus en plus sur les faces interne, antérieure et postérieure sans ulcération.

Puis peu à peu les douleurs deviennent plus vives dans les deux jambes avec élancements produisant de l'insomnie.

Au commencement de janvier 1904, une dilatation variqueuse, siégeant au niveau de cette plaque violacée de la jambe droite, se rompit et entraîna une énorme perte de sang.

Cette rupture d'une ampoule variqueuse laissa derrière elle une ulcération qui grandit assez vite et qui suppura notablement.

Elle était irrégulière et avait comme dimensions 3 centimètres et demi en longueur et 2 centimètres en largeur.

En même temps, les deux jambes du malade sont le siège de grosses dilatations variqueuses plus marquées à la jambe gauche qu'à la droite. A gauche les dilatations s'étendent à toute la hauteur du membre dans le territoire de la saphène interne et on trouve des cicatrices d'ulcères répétés à la partie inférieure de la jambe.

A droite les varices appartiennent aussi à la saphène interne, mais très accusées au niveau de la jambe, elles le sont beaucoup moins au niveau de la cuisse.

Le 23 janvier 1904, le malade est opéré par M. Alglave. On lui fait à gauche une résection totale de la veine saphène interne, par deux incisions :

Une première qui va du triangle de Scarpa à la partie supérieure du mollet et une seconde qui va de la partie postérieure et supérieure du mollet au bord antérieur de la saphène interne.

Grâce à ces deux incisions, le tronc de la saphène interne est réséqué en entier ainsi qu'une bonne longueur des grosses branches collatérales variqueuses et ampullaires qui y aboutissent.

Une hémostase complète est faite de toutes parts et la plaie est fermée par des points séparés au crin de Florence.

Du côté droit, on fait, à quelques travers de doigt au-dessus de l'ulcère,

Fig. 18.

l'opération de Moreschi, c'est-à-dire la section circulaire de la peau et des couches sous-jacentes, jusqu'à l'aponévrose jambière.

Toutes les veines ainsi sectionnées sont liées et l'incision fermée par des points séparés au crin de Florence.

Fig. 19.

Les suites de ces deux opérations furent des plus simples et le malade sortit de l'hôpital guéri des deux côtés et avec un résultat immédiat fort satisfaisant (voir fig. 18).

Pendant une année, le résultat de ces deux opérations se maintint fort

bon; mais, en juin 1905, le malade recommença à souffrir de sa jambe droite où l'incision circulaire avait permis aux varices de se reconstituer assez rapidement en leur état primitif, ou presque.

Bientôt reparaissait à la limite du tiers moyen et du tiers inférieur de la jambe un ulcère des dimensions d'une pièce de 2 francs environ.

A gauche au contraire les varices ne réapparaissaient pas et le membre restait à ce point de vue, dans l'état le plus satisfaisant (Voir fig. 19).

En raison des douleurs qu'il éprouvait dans son membre droit, comme l'apparition d'un ulcère de ce côté, le malade revint à la Pitié demander qu'on lui fît à droite ce qui avait été fait à gauche.

Une seconde intervention fut donc pratiquée dans les premiers jours de juillet 1905 par M. Alglave, et la saphène interne droite fut réséquée dans toute sa hauteur, depuis le bord antérieur de la malléole interne, jusqu'à la pointe du triangle de Scarpa, par une seule incision à la faveur de laquelle on réséqua le plus possible des branches collatérales de la saphène.

Le malade guérit rapidement de cette seconde opération et quitta l'hôpital vers le milieu du mois de juillet 1905 dans l'état le plus satisfaisant.

En janvier 1906, le malade revenait à la Pitié sur notre demande et il nous était permis de constater que le résultat obtenu par nos deux opérations restait aussi bon que possible (Voir photog. ci-dessus (fig. 19), prise en janvier 1906).

Obs. IV. — *Varices du membre inférieur gauche avec ulcère profond et rebelle de la partie moyenne de la jambe. Résection sus-jacente de la saphène interne et résection de la saphène externe.*

Le nommé L..., âgé de cinquante-deux ans, camionneur, entre à la Pitié le 22 juin 1905 pour un ulcère variqueux de la partie moyenne de la jambe gauche avec varices volumineuses du même côté. Les varices sont apparues à l'âge de dix-huit ans et l'ulcère peu de temps après.

Depuis ce moment-là, le malade a toujours souffert de son ulcère qui n'a jamais été complètement guéri et qui a toujours nécessité le port d'un pansement avec un bas élastique.

La douleur est très vive à certains moments; elle l'est plus quand le malade est couché que quand il est debout.

Au moment de l'arrivée du malade à l'hôpital, l'ulcère apparaît situé à la partie moyenne de la jambe gauche.

Il est de forme générale ovale, à grosse extrémité en bas, à bords crénelés. Il mesure 9 centimètres en hauteur et 7 en largeur.

On trouve, autour de lui, des traces de cicatrices et une peau très malade, épaissie, eczémateuse, très pigmentée en certains points, pâle en d'autres.

Le centre de l'ulcère est très profond, d'aspect sanieux; il va jusqu'à l'os et même s'enfonce derrière le bord interne de l'os. Celui-ci est intéressé et il est le siège d'une ostéite hyperostosante assez marquée.

L'examen de la jambe et de la cuisse permet de constater, dans le territoire de la saphène interne, d'énormes varices formant de nombreuses arborisations.

Le tronc de la saphène interne est très gros; il a presque les dimensions de l'index à la partie inférieure de la cuisse; il l'est moins à la partie moyenne de la cuisse, mais redevient volumineux et ampullaire au niveau de sa crosse.

Tout autour de l'ulcère, on trouve, surtout du côté interne, de gros rameaux variqueux. Il en existe jusque sur le cou-de-pied (Voir fig. 8, 1re partie).

Malgré les dimensions et la grande profondeur de l'ulcère, le malade n'a jamais eu d'hémorragie abondante.

La recherche de l'insuffisance valvulaire dans le système saphène interne par les manœuvres de Trendelenburg ne donne pas de renseignements bien nets.

Le malade est opéré le 28 juin 1905 par M. Desmaretz, aidé par M. Alglave, et sa veine saphène interne est réséquée depuis l'ulcère jusqu'à sa crosse terminale.

Les suites opératoires sont aussi bonnes que possible et la plaie de l'opération rapidement guérie.

Aussitôt après l'opération, la cicatrisation de l'ulcère fait de rapides progrès; mais, après quelques semaines, ceux-ci se ralentissent.

A ce moment nous proposons une nouvelle intervention au malade pour la résection de sa saphène externe; mais il n'y consent pas et quitte l'hôpital incomplètement guéri.

Il revient à la Pitié à la date du 21 novembre 1905 avec un ulcère très amélioré par rapport à ce qu'il était avant l'intervention du mois de juin; il est maintenant sans profondeur, tout à fait en surface; mais il a encore en longueur 5 cm. et en largeur 3 cm.

Autour de lui partent deux systèmes de veines variqueuses : les unes sont antéro-externes et vont à la saphène externe; les autres sont postéro-internes et vont à un tronc qui monte à 2 travers de doigt en arrière de l'ancienne saphène interne.

Quelques unes des grosses veines de ce réseau postéro-interne se portent vers la saphène externe.

Une nouvelle intervention est décidée pour la résection des varices restantes. Elle est pratiquée par M. Alglave le 30 nov. Une incision interne est faite qui enlève, avec les varices restantes, le tronc qui monte vers la cuisse.

Une deuxième incision est faite qui permet d'enlever la saphène externe et ses grosses racines variqueuses.

Les suites opératoires sont des plus simples et les plaies opératoires sont guéries en dix jours.

La cicatrisation de l'ulcère fait de nouveaux et rapides progrès et le 18 janvier il ne reste plus qu'une surface de moins de 1 centimètre carré, pour laquelle nous pratiquons deux petites greffes dermo-épidermiques, des dimensions d'un grain de blé.

La guérison complète s'ensuit rapidement et le malade quitte la Pitié dans les premiers jours de février.

Obs. V. — *Varices avec ulcères successifs de la jambe gauche. Résection de la saphène interne dans une première opération. Résection de la saphène externe dans une deuxième opération et pour un ulcère survenu dans son territoire, après la première opération.*

Le nommé F..., Eugène, âgé de cinquante-neuf ans, vient à la Pitié, salle Michon, le 26 juillet 1904 pour des varices des deux jambes, plus développées à gauche où il existe un ulcère.

Il est mécanicien de son métier et ses varices sont apparues il y a plus de trente ans déjà.

Il aurait été réformé au service militaire pour ses varices.

Mais c'est seulement à partir de 1893 qu'il en souffrit beaucoup.

En 1894 apparaissait un ulcère à la jambe gauche, au côté interne au-dessus de la malléole; et à ce moment-là il commenca à essayer sur cet ulcère toutes sortes de traitement qui ne donnèrent pas de résultat durable.

Son ulcère se ferma et se rouvrit jusqu'en 1902, époque à laquelle il en survint un second au côté externe, au voisinage de la malléole.

A ce moment-là, souffrant beaucoup, il entra dans un service hospitalier de Paris pour réclamer des soins.

Une greffe fut tentée sur son ancien ulcère interne; mais elle échoua et le malade dut quitter, incomplètement guéri, le service dans lequel il était entré.

Son état, loin de s'améliorer, alla s'aggravant jusqu'en juillet 1904, époque à laquelle il entra dans le service de M. Terrier à la Pitié, avec de volumineuses varices internes et externes à la jambe gauche et un ulcère au-dessus et derrière la malléole interne.

Une résection de la saphène interne fut faite le 3 août par M. Alglave, depuis la crosse de la saphène jusqu'à la partie moyenne de la jambe.

Les suites de cette opération furent très simples et le malade guérit très bien de ses varices et de son ulcère internes. Il quittait l'hôpital 28 jours après avec une jambe en très bon état et ne présentant plus de varices qu'au côté externe.

Depuis cette époque le malade ne souffre plus de son membre; et, revu en janvier 1906, il déclare que, tandis que sa jambe droite, qui avait été relativement peu malade par rapport à la gauche, le fait actuellement souffrir de douleurs, de pesanteur, et d'engourdissement, la jambe gauche va très bien.

Néanmoins on trouve à celle-ci, au côté externe près de la malléole, un ulcère des dimensions d'une pièce de 1 fr. (Voir fig. 20).

Il n'y a plus de varices dans toute la portion de saphène réséquée; l'ancien ulcère qui avait existé de ce côté n'est pas reparu; mais celui qui s'était montré primitivement dans le territoire saphène externe dont les varices ont été respectées par l'intervention, s'est reproduit comme autrefois (Voir fig. 20).

Bien que l'ulcère interne ne soit pas reparu, il y a encore actuellement des varices dans la partie inférieure de la jambe gauche, dans le territoire

que n'a pas abordé l'intervention de 1904 et de même dans le territoire

Fig. 20.

saphène externe qui n'a pas été attaqué non plus. Toutefois, dans ce dernier, elles sont à peine visibles extérieurement.

C'est pour obtenir la guérison définitive des unes et des autres et de

l'ulcère persistant en dehors que, le 7 janvier 1906, M. Alglave pratique à la fois la résection des varices restantes au côté interne et la résection complète de la saphène externe.

Une première incision est faite de la partie supérieure du mollet au bord

Fig. 21.

antérieur de la malléole interne et suivant le trajet de la saphène interne. Celle-ci est mise à nu, ainsi que ses branches qu'il faut séparer de la peau par dissection. Le paquet variqueux ainsi mis à découvert est enlevé en bloc jusqu'à l'aponévrose jambière.

Dans cette manœuvre opératoire, on met à découvert et on ouvre quelques perforantes assez volumineuses, qui saignent beaucoup en quelques instants, mais qui sont fermées par ligature.

La plaie est fermée au crin de Florence après hémostase.

Une deuxième incision est faite au côté externe de la jambe suivant le trajet du tronc saphène externe. Il est mis à découvert. Il est volumineux et reçoit quelques grosses varices. Le tout est enlevé et la plaie fermée.

Les suites opératoires sont très simples et le malade quitte la Pitié parfaitement guéri un mois après (Voir fig. 21).

Obs. VI. — *Résection double des saphènes du membre inférieur gauche*

pour des varices récidivées après une opération par la méthode des ligatures étagées.

Le nommé K... Louis, âgé de cinquante-trois ans, ébéniste, entre à la Pitié, salle Michon, le 28 décembre 1905, pour des varices avec ulcères.

Ces varices sont apparues aux deux membres inférieurs vers l'âge de seize ans; mais ce n'est que vers l'âge de trente-cinq ans, c'est-à-dire en 1881-1885, que les deux premiers ulcères de jambes sont apparus du côté gauche, sur le membre le plus atteint par les varices.

Dès ce moment-là, le malade dut se faire soigner pour des ulcères de petites dimensions et qui apparaissaient tantôt du côté interne, tantôt du côté externe de la jambe, soit un peu au-dessus, soit au niveau même, soit au-dessous des malléoles.

La douleur, la gêne fonctionnelle, l'impotence qu'entraînèrent les varices et les ulcères furent souvent assez grands pour arrêter le malade dans son travail d'ébéniste où la station debout est constante.

Sous l'influence des traitements essayés et du repos gardé, des améliorations momentanées furent obtenues; mais, quand le malade reprenait ses occupations, les mêmes lésions reparaissaient.

Après de longues années de ces alternatives, la marche et le travail étaient devenus si pénibles, que le malade se rendit à l'hôpital Cochin, au mois d'août 1905, pour réclamer un traitement chirurgical de son affection.

Il se rendit dans le service de M. le Dr Schwartz, où on lui fit des ligatures avec résection partielle de la saphène interne, à la partie supérieure, à la partie moyenne de la cuisse, et au-dessus du condyle interne du fémur.

Cette opération donna une amélioration immédiate des douleurs et de la gêne fonctionnelle, et l'ulcère dont le malade était porteur guérit. Mais cette amélioration ne fut que momentanée et trois mois après, au mois de novembre 1905, les douleurs reparaissaient dans la jambe, en même temps qu'un nouvel ulcère se constituait sous la molléole externe, dans le territoire d'origine de la saphène externe.

Dans ces derniers temps, ayant entendu parler des opérations faites à la Pitié, contre les varices, il entra dans le service de M. Terrier le 28 décembre 1905, réclamant une nouvelle intervention sur le membre déjà opéré.

L'examen à l'arrivée du malade montre, quand il est debout, à la cuisse gauche, un peu en arrière du trajet de l'ancienne veine saphène interne, un tronc veineux sinueux et assez volumineux qui part de la jambe où il nait des veines très variqueuses. Du même côté on trouve un tronc de saphène externe très variqueux, dans le territoire duquel on trouve un ulcère long de 3 à 4 centimètres et large de 1 à 2 suivant les points. Il est situé au voisinage de la malléole externe, on trouve également du même côté un petit ulcère avec un eczéma périphérique, sur la face dorsale du 4e orteil.

Du côté du membre inférieur droit, on ne trouve pas de grosses varices dans le territoire saphène interne, mais on en trouve de volumineuses dans le territoire saphène externe (Voir photo. 9 et 10 dans la 1re partie).

Le malade est opéré le 4 janvier 1906 par M. Alglave, qui fait une résec-

Fig. 22.

tion double et totale des saphènes du côté gauche suivant la méthode énoncée plus haut. A la jambe, sur le trajet de la saphène interne, de

nombreuses perforantes existent, dont deux très volumineuses. De même, dans le territoire de la saphène externe, on met à découvert quelques

Fig. 23.

grosses perforantes qui siègent à la limite du tiers moyen et du tiers inférieur, et qui sont fermées par ligature.

Les plaies furent fermées au crin de Florence.

Les suites opératoires furent on ne peut plus simples; au 10e jour les crins profonds étaient enlevés; au 12e les crins superficiels, et au 15e jour le malade commençait à se lever un peu.

On lui faisait un peu de massage de ses cicatrices, et le 22e jour il quittait l'hôpital guéri de ses varices et de ses ulcères (Voir fig. 22 et 23).

Revu 3 mois et demi après l'opération, le malade allait très bien et était absolument satisfait de l'état de son membre inférieur gauche.

Obs. VII. — *Résection totale et double des saphènes pour varices du membre inférieur gauche.*

Le nommé V... Charles, âgé de quarante-sept ans, employé de commerce,

Fig. 24.

entre à la Pitié, salle Michon, le 22 novembre 1904 pour des varices dont il souffre beaucoup depuis quelques semaines surtout.

Il y a 20 ans environ qu'il a remarqué que de grosses veines variqueuses se dessinaient sur ses jambes. Peu à peu, à mesure qu'elles augmen-

taient, elles occasionnaient de la lourdeur et une fatigue plus facile à la marche.

Depuis deux ans, le malade en souffre davantage; il a de l'engourdisse-

Fig. 25.

ment des jambes, des picotements et des crampes dans les mollets, de l'œdème autour des malléoles autant de symptômes que le repos ne suffit pas toujours à dissiper.

Dans ces dernières semaines, les douleurs sont devenues telles que le malade vient à l'hôpital réclamer un soulagement.

A l'examen des membres, on voit à gauche des dilatations variqueuses

sur tout le trajet des saphènes interne et externe (Voir fig. 24 et 25) irré-

Fig. 26.

gulières et ampullaires et qui s'étendent à toute la hauteur du membre, mais surtout à la jambe et au tiers inférieur de la cuisse.

Au mollet, on trouve dans les deux territoires saphéniens des cordons variqueux, très volumineux, très sinueux, ampullaires, et indurés en certains points.

Au membre droit, il existe également des varices dans les territoires;

Fig. 27.

mais elles sont moins développées qu'au membre gauche; encore sont-elles plus accentuées dans le territoire externe que dans le territoire interne.

En raison des douleurs qu'il ressent et de l'impotence fonctionnelle presque absolue qu'il éprouve à certains jours, le malade, qui est très intelligent, accepte l'idée d'une résection double des saphènes de son membre gauche. Cette opération est faite par M. Alglave le 8 novembre 1904, et, dans une même séance, les deux saphènes sont enlevées en totalité, avec le plus possible des grosses branches collatérales qui s'y jettent.

Dix-huit jours après, le malade quittait l'hôpital parfaitement guéri de ses varices et fort satisfait du profond soulagement que lui donnait l'opération (voir fig. 26 et 27.)

Obs. VIII. — *Résection totale et double des saphènes du membre inférieur droit pour varices avec hémorragies et ulcère.*

Le nommé L... Marcelin, âgé de trente-deux ans, entre à la Pitié, salle

Fig. 28.

Michon, le 8 décembre 1905, pour de volumineuses varices de deux membres inférieurs, dont il souffre depuis longtemps, mais surtout depuis 3 à 4 mois.

Il en souffre surtout le soir où il éprouve une sensation pénible de pesanteur dans les jambes, avec crampes dans les mollets et gêne fonctionnelle des membres surtout du côté droit.

Il a eu une première rupture de ses varices du côté droit, à la limite du

tiers moyen et du tiers inférieur de la jambe; l'hémorragie a été très abondante et très difficile à arrêter.

Fig. 29.

Il y a un mois une deuxième hémorragie se produisait à peu près au

même endroit que la première, mais elle était moins abondante; elle a laissé après elle une petite ulcération avec une plaque d'eczéma grande comme la paume de la main (Voir fig. 28).

A l'entrée du malade à l'hôpital, on trouve de volumineuses varices des

Fig. 30.

origines de la saphène interne, formant comme des éponges variqueuses, à la partie moyenne de la face interne du mollet.

Il en est de même des branches constitutives de la saphène externe à la face postéro-externe du mollet.

De ces veines variqueuses jambières se séparent de volumineux troncs variqueux saphéniens interne et externe.

La répartition des varices est à peu près la même à droite qu'à gauche; mais elles sont plus gênantes et plus douloureuses à droite qu'à gauche (Voir fig.).

Le malade est opéré le 12 décembre par M. Alglave, qui fait une résection totale de la saphène interne et de la saphène externe, ainsi que de leurs branches de constitution, qui sont enlevées dans la plus grande étendue possible.

Pour la saphène interne : une première incision est faite depuis la pointe

du triangle de Scarpa jusqu'au condyle interne du tibia. Elle met à découvert le tronc de la saphène interne au niveau de sa terminaison. Il a le volume du petit doigt. Il est pincé en travers très près de son abouchement dans la fémorale et immédiatement il s'affaisse de moitié au-dessous de la pince. Il est ensuite dénudé et réséqué dans toute son étendue à la cuisse, ainsi qu'un segment aussi long que possible des branches qui lui arrivent en cet endroit.

Cette première incision est fermée au crin de Florence.

Une deuxième incision est faite du condyle interne du tibia à la malléole interne, dans la continuité de la première; elle permet de mettre à découvert les branches jambières très volumineuses et très variqueuses de la saphène, ainsi que le tronc saphénien lui-même.

La mise à découvert de ces veines variqueuses est poussée aussi loin que possible sous la peau, à laquelle les plus superficielles d'entre elles adhèrent assez intimement et, finalement, tout le paquet composé du tronc saphénien et des branches qui l'entourent se trouve enlevé jusqu'à l'aponévrose jambière, en même temps que se trouvent pincées et fermées, par ligature, de grosses perforantes qui alimentaient ces varices superficielles.

Cette seconde incision est fermée au crin de Florence.

Une troisième incision est ainsi faite suivant le trajet de la saphène externe, qui est réséquée intégralement ainsi que ses grosses branches collatérales.

Les suites opératoires sont des plus simples et le malade quitte l'hôpital 40 jours après l'opération, parfaitement guéri du côté opéré (Voir fig. 29 et 30).

Revu six mois après l'intervention, le malade est absolument satisfait des bienfaits qu'il a retirés de l'opération qu'il a subie.

Obs. IX. — *Résection de la saphène interne gauche pour ulcère ancien et rebelle, siégeant à la partie moyenne de la jambe.*

Le nommé T... Jean, âgé de cinquante-huit ans, entre à la Pitié, salle Michon, pour un ulcère variqueux de la face interne de la jambe gauche dont il souffre beaucoup depuis quelques mois.

A l'examen des membres, on trouve à gauche un ulcère siègeant à la partie moyenne de la jambe et dont les dimensions sont : en longueur 9 centimètres, en largeur en haut 4 centimètres, en largeur en bas 3 cm. 5.

Cet ulcère qui suinte à peine quand le malade est couché se met à saigner abondamment quand le malade se met debout.

Il est assez profond et s'étend jusqu'au périoste de la face interne du tibia.

Autour et au-dessus de l'ulcère se trouvent d'énormes varices de la veine saphène interne.

Elles sont très marquées à la limite du tiers supérieur de la jambe, comme au niveau du tiers inférieur de la cuisse, à la hauteur du canal de Hunter. Au-dessus de ce dernier point, la saphène s'amincit sur une cer-

taine longueur, puis redevient assez volumineuse au niveau de sa crosse.

Dans le territoire de la saphène externe il n'existe pas de varices bien marquées.

Au membre droit il y a de grosses varices au niveau de la jambe avec, en certains points, des ampoules veineuses, dont le volume dépasse celui d'une noisette.

A la cuisse on ne voit pas de varices et le tronc de la saphène est à peine apparent.

Quant à la saphène externe, elle paraît peu intéressée.

Le 15 juillet 1905 une résection de la saphène interne est pratiquée au membre gauche, depuis l'embouchure de la saphène jusqu'à l'ulcère.

Les suites opératoires sont très simples; et, à la date du 25 août, le malade quitte l'hôpital, parfaitement guéri de ses varices et de son ulcère.

Obs. X. — *Résection jambière de la saphène interne pour varices jambières avec hémorragies profuses.*

Le nommé P..., âgé de cinquante-six ans, vendeur de journaux, entre à la Pitié le 10 novembre 1905 pour une hémorragie occasionnée par des varices de la jambe gauche.

Ces varices sont assez accusées depuis six ans; mais il en souffre surtout depuis quelques semaines.

Le 10 novembre, il fut pris de vives démangeaisons à la jambe gauche, pour lesquelles il se grattait, quand survint une hémorragie très abondante, pour laquelle il se fit amener à l'hôpital.

L'hémorragie fut considérable et le malade estime, sans doute avec exagération, à deux litres, la quantité de sang qu'il a perdu.

A l'examen du membre gauche où s'est produite l'hémorragie, on trouve des varices limitées à la jambe et du côté interne. Il n'y a pas de varices à la cuisse, où la saphène, à peine visible, a conservé des dimensions sensiblement normales.

La peau de la face interne de la jambe paraît très malade, fortement pigmentée, adhérente aux parties profondes. Il existe au niveau du tiers inférieur une plaie au niveau de laquelle l'hémorragie s'est produite.

Le malade est opéré le lendemain et une résection de la saphène interne est pratiquée par M. Alglave dans toute la hauteur de la jambe.

Au niveau du point où a eu lieu l'hémorragie, on trouve une grosse ampoule veineuse due à la dilatation d'une veine perforante, bouchée en un point par un petit caillot. C'est cette veine qui, en se rompant, a donné naissance à l'hémorragie si abondante de la veille.

Les suites opératoires sont très simples et le malade guérit très bien de son opération et de ses varices (Voir fig. 31).

Il quitte l'hôpital cinq semaines après l'opération.

Obs. XI. — *Résection totale des saphènes internes pour varices du membre inférieur droit avec ulcères rétro-malléolaires.*

Le nommé B..., âgé de soixante-deux ans, vient à l'hôpital le 1er juillet 1905

pour des varices assez volumineuses du membre inférieur droit avec ulcère.

Fig. 31

Ces varices sont apparues dès le jeune âge et prirent assez rapidement de grandes proportions.

Elles valurent au malade d'être réformé du service militaire.

Vers l'âge de 24 ans, un ulcère apparut à la jambe gauche au niveau du tiers inférieur de la jambe et qui dura pendant neuf années consécutives, de 1893 à 1902.

En 1902 le malade vint à la Pitié, souffrant beaucoup et ne pouvant plus marcher de sa jambe gauche.

A ce moment-là une résection de sa veine saphène gauche lui fut faite de la partie moyenne de la cuisse jusqu'à la limite de son ulcère de jambe.

Depuis cette époque il resta guéri de ses varices et de son ulcère à gauche.

Mais à droite, où la jambe avait été primitivement moins malade qu'à gauche, les varices progressèrent et dans ces derniers temps elles devinrent douloureuses, pendant que se constituaient deux ulcères, un sur le territoire saphénien externe et un sur le territoire saphénien interne, qui sont l'un et l'autre le siège de varices d'assez gros volume.

Au côté interne de la cuisse, au tiers supérieur, il existe une énorme dilatation veineuse serpentine qui part du milieu du bord interne de la cuisse, s'avance vers la région antérieure, et s'infléchit ensuite vers le triangle de Scarpa où elle se jette dans la crosse de la saphène interne.

Quant aux ulcères leurs dimensions sont, pour l'interne qui siège derrière la malléole interne, une hauteur de 6 centimètres, une largeur de 2 et demi à 3 centimètres suivant les points, et pour l'externe qui siège sous la malléole externe 2 centimètres en hauteur et 1 et demi en largeur.

Ce malade est opéré par M. Alglave le 8 juillet 1905 par une résection double et totale des saphènes.

Il sort de l'hôpital à la fin de juillet guéri de ses ulcères et de ses varices.

Obs. XII. — *Résection totale de la saphène externe droite pour varices localisées à cette veine.*

Le nommé B... Jules, âgé de cinquante ans, vient à la Pitié, salle Michon, le 17 octobre 1905, pour des varices du membre inférieur gauche qui le gênent depuis longtemps.

Ses varices sont apparues en 1874; mais il n'en est incommodé que depuis deux ans.

Actuellement il en souffre parfois beaucoup après quelques moments de marche. Elles prennent alors un volume considérable.

A l'examen des membres on trouve du côté gauche des varices assez minimes au côté interne de la jambe; mais elles sont très grosses en arrière et en dehors.

Elles sont presque exclusivement du domaine de la saphène externe. Encore sont-elles localisées à la partie moyenne de ce territoire.

Le malade est opéré par M. Alglave le 25 octobre et subit une résection de la veine saphène externe et de ses collatérales dans une bonne partie de leur étendue.

Il est à remarquer que chez ce sujet la saphène externe tire son origine de la région interne du pied.

Les suites opératoires sont très simples et le malade quitte l'hôpital guéri de ses varices et de son opération douze jours après celle-ci.

Obs. XIII. — *Varices du membre inférieur gauche. Résection totale de la saphène interne gauche.*

Le nommé M... Joseph, âgé de quarante-cinq ans, entre à la Pitié, salle Michon, en décembre 1904 pour des varices des deux membres inférieurs, surtout marquées à gauche, côté duquel il souffre beaucoup déjà depuis deux ans.

Le malade est faïencier et travaille constamment debout.

Il éprouve dans les membres, surtout à gauche, de la lassitude, des crampes, des fourmillements, et souvent, le soir, il a du gonflement autour des malléoles.

A l'examen des membres, on trouve à gauche de gros cordons variqueux et ampullaires, dans le territoire de la saphène interne.

Ces ampoules variqueuses sont surtout volumineuses à la partie moyenne de la jambe et à la partie inférieure de la cuisse gauche.

A la jambe elles sont enflammées et douloureuses et depuis quelques jours la marche est devenue presque impossible.

En bas les varices s'étendent jusqu'au-devant de la malléole interne.

En haut on peut, avec le doigt, par la palpation, suivre le tronc de la saphène interne jusqu'au sommet du triangle de Scarpa.

Dans le territoire saphène externe les varices sont relativement petites.

A droite il y a également des varices saphènes internes, mais moins développées qu'à gauche.

Une intervention est décidée pour le membre gauche, dont le malade souffre le plus et la saphène interne gauche est réséquée dans sa totalité, par M. Alglave, le 4 janvier 1905.

Au niveau de la jambe, un grand lambeau de peau fusiforme est réséqué et enlevé en même temps que les ampoules variqueuses qui lui sont adhérentes.

Les suites opératoires sont aussi bonnes que possible et le malade quitte la Pitié quinze jours après, complètement guéri de son opération et avec un membre gauche où on ne voit plus de varices.

Le malade revient à la Pitié à la date du 10 octobre 1905 et déclare qu'il va très bien et que non seulement il ne souffre plus du côté opéré, mais qu'il est beaucoup plus solide (*sic*) sur cette jambe que sur l'autre.

La cicatrice est parfaite et on ne retrouve de varices que dans le territoire saphène externe qui a été respecté par l'intervention.

Elles y sont d'ailleurs peu développées. Au membre droit qui n'a pas été touché, les varices sont assez grosses; mais elles n'ont jamais entraîné les douleurs et l'impotence qui existaient à gauche avant l'opération.

Obs. XIV. — *Résection totale de la saphène interne du côté droit pour varices volumineuses.*

Le nommé F... Pierre, âgé de cinquante-trois ans, homme de peine, entre à la Pitié, salle Michon, le 6 août 1904, pour des varices des deux membres inférieurs, mais surtout volumineuses et gênantes du côté droit.

Au niveau du mollet, il présente à droite un paquet variqueux composé de gros cordons durs, noueux, ampullaires, desquels se dégage un tronc saphène interne volumineux, sinueux, variqueux surtout à la hauteur et un peu au-dessus du condyle interne du fémur.

Le tronc de la saphène est visible et augmenté de volume jusqu'au triangle de Scarpa.

Au-dessous du paquet variqueux de la partie moyenne du mollet, on

trouve d'autres cordons variqueux, moins volumineux, mais également très indurés.

Le malade accuse de la gêne de la marche, des crampes dans les mollets, du gonflement péri-malléolaire le soir.

Il a également, du côté droit, des troubles trophiques de la peau et des orteils.

A gauche il a aussi des varices jambières, mais d'un développement beaucoup moins marqué qu'à droite.

Le 12 août 1904, résection totale de la saphène interne et des paquets variqueux de la jambe.

Les suites de cette opération sont très simples et le malade quitte l'hôpital parfaitement guéri, vingt jours après l'opération.

Il revient quelques semaines après fort satisfait de l'amélioration qu'il éprouve.

Ce malade est revu en novembre 1905. Sa guérison s'est maintenue très satisfaisante.

Obs. XV. — *Résection totale de la saphène interne du côté droit pour varices volumineuses avec ulcère.*

Le nommé P..., âgé de quarante-sept ans, journalier, entre à la Pitié le 3 mars 1903, salle Michon, dans le service de M. Terrier, pour un ulcère variqueux de la jambe droite avec de volumineuses varices.

Celles-ci sont apparues il y a quinze ans environ, c'est-à-dire vers 1888.

Un an après leur apparition, le malade avait un petit ulcère de jambe qui s'améliorait par le repos, pour reparaître par le travail.

C'est dans ces derniers temps que, las d'être incommodé et de souffrir par son ulcère, il prit la résolution de venir à l'hôpital réclamer un traitement aussi efficace que possible.

A son arrivée on trouve, au côté interne de la jambe droite, à quelques centimètres au-dessus de la malléole interne du tibia, un ulcère de forme ovale dont les dimensions sont de 5 centimètres dans le sens vertical et de 2 centimètres et demi dans le sens horizontal. Cet ulcère est assez profond.

Autour et au-dessus de l'ulcère, on trouve une peau fortement pigmentée et de très grosses varices du territoire saphène interne, sinueuses et ampullaires.

Une ampoule volumineuse existe au niveau de la crosse de la saphène interne.

Dans le territoire saphène externe, il y a aussi des varices; mais elles sont relativement petites.

Au membre gauche il y a également des varices, mais beaucoup moins développées qu'à droite et sans ulcère.

Le 18 mars 1903 le malade est opéré par M. Alglave, qui lui fait une résection totale de la veine saphène interne depuis le triangle de Scarpa jusqu'à la limite de l'ulcère, et avec ablation, aussi large que possible, de toutes les grosses branches variqueuses qui aboutissent à la saphène interne.

Les suites opératoires furent très simples, et, le 7 avril, vingt jours après l'opération, le malade quittait la Pitié, guéri de son ulcère et de ses varices.

Revu en septembre 1905, il reste parfaitement guéri.

Obs. XVI. — *Résection totale de la saphène interne du côté droit pour varices du membre inférieur droit.*

D..., âgé de quarante-cinq ans, sellier, entre à la Pitié, salle Michon, le 28 février 1905 pour des varices des membres inférieurs, surtout développées à droite.

Il présente, à la face interne de la jambe droite et à la partie moyenne, des paquets variqueux et volumineux avec ampoules dures au toucher, obstruées par des caillots sanguins durcifiés.

Au-dessus, on voit le tronc de la saphène interne volumineux et saillant sous la peau. La veine décrit des sinuosités sous la peau jusqu'au voisinage de son embouchure.

Au-dessous on trouve des cicatrices pigmentées de petite surface, dues à la rupture de varices en juillet 1904.

Le malade raconte qu'à ce moment là il a perdu beaucoup de sang et qu'on a dû recourir à un pansement compressif pour arrêter l'hémorragie.

Actuellement, le malade souffre de douleurs sourdes, parfois très vives dans le membre. Il éprouve une grande gêne de la marche et il réclame un traitement qui puisse lui donner un soulagement durable.

Comme le territoire de la veine saphène externe du même côté est à peine intéressé, on lui fait seulement une résection totale de la saphène interne et des paquets variqueux y attenant.

L'opération est faite le 7 mars 1905 par M. Alglave. Les suites opératoires sont aussi simples que possible et le malade quitte l'hôpital 19 jours après l'opération, en parfait état de guérison.

Revu en décembre 1905, neuf mois après l'intervention, le malade va très bien, reste guéri de ses varices, a une jambe « légère » et une cicatrice belle et souple.

Obs. XVII. — *Résection totale de la veine saphène interne du côté gauche, pour des varices récidivées après résections partielles.*

Le nommé L..., cinquante-huit ans, entre à la Pitié, salle Michon, pour des varices des deux membres inférieurs qui durent depuis vingt-cinq ans au moins.

Dans ces dernières années ces varices sont devenues assez douloureuses pour le mettre dans l'impossibilité de travailler, et, après avoir souffert alternativement à droite et à gauche d'hémorragies et d'ulcères, il se décida en 1904 à aller demander un traitement chirurgical de son affection à l'hôpital Cochin dans le service de M. le Dr Schwartz, où il lui fut fait, à chaque membre, deux résections partielles de la saphène interne sur une longueur de 5 à 6 centimètres.

Ces résections furent faites, l'une à la partie moyenne de la cuisse, l'autre à la partie inférieure.

Le malade sentit une certaine amélioration après cette opération; mais peu de temps après il recommençait à souffrir, surtout de la jambe gauche. Le 7 janvier 1905 il entrait à la Pitié, salle Michon, réclamant une nouvelle opération, au moins pour le côté gauche.

Quelques jours après une résection totale de la saphène interne du côté gauche était pratiquée par M. Alglave et le malade quittait l'hôpital dans les premières jours de février, guéri pour le côté gauche de sa plaie opératoire et de ses varices.

Obs. XVIII. — *Varices volumineuses du membre inférieur gauche survenues après phlébite profonde au cours d'une fièvre typhoïde. Résection totale des deux veines saphènes.*

Le nommé H... Julien, quarante-sept ans, pâtissier, entre à la Pitié, salle Michon, dans le service de M. Terrier, pour des varices du membre inférieur gauche avec deux petits ulcères.

Les varices existent depuis vingt-trois ans déjà. Le malade avait dix-neuf ans quand elles sont apparues, après une phlébite profonde, contractée au cours d'une fièvre typhoïde.

Cependant elle ne l'incommodent que depuis dix ans.

Depuis dix ans il a eu plusieurs fois des hémorragies abondantes; il a des crampes dans les mollets, de la lourdeur du membre, de la fatigue très grande du membre après le travail; et, depuis quelque temps, il a, dans la région des malléoles, en dedans et en dehors, deux petits ulcères rebelles à la guérison.

A l'examen du membre, on trouve de grosses varices des deux territoires saphéniens, beaucoup plus marquées au niveau de la jambe qu'à la cuisse, avec paquets variqueux et ampoules volumineuses, en certains points où arrivent des perforantes.

Il présente à la jambe des cicatrices de ruptures veineuses, sous la forme de taches grandes comme une pièce de 50 centimes et qu'on trouve, de ci, de là, sur le trajet habituel des perforantes.

Quand le malade marche un peu, le volume de son membre gauche variqueux est notablement supérieur à celui du membre droit qui est indemne de toute varice (Voir fig. 32).

Le malade est opéré le 5 février 1906 par M. Alglave.

La saphène interne et ses branches jambières sont réséquées par deux incisions, une fémoro-jambière et une jambière. Le tronc saphénien est enlevé en totalité et ses grosses branches le sont dans une bonne partie de leur étendue. Les plus superficielles sont séparées de la peau à laquelle elles adhèrent étroitement et les profondes sont enlevées par un clivage fait à la surface de l'aponévrose jambière. Dans ce dernier temps opératoire, des perforantes, dont quatre grosses, se trouvent sectionnées et liées.

La saphène externe est ensuite réséquée dans la plus grande partie de son étendue. Ce temps opératoire mit à découvert quelques volumineuses perforantes ampullaires dont une a été, il y a peu de temps, le siège d'une hémorragie.

Enfin, pour enlever un paquet de varices localisées et indépendantes qui existent à la face interne du mollet, une incision de 8 à 10 centimètres y est pratiquée. On met ainsi à découvert une véritable « tête de méduse

Fig. 32.

variqueuse », au centre de laquelle il existe une volumineuse perforante avec une ampoule des dimensions d'une noisette et dont la paroi est d'une grande minceur et comme sur le point de se rompre.

Cette perforante est réséquée avec les branches qui en émanent. Cette dernière remarque, des plus nettes et des plus intéressantes, nous montrait une fois de plus le rôle des perforantes dans la création des paquets de varices localisées.

Les suites opératoires avaient été aussi bonnes et simples que possible et le malade quittait l'hôpital 22 jours après l'opération (Voy. fig. 33); mais il y revenait 15 jours après, accusant de l'œdème du membre après une marche d'une durée d'une heure ou deux.

Cet œdème, que nous constatons pour la première fois après nos résec-

Fig 33

tions doubles de saphènes, est dû vraisemblablement à l'oblitération de ses

veines profondes par une phlébite profonde antérieure aux varices.

En raison de cet œdème le malade rentre à l'hôpital pendant quelques jours pour se reposer et recevoir un massage quotidien.

Sous l'influence du repos et de ce massage l'œdème disparaît rapidement et le malade peut de nouveau quitter l'hôpital après quelques jours et avec l'indication d'éviter toute marche ou toute fatigue prolongée en même temps qu'il continuera son massage.

Obs. XIX. — *Résection totale de la saphène interne du côté droit pour varices avec phlébite.*

Le nommé B..., âgé de cinquante-neuf ans, vient à la Pitié, salle Michon, pour des varices apparues il y a longtemps déjà, sur le membre inférieur droit, mais dont il ne souffre beaucoup que depuis quelque temps. Depuis trois semaines surtout, il a de la gêne fonctionnelle très marquée du membre, avec tuméfaction et œdème autour de ses varices : ce qui l'oblige à garder le lit.

Quand on l'invite à se tenir debout, on voit que ses varices sont limitées au territoire saphène interne et sont surtout développées au niveau du tiers supérieur de la jambe et du tiers inférieur de la cuisse.

Elles sont très ampullaires en ces deux points et enflammées.

La peau qui les recouvre est rouge et il y a de la chaleur au doigt au niveau des ampoules qui sont dures et douloureuses au toucher.

Ces ampoules variqueuses sont reliées les unes aux autres par des cordons phlébitiques durs et douloureux qui, en quelques points, atteignent les dimensions de l'index. Un cordon phlébitique est senti sur toute la hauteur de la cuisse. Il s'agit de la saphène interne elle-même. Ce cordon conduit à une grosse ampoule qui correspond à la crosse de la saphène interne. La saphène externe est indemne de toute lésion variqueuse et phlébitique.

Une intervention est décidée et le 17 février la saphène interne est réséquée intégralement sous chloroforme par M. Alglave.

Pendant l'ablation, des perforantes importantes sont trouvées au niveau du canal de Hunter et du tiers supérieur de la jambe, dans les points ou les ampoules et les sinuosités variqueuses sont particulièrement accusées. A la cuisse, la perforante qui, au niveau du canal de Hunter, arrive à la saphène, a les dimensions d'une plume d'oie.

A la jambe, une perforante plus volumineuse que les autres est trouvée à la limite du tiers moyen et du tiers inférieur de la jambe, elle se déverse dans une grosse branche collatérale de la saphène interne et à quelques centimètres seulement de celle-ci.

A la jambe la saphène interne et ses branches collatérales sont réséquées largement et jusqu'à l'aponévrose jambière.

Les suites opératoires sont aussi simples et rapides que possible et le malade quitte le service de M. Terrier parfaitement guéri, à la date du 14 mars 1906.

Obs. XX. — *Varices du membre inférieur gauche avec ulcère à la partie*

moyenne de la jambe. Résection de la saphène interne sus-jacente à l'ulcère et circulaire sus-malléolaire de Moreschi.

Le nommé B..., âgé de quarante-deux ans, a toujours joui d'une bonne santé générale.

Il est ouvrier dans une plâtrière où il fait un travail très pénible et il vient à l'hôpital pour un ulcère variqueux de la jambe gauche, dont il souffre beaucoup depuis quatre ans.

Cet ulcère a succédé à des varices apparues il y a dix ans environ et qui, il y a quatre ans, se compliquèrent d'une petite hémorragie à la partie moyenne de la jambe, après laquelle vint l'ulcère.

Depuis cette époque, il n'a cessé de réclamer des soins pour cet ulcère, tantôt à l'hôpital Saint-Louis, tantôt à l'hôpital Cochin, tantôt à la Pitié.

Les pansements qui furent appliqués, le repos que prit le malade, parvinrent plusieurs fois à améliorer beaucoup cet ulcère; mais le mal reparaissait dans toute son étendue et avec toute sa gravité aussitôt que le malade reprenait son travail, si bien que, depuis quatre ans, il n'a jamais été guéri d'une façon complète et un peu durable.

Actuellement, le malade souffre beaucoup surtout pendant son travail.

Il ressent à tout moment de vives douleurs lancinantes.

Il a de la lourdeur et du gonflement de la jambe et ce gonflement l'empêche de supporter les bas élastiques qu'on lui avait conseillés.

A d'autres moments il a des démangeaisons très vives. Pendant la nuit, il éprouve aussi de vives douleurs, parfois très brusques, comme si, disait-il, on lui cassait un bâton sur la jambe.

Quand on examine les varices sur le malade debout, on voit la saphène se dilater sous la forme d'un gros cordon, qui, régulier à la cuisse, devient noueux à la jambe et descend jusqu'à l'ulcère, pour reparaître au-dessous de lui.

Les varices sont limitées au territoire saphène interne. Il n'y en a pas de bien appréciables dans le territoire saphène externe.

Quant à l'ulcère, il occupe toute la partie moyenne de la jambe; il s'étend en profondeur jusqu'à l'aponévrose jambière et au delà.

Il mesure 11 centimètres en hauteur et 3, 4, 5 centimètres en largeur suivant les points (Voir fig. 34).

Une intervention est décidée et pratiquée le 27 mars 1906 par M. Alglave.

Une résection de la saphène interne et d'une bonne longueur des branches qui lui arrivent est faite depuis le triangle de Scarpa jusqu'au voisinage de l'ulcère à 3 cm. au-dessus duquel elle s'arrête.

A la jambe les branches de la saphène sont poursuivies aussi loin que possible et presque jusqu'à l'aponévrose jambière au contact de laquelle le clivage est pratiqué.

Pour compléter cette action sur la saphène et ses branches et s'opposer à la montée superficielle du sang vers l'ulcère, une incision musculaire sus-aponévrotique de Moreschi est faite immédiatement au-dessus des malléoles (Voir fig. 35).

Par cette incision circulaire, les deux saphènes sont sectionnées ainsi que

Le malade est faïencier et travaille constamment debout.

Il éprouve dans les membres, surtout à gauche, de la lassitude, des crampes, des fourmillements, et souvent, le soir, il a du gonflement autour des malléoles.

A l'examen des membres, on trouve à gauche de gros cordons variqueux et ampullaires, dans le territoire de la saphène interne.

Ces ampoules variqueuses sont surtout volumineuses à la partie moyenne de la jambe et à la partie inférieure de la cuisse gauche.

A la jambe elles sont enflammées et douloureuses et depuis quelques jours la marche est devenue presque impossible.

En bas les varices s'étendent jusqu'au-devant de la malléole interne.

En haut on peut, avec le doigt, par la palpation, suivre le tronc de la saphène interne jusqu'au sommet du triangle de Scarpa.

Dans le territoire saphène externe les varices sont relativement petites.

A droite il y a également des varices saphènes internes, mais moins développées qu'à gauche.

Une intervention est décidée pour le membre gauche, dont le malade souffre le plus et la saphène interne gauche est réséquée dans sa totalité, par M. Alglave, le 4 janvier 1905.

Au niveau de la jambe, un grand lambeau de peau fusiforme est réséqué et enlevé en même temps que les ampoules variqueuses qui lui sont adhérentes.

Les suites opératoires sont aussi bonnes que possible et le malade quitte la Pitié quinze jours après, complètement guéri de son opération et avec un membre gauche où on ne voit plus de varices.

Le malade revient à la Pitié à la date du 10 octobre 1905 et déclare qu'il va très bien et que non seulement il ne souffre plus du côté opéré, mais qu'il est beaucoup plus solide (*sic*) sur cette jambe que sur l'autre.

La cicatrice est parfaite et on ne retrouve de varices que dans le territoire saphène externe qui a été respecté par l'intervention.

Elles y sont d'ailleurs peu développées. Au membre droit qui n'a pas été touché, les varices sont assez grosses; mais elles n'ont jamais entraîné les douleurs et l'impotence qui existaient à gauche avant l'opération.

Obs. XIV. — *Résection totale de la saphène interne du côté droit pour varices volumineuses.*

Le nommé F... Pierre, âgé de cinquante-trois ans, homme de peine, entre à la Pitié, salle Michon, le 6 août 1904, pour des varices des deux membres inférieurs, mais surtout volumineuses et gênantes du côté droit.

Au niveau du mollet, il présente à droite un paquet variqueux composé de gros cordons durs, noueux, ampullaires, desquels se dégage un tronc saphène interne volumineux, sinueux, variqueux surtout à la hauteur et un peu au-dessus du condyle interne du fémur.

Le tronc de la saphène est visible et augmenté de volume jusqu'au triangle de Scarpa.

Au-dessous du paquet variqueux de la partie moyenne du mollet, on

trouve d'autres cordons variqueux, moins volumineux, mais également très indurés.

Le malade accuse de la gêne de la marche, des crampes dans les mollets, du gonflement péri-malléolaire le soir.

Il a également, du côté droit, des troubles trophiques de la peau et des orteils.

A gauche il a aussi des varices jambières, mais d'un développement beaucoup moins marqué qu'à droite.

Le 12 août 1904, résection totale de la saphène interne et des paquets variqueux de la jambe.

Les suites de cette opération sont très simples et le malade quitte l'hôpital parfaitement guéri, vingt jours après l'opération.

Il revient quelques semaines après fort satisfait de l'amélioration qu'il éprouve.

Ce malade est revu en novembre 1905. Sa guérison s'est maintenue très satisfaisante.

Obs. XV. — *Résection totale de la saphène interne du côté droit pour varices volumineuses avec ulcère.*

Le nommé P..., âgé de quarante-sept ans, journalier, entre à la Pitié le 3 mars 1903, salle Michon, dans le service de M. Terrier, pour un ulcère variqueux de la jambe droite avec de volumineuses varices.

Celles-ci sont apparues il y a quinze ans environ, c'est-à-dire vers 1888.

Un an après leur apparition, le malade avait un petit ulcère de jambe qui s'améliorait par le repos, pour reparaître par le travail.

C'est dans ces derniers temps que, las d'être incommodé et de souffrir par son ulcère, il prit la résolution de venir à l'hôpital réclamer un traitement aussi efficace que possible.

A son arrivée on trouve, au côté interne de la jambe droite, à quelques centimètres au-dessus de la malléole interne du tibia, un ulcère de forme ovale dont les dimensions sont de 5 centimètres dans le sens vertical et de 2 centimètres et demi dans le sens horizontal. Cet ulcère est assez profond.

Autour et au-dessus de l'ulcère, on trouve une peau fortement pigmentée et de très grosses varices du territoire saphène interne, sinueuses et ampullaires.

Une ampoule volumineuse existe au niveau de la crosse de la saphène interne.

Dans le territoire saphène externe, il y a aussi des varices; mais elles sont relativement petites.

Au membre gauche il y a également des varices, mais beaucoup moins développées qu'à droite et sans ulcère.

Le 18 mars 1903 le malade est opéré par M. Alglave, qui lui fait une résection totale de la veine saphène interne depuis le triangle de Scarpa jusqu'à la limite de l'ulcère, et avec ablation, aussi large que possible, de toutes les grosses branches variqueuses qui aboutissent à la saphène interne.

Les suites opératoires furent très simples, et, le 7 avril, vingt jours après l'opération, le malade quittait la Pitié, guéri de son ulcère et de ses varices.

Revu en septembre 1905, il reste parfaitement guéri.

Obs. XVI. — *Résection totale de la saphène interne du côté droit pour varices du membre inférieur droit.*

D..., âgé de quarante-cinq ans, sellier, entre à la Pitié, salle Michon, le 28 février 1905 pour des varices des membres inférieurs, surtout développées à droite.

Il présente, à la face interne de la jambe droite et à la partie moyenne, des paquets variqueux et volumineux avec ampoules dures au toucher, obstruées par des caillots sanguins durcifiés.

Au-dessus, on voit le tronc de la saphène interne volumineux et saillant sous la peau. La veine décrit des sinuosités sous la peau jusqu'au voisinage de son embouchure.

Au-dessous on trouve des cicatrices pigmentées de petite surface, dues à la rupture de varices en juillet 1904.

Le malade raconte qu'à ce moment là il a perdu beaucoup de sang et qu'on a dû recourir à un pansement compressif pour arrêter l'hémorragie.

Actuellement, le malade souffre de douleurs sourdes, parfois très vives dans le membre. Il éprouve une grande gêne de la marche et il réclame un traitement qui puisse lui donner un soulagement durable.

Comme le territoire de la veine saphène externe du même côté est à peine intéressé, on lui fait seulement une résection totale de la saphène interne et des paquets variqueux y attenant.

L'opération est faite le 7 mars 1905 par M. Alglave. Les suites opératoires sont aussi simples que possible et le malade quitte l'hôpital 19 jours après l'opération, en parfait état de guérison.

Revu en décembre 1905, neuf mois après l'intervention, le malade va très bien, reste guéri de ses varices, a une jambe « légère » et une cicatrice belle et souple.

Obs. XVII. — *Résection totale de la veine saphène interne du côté gauche, pour des varices récidivées après résections partielles.*

Le nommé L..., cinquante-huit ans, entre à la Pitié, salle Michon, pour des varices des deux membres inférieurs qui durent depuis vingt-cinq ans au moins.

Dans ces dernières années ces varices sont devenues assez douloureuses pour le mettre dans l'impossibilité de travailler, et, après avoir souffert alternativement à droite et à gauche d'hémorragies et d'ulcères, il se décida en 1904 à aller demander un traitement chirurgical de son affection à l'hôpital Cochin dans le service de M. le Dr Schwartz, où il lui fut fait, à chaque membre, deux résections partielles de la saphène interne sur une longueur de 5 à 6 centimètres.

Ces résections furent faites, l'une à la partie moyenne de la cuisse, l'autre à la partie inférieure.

Le malade sentit une certaine amélioration après cette opération; mais peu de temps après il recommençait à souffrir, surtout de la jambe gauche. Le 7 janvier 1905 il entrait à la Pitié, salle Michon, réclamant une nouvelle opération, au moins pour le côté gauche.

Quelques jours après une résection totale de la saphène interne du côté gauche était pratiquée par M. Alglave et le malade quittait l'hôpital dans les premières jours de février, guéri pour le côté gauche de sa plaie opératoire et de ses varices.

Obs. XVIII. — *Varices volumineuses du membre inférieur gauche survenues après phlébite profonde au cours d'une fièvre typhoïde. Résection totale des deux veines saphènes.*

Le nommé H... Julien, quarante-sept ans, pâtissier, entre à la Pitié, salle Michon, dans le service de M. Terrier, pour des varices du membre inférieur gauche avec deux petits ulcères.

Les varices existent depuis vingt-trois ans déjà. Le malade avait dix-neuf ans quand elles sont apparues, après une phlébite profonde, contractée au cours d'une fièvre typhoïde.

Cependant elle ne l'incommodent que depuis dix ans.

Depuis dix ans il a eu plusieurs fois des hémorragies abondantes; il a des crampes dans les mollets, de la lourdeur du membre, de la fatigue très grande du membre après le travail; et, depuis quelque temps, il a, dans la région des malléoles, en dedans et en dehors, deux petits ulcères rebelles à la guérison.

A l'examen du membre, on trouve de grosses varices des deux territoires saphéniens, beaucoup plus marquées au niveau de la jambe qu'à la cuisse, avec paquets variqueux et ampoules volumineuses, en certains points où arrivent des perforantes.

Il présente à la jambe des cicatrices de ruptures veineuses, sous la forme de taches grandes comme une pièce de 50 centimes et qu'on trouve, de ci, de là, sur le trajet habituel des perforantes.

Quand le malade marche un peu, le volume de son membre gauche variqueux est notablement supérieur à celui du membre droit qui est indemne de toute varice (Voir fig. 32).

Le malade est opéré le 5 février 1906 par M. Alglave.

La saphène interne et ses branches jambières sont réséquées par deux incisions, une fémoro-jambière et une jambière. Le tronc saphénien est enlevé en totalité et ses grosses branches le sont dans une bonne partie de leur étendue. Les plus superficielles sont séparées de la peau à laquelle elles adhèrent étroitement et les profondes sont enlevées par un clivage fait à la surface de l'aponévrose jambière. Dans ce dernier temps opératoire, des perforantes, dont quatre grosses, se trouvent sectionnées et liées.

La saphène externe est ensuite réséquée dans la plus grande partie de son étendue. Ce temps opératoire mit à découvert quelques volumineuses perforantes ampullaires dont une a été, il y a peu de temps, le siège d'une hémorragie.

CONTRIBUTION A L'ÉTUDE

DU CANCER DU RECTUM

SON TRAITEMENT

RÉSULTATS OBTENUS A LA CLINIQUE CHIRURGICALE DE L'UNIVERSITÉ DE BERNE ET A LA CLINIQUE DU PROFESSEUR KOCHER.

Par le Dr MARTIN DU PAN

(*Suite* [1].)

STATISTIQUE OPÉRATOIRE.

Nous avons pu retrouver les observations de 123 cas de cancer du rectum, qui ont été traités tant à la Clinique chirurgicale de l'Université de Berne, que dans la clinique privée du professeur Kocher, de 1873 à 1904.

Malheureusement, il manque plusieurs observations de la clinique privée, concernant des malades dont le professeur a souvenance; plusieurs d'entre eux ont eu des survies assez longues depuis l'opération; et la statistique aurait probablement bénéficié de cet appoint malencontreusement perdu.

De ces 123 cas, 40 étaient inopérables, soit 32,52 p. 100; parmi ceux-ci 17 ont subi l'opération palliative de colostomie. 83 ont été opérés par le professeur Kocher d'extirpation du rectum, soit 67,48 p. 100.

La proportion des opérations radicales est un peu plus forte pour les femmes : 24 sur 34, soit 70,6 p. 100, que chez les hommes : 30 sur 89, soit 66.3 p. 100. Nous n'avons pourtant pas des différences aussi considérables que d'autres opérateurs : Wölfler a opéré 53 p. 100 des femmes et seulement 43 p. 100 des hommes, et surtout que Prutz, qui constate qu'à la clinique de Königsberg on n'a opéré que 43 p. 100 des hommes et 84 p. 100 des femmes.

Cette différence provient surtout de ce que le professeur Kocher n'a pas considéré comme une contre-indication à l'opération l'adhérence de la tumeur à la prostate, qui a dû certainement arrêter d'autres chirurgiens.

1. Voir le numéro de Juillet.

Chez la femme, la possibilité d'enlever la paroi postérieure du vagin augmente les conditions d'opérabilité du cancer. Quand les médecins voudront bien être moins avares du toucher rectal, peut-être les malades viendront-ils plus tôt réclamer le secours du chirurgien et la proportion des cas opérables augmentera certainement.

Tableau des résultats obtenus par les différentes méthodes opératoires.

	MORT OPÉRATOIRE	MORT DE COMPLICATIONS PULMONAIRES	RÉCIDIVE LOCALE	MORTS SANS RÉCIDIVE	GUÉRISONS RADICALES	TOTAL
Méthode de Kocher (amputation)	9	2	9	7	20	47
Méthode de Kocher modifiée (excision)	1	—	3	1	6	11
Méthode de Kraske	—	—	2	—	2	4
Méthode de Rydygier	2	1	3	1	—	7
Méthodes périnéale et anale	2	—	3	1	1	7
Méthode abdominale	1	—	—	—	—	1
Méthode vaginale	—	—	2	—	2	4
Méthode inconnue	—	—	2	—	—	2
	15	3	24	10	31	83

La méthode de Kocher a été employée 58 fois ; et dans 42 cas on a fait l'excision du coccyx.

Chez les 16 autres, l'incision postérieure jusqu'à la pointe du coccyx a suffi.

5 cas ont été opérés par la méthode périnéale de Lisfranc ; dans 2 cas on a pratiqué l'excision par l'anus dilaté (méthode de Simon-Volkmann).

On a employé 2 fois la méthode périnéo-vaginale de Dieffenbach, et une fois la méthode purement vaginale de Rehn.

Dans 2 cas la méthode n'était pas précisée sur l'observation : il s'agissait une fois d'une incision ; l'autre fois d'une amputation.

Nous nous passerons pour le moment de commentaires sur le tableau ci-dessus, nous réservant d'en reparler quand nous traiterons des résultats opératoires.

Avant d'arriver à ce sujet, nous voulons dire encore quelques mots des complications opératoires et du traitement post-opératoire.

Complications opératoires.

Les complications opératoires les plus fréquentes qui surviennent au cours de l'opération radicale de cancer du rectum sont dues à la propagation du cancer en dehors de l'intestin aux organes voisins,

soit à la prostate, soit aux vésicules séminales, soit à la vessie, ou aux parties osseuses du bassin. Souvent on a posé l'indication de l'extirpation radicale dans les cas de tumeurs haut situées, en se basant sur la mobilité relative; et ce n'est qu'au cours de l'intervention qu'on s'est aperçu qu'elle avait déjà envahi le voisinage.

Dans 8 cas sur 58, on a dû faire une excision de la prostate plus ou moins complète. Cette complication n'a pas influé sur la guérison opératoire, pas plus que la résection des vésicules séminales, qui a été pratiquée 4 fois.

Cependant ces cas où le cancer n'est plus localisé à l'intestin sont d'un pronostic mauvais quant aux récidives. 2 seulement de ces cas sont restés sans récidive.

L'adhérence de la tumeur à la vessie est une complication beaucoup plus grave; il est presque impossible de faire une suture de la paroi vésicale qui tienne au milieu d'une plaie si exposée à l'infection. Un seul cas, le n° 37, à qui on a pratiqué une excision de la paroi postérieure de la vessie, a succombé dix jours après l'opération à l'infection urineuse, les sutures n'ayant pas tenu.

Dans 6 cas, la tumeur était adhérente au sacrum : ce qui a nécessité une résection d'une partie de cet os; malgré cela 3 cas ont été suivis de guérisons radicales.

Si le carcinome a déjà envahi le tissu périrectal, on peut se trouver au cours de l'opération en face d'un abcès qui compromet sérieusement l'issue de l'intervention.

C'est ce qui est arrivé dans 2 cas, dont un est mort de pleurésie purulente et l'autre, 10 mois après l'opération, de récidive locale.

Les adhérences des anses intestinales qui empêchent d'attirer le bout supérieur du rectum et de mobiliser l'S iliaque peuvent aussi être une complication très gênante.

C'est ainsi que dans le cas n° 17 l'opération a dû être faite en 2 temps. Malgré l'incision du péritoine tout autour de l'intestin, il n'a pas été possible d'attirer l'S iliaque en bas : on a dû se contenter de lier le rectum au-dessus de la tumeur, et de tamponner le péritoine. 5 jours après, le péritoine était complètement fermé et on a pu sans danger de péritonite faire l'amputation du rectum, qui était déjà en grande partie nécrosé. Le bout supérieur du rectum est resté tout en haut de la plaie; et il s'est formé ensuite un rectum en tissu cicatriciel, qui avait constamment une tendance à se rétracter et causer des rétrécissements.

Ce sont les complications les plus importantes à noter dans nos observations; pour plus de détails, je renvoie le lecteur aux observations elles-mêmes.

Le *traitement post-opératoire* a une importance de premier ordre pour le succès de l'opération. Il faut surveiller constamment et de très près les opérés et s'armer de patience pour faire consciencieusement ce pénible traitement. La plaie doit rester absolument propre. On doit écarter immédiatement toute souillure. Il faudra dès le début changer le pansement très souvent, 6 ou 7 fois par jour et même plus si cela est nécessaire, et enlever par des irrigations avec un antiseptique léger toutes les souillures qui recouvrent la plaie.

Les malades qu'on opère d'un cancer du rectum sont en général tout d'abord très éprouvés par l'opération.

Il faudra les soutenir par des infusions de solution physiologique à 40° et des toniques. Il s'agit de les nourrir, mais en évitant tout aliment qui produise des selles. Le bouillon, les œufs, la gelée de viande, le vin, et les préparations de peptone, tropon, somatose, etc., sont indiqués. On ne donnera pas de lait, qui cause souvent de la diarrhée.

Dès que les tampons seront traversés par les sécrétions de la plaie, il faudra les changer et irriguer la plaie avec une solution physiologique. Il importe de ne pas tarder à ouvrir la plaie, si on l'avait suturée, dès qu'on aperçoit la moindre rougeur sur les sutures ou qu'il se produit la moindre hausse de température; l'infection de la plaie est la règle : il faut seulement empêcher qu'elle ne se généralise. C'est dans ce but que le Prof. Kocher laisse le plus souvent l'incision postérieure absolument béante jusqu'à l'intestin et la plaie seulement tamponnée à la gaze iodoformée. Les cas, dans lesquels on a essayé de suturer partiellement la plaie pour la rétrécir, n'ont pas guéri plus vite que les autres; et les opérés ont presque tous eu des élévations de température plus ou moins fortes, jusqu'à ce qu'on ait de nouveau ouvert complètement la plaie postérieure. Dans le cas n° 21, l'opération avait été faite absolument aseptiquement par la méthode de Kocher; et pourtant il s'est formé un abcès périrectal, qui a nécessité l'ouverture de la plaie. Le bout supérieur de l'intestin séparé de ses connexions vasculaires souffre toujours plus ou moins dans sa vitalité; et il suffit d'une minime gangrène de sa paroi pour infecter toute la plaie.

Dans les cas 35 et 48, la plaie suturée au catgut a dû aussi être ouverte à cause d'un phlegmon rétropéritonéal. Dans 2 cas seulement (6 et 16), la plaie a pu rester fermée et a guéri par première intention en 15 jours.

Mais c'est une exception sur laquelle il ne faut pas trop compter.

Le cas 48, quoique ayant été soumis au traitement ordinaire par des purgatifs, puis par des constipants avant l'opération,

a eu une selle le jour même de l'opération qui a infecté la plaie.

Dès que la première selle est venue souiller le pansement, il faut redoubler d'attention et irriguer la plaie après chaque selle. Pour ne pas laisser inaperçu un abcès du tissu périrectal, ou ailleurs, il est très important de mettre le patient dans une position favorable pour le pansement. Si on ne peut le porter chaque fois sur une table gynécologique dans un endroit bien éclairé, il faudra au moins le faire mettre au bord du lit, et lui faire tenir les jambes fléchies sur l'abdomen par un aide, pendant qu'on examine soigneusement tous les recoins de la plaie pour éviter toute rétention de matières septiques; on tamponnera ensuite légèrement à la gaze iodoformée.

Hochenegg attache aussi beaucoup d'importance au traitement consécutif à l'opération; il le surveille toujours de près lui-même. Dans un de ses cas, le malade est mort de péritonite par la faute du médecin qui faisait le pansement. Il avait placé le patient en position génu-pectorale, de sorte qu'un abcès périrectal s'est ouvert dans le péritoine au lieu de s'écouler par la plaie.

Mikulicz a eu de bons résultats avec le bain permanent, qu'il recommande pour le traitement post-opératoire.

Il ne faut pas se contenter de surveiller la plaie; il faut examiner le malade entièrement et avec soin, pour ne pas laisser passer inaperçu un abcès péritonéal, ou autre, que l'on devrait immédiatement inciser. Notre observation n° 48 montre qu'on ne doit pas désespérer de la guérison, même avec des complications post-opératoires aussi graves que des abcès multiples dans le péritoine et jusque sous le foie. Le tout est d'y faire attention et d'intervenir à propos.

Résultats opératoires.

1. *Mortalité* (suite de l'intervention).

Il est difficile d'apprécier à propos de chaque cas si la mort est bien due à l'intervention chirurgicale. Nous considérerons cependant, comme morts des suites de l'opération, tous les cas qui n'ont pas survécu jusqu'à la guérison de la plaie opératoire; et nous nous efforcerons d'expliquer quelle a été la cause immédiate du décès.

Sur 48 cas opérés depuis 1890, nous avons 10 décès, soit 20,83 p. 100. Toutefois, nous pouvons, en examinant de plus près la raison du décès, soustraire 3 cas qui ne sont pas des morts opératoires. Ainsi le n° 13, qui est mort de pneumonie 10 jours après l'opération; le n° 14, de pleurésie purulente et lymphangite purulente du

poumon; le n° 23, qui a succombé à une péritonite purulente venant d'une perforation faite par la canule de l'irrigateur au cours des lavages du bout inférieur du rectum, après l'opération d'anus contre nature, mais avant qu'on ait pratiqué l'opération radicale. Ce décès ne peut donc pas être attribué directement à l'opération radicale. Après soustraction de ces 3 cas, nous aurions donc une mortalité opératoire de 14,58 p. 100.

4 cas sont morts de péritonite purulente. Ce sont le n° 3, chez lequel l'infection du péritoine est partie de la plaie de l'anus contre nature préliminaire; mort 16 jours après l'opération radicale par la méthode de Kocher. Dans le n° 5 la tumeur était si considérable qu'on avait tout d'abord songé à ne faire qu'une opération palliative, d'autant plus que la tumeur était adhérente à la vessie. Au cours de l'opération, le péritoine se déchire; il était adhérent à la tumeur, en arrière de la vessie. Malgré une suture immédiate, il s'infecte et de là part une péritonite généralisée qui enlève le malade en 5 jours. Le 3e est le cas 23 cité plus haut; le 4e le n° 26 dont nous reparlerons plus loin.

2 cas ont succombé à une infection : le cas 16 à une pyémie staphylococcique, 19 jours après l'opération, avec des abcès multiples aux épaules et au foie. Ce cas avait été opéré par la méthode ostéoplastique de Rydygier.

Le lambeau cutané et une partie du sacrum s'étaient nécrosés, et c'est de là qu'est probablement partie l'infection.

Le cas n° 24 succombe à une infection streptococcique généralisée, qui commence par une phlébite de la veine saphène droite; ensuite il se déclare une inflammation aiguë du coude droit et une strumite sur un ancien goitre; enfin un érysipèle, qui part de la plaie et s'étend sur tout le dos.

Le n° 26 est mort d'iléus causé par l'adhérence de 3 anses intestinales enclavées par des masses fibrineuses dans le petit bassin. La péritonite localisée provenait de l'ouverture du péritoine, qu'on n'avait pas suturé, mais seulement tamponné avec une gaze iodoformée.

Le cas n° 35 est mort d'hémorragies rectales répétées, qui ont débuté seulement 15 jours après l'opération, au moment où le malade commençait à se lever; le malade succomba un mois après l'opération. Il s'agissait d'une tumeur bien limitée de la paroi antérieure du rectum, adhérente à la prostate et au fond vésical.

Enfin le cas 37 est mort 10 jours après l'opération, de perforation de la vessie et d'infection urineuse.

Si nous reprenons les cas opérés par le Prof. Kocher avant 1890

et publiés dans la thèse du Dr Arnd, nous avons sur 83 cas une mortalité opératoire de 20 cas, soit 24,09 p. 100.

Dont : 6 cas de péritonite.
7 — d'infection.
3 — de complications pulmonaires.
2 — d'hémorragies.
1 — d'intoxication par iodoforme.
1 — d'infection urineuse.
20 cas

Nous devons constater que les cas d'infections généralisées ont considérablement diminué dans les dernières années : il n'y en a plus eu depuis 7 ans et 2 seulement de 1890 à 1904, tandis qu'il y en avait eu 5 sur 35 cas opérés de 1873 à 1890.

Si nous consultons les statistiques récentes de quelque importance, nous relevons comme mortalité opératoire, en première ligne, Kraske, qui arrive à réduire sa mortalité opératoire à 2 cas sur 51 opérations pratiquées en 7 ans, soit 3,9 p. 100. Mais, dans cette statistique, il ne compte pas 1 cas de mort par le chloroforme, 1 cas de pyélite et 1 cas de broncho-pneumonie. En outre, sa statistique générale donne cependant une mortalité opératoire de *18,7 p. 100*. La statistique de Bœckel, 9,6 p. 100 pour 50 cas, et de Czerny, qui pour 238 cas a une mortalité de 11,76 p. 100, est donc sensiblement meilleure.

Csesch, dans sa statistique des cas opérés par Mikulicz, sépare les cas opérés par la voie périnéale, de ceux qui ont subi l'opération par la voie sacrée et coccygienne. Il a pour les premiers une mortalité opératoire de 33,3 p. 100; pour les seconds 24,56 p. 100 : ce qui fait une moyenne de 25,75 p. 100 en comptant tous les cas.

Lieblein, sur 47 cas opérés par Wölfler, a une mortalité opératoire de 18 p. 100. Il fait remarquer que la mortalité opératoire est beaucoup plus grande dans les cas de résection, 27 p. 100, que dans les cas d'amputation du rectum, 10 p. 100.

Bergmann accuse encore une plus grande différence dans les résultats de ces 2 opérations : 47,7 p. 100 de mortalité opératoire pour la résection et 14,7 p. 100 pour l'amputation.

Nous pouvons aussi constater cette différence importante dans notre statistique. Sur 46 cas d'amputation, nous avons 7 morts, soit 15,2 p. 100, tandis que, sur 9 cas de résection, 3, soit 33,3 p. 100.

Christen, dans sa statistique de la clinique de Krönlein, en 1900, a relevé la mortalité opératoire de différentes cliniques chirurgicales. Krönlein est un de ceux qui ont eu les meilleurs résultats, avec une mortalité opératoire de 8,6 p. 100, ainsi que Hochenegg,

8,9 p. 100. Tous ces chiffres présentent un certain intérêt; mais, ce qui importe plus encore, c'est de savoir à quoi tiennent les échecs opératoires et quel est le moyen d'y remédier.

L'infection est encore le danger le plus considérable dans les opérations sur un organe éminemment septique, comme l'est le rectum. C'est elle qui est la cause la plus fréquente des décès opératoires, soit qu'après ouverture du péritoine il se déclare une péritonite, soit que les germes infectieux pénètrent dans les vaisseaux sanguins, et se répandent dans tout l'organisme, occasionnant une pyémie ou une septicémie. L'infection, soit locale, soit générale, entre pour 75 p. 100 dans notre mortalité opératoire.

Czerny accuse une mortalité par infection de 60,07 p. 100, Krönlein 51 p. 100.

On a cherché à remédier à cet inconvénient capital de différentes manières : premièrement, en détournant les matières fécales avant l'opération par un anus contre nature préliminaire. J'ai déjà montré que les résultats de cette méthode n'ont pas rendu tout ce qu'on en attendait. Dans 3 de nos cas morts d'infection, cette opération avait précédé l'amputation du rectum. Il est illusoire de s'imaginer que l'on peut rendre aseptique un rectum ulcéré contenant une tumeur bosselée et anfractueuse par des lavages même antiseptiques et souvent répétés. C'est ce qu'a prouvé M. Quénu, qui, après 8 jours de lavages abondants au permanganate de potasse, a injecté dans le rectum diverses solutions antiseptiques et recueilli ces solutions après un séjour de quelques minutes dans l'intestin, afin d'en faire des cultures : toujours les tubes ont cultivé et le contenu intestinal est resté excessivement septique. Comme conclusion, Quénu formule ce principe : que le rectum cancéreux doit être enlevé comme un kyste à contenu septique. Cette condition a été réalisée par plusieurs méthodes opératoires, entre autres par celle de Kocher, la première décrite. Malheureusement, le rectum aux abords de la tumeur, surtout quand celle-ci, comme c'est le cas le plus fréquent, a envahi le tissu périrectal, est excessivement friable, et se déchire trop souvent au cours de l'intervention. Il faut prévoir le cas et s'efforcer de laisser le moins de portes d'entrée possible aux germes infectieux; c'est ce que l'on obtient par une hémostase consciencieuse, en saisissant au fur et à mesure les vaisseaux qu'on sectionne. Les pinces de Kocher, effilées et munies de griffes à leur extrémité, facilitent grandement cette importante partie de l'opération. Les sections osseuses, offrant des surfaces vives et des vaisseaux béants, doivent être évitées le plus possible; elles favorisent aussi dans une grande mesure la diffusion de l'infection.

La méthode de Kocher, avec simple excision du coccyx, ne laissant pas de surface osseuse à nu, a donc un grand avantage sous ce rapport.

Dans les statistiques importantes publiées par différents auteurs allemands, nous relevons comme seconde cause de la mort opératoire : *faiblesse cardiaque* ou *collapsus*. Elle entre en ligne de compte pour 28,6 p. 100 dans la statistique de Czerny ; 20 p. 100 de Krönlein ; 26,6 p. 100 de Kraske ; 18 p. 100 de Rave.

Dans notre statistique, aucun cas de mort ne peut rentrer dans cette rubrique. Ce fait s'explique parce que c'est à l'emploi du chloroforme comme anesthésique qu'on doit attribuer la plupart des cas de mort par faiblesse cardiaque. Or, le Prof. Kocher ne s'est jamais servi du chloroforme que pour le début de la narcose et seulement à de petites doses ; il l'a du reste, depuis plusieurs années, complètement remplacé par le bromèthyle, et l'anesthésie a toujours été continuée avec l'éther.

Les partisans du chloroforme s'attendront certainement à ce que nous ayons une mortalité supérieure par complications pulmonaires. Or, nous n'en avons que 3, dont 2 pleurésies purulentes, qu'on ne pourra certainement pas mettre sur le compte de l'éther.

Presque toutes les statistiques accusent encore une plus grande mortalité par complications pulmonaires, même chez des chirurgiens qui emploient le chloroforme pour leurs anesthésies. Nous ne voulons pas insister plus longtemps ici sur les mérites de l'éther ; nous voulions seulement faire constater, en passant, que, sur les 83 cas que nous relatons, aucun n'a succombé aux suites de la narcose.

Comme nous l'avons démontré en parlant du traitement des deux bouts de l'intestin, la suture circulaire a été souvent la cause d'infections généralisées assez rapides, et cela surtout dans les cas où elle a tenu et n'a pas cédé dans les premiers jours, laissant s'échapper son contenu septique. On devra éviter avant tout une rétention de sécrétions septiques dans le rectum et la plaie, en employant une méthode qui permette d'irriguer souvent la plaie et le dernier bout de l'intestin.

L'infection locale qui entraîne le plus souvent la mort après l'opération de cancer du rectum est la péritonite. Nous avons vu qu'on peut diminuer considérablement les chances d'une infection du péritoine, en pratiquant une suture exacte de la séreuse, aussi vite que possible, le tamponnement antiseptique ne devant être fait que lorsque la suture est absolument impossible, puisqu'il ne la

préserve pas aussi sûrement contre l'introduction des germes septiques.

Comme cause de mortalité opératoire, nous avons encore à noter l'hémorragie secondaire, qui a enlevé le malade n° 35 de notre statistique, 1 mois après l'opération.

Il s'agissait d'une tumeur adhérente à la prostate et qui envoyait un prolongement dans le fond de la vessie. Le malade avait déjà eu, avant l'opération, comme symptôme prédominant, une hémorragie très abondante.

V. Lieblein cite un cas de méningite cérébro-spinale, survenu après une opération avec résection du sacrum.

Résultats éloignés (récidives, métastases).

Avant de parler des cas de guérison radicale et des résultats fonctionnels à longue échéance, quelques mots sur les récidives et les métastases.

Si des 48 cas opérés de 1890 à 1904 nous soustrayons les 10 cas morts peu de temps après l'opération; nous avons 12 cas sur 38 qui ont succombé à des récidives locales, soit 31,6 p. 100.

Les récidives ont apparu de trois mois à trois ans après l'opération radicale; et la cause immédiate de la mort a été pour chacun d'eux la suivante :

Nos 1. Perforation de la vessie; 12 mois après;
4. Hémorragies rectales, 3 ans 10 mois;
6. Iléus et péritonite par perforation, 13 mois;
10. Hémorragies rectales, cachexie, 2 ans;
15. Cachexie, 21 mois;
17. Iléus, 14 mois;
21. Cachexie, 18 mois;
25. Cachexie, 11 mois;
30. Iléus, récidive au sacrum, 3 ans 3 mois;
31. Cachexie, 1 an;
33. Cachexie, 10 mois;
41. Cachexie, 11 mois.

La localisation des récidives n'a pu être constatée que dans un petit nombre de cas; il s'agissait le plus souvent de malades demeurant loin à la campagne et nous n'avons pas pu recueillir de renseignements exacts. Pourtant, dans la plupart des cas, il s'agissait de récidives dans le tissu périrectal, envahissant les organes voisins, et non pas de récidives sur la muqueuse intestinale elle-même.

Ainsi la récidive partait chez le n° 1 du tissu périrectal et a envahi la vessie qu'elle a perforée ; chez le n° 10, du tissu cicatriciel également périrectal ; dans le cas 15, elle avait envahi la paroi recto-vaginale et entourait l'utérus, où positivement on note qu'elle comprimait le rectum sans l'envahir ; la muqueuse était normale.

Le n° 30 a eu la récidive au sacrum, le n° 31 au pourtour de l'anus, et le n° 41 sur la cicatrice opératoire.

Les autres cas, 4, 17, 21, 25, 33, sont morts sans qu'on ait eu de renseignements sur leur compte, et sans qu'ils soient venus se montrer. Nous avons dû conclure des symptômes constatés dans leurs derniers moments par leur entourage qu'ils étaient probablement morts de récidive. Si nous retranchons ces 5 cas, sur lesquels nous n'avons pas eu de renseignements suffisants, nous n'aurions plus que 5 cas de récidive locale sur 33 : soit *21,2 p. 100.*

Certainement la mortalité par récidive locale serait beaucoup moins considérable, si nous avions eu seulement affaire à des patients cultivés qui s'observent un peu, et qui se seraient inquiétés en s'apercevant que tout n'était pas en règle.

En effet, sur 6 cas qui sont revenus avec de petits noyaux de récidive et qui ont été opérés à nouveau, 5 sont restés guéris définitivement, les n°s 6, 7, 9, 27 ; un seul est mort. Ces malades s'étaient fait examiner régulièrement par leur médecin et sont revenus dès qu'on avait constaté quelque chose d'anormal, tandis que, presque tous les cas qui sont morts de récidive locale, étaient des paysans qui, un peu effrayés de l'opération, ne se soucièrent plus de consulter un médecin, et sont morts sans avoir été examinés à nouveau ou n'ont fait chercher le médecin que lorsque la récidive était devenue inopérable.

Il faut donc surveiller autant que possible les malades de près et opérer le plus vite possible, dès que l'on constate une induration suspecte dans la cicatrice ou dans le tissu périrectal. Un des malades du Prof. Kocher a subi quatre opérations de récidive ; comme c'était un homme intelligent et courageux, il est revenu chaque fois avec une constance qui a bien été récompensée, puisqu'il a survécu quinze ans à la dernière opération. — Nous ne sommes donc pas de l'avis d'Hochenegg, qui dit qu'il a renoncé à opérer les récidives, parce qu'elles ne lui donnèrent pas de bons résultats.

Petersen (cité par Küpferlé) cherche à classifier les récidives des cancers, qui ont subi une opération soi-disant radicale, d'après la cause du retour de l'affection.

Il admet comme possible : A. La formation d'un nouveau foyer

cancéreux dans le voisinage sans aucun rapport avec la tumeur extirpée. Cette conception serait une consolation facile pour le chirurgien, qui se dirait qu'il n'est pour rien dans le retour de la maladie, et le dispenserait des efforts pour extirper tout le tissu environnant la tumeur. Mais, comme il le dit lui-même, après des études microscopiques consciencieuses, il a pu se convaincre que ce mode de récidive doit être excessivement rare. Heureusement, car s'il en était autrement, on n'oserait jamais espérer une guérison radicale de cancer. — B. Récidive proprement dite, recrudescence de l'affection en rapport de causalité avec la tumeur primitive. Il divise les récidives en :

I. Directes (ou de continuité), provenant de cellules carcinomateuses restées sur place et qui ont continué à se développer : *a*, récidives locales sur l'organe lui-même, dans le tissu conjonctif; *b*, récidives dans les ganglions lymphatiques; *c*, métastases.

II. Récidives indirectes ou régionnaires, provenant d'une disposition du voisinage de la tumeur primitive à devenir cancéreux.

Cette dernière forme de récidive doit aussi être excessivement rare, parce que le carcinome du rectum se développe d'un seul centre en gagnant à la périphérie, et qu'il n'est pas possible de considérer le tissu conjonctif périrectal, qui n'est pas un tissu épithélial, comme disposé spécialement au cancer. C'est donc la récidive directe qui entre seule ici en considération. La première théorie n'a quelque vraisemblance que pour les récidives tardives; encore Petersen lui préfère-t-il la supposition de la latence d'éléments carcinomateux, qui reprennent à un certain moment leur développement, comme le font les staphylocoques dans les vieux foyers d'ostéomyélite éteints.

De ces remarques nous devons tirer la conclusion qu'il faut extirper aussi largement que possible le tissu périrectal autour de la tumeur, si l'on veut éviter les chances de récidive.

Si nous examinons maintenant l'influence qu'a eue la situation de la tumeur sur la fréquence des récidives, nous constatons que, sur les 48 cas opérés à la clinique chirurgicale de Berne, de 1890 à 1904, 18 étaient assez haut situés pour qu'on ne puisse pas atteindre la limite supérieure avec le doigt. Parmi eux 5 ont eu des récidives, soit 27,8 p. 100. 23 occupaient la portion ampullaire du rectum, et leur limite supérieure pouvait être délimitée par le toucher; de ceux-ci 7 ont eu des récidives, soit 30,4 p. 100. 4 occupaient la portion anale et l'anus lui-même; aucun n'a récidivé. A part donc les carcinomes de l'anus, qui se propagent plus volontiers dans les ganglions inguinaux et qui récidivent moins sur place, la hauteur de la tumeur n'a pas eu d'influence sur la fréquence des récidives.

La nature de la tumeur paraît par contre avoir une influence à ce point de vue. Le carcinome colloïde présenterait une plus grande tendance à la récidive. Sur 6 carcinomes colloïdes, 3 ont récidivé; il est vrai qu'un des 3 a été définitivement guéri après une seconde opération : cela ne fait pas moins une proportion de récidives de 50 p. 100, tandis que, dans 31 cas où l'examen histologique a révélé l'existence du cancer à cellules cylindriques, nous avons 8 cas seulement de récidive, soit 25,8 p. 100.

Ce qui est plus important, c'est de savoir quelle méthode opératoire laisse le moins de chances à la récidive locale. Ce sera certainement celle qui permet d'extirper la tumeur en tissu sain, et d'enlever avec elle tout le tissu périrectal. On a souvent reproché à la méthode de Kocher de ne pas donner une voie d'accès suffisante sur le rectum. Si c'était le cas, on devrait constater une proportion de récidive plus considérable chez les malades opérés par cette méthode que par la méthode de Kraske ou celle de Rydygier. Or, dans notre statistique, nous relevons précisément le fait opposé. Sur 36 cas d'amputation du rectum par la méthode de Kocher, qui n'ont pas succombé des suites de l'opération, 9 ont eu des récidives locales, soit 25 p. 100. Des 10 cas que le professeur Kocher a opérés par sa méthode modifiée avec incision postérieure du rectum, 3 ont succombé à des récidives locales, soit 30 p. 100 : ensemble 12 sur 46, soit *26 p. 100*; tandis que les cas opérés par la méthode de Kraske ont donné 50 p. 100 de récidives; ceux opérés par la méthode de Rydygier 75 p. 100; et ceux opérés par la voie périnéale 50 p. 100.

Nous n'avons pas constaté de récidive vraiment tardive. La plus longue échéance ayant été de 3 ans et quelques mois, Küpferlé en a relevé par contre plusieurs dans les cas opérés par Czerny. 6 de ces malades sont morts de récidive cinq ans après l'opération, 4 dans la sixième année, 1 dans la septième, 1 dans la huitième et dans la onzième année.

Czerny a eu 58,1 p. 100 de récidives; et pourtant il calcule ce chiffre sur le total de tous les cas opérés, y compris ceux qui sont morts des suites de l'opération et qui par conséquent ne devaient pas entrer en ligne de compte. A ce taux-là, nous aurions sur 83 opérés 33 morts de récidives et métastases, soit 39,7 p. 100. Kraske en avait en 1897 43,7 p. 100; Depage, 56,6 p. 100.

Métastases. — Si je traite séparément des récidives et des métastases, c'est que j'estime qu'elles ont une valeur et une signification très différentes au point de vue opératoire. La méthode qui permet le mieux d'extirper toutes les parties malades, avec les ganglions du tissu périrectal doit donner les meilleurs résultats au point de vue

des récidives; par contre, elle ne saurait influencer en rien la fréquence des métastases qui surviennent indépendamment de toute récidive locale.

On doit se demander comment se produisent les métastases et quels sont les moyens de les éviter. L'organe sur lequel elles se produisent le plus fréquemment est le foie. Nous avons, dans notre statistique, sur 48 cas opérés depuis 1890, 7 cas de métastases dont 5 au foie, 1 au sternum et 1 sur le péritoine. En outre, 2 des cas publiés dans la thèse du Dr Arnd, et qui sont revenus se faire opérer de récidive depuis 1850, les cas VII et IX sont également morts de métastases au foie. Comme les carcinomes se propagent en général par les vaisseaux lymphatiques, on peut se demander comment il se fait que le carcinome du rectum donne des métastases dans le foie, un organe avec lequel il n'est relié par aucune voie lymphatique directe. Nous avons pensé qu'elles devaient, dans les cas particuliers, se faire par voie sanguine, et qu'elles devaient probablement être dues à la pénétration de cellules cancéreuses dans les vaisseaux restés béants au cours de l'opération. Cette opinion a reçu une confirmation dans l'examen des cas de notre statistique. En reprenant chaque cas de métastase en particulier, nous relevons que le n° VII a été opéré d'une récidive par la méthode de Kraske. La surface osseuse du sacrum a produit une hémorragie très abondante et on a dû la tamponner fortement. En outre on a été obligé de faire la ligature de l'artère honteuse interne qui était prise dans les masses néoplasiques : mort 10 mois après de métastases au foie. Chez le n° IX, la récidive adhérente à la prostate a été excisée au thermocautère. Or, on sait que fréquemment il se produit des hémorragies secondaires, ou de petites embolies après une cautérisation d'un tissu très vasculaire. Mort 1 ans après de métastases au foie. Le cas n° 12 a été opéré par la méthode de Kraske. Au cours de l'opération, l'hémorragie a nécessité la ligature de l'artère sacrée moyenne. Mort 13 mois après de métastases au péritoine. N° 16, opéré par la méthode ostéoplastique de Rydygier. Mort 1 mois après de métastases au foie, ainsi que le n° 20, mort 1 an 1/2 après. N° 22, excision au thermocautère par l'anus dilaté; est mort 4 mois après d'embolie cérébrale dans l'artère sylvienne. On constate à l'autopsie un noyau cancéreux au centre du foie, qui n'avait pas causé de symptômes. Le n° 29, opéré par la méthode de Kocher, mais avec résection d'une partie du sacrum. Au cours de l'opération, forte hémorragie de l'artère sacrée moyenne, qu'on ne peut saisir et que l'on doit tamponner. Mort de métastase au sternum, 7 mois après l'opération.

Enfin un seul cas, le n° 19, opéré par la méthode de Kocher, avec résection du coccyx, chez lequel nous ne relevons pas de circonstance spéciale à laquelle on puisse attribuer la métastase du foie à laquelle il succombe 2 ans 1/2 après l'opération.

Comme il est excessivement difficile, sinon impossible de diagnostiquer une métastase cancéreuse du foie, à son début surtout si le noyau n'est pas à la périphérie et à la surface antérieure, on peut se demander si ces métastases n'existaient pas déjà avant l'opération du rectum.

Cela est peu probable. En effet, en consultant le status, ou, ce qui est encore mieux, l'autopsie des cas inopérables, ou qui n'ont subi que l'opération palliative d'anus contre nature, sans qu'on ait touché à la tumeur elle-même, nous voyons 1 seul cas sur 32 présenter des métastases. Et, chez ce cas, l'autopsie explique suffisamment l'origine de ces métastases par une complication qui doit certainement être rare. La tumeur, partie du rectum, avait perforé la partie membraneuse de l'urètre et envahi les corps caverneux. En outre, elle avait pénétré dans la veine iliaque primitive et de là les métastases nombreuses au poumon, au foie, à la thyroïde, au sternum, au ganglion du cou, aux côtes, aux reins, aux capsules surrénales.

La conclusion, que nous devons tirer de ces quelques remarques sur les métastases, est qu'il faut pratiquer l'hémostase avec le plus grand soin au cours de l'opération, en saisissant au fur et à mesure, autant que possible, tous les vaisseaux, et qu'en outre on devra réduire les résections osseuses, soit temporaires, soit définitives, à leur minimum, pour éviter de laisser des vaisseaux béants, voies de propagation du cancer.

Guérisons radicales. — Survie.

Sur 48 malades opérés de 1890 à 1904, il en reste 20, qui ne sont morts ni des suites de l'opération ni de récidives ou métastases. Ce qui donne une proportion de guérisons radicales de *41,67 p. 100.* — De ces 20 malades, 5 sont morts de maladies intercurrentes.

Le n° 2, de pneumonie, 14 mois après l'opération; n° 7, de tuberculose pulmonaire, 8 ans 10 mois; n° 8, de faiblesse, 7 ans 4 mois; n° 28, de pneumonie, 3 ans; n° 40, d'affection pulmonaire, 12 mois.

Et 15 sont encore en vie sans récidives.

Le n° 9, 11 ans et demi après l'opération; n° 11, 11 ans et demi; n° 18, 10 ans; n° 27, 6 ans et demi; n° 32, 4 ans; n° 36, 2 ans 10 mois; n° 38, 2 ans 6 mois; n° 39, 2 ans; n° 42, 18 mois; n° 43,

18 mois; n° 44, 12 mois; n° 45, 12 mois; n° 46, 17 mois; n° 47, 7 mois; n° 48, 8 mois.

En reprenant la statistique des cas opérés avant 1890, nous avons, sur 83 cas, 32 guérisons radicales, soit une moyenne de *48,48 p. 100*. Et, si nous ne considérons comme guérisons radicales que *les cas ayant survécu plus de 3 ans à l'opération*, nous aurons, sur 66 cas opérés jusqu'à 1901, *25,75 p. 100*. Nous pouvons ajouter à la liste des survivants un cas, le n° 35 de la thèse du Dr Arnd, que nous avons publié sous le n° X, et qui vit encore 15 ans et demi après l'opération. En outre, parmi les malades qui vivaient encore en 1890, nous avons relevé les survies suivantes.

Le cas II, qui est mort de faiblesse sénile *23 ans après l'opération*; le I, de pneumonie, 20 ans; le III, d'hémorragie cérébrale, 20 ans; le V, de faiblesse, 17 ans; le VI, de pneumonie, 15 ans; le IV, de pneumonie, 7 ans et demi après l'opération.

Et enfin 2 cas qui sont morts avant 1890; le n° III, de pneumonie, 9 ans; le n° V, d'affection innommée, 10 ans après l'opération.

Ces excellents résultats sont certainement fort encourageants. En les comparant aux résultats obtenus dans d'autres cliniques, nous voyons qu'ils occupent un très bon rang. Kraske a eu, sur 50 cas, 9 cas de survie de *plus de 3 ans* sans récidive, soit 18 p. 100. Czerny à Heidelberg en a eu 34 sur 200, soit 17 p. 100; Wölfler à Prague, 2 sur 20, soit 10 p. 100; Garré à Rostok, 5 sur 51, soit 9,8 p. 100; Mikulicz à Breslau, 4 sur 38, soit 10,5 p. 100; Krönlein à Zurich, 8 sur 40, soit 20 p. 100; Socin à Bâle, 6 sur 54, soit 11,1 p. 100; Depage à Bruxelles, 5 sur 28, soit 17,8 p. 100; Hochenegg à Vienne, 21 sur 84, soit 25 p. 100; Von Eiselsberg à Vienne, 16 sur 100, soit 16 p. 100; **Kocher à Berne, 17 sur 66, soit 25,75 p. 100.**

Résultats fonctionnels.

Le principal reproche que les partisans de la résection font à l'amputation du rectum est que cette méthode ne permet pas de rétablissement complet de la continence, et que l'évacuation spontanée et immédiate des matières fécales constitue une infirmité beaucoup plus fréquente chez les opérés par amputation que par résection du rectum.

Il est certain que, pour les cas heureux, mais rares, où, après une résection du rectum avec suture circulaire des 2 bouts, on a obtenu une guérison par première intention ou par granulation, mais sans qu'il se soit formé de fistule stercorale, on aura avec la conservation du sphincter une continence parfaite, et un fonctionnement absolu-

ment normal qu'une amputation donnera difficilement. — Toutefois le cas se présente relativement rarement. Lieblein s'est demandé quelle était la cause de l'incontinence que l'on constatait souvent, malgré la conservation du sphincter. Par ses expériences sur la sensibilité de la muqueuse rectale avant et après l'opération, il a prouvé que, quand on avait séparé l'intestin de toutes ses connexions nerveuses pour l'attirer en bas, on rendait la muqueuse insensible. Or, l'acte de la défécation procède d'un réflexe partant des nerfs sensibles de la muqueuse rectale : il fera donc défaut tant que persistera l'anesthésie de la muqueuse rectale.

Le degré de continence dépend avant tout du degré de sensibilité de la muqueuse rectale. On pourra même avoir une continence relative, sans que le sphincter ait été conservé, quand le patient sentira venir ses selles ; il reste toujours quelques muscles du périnée, spécialement des fibres du releveur de l'anus, qui agiront pour retenir les selles.

Un malade, qui n'aura pas de sphincter mais une bonne sensibilité de la muqueuse rectale, sera moins incommodé que celui qui, avec un sphincter normal, ne sentira pas venir ses selles. Le premier pourra avec une petite pelotte ou seulement en contractant ses muscles fessiers retenir ses selles assez longtemps pour aller à la garde-robe. L'autre, ne se rendant pas compte que son rectum est plein, se salira constamment sans s'en douter.

En consultant les malades sur l'état de leur continence, nous voyons que sur 6 cas qui ont subi l'amputation du rectum en ménageant seulement le sphincter externe, et fixant le bout supérieur de l'intestin à la marge de l'anus, 5 ont recouvré au bout de quelques mois une continence complète, et 1 pouvait retenir les selles bien formées.

Sur 22 malades, chez lesquels on avait complètement incisé le sphincter anal sur la ligne médiane en arrière et fixé le bout de l'intestin à l'anus, ou qui avaient subi l'opération par la méthode de Kocher modifiée : excision de la tumeur avec incision postérieure du rectum ; la plaie une fois guérie, 16 jouissaient d'une continence partielle et tous sentaient venir leurs selles. 3 ont recouvré une continence complète après des plastiques, et 3 ont gardé une incontinence complète.

Sur 14 cas qui ont conservé un anus coccygien, 6 ont eu une incontinence complète et 8 jouissaient d'une continence partielle.

Enfin, 3 cas chez lesquels on avait laissé le bout supérieur de l'intestin sans suture dans la plaie ont tous trois recouvré une continence partielle.

La plupart des patients notés comme jouissant d'une continence partielle ont pu reprendre leur travail, sans être incommodés outre mesure. Ils arrivaient avec l'habitude à régler leurs selles. Les uns en avaient une tous les matins, et restaient toute la journée sans être inquiétés; d'autres les avaient 2 fois par jour. Ce n'est que quand, à la suite d'un écart de régime, ils avaient de la diarrhée que leur état devenait gênant. Les résultats fonctionnels de l'amputation ne sont donc pas si mauvais qu'il faille renoncer à cette opération et lui préférer la résection, qui présente plus de dangers de mort opératoire et donne en somme de moins bons résultats de guérisons à longue échéance.

On pourra améliorer les résultats fonctionnels de l'amputation, en conservant tout ou partie des fibres du sphincter anal, et surtout en pratiquant, comme Kocher le fait, l'incision médiane postérieure, qui permet de conserver plus que les autres les connexions nerveuses de l'extrémité inférieure du rectum.

Gersuny a proposé de faire subir à l'intestin une torsion de demi ou trois quarts de tour sur son axe longitudinal, avant de le fixer soit à l'anus, soit à la plaie postérieure, et assure avoir obtenu une meilleure continence grâce à ce procédé. Mais il ne semble pas que les résultats de cette méthode répondent à ce qu'on pourrait en attendre. Czerny l'a employée 2 fois et n'a pas obtenu de continence. Elle a été appliquée dans un de nos cas, sans qu'on en ait constaté davantage. Hochenegg a vu après cette torsion l'intestin se gangrener. Watson-Cheyne a obtenu dans un cas d'anus sacré une continence presque complète chez un malade qu'il a revu 6 ans après l'opération. Il nous semble plus probable cependant qu'il faille attribuer cette continence relative, survenant longtemps après l'opération, au retour de la sensibilité de la muqueuse intestinale plutôt qu'à la torsion.

Ce procédé n'a pas donné de bons résultats à Wölfler, qui l'a employé plusieurs fois; pas plus que la pratique indiquée par Witzel et Williams, qui consiste à faire passer le bout supérieur de l'intestin à travers les fibres du grand fessier, essayant ainsi d'avoir un anus fessier pourvu de fibres musculaires servant de sphincter. On a encore peu d'expérience sur ce procédé, que Kocher pas plus que Czerny n'ont jamais employé.

J'ai déjà parlé, à propos du traitement, des 2 bouts de l'intestin de la méthode de Hochenegg et de ses résultats; je ne reviendrai pas sur ce sujet.

CONCLUSIONS

1° L'hérédité, les professions sédentaires, la constipation habituelle, les hémorroïdes, les traumatismes ne semblent pas avoir l'importance qu'on leur accorde généralement dans l'étiologie du cancer du rectum.

2° Le cancer du rectum se développe beaucoup plus rapidement dans le jeune âge, c'est-à-dire au-dessous de 40 ans, que dans un âge plus avancé; il affecte alors le plus souvent la forme colloïde. Son pronostic est très sévère.

3° Le début insidieux du cancer du rectum est un des principaux obstacles à l'amélioration des résultats définitifs de l'opération. Le diagnostic précoce de cette affection est encore beaucoup trop rare. Quand les médecins se décideront à pratiquer le toucher rectal chaque fois qu'ils seront en présence de troubles de la défécation, et ne se contenteront pas de traiter les malades pendant de longs mois pour des hémorroïdes ou de la diarrhée chronique, les malades pourront bénéficier d'un traitement opératoire plus hâtif qui en modifiera certainement le pronostic.

4° Dans notre statistique, la moyenne de survie pour les cas inopérés est de 12 mois à partir du début des symptômes; elle est de 56 mois pour les cas qui ont subi l'opération radicale. L'extirpation radicale du cancer du rectum est donc bien indiquée.

5° La hauteur du cancer, la présence de ganglions indurés, l'adhérence à la prostate ou au vagin ne sont pas des contre-indications à l'extirpation du rectum. Seule l'immobilité de la tumeur constitue une contre-indication absolue à l'opération radicale.

6° La colostomie préliminaire est une complication qu'il faut éviter le plus possible. On ne l'emploiera que dans les cas d'iléus grave mettant la vie du malade en danger immédiat.

7° On ne doit pas confondre la méthode coccygienne de Kocher avec les méthodes sacrées ou périnéales. La tendance actuelle des principaux chirurgiens est de réduire au minimum les résections osseuses et à revenir à la simple excision du coccyx, qui donne un jour suffisant pour la plupart des cas. La méthode de Kocher : amputation du rectum avec incision médiane postérieure et résection du coccyx, est la méthode de choix pour l'ablation des tumeurs de la partie ampullaire et supérieure du rectum. C'est elle qui donne l'accès le plus large avec le minimum de lésions.

8° Le meilleur traitement des deux bouts de l'intestin, après ablation du segment malade, est la fixation du bout supérieur à l'anus,

avec ou sans invagination dans le bout inférieur dépouillé de sa muqueuse.

La suture circulaire des deux bouts de l'intestin après résection du segment cancéreux doit être abandonnée à cause des grands dangers d'infection.

9° Le péritoine devra être suturé aussi exactement que possible après mobilisation de l'intestin, et non pas tamponné ou drainé.

10° Le traitement consécutif doit être fait avec un très grand soin et nécessite une attention de tous les instants. Dès qu'apparaît le moindre signe d'infection, c'est le traitement à plaie ouverte avec irrigation qui donne le meilleur résultat.

11° Dans notre statistique, la mortalité opératoire a été de 14,58 p. 100. Grâce à l'emploi de l'éther et non du chloroforme pour la narcose, nous n'avons pas de cas de mort par faiblesse cardiaque.

12° Les récidives locales sont survenues dans 39,7 p. 100 des cas, le plus souvent dans le tissu périrectal. Il serait désirable qu'on pût suivre les malades de près et qu'ils vinssent se présenter souvent, après leur guérison. Les récidives opérées au début guérissent bien. Un de nos malades est resté guéri quinze ans, après avoir été opéré 4 fois de récidives prises à temps. Mais les récidives deviennent rapidement inopérables.

13° Les métastases au foie se font par voie veineuse et seulement quand, au cours de l'opération, on laisse des vaisseaux béants dans lesquels s'engagent des cellules cancéreuses. Il faut donc faire une hémostase immédiate aussi complète que possible et éviter de laisser à nu des surfaces osseuses dans la plaie opératoire. Nous n'avons pas constaté de métastase spontanée au foie, sans qu'il y ait eu de complication dans le système vasculaire.

14° Parmi les dernières statistiques publiées, c'est le prof. Kocher qui a la plus grande proportion de guérisons radicales datant de plus de 3 ans, soit *25,75 p. 100.*

OBSERVATIONS

CAS PUBLIÉS DANS LA THÈSE DU Dr ARNDT, ET ENCORE VIVANTS EN 1890.

N° I. — (1). M. K. Johann, cinquante-sept ans. En novembre 1873, entre à l'hôpital, souffrant depuis trois mois de violentes douleurs à la défécation. Ne peut plus rester assis un certain temps. — On constate une tumeur bosselée, irrégulière, de la partie supérieure du rectum, débutant à 2 centimètres de l'anus et remontant jusqu'à la 4e vertèbre sacrée, mobile avec le rectum. Opération le 20 novembre 1873 : par la méthode de Kocher avec résection du coccyx.

Dissection de la tumeur avec ligature immédiate des vaisseaux. Excision de la tumeur; les bords de la plaie rectale sont fixés à la peau.

Diète liquide et laudanum. Cathétérisme les premiers jours. Plusieurs essais de refermer la plaie ne donnant pas de bons résultats, le malade quitte la clinique avec une pelote. Le 16 mai 1890, le patient se portait parfaitement bien; il remédie à son incontinence par un appareil de sa fabrication, dans lequel il trouve deux fois par jour régulièrement ses selles. De cette façon, il peut travailler. Il a un léger prolapsus de la muqueuse anale. Pas la moindre récidive constatable, pas de ganglions ni d'augmentation du foie. — Le patient est mort de pneumonie le 24 avril 1893.

Il est donc resté en vie 20 ans depuis l'opération.

N° II. — (2). M. J... Joseph, quarante-cinq ans, charbonnier.

Anamnèse du 26 février 1874.

Diarrhées. Perte des forces en avril 1873. Stries de sang sur les selles; douleurs à la défécation, évacuation de mucosités. Les douleurs deviennent insupportables nuit et jour.

Status du 4 mars 1874. — Ulcération en forme de cratère à 3 centimètres au-dessus de l'anus, occupant la paroi antérieure du rectum, au-dessus de la tumeur, qui forme une sténose juste franchissable pour le doigt. A droite et en arrière au-dessus de la structure, on peut sentir des ganglions indurés mobiles.

Opération le 14 mars 1874. — Excision de la tumeur et des 2 glandes par la méthode de Kocher : incision médiane postérieure, résection du coccyx. Amputation du rectum jusqu'à l'anus y compris. Le rectum est trop court pour être attiré en bas. Tamponnage de la plaie avec de l'ouate phéniquée. 15 mars : le pansement dans lequel se trouvent des matières fécales est changé 3 fois et la plaie badigeonnée à la teinture d'iode. 21 mars : la plaie granule bien. 10 mai : le malade se lève. 18 juin : il quitte l'hôpital, avec une pelote. En 1880 le patient se trouve très bien; la plaie s'est beaucoup rétrécie; il s'est formé un petit prolapsus. Le malade peut retenir ses selles, même demi-liquides. Mai 1890 : pas la moindre récidive, peut vaquer à son métier de charbonnier. — Mort le 28 mars 1897, sans qu'il ait été constaté de récidive, 23 ans après l'opération.

N° III. — M. F... Hans, trente-sept ans, conducteur de locomotives.

Anamnèse du 9 août 1876.

Le malade a souffert de constipation opiniâtre les dernières années. L'hiver dernier, rectorragies répétées et ténesme. Status : ulcération de la grosseur d'une pièce de 5 francs à la paroi postérieure du rectum avec bords surélevés, durs, irréguliers, et fond bosselé. Opération du 18 août 1876. Incision postérieure de l'anus jusqu'au coccyx. Excision de la tumeur au thermocautère. Il se fait une hémorragie très considérable qui doit être arrêtée par un tamponnement.

La température monte jusqu'à 38°. On enlève le tampon 7 jours après. 25 août : première selle. La plaie guérit très vite. Le 3 septembre, le

malade quitte l'hôpital. Mai 1890 : le patient vaque à son occupation de conducteur de locomotives comme il y a 14 ans. En 1896, il meurt subitement, sur une locomotive, d'une hémorragie cérébrale. Il n'avait jamais rien ressenti de son affection au rectum, et pouvait parfaitement retenir ses selles quand elles n'étaient pas liquides.

N° IV. — (11). M. M... Florentin, cinquante-sept ans.

Anamnèse du 22 novembre 1883.

Début il y a 6 mois par des douleurs dans le bassin et des diarrhées. En septembre, sang dans les selles, douleurs avant la défécation. Le patient doit satisfaire à ses besoins dès qu'ils se font sentir.

Status du 3 décembre 1883. — Tumeur du rectum occupant toute la paroi postérieure depuis l'anus, avec des bords indurés, irréguliers, déchiquetés et un milieu ulcéré.

Examen histologique. Carcinome à cellules cylindriques. — *Opération le 11 décembre 1883.* Incision circulaire autour de l'anus avec prolongation en arrière jusqu'au coccyx. Dissection du rectum jusqu'à 5 centimètres au-dessus de l'anus. Amputation du rectum. Suture de la muqueuse rectale à la peau, tampons iodoformés et drainage. 17 décembre : on enlève les tampons. 21 décembre : premières selles. 3 janvier 1884 : la plaie est guérie, bains de siège. 21 janvier : le malade, qui a repris ses forces, sort de l'hôpital, guéri, mais avec un petit prolapsus et de l'incontinence. Mai 1884 : opération du prolapsus, et plastique qui lui permet de retenir les selles solides. Mai 1890 : état général très bon, pas de douleur à la défécation, seulement un peu de prolapsus de la muqueuse rectale qui le gêne pour s'asseoir. — Le patient est mort d'affection aiguë le 24 mai 1891, sans récidive ni métastase, sept ans et demi après l'opération.

N° V. — (12). M. W... Jakob, soixante-trois ans.

Anamnèse du 3 juillet 1884.

En octobre 1883, le patient fait une chute sur le siège, et tombe sur une borne en pierre. Il fait remonter les douleurs, qu'il a ressenties à la défécation, à cet accident. Au printemps 1884, plusieurs fois rétrorragies et écoulements muco-purulents. Les troubles de la défécation augmentent constamment.

Status du 11 juillet 1884. — Tumeur de la paroi postérieure du rectum à 5 centimètres au-dessus de l'anus, limites nettes, surface bosselée, consistance dure, bords surélevés, diamètre de 5 centimètres, mobile avec le rectum.

Opération du 11 juillet 1884. — Incision postérieure sans résection du coccyx. Ouverture de la paroi postérieure du rectum, et excision de la tumeur avec des ciseaux. Drainage du rectum par derrière, suture du périnée. La muqueuse rectale est ensuite suturée à la peau de la plaie ainsi rétrécie. Tamponade à la gaze iodoformée.

La suture périnéale guérit par première intention. La plaie postérieure granule bien. Le malade peut quitter l'hôpital le 22 juillet 1884.

Depuis lors le patient s'est toujours bien porté. Il a eu seulement à

souffrir de son incontinence, quand ses selles n'étaient pas solides. Il a pu reprendre son travail de menuisier. Il retenait ses selles par un tampon et une bande de toile. — Il est mort de faiblesse le 16 mars 1901, soit 17 ans après l'opération, sans que le médecin traitant ait constaté de récidive ou de métastase.

N° VI. — (13). M. M... John, cinquante-deux ans.

Anamnèse du 12 avril 1885.

Le patient souffre d'hémorroïdes depuis 4 ans. En juin 1882, hémorragies rectales, douleurs à la défécation, perte des forces. Le 23 janvier 1883, première opération d'un cancer du rectum par un chirurgien étranger. Une sténose se refait, qui nécessite deux nouvelles opérations. Malgré cela, la stricture se reforme toujours et les douleurs à la défécation sont insupportables.

Status du 15 avril 1885. — Cicatrice transversale au-devant de l'anus de 5 centimètres de long; l'anus est béant. Infiltration du tissu périanal dans toutes les directions. Au-dessus de l'anus, une stricture laissant à peine passer le petit doigt; on sent une tumeur irrégulière, bosselée, se dirigeant à gauche. L'abdomen n'est pas ballonné, ganglions inguinaux engorgés.

Opération du 20 avril 1885. — Position latérale droite. Incision médiane postérieure jusqu'au coccyx. Incision postérieure du rectum au thermocautère. La tumeur est difficile à disséquer dans le tissu cicatriciel; on doit réséquer une partie de la prostate. Les vaisseaux saisis avec des pinces ne peuvent être liés; on laisse les pinces dans la plaie et tamponne à la gaze au sublimé.

Le 21 avril, on enlève le tampon. La plaie est traitée par des irrigations à la solution de chlorure de zinc, et guérit complètement en un mois.

18 novembre. Excision d'une partie de la cicatrice qui était suspecte et qui à l'examen histologique se trouve être du carcinome à cellules cylindriques. Le 21 mai 1886, nouvelle excision d'une petite récidive sur la cicatrice au thermocautère; guérison le 6 juin.

Le 8 février 1887, une petite récidive locale est encore excisée au thermocautère. Le 3 juin 1887, on constate un léger prolapsus de la paroi antérieure du rectum. En 1890, le patient se portait parfaitement bien, il n'avait aucune douleur, avait repris ses forces, et pouvait retenir les selles bien formées. Il vaquait à ses occupations avec un simple tampon d'ouate maintenu par une bande en T. Il a continué à se bien porter. Le prolapsus du rectum augmenta cependant et devint gênant. Un chirurgien lui conseilla de se faire faire un anus contre nature iliaque, pour mettre hors d'usage l'anus sacré. L'opération pratiquée le 8 juin 1900 fut suivie d'une guérison normale; mais le malade succomba à une pneumonie, le 16 juin 1900.

Il était resté guéri, sans récidive, 15 ans.

N° VII. — (19). B... Franz, quarante-deux ans.

Anamnèse du 17 janvier 1889.

Ténesme depuis mai 1888; sang dans les selles depuis quelques semaines. Ne peut uriner que quand il va à la selle; pas de grandes douleurs.

Status du 15 janvier 1889. — État général encore bon.

Quelques noyaux hémorroïdaux à l'anus. Tumeur circulaire débutant à 3 centimètres au-dessus de la prostate, de consistance dure, surface irrégulière bosselée. Elle forme une stricture à peine perméable pour le bout du doigt.

Opération du 22 janvier 1889. — Incision postérieure médiane jusqu'à 15 centimètres au-dessus de l'anus. Résection du coccyx et de la partie inférieure du sacrum. Le canal rachidien ouvert est immédiatement tamponné à la gaze iodoformée. Le rectum est disséqué et on extirpe de petites glandes carcinomateuses dans le tissu périrectal. Ligature de l'artère sacrée moyenne. Pendant la dissection du rectum, le péritoine est ouvert, mais immédiatement recousu. Résection de la portion cancéreuse du rectum entre deux ligatures. Puis suture bout à bout des deux extrémités de l'intestin. Tampon à la gaze iodoformée. Pendant 3 jours, le malade n'a pas de selle. Le rectum se nécrose et la suture cède : ce qui donne un anus contre nature sacré.

Dans le cours de la guérison, on essaye de rapprocher les deux bouts par une suture; mais ils n'ont aucune tendance à se souder. On doit plus tard sectionner le sphincter anal par une ligature élastique pour que la plaie puisse se fermer.

Le patient quitte l'hôpital le 16 mars. Une stricture cicatricielle, qui s'est formée au niveau du coccyx, doit être incisée le 25 octobre 1889. Il se reforme une stricture cicatricielle qu'on incise de nouveau le 4 février 1891. Le 6 mars 1891 les selles sont régulières; peu d'incontinence. Le 22 août 1891, nouvelle stricture; le rectum est immobile, adhérent au sacrum et à la prostate.

25 août. Excision de la récidive par une incision sacrée.

Ligature de l'artère honteuse interne et section des nerfs qui sont pris dans les masses néoplasiques. Section transversale à travers la prostate et résection d'un tiers du sacrum.

L'hémorragie osseuse est très abondante et tamponnée.

Le péritoine a été ouvert au cours de l'opération. La récidive est une tumeur de 8 centimètres de long. A l'examen histologique, on y trouve quelques tubes de cellules cylindriques dans un tissu conjonctif dense, dans un endroit un groupe d'alvéoles remplis de substance colloïde.

Le bout supérieur du rectum est attiré en bas et suturé à l'anus par 4 points. Drainage du rectum avec un gros drain de caoutchouc fixé au rectum.

Irrigation avec de l'acide phénique à 1 p. 100. Le 9 août, ablation des parties nécrosées et du drain. Le 3 septembre, la plaie commence à granuler.

Le 26 septembre la plaie est guérie. La paroi postérieure du rectum présente au toucher encore des irrégularités; sauf cela, le malade se sent bien, a bon appétit. Le 11 janvier 1892, ouverture d'un abcès périrectal dans la fosse iliaque droite. Mars 1892, depuis un mois le malade doit être toujours cathétérisé. On constate des noyaux cancéreux palpables au foie. Le 1er avril, les métastases hépatiques ont augmenté rapidement et la

cachexie a progressé. Mort le 18 avril 1892, 3 ans 3 mois après la première opération, 4 ans après le début des symptômes.

Autopsie (résumé du Protocole de l'Institut pathologique de Berne).

Noyaux cancéreux au ligament suspenseur du foie.

Foie très volumineux (4 970 gr.), avec de nombreux noyaux cancéreux. On trouve aussi des noyaux sur le mésentère, l'épiploon, à la paroi postérieure de la vessie. Un carcinome de 7 centimètres de diamètre à la 4e côte gauche et à la 6e côte droite; de nombreuses métastases aux deux poumons. Tout le petit bassin est rempli de masses cancéreuses. Une anse de l'intestin grêle prise dans ces masses n'a plus qu'une lumière laissant passer un crayon. L'appendice est en partie nécrosé; le cæcum est entouré d'un abcès; il présente une ulcération de 3 centimètres de diamètre, perforant dans cet abcès. La muqueuse du rectum est normale, la musculaire épaissie dans toutes les parois. Aucun noyau cancéreux.

N° VIII. — (22). Mme W...-B... Margarethe, cinquante-six ans.

Anamnèse du 19 juillet 1889.

Depuis mars 1889, constipation; à partir d'avril, sang dans les selles. Amaigrissement, perte des forces; douleurs à la défécation; l'appétit reste bon.

Status du 12 juillet 1889. — Tumeur papillomateuse à l'anus, de la grosseur d'une noisette; elle se continue à la paroi postérieure du rectum avec une tumeur irrégulière, bosselée, ulcérée, à limites nettes, qui remonte jusqu'à 6 centimètres de l'anus.

On sent une glande indurée dans la paroi gauche du rectum.

12 juillet 1889. Opération. Après fixation de la tumeur avec la main gauche. Incision postérieure couche par couche jusque sur celle-ci, qui est soigneusement disséquée et réséquée en tissu sain.

Suture de la partie supérieure de l'incision; tamponnement du rectum à la gaze au thymol.

La guérison se fait normalement par seconde intention.

Le 12 août, la malade retourne chez elle. Octobre 1889 : plus de troubles à la défécation, légère incontinence quand les selles ne sont pas bien formées. Juin 1890 : état général très bon; petit prolapsus de la muqueuse qui ne gêne pas la patiente. A partir de ce moment, on n'a plus de nouvelles de la patiente qui serait morte de cancer du rectum (récidive?) le 9 avril 1894, 5 ans après l'opération.

N° IX. — (23). M. A., quarante-quatre ans.

Anamnèse du 31 octobre 1889.

Une sœur du malade est morte de carcinome de l'estomac. Hémorragie rectale depuis 4 ou 5 ans. Depuis 8 jours, les hémorragies sont devenues plus abondantes; pas de douleurs.

Status du 29 octobre 1889. — Tumeur immédiatement au-dessus de l'anus, à surface irrégulière, bords indurés déchiquetés, milieu ulcéré; on n'atteint pas la limite supérieure.

Opération du 9 novembre 1889. — Incision médiane postérieure; résection du coccyx. Incision de la paroi postérieure du rectum. Excision de la tumeur avec la paroi antérieure du rectum. Suture du rectum à la peau de l'anus. Tamponade à la gaze iodoformée. La guérison opératoire se fait bien.

État excellent en juin 1890. Le 2 juillet 1890, excision d'un noyau de récidive haut situé et d'un second contre la prostate, au thermocautère. Guérison en 8 jours.

Le patient se porte bien, mais perd ses forces. Le 15 août 1893, 4 ans après l'opération, il meurt d'embolie cérébrale. On constate des métastases cancéreuses dans le foie, pas de récidives.

N° X. — (33). M. H... Fritz, quarante-six ans.

Anamnèse du 22 juillet 1889.

Diarrhées rebelles depuis 2 ans. Depuis 1 an, le patient remarque du sang dans ses selles. Celles-ci deviennent de plus en plus petites et souvent muco-purulentes. Le premier examen rectal n'est fait que le 15 juillet, après que le malade eut subi longtemps un traitement interne sans succès.

Status du 22 juillet 1889. — L'abdomen n'est pas ballonné, ni douloureux. Dans la fosse iliaque gauche, on peut sentir à la palpation l'S iliaque, qui est épaissi et douloureux. Ganglions inguinaux indurés des deux côtés. Au toucher rectal, on constate une tumeur polypeuse de la grosseur du pouce, de 2 centimètres, provenant de la paroi postérieure, à 3 centimètres de l'anus. Le rectum est rétréci par une tumeur circulaire, bosselée, ulcérée, laissant juste passer le doigt. On ne peut atteindre la limite supérieure de la tumeur.

Opération du 1er août 1889. — Méthode de Kraske. Incision latérale, résection du coccyx et du sacrum jusqu'au 3e trou sacré. Dissection de la tumeur; en la libérant le péritoine est ouvert, mais immédiatement suturé. Excision de la tumeur au-dessus du sphincter anal qui est conservé. Les deux bouts du rectum sont suturés. Tamponnade à la gaze iodoformée.

La plaie se guérit bien. La suture intestinale n'a pas tenu et les évacuations alvines se font par la plaie sacrée.

Le 1er novembre 1889, le malade quitte l'hôpital guéri; il conserve seulement une incontinence qui le gêne.

Le 17 mars 1890, le malade rentre dans le service où on lui ferme son anus sacré par une plastique. Il rentre chez lui le 28 avril avec un anus normal; le sphincter ne fonctionne pas encore; mais le malade sent venir ses selles. Le 1er novembre 1890, il revient avec un prolapsus par invagination de la muqueuse rectale qu'on excise en tirant fortement le rectum par l'anus. En mars 1904, le patient nous écrit qu'il se porte parfaitement bien et qu'il peut travailler. Il peut retenir ses selles quand elles sont bien formées. Il a de l'incontinence seulement quand elles sont molles.

MALADES OPÉRÉS DE CANCER DU RECTUM PAR LE PROF. KOCHER, DE 1890 A 1904.

OBSERVATION 1. — M. J..., cinquante-sept ans.

Anamnèse du 3 juillet 1890.

Début des symptômes en octobre 1889 par de la constipation opiniâtre, du ténesme, puis des douleurs à la défécation. En janvier 1890, rectorragies répétées, mais peu abondantes; déformation des selles qui sont aplaties.

Depuis quelques semaines douleurs lancinantes dans les membres inférieurs; difficultés pour uriner.

Status du 3 juillet 1890. — Patient amaigri, anémique, faible. Tumeur à 2 centimètres au-dessus de l'anus, occupant tout le pourtour du rectum, sauf la paroi latérale droite. La limite supérieure n'est pas attingible par le toucher rectal. Les bords sont irréguliers, indurés; l'infiltration s'étend sur tout le voisinage, surtout sur la prostate. La tumeur s'abaisse avec le rectum.

Opération du 9 juillet 1890. — Méthode de Kocher (narcose, chloroforme, éther).

Incision médiane postérieure, résection du coccyx, dissection du rectum. A gauche, on tombe sur un grand abcès périrectal qu'on ouvre et nettoie. La prostate, fortement adhérente à la tumeur, doit être excisée avec elle, ainsi que les vésicules séminales. L'urètre qui a été déchiré est suturé. L'extrémité supérieure du rectum est fixée à l'angle supérieur de la plaie cutanée sous le sacrum. La plaie tamponnée à la gaze aristol. Sonde à demeure.

Examen anatomo-pathologique. — Tumeur de 7 centimètres de long, 7 centimètres de large, 5 centimètres d'épaisseur, en forme de cratère. La prostate est fortement adhérente à la tumeur, mais n'est pas carcinomateuse. C'est un carcinome à cellules cylindriques, parti de la muqueuse, envahissant la tunique musculaire.

Évolution. — La température, très élevée les premiers jours, revient à la normale le dixième jour. Deux fois par jour pansements à la gaze à l'aristol. Irrigation au thymol. Le 12 juillet, saupoudrage avec de l'acide salicylique. Le 17 juillet le malade urine par la plaie. Ouverture d'un abcès derrière le sacrum.

Le tiers inférieur du sacrum, qui avait été fendu par le milieu et écarté pendant l'opération, se nécrose et doit être réséqué le 23 juillet. Le 7 août, le malade urine normalement, n'a plus de douleurs, ni localement, ni dans les jambes. Il se nourrit bien, quitte la clinique; le 14 septembre, la plaie est complètement guérie.

L'état subjectif est satisfaisant jusqu'à fin novembre 1890. A ce moment, le malade a de nouveau des rectorragies et du sang dans l'urine. On constate une récidive locale de la paroi antérieure. L'opération est refusée. Le 27 février 1891, la tumeur a perforé dans la vessie; le rectum est obstrué

par une récidive massive, qui envahit tout le petit bassin. Le malade meurt de cachexie le 17 juillet 1891. Pas de métastase constatable.

Obs. 2. — Mme M... Marie, cinquante-quatre ans.

Anamnèse du 18 juillet 1890.

Début des symptômes en automne 1888 par des douleurs d'estomac, des diarrhées profuses. Pendant tout l'hiver 1888-89, selles irrégulières. En août 1889, douleurs à la défécation, épreintes. Octobre 1889, apparition de sang dans les selles. Depuis 2 mois, difficultés à la défécation. Depuis 10 jours plus de selles, violentes coliques, vomissements, pas de vents. Obstruction.

État actuel, 18 juillet 1890. — Femme très amaigrie, visage tiré très pâle, la peau sèche, la langue sèche, couverte d'un épais enduit. Le pouls 106, encore bien perceptible, mais de faible amplitude. Abdomen ballonné, la matité du foie très diminuée. Ganglions inguinaux indurés des deux côtés. La partie anale du rectum est libre. Tumeur circulaire papillomateuse en choux-fleur à 6 centimètres au-dessus de l'anus, formant un rétrécissement imperméable pour le doigt. Outre cette tumeur, on sent à gauche, en haut, un noyau de la grosseur d'une noix adhérent au sacrum. La muqueuse vaginale est partout libre et mobile. On réussit à franchir la stricture avec un tuyau de caoutchouc; il s'échappe beaucoup de vent et des masses putrides : ce qui soulage la malade.

Opération du 22 juillet 1890. — Narcose, bromethyle, éther.

Anus contre nature iliaque gauche. — Incision à 4 centimètres au-dessus du ligament de Poupart; on attire le côlon descendant dans la plaie et passe un fil à travers le mésentère. Suture à points séparés du péritoine avec l'aponévrose et la paroi intestinale; puis suture continue.

Incision longitudinale de l'intestin de 1 centimètre de long, suture de la muqueuse avec la peau de l'incision. L'intestin se vide bien; l'état général s'améliore, l'abdomen redevient normal.

Le 20 août 1890, *opération de résection du rectum par la méthode de Kraske.* — Extirpation du coccyx et résection partielle du sacrum par une incision de la base du sacrum à 3 centimètres de l'anus.

Le lambeau cutané est écarté à droite et une partie du sacrum à droite de la ligne médiane est enlevée au ciseau, parce que la tumeur est adhérente à cette partie du bassin. L'excision de la tumeur est difficile à cause de ses nombreuses adhérences. Le péritoine, ouvert pendant la mobilisation du bout supérieur, est immédiatement cousu dès que celui-ci a pu être attiré en bas. Malgré la ligature du bout supérieur, au moment de la section de l'intestin au-dessus de la tumeur, toute la masse fécale accumulée s'écoule dans la plaie. On doit laver la plaie et le bout supérieur par l'anus contre nature à grande eau. Suture du bout supérieur du rectum dans la plaie cutanée. Pansement à l'aristol.

Évolution. — Irrigations 5 fois par jour, avec une solution d'acide salicylique, de la plaie maintenue largement ouverte, pansements à la gaze au thymol. La température oscille pendant 6 jours entre 38°,5 et 39°,1, le pouls

entre 100 et 120. La malade ne vomit plus et n'a pas de douleurs. A partir du 25 août, irrigations avec une solution de chlorure de zinc. Le 25 septembre la malade se lève. La plaie est guérie le 20 octobre. Il subsiste un bout anal du rectum de 6 centimètres dont l'ouverture supérieure présente une stricture cicatricielle à peine perméable pour l'extrémité du doigt; l'ouverture de l'extrémité supérieure regarde plus en arrière; elle se termine par une surface granuleuse sans strictures, reposant sur l'extrémité inférieure du sacrum.

La malade quitte l'hôpital le 3 novembre 1890 avec la promesse de revenir se faire faire une plastique lui reconstituant un anus nouveau.

A son retour à la maison, la malade, très soulagée de ses douleurs et redoutant une nouvelle opération, ne se fait plus soigner, et meurt de pneumonie le 11 octobre 1891 sans qu'on ait constaté de récidive.

Obs. 3. — M. C... François, soixante-sept ans.

Anamnèse du 18 janvier 1891.

Début des symptômes en novembre 1890 par des diarrhées rebelles; pas de douleurs. Depuis décembre un peu de sang mélangé aux selles; pas de troubles de la défécation. Le 1er janvier, œdème des deux jambes qui cède à un simple repos au lit. Pas de tumeurs malignes dans la famille.

Status du 29 janvier 1891. — Vieillard artérioscléreux très anémié. Tumeur débutant à 4 centimètres au-dessus de l'anus, occupant toute la paroi gauche du rectum, à surface irrégulière ulcérée. La limite supérieure de la tumeur peut difficilement être atteinte avec le doigt. Elle ne forme pas de rétrécissement, est mobile avec le rectum. Deux ganglions dans la fosse iliaque gauche.

A l'examen histologique, carcinome à cellules cylindriques.

Opération du 6 février 1891. — Narcose, chloroforme, éther.

Anus contre nature iliaque gauche immédiatement au-dessus du ligament de Poupart. On attire l'S iliaque dans la plaie, passe une gaze à l'aristol à travers son mésentère, et le fixe ainsi dans la plaie après que le péritoine pariétal a été cousu avec l'aponévrose et la peau. L'anse intestinale se fixe à la plaie sans suture; on recouvre le tout de compresses d'eau salée. Ouverture de l'anus contre nature 48 heures après. Nettoyage du bout inférieur du rectum. Il se forme un prolapsus de l'intestin assez considérable.

16 février 1891. *Amputation du rectum par la méthode de Kocher.* — Décubitus latéral droit. Narcose, chloroforme, éther. Incision postérieure, résection du coccyx. Dissection du rectum sans l'ouvrir, on l'attire en bas sans ouvrir le péritoine. On le sectionne au-dessus de l'anus et au-dessus de la tumeur avec laquelle on excise encore quelques ganglions. Puis suture du bout supérieur du rectum dans la plaie cutanée, tamponade avec la gaze à l'aristol. On résèque encore le prolapsus intestinal qui sort de l'anus contre nature.

Il se fait un abcès sous-séreux de la paroi abdominale et une infection du tissu cellulaire du bassin. Ouverture de cet abcès le 2 mars 1891. Le

malade meurt de péritonite purulente généralisée, partant du petit bassin, le 3 mars 1891.

Obs. 4. — L... Joseph, cinquante-huit ans.

Anamnèse du 16 janvier 1891.

Début des symptômes il y a 2 ans par des diarrhées et selles sanguinolentes. En automne 1889, épreintes, douleurs à la défécation, déformation des selles.

Depuis janvier 1891, symptômes d'obstruction qui est complète depuis 10 jours. Le ballonnement, les vomissements cessent après un lavement qui ramène des selles abondantes.

Status du 28 janvier 1891. — A 4 centimètres de l'anus, on sent le bord induré d'un néoplasme, la paroi est épaissie, le doigt pénètre dans un canal qui va en se rétrécissant, à parois irrégulières bosselées; le doigt ne peut franchir le rétrécissement. La tumeur est mobile avec le rectum. Quelques ganglions inguinaux et un ganglion de la fosse iliaque gauche indurée.

Opération du 5 février 1891. Anus contre nature iliaque gauche. — Narcose, chloroforme, éther, par la méthode décrite au cas précédent. 24 heures après, ouverture de 1 centimètre de l'anus contre nature. On introduit un drain en verre dans l'extrémité supérieure et on le fixe par quelques points à la paroi intestinale, de même avec un tuyau de caoutchouc pour l'extrémité inférieure. Irrigation du bout inférieur avec de la solution physiologique. La solution franchit à grand'peine le rétrécissement.

12 janvier 1891. *Amputation du rectum par la méthode de Kocher* (narcose, chloroforme, éther). Décubitus latéral droit. Élévation du siège. Incision postérieure sur la ligne médiane, résection du coccyx, ligature des vaisseaux hémorroïdaux. Le rectum est détaché avec la sonde à goitre jusqu'aux replis péritonéaux, l'infiltration cancéreuse remonte 4 centimètres au-dessus du replis de Douglas qui est ouvert. On dénude le rectum plus haut et le mobilise. Ligature au-dessus de la tumeur. Excision circulaire au pourtour de l'anus. Le bout supérieur est attiré en bas et fixé à la marge anale, le fragment excisé à 7 centimètres de long; la sténose est si serrée qu'une sonde y passe à peine.

Évolution. — Irrigations 3 fois par jour avec une solution d'acide salicylique, infusions de solution physiologique. Le 16 février, l'abdomen est ballonné, fièvre; le 20, évacuation abondante par l'anus artificiel. L'appétit revient; la plaie granule bien.

Le 10 mars, le malade se lève, l'anus artificiel se rétrécit, les selles recommencent à passer par l'anus. Le 12 mai, fermeture de l'anus contre nature. Suture circulaire de l'intestin.

Le 27 mai, le malade retourne guéri à la maison, il peut retenir ses selles, n'a plus de douleurs, l'état général est très bon.

Le patient a pu reprendre le travail environ une année, puis sont survenues de nouvelles rectorragies, le malade n'est pas revenu se montrer. Il est mort probablement de récidive, très anémié par ces hémorragies, le 3 novembre 1894, 3 ans et 10 mois après l'opération.

Obs. 5. — J... François, quarante-neuf ans.

Anamnèse du 3 février 1891.

En août 1890, besoins fréquents d'aller à la selle : douleurs à l'hypogastre. Selles laminées pendant 6 semaines, rémission de trois semaines; les selles redeviennent normales; malgré cela, amaigrissement et pertes des forces. Depuis octobre, selles sanglantes. Traité par plusieurs médecins par des purgatifs. Un dernier se décide à faire le toucher rectal et découvre la tumeur.

Status du 12 février 1891. — Petit et anémié, cachexié, tumeur circulaire du rectum immédiatement au-dessus du sphincter anal, la limite supérieure ne peut être atteinte avec le rectum. Quelques ganglions inguinaux indurés.

Examen histologique. — Ulcère carcinomateux de 6 centimètres de large. à cellules cylindriques.

Opération le 13 février 1891. — Anus contre nature comme plus haut. — 14 février, ouverture de l'anus contre nature. Narcose, chloroforme, éther, irrigation du rectum avec une solution d'acide salicylique, 2 fois par jour. 16 février : l'anus fonctionne bien; le malade se nourrit bien. 17 février : vives douleurs périanales. La tumeur semble avoir perforé dans le tissu périrectal, il sort à l'irrigation des massses putrides. Au microscope, on y trouve des masses épithéliales carcinomateuses.

27 février. — Dès le 16, fièvre tous les soirs entre 38 et 39°. Amaigrissement. Les douleurs augmentent et deviennent insupportables.

5 mars 1891. *Opération radicale par la méthode de Kocher.* — Narcose, chloroforme, éther, position latérale droite avec élévation du siège. L'artère sacrée moyenne est difficile à saisir et occasionne une assez forte hémorragie; la tumeur est si considérable qu'on songe d'abord à ne faire qu'une opération palliative d'autant qu'elle est adhérente à la prostate et à la vessie. On est obligé d'exciser une partie de la prostate et les vésicules séminales. Le péritoine qui a été déchiré est recousu. La plaie tamponnée à la gaze phéniquée est laissée ouverte.

Évolution. — 5 mars : le pouls est bon, température 36° 7. 6 mars : hypogastre douloureux, langue sèche, renvois. Infusion de 1 litre solution physiologique. La plaie est propre, granule bien. L'anus contre nature fonctionne bien. Bismuth 0,3 deux fois par jour, caféine, camphre. 8 mars : abdomen ballonné, dyspnée, indican dans l'urine. T. 40°,7; p. 152.

Un lavage d'estomac soulage le malade. 9 mars : pouls incomptable, frissons, 39°,4. Matité à l'hypogastre. La plaie est restée propre, granule bien. 11 mars, exitus. A l'autopsie, on trouve une péritonite purulente venant d'une ouverture de 5 centimètres de long dans le cul-de-sac de Douglas, provenant de la déchirure du péritoine pendant l'opération.

(*A suivre.*)

REVUE DES SOCIÉTÉS SAVANTES

SOCIÉTÉ DE CHIRURGIE

Du 20 juin au 11 juillet 1906.

De la jéjunostomie (suite de la discussion).

M. Lejars fait observer qu'il n'a été question jusqu'à présent que des applications de la jéjunostomie aux cas inopérables de cancer gastrique, où elle n'est qu'un pis aller. Mais elle a d'autres indications, plus ou moins discutables. Maydl surtout l'a employée dans certaines formes d'ulcère gastrique et dans certaines gastropathies de nature bénigne, où il s'agissait de mettre l'estomac au repos. M. Lejars l'a suivi dans cette voie et a pratiqué trois fois la jéjunostomie dans des cas de ce genre.

Le premier malade était un homme de trente-neuf ans, qui souffrait de l'estomac depuis quinze mois et en était arrivé au point de ne plus pouvoir ingérer même du liquide sans avoir aussitôt des vomissements; il en était résulté un amaigrissement effrayant. M. Lejars fit la laparotomie médiane, et, ne trouvant rien de suspect ni du côté de l'estomac ni du côté du foie, fit la jéjunostomie par le procédé de von Eiselsberg. Le résultat fut étonnant. Très rapidement, l'alimentation par la bouche put être reprise, et au bout de deux mois on laissait se fermer l'orifice jéjunal. Les accidents gastriques ne se sont pas reproduits.

Le second malade, homme de trente-sept ans, avait une histoire semblable, mais souffrait depuis douze ans. Le ventre ouvert, on trouve au pylore quelques adhérences filamenteuses, et, implantée sur son bord antérieur, une petite tumeur fibreuse grosse comme une fève. M. Lejars pratique la jéjunostomie. Le malade cesse de souffrir, augmente de poids. Toutefois l'alimentation par la bouche reste toujours difficile à reprendre et, cinq mois après l'intervention, le malade quittait l'hôpital conservant encore sa bouche jéjunale. Il n'a pas été revu depuis.

Le troisième malade était d'aspect cachectique. Chez lui aussi, la jéjunostomie fit cesser les douleurs, et les forces revinrent peu à peu. Mais au bout de quelques mois l'état général redevenait précaire. M. Lejars pratique alors une gastro-entérostomie secondaire et ferme avec la plus grande facilité la fistule jéjunale. Mais le malade s'affaiblit progressivement et succombe. A l'autopsie, on trouve une muqueuse stomacale présentant les lésions d'une gastrite alcoolique fort ancienne.

Au point de vue de la technique, M. Lejars emploie le procédé de von Eiselsberg qui est très simple et qui lui a donné dans presque tous les cas une parfaite continence.

M. Quénu rappelle qu'il a déjà apporté à la Société de Chirurgie l'observation d'un malade, chez lequel il fut amené à pratiquer une jéjunostomie en Y, après avoir fait antérieurement à deux reprises une gastro-entérostomie. Il s'agissait chez ce malade d'une sténose pylorique cicatricielle.

M. Robineau. — *Sténose du pylore par ingestion d'acide chlorhydrique. Gastro-entérostomie. Guérison.*

Rapport de M. Tuffier.

Il s'agit d'un jeune marinier de seize ans, qui par erreur avala un demi-verre d'acide chlorhydrique commercial. Il ressentit aussitôt une douleur atroce suivie de vomissements, mais non d'hématurie. Cet état dura huit jours; puis les sensations douloureuses disparurent. Mais les essais d'alimentation ordinaire furent suivis du rejet du contenu gastrique; et il devint bientôt évident qu'une sténose pylorique s'était constituée. M. Robineau pratiqua une gastro-entérostomie, qui fut suivie d'un succès parfait.

Le rapporteur prend prétexte de cette observation et de deux autres personnelles semblables pour étudier la localisation du processus cicatriciel au niveau du pylore, la durée de son évolution progressive et sa thérapeutique.

La localisation pylorique du rétrécissement successif à l'ingestion par la bouche de liquide corrosif est fréquente, et cela s'explique puisque les liquides stagnent à ce niveau. Ce qui est remarquable, c'est que cette lésion peut être seule appréciable dans toute l'étendue du tube digestif. Dans un certain nombre de cas on note, aux autopsies, l'intégrité de l'œsophage et du reste de la muqueuse gastrique. De même, pour les lésions tardives, on signale des cas de sténose du pylore seul sans sténose œsophagienne, et cliniquement ces faits paraissent encore plus fréquents, car les petites cicatrices de l'œsophage ou les cicatrices longitudinales peuvent passer inaperçues.

Le second point intéressant est la rapidité avec laquelle s'installent ces sténoses pyloriques. C'est en général dans les six semaines qui suivent l'ingestion des liquides caustiques que se manifestent ces lésions. Il n'existe que quelques faits isolés, dans lesquels l'évolution s'est faite en plusieurs années. Dans les cas de coexistence de rétrécissement du pylore et de l'œsophage, c'est le rétrécissement œsophagien qui précède la sténose pylorique.

Au point de vue thérapeutique, dans la période aiguë, la jéjunostomie paraît être indiquée. Des trois opérations employées contre la sténose pylorique, la gastroplastie donne des récidives; la résection est dangereuse; c'est à la gastro-entérostomie que M. Tuffier donne la préférence.

M. Quénu communique une observation personnelle de sténose pylorique par ingestion d'acide chlorhydrique, traitée par la gastro-entérostomie. Le malade succomba.

M. Gaudier (de Lille). — *Pseudo-étranglement d'une hernie inguinale de la trompe chez une fillette de quatre mois.*

Rapport de M. Broca.

Chez une fillette, atteinte de hernie inguinale droite, après sa naissance, on vit, à l'âge de quatre mois, cette tumeur augmenter brusquement, amenant de la douleur et du ballonnement du ventre. M. Gaudier opéra d'urgence, évacua un gros caillot sanguin, qui explique l'augmentation brusque du volume, et au fond du sac trouva la trompe très serrée dans l'anneau, grosse comme le petit doigt, et noirâtre. Il la réséqua et l'enfant guérit.

Ces faits ne sont pas très fréquents.

M. Potherat. — *De la péricolite adhésive sténosante.*

M. Potherat communique deux observations de ce qu'il propose d'appeler colite adhésive sténosante.

La première malade est une femme qui lui était adressée avec le diagnostic de tumeur probablement maligne de la région sous-hépatique. Cette malade souffrait depuis plus d'un an de violentes coliques, localisées surtout à droite et se produisant surtout après l'ingestion d'aliments. A l'examen on sentait nettement au-dessous du foie une tumeur irrégulière, bosselée, dure, du volume du poing, indolente à la pression, peu mobile et nettement sonore à la percussion. M. Potherat porta le diagnostic de néoplasme de l'angle droit du côlon et se mit en demeure de faire soit une résection, soit une entéro-anostomose. Par une laparotomie latérale, il arriva immédiatement sur le côlon qui était dilaté vers le cæcum et affaissé sur le transverse. Au niveau de son angle, une masse englobant à la fois l'intestin et l'épiploon adhérait au foie. M. Potherat libère les adhérences et put constater alors qu'il n'y avait aucun néoplasme et que la paroi intestinale était parfaitement souple. Les suites opératoires furent simples et le résultat thérapeutique parfait.

La seconde observation est presque identique à la première. Il s'agit encore d'une femme présentant les mêmes coliques, avec une tumeur siégeant sur le trajet du côlon ascendant. Là encore l'intervention montre qu'il s'agissait d'adhérences péricôliques.

Il résulte de ces deux faits que des adhérences pathologiques, ayant le plus souvent le grand épiploon pour agent, peuvent enserrer le côlon, gêner sa circulation interne et donner lieu à des accidents analogues à ceux de l'obstruction. Quant à l'origine de ces adhérences, c'est évidemment une inflammation. Mais, dans aucun de ces deux cas, M. Potherat n'a pu saisir le point de départ de cette inflammation.

M. Sieur a observé un soldat chez lequel une péricolite adhésive chronique, ayant pour point de départ une lésion probablement tuberculeuse de l'intestin, a déterminé consécutivement un étranglement aigu de l'angle duodéno-jéjunal. On intervint; mais le malade succomba huit jours après l'opération par sphacèle de l'anse étranglée.

M. Quénu. — *Deux observations de cæcum mobile.*

Une jeune fille de vingt ans est admise à M. Quénu avec le diagnostic d'appendicite à répétition, pour laquelle elle demandait à être opérée à froid. Après un examen plusieurs fois répété, M. Quénu accepte ce dia-

gnostic et procède à l'opération. Après l'incision classique de la paroi, seules des anses grêles se présentent; et l'exploration de la fosse iliaque ne permet pas de trouver le cæcum. Prolongeant son incision en haut, M. Quénu cherche et trouve le côlon transverse comme point de repère. Il le suit comme guide et constate que le côlon ascendant, très malade et muni d'un mésentère, a basculé à gauche avec le cæcum, qui, uni à l'iléon et à l'appendice enflammés et adhérents, est situé sous le foie à gauche. Le cæcum est dépourvu de toute attache mésentérique; il est entouré partout du péritoine. L'appendice fut réséqué; et le cæcum fut replacé dans la fosse iliaque droite et fixé à la paroi par quatre points en fil. Drainage de la fosse iliaque droite. Cette malade succombe au quatrième jour à des phénomènes de toxémie, dont l'origine est reconnue à l'autopsie dans des ulcérations de la muqueuse intestinale, dues à la stase stercorale.

Dans la seconde observation, il s'agit d'une femme de quarante-trois ans qui fut présentée à M. Quénu comme atteinte de cholécystite calculeuse. A l'ouverture du ventre, on trouve le foie gros et abaissé; mais toutes les voies biliaires sont normales. On remarque seulement que le cæcum est directement appliqué sous le foie. On fixe le cæcum, dans la fosse iliaque droite, au péritoine pariétal; le foie est fixé à la côte par trois points en anse passés près du bord antérieur, en plein tissu hépatique. La malade guérit sans incident et n'a plus ressenti les douleurs hépatiques qui avaient fait croire à un calcul biliaire.

M. Duval. — *Prostatectomie transvésicale avec suture de la vessie à l'urètre et réunion par première intention.*

Rapport de M. Legueu.

Chez un prostatique de cinquante-six ans, en rétention complète avec distension et présentant des urines infectées, M. Duval fit une prostatectomie transvésicale en suivant la technique suivante : position inclinée au maximum; cystotomie large sur toute la face antérieure de la vessie et faite sans injection de liquide ou d'air dans l'organe. Des tampons sont placés dans le bas-fond pour recevoir l'urine au fur et à mesure qu'elle coule. Pas de sonde urétrale. Incision circulaire autour du col de la vessie. Les lobes latéraux sont saisis l'un après l'autre avec une forte pince à traction. Un aide ganté élève la prostate par le rectum. Aux ciseaux courbes fermés et au doigt la prostate est dégagée circulairement, enlevée en masse et, d'un coup de ciseaux courbes, aussi haut que possible sous le commissure prostatique préurétrale, l'urètre est sectionné. Une sonde urétrale est alors introduite et permet de repérer le bord supérieur de la section urétrale. On procède alors à une suture de la muqueuse vésicale à l'urètre. La suture exacte n'est pas réalisée sur tout le pourtour; mais sur la demi-circonférence antérieure l'union vésico-urétrale est parfaite; dans la demi-circonférence postérieure la vessie est suturée à la paroi de la loge prostatique.

En arrière la muqueuse vésicale est unie à elle-même, si bien que la suture a la forme générale d'une raquette à queue postérieure. Une sonde

béquille n° 24 est introduite dans la vessie. Suture à trois plans de toute la paroi antérieure de la vessie; petit drainage prévésical. Suture de la paroi en unissant la vessie aux muscles par deux points. Sonde urétrale à demeure.

Les suites opératoires furent bonnes. L'incision sus-pubienne guérit par première intention. La sonde fut laissée en place neuf jours. Il ne fut fait aucun lavage de la vessie ni de l'urètre. A partir du onzième jour, le malade urine complètement par l'urètre.

Le rapporteur reconnaît les avantages de ce procédé, dont l'originalité repose surtout dans la suppression de la cavité ouverte résultant de l'énucléation de la prostate. Mais ce procédé ne lui paraît pas applicable à tous les cas; les manœuvres en sont difficiles et délicates et ne sont pas possibles dans les cas de très grosse prostate. De plus, dans les cas d'infection grave, il est de toute nécessité de laisser la vessie ouverte. M. Legueu draine pendant plusieurs jours avec le tube de Guyon-Périer, puis met une sonde à demeure. Grâce à cette technique, il n'a jamais d'accidents.

M. Chaput. — *Fracture de jambe supra-malléolaire mal consolidée. Résection diaphysaire supra-articulaire du tibia et du péroné. Guérison parfaite avec conservation des mouvements.*

Un homme de quarante-trois ans, atteint de fracture du cou-de-pied, guérit avec une déviation du pied en valgus très accentué, rendant la marche très difficile. Une radiographie montre une fracture du péroné à 7 ou 8 centimètres de la malléole, consolidée à angle obtus. Le tibia présente une fracture supra-malléolaire. Le fragment inférieur a subi un mouvement de rotation tel que le plafond de la mortaise tibio-tarsienne regarde en bas et en dehors. Le trait de fracture passe à deux centimètres au-dessus de l'articulation.

Pour remédier à cette difformité, M. Chaput fait d'abord une incision verticale sur le péroné et résèque trois centimètres de cet os au-dessus de la malléole externe. Il fait ensuite, sur la face interne de l'extrémité inférieure du tibia, une incision à volet remettant l'os à nu, enlève au ciseau un coin du tibia à base interne haut de trois centimètres; la partie inférieure du coin est située à deux centimètres au-dessus de l'articulation tibio-tarsienne. Pour effectuer le redressement, il faut encore faire sauter à coups de ciseau le massif osseux correspondant au fragment de l'espace interosseux. Ce redressement est alors facile et se maintient sans difficulté. La guérison fut complète en quarante jours; et le pied conserva toute l'amplitude de ses mouvements.

M. Berger se demande si une ostéotomie transversale simple n'aurait pas suffi pour remettre le pied dans l'axe de la jambe et donner une correction satisfaisante avec une bonne restauration de la fonction.

M. Quénu estime que l'ostéotomie n'est pas toujours suffisante, tandis que la résection donne toujours de bons résultats.

M. Demoulin considère l'ostéotomie et la résection, comme répondant à des indications particulières.

Dans les fractures de Dupuytren, types vicieusement consolidés avec déviation en valgus, sans lésions graves de l'articulation tibio-tarsienne, l'ostéotomie donne d'excellents résultats. Mais, quand il y a des lésions plus complexes, la résection tibio-tarsienne doit lui être substituée.

M. Camus. — *Deux cas de suture du cœur.*

M. Lenormant. — *Un cas de suture avec massage du cœur.*

Rapport de M. Rochard.

Dans la première observation de M. Camus, il s'agit d'une plaie de la plèvre gauche, du péricarde et du ventricule droit; le blessé succombe la vingt-deuxième heure après l'intervention. Dans la seconde, il y avait une plaie de la plèvre et du poumon gauches, une plaie du péricarde et du cœur (auricule gauche et ventricule droit au niveau de l'infundibulum de l'artère pulmonaire); le blessé mourut subitement à la fin de la suture du cœur. — Dans l'observation de M. Lenormant, il s'agissait de plaies du foie, de l'estomac et de l'intestin par balle de revolver; suture de la plaie du cœur, les autres lésions étant méconnues; mort.

Dans les trois cas, les opérateurs, pour aborder le cœur, ont eu recours au volet à charnière externe; mais, tandis que M. Lenormant se contentait de réséquer les 4e, 5e et 6e côtes, M. Camus réséquait dans un cas les 3e, 4e, 5e et 6e côtes, et dans l'autre les 3e, 4e et 5e côtes seulement, mais avec ablation du bord sternal correspondant. Dans les trois cas, les plaies du cœur siégeaient sur le ventricule droit : dans son cas, M. Lenormant fit la suture à la soie; M. Camus employa le catgut. Ce dernier draina le péricarde et la plèvre; M. Lenormant suture le péricarde et draine la plaie. M. Rochard rejette tout drainage, car le drainage de la plèvre favorise considérablement l'infection de cette séreuse; mieux vaut, en cas d'épanchement pleural secondaire, recourir ultérieurement à une thoracotomie postérieure.

Le premier opéré de M. Camus succombe, vingt-deux heures après l'opération, à une spléno-pneumonie massive du poumon gauche et étendue aux deux lobes supérieurs du poumon droit. Le second opéré mourut au cours même de l'opération, au moment où on serrait le fil de la suture de la plaie cardiaque. La mort est-elle la conséquence de la ligature d'une artère coronaire, ou est-elle le fait d'une influence nerveuse réflexe? Quant à l'opéré de M. Lenormant, il mourut six heures après l'opération, après avoir présenté au cours de celle-ci une syncope chloroformique dont il ne fut tiré que par le massage du cœur, pratiqué pendant une dizaine de minutes à travers le péricarde suturé. Après que les contractions du cœur se furent réveillées, il fallut encore continuer la respiration artificielle pendant près de trois quarts d'heure avant de voir la respiration se faire spontanément. A cette occasion, M. Richard fait l'étude du massage du cœur pour syncopes chloroformiques et se prononce en faveur du massage par voie abdominale sous-diaphragmatique.

M. Gaudier (de Lille). — *Tumeur ulcérée du pli de l'aine guérie par la radiothérapie.*

Rapport de M. Broca.

Il s'agit d'un enfant de huit ans, présentant une volumineuse tumeur ulcérée de l'aine droite. S'agissait-il d'un sarcome ganglionnaire ou d'une tuberculose ganglionnaire à évolution fongueuse anormale? Une biopsie devait décider. Mais, en attendant ce résultat, on soumit l'enfant à la radiothérapie avec ce résultat surprenant qu'après dix séances il ne resta plus trace de la tumeur; et cette guérison se maintenait encore parfaitement trois mois après. Quant à l'examen biopsique, il ne put déceler de bacilles, de sorte que la nature de l'affection reste indécise.

M. Tuffier. — *Hématome sous-péritonéal diffus par rupture spontanée d'un sarcome du rein droit.*

M. Tuffier rapporte l'observation d'un homme de quarante ans, qui était entré à l'hôpital pour des accidents douloureux de la région du flanc droit. A deux reprises, il y a une douzaine d'années et en 1899, cet homme avait eu des coliques hépatiques sans ictère. A la suite d'une dernière crise il tomba, dit-il, violemment sur les reins et eut après cet accident deux légères hématuries. Depuis lors, il était bien portant. La veille de son entrée à l'hôpital il ressentit, sans cause appréciable, de violentes douleurs dans le flanc droit accompagnées de vomissements qui firent croire à de l'appendicite. A l'examen, ce qui frappait, c'est l'extrême pâleur de la face, la fréquence et la petitesse du pouls. La région iliaque droite était sensible à la pression et remplie par une tuméfaction à la surface de laquelle l'intestin était sonore. On pensait soit à une appendicite, soit à une rupture de la vésicule biliaire. Comme les symptômes ne commandaient pas une intervention urgente, on mit le malade au repos et à la glace. Mais le lendemain, les symptômes s'étant aggravés, on pratiqua une intervention. La laparotomie latérale droite montra que le péritoine était absolument intact; mais, au niveau de la fosse iliaque droite, existait un vaste hématome sous-péritonéal dont on ne put reconnaître l'origine qu'après l'avoir évacué. On vit alors que l'hémorragie provenait du rein droit, lequel présentait sur sa face convexe une petite zone irrégulière, rugueuse, friable. M. Tuffier fit la néphrectomie transpéritonéale, puis draina largement la poche rétro péritonéale. Son malade succomba le lendemain. L'examen histologique montra qu'il s'agissait d'un sarcome globo-cellulaire.

M. Hartmann a également eu l'occasion d'observer un gros hématome, provenant d'un cancer du rein.

M. Bazy a vu survenir un hématome périnéal chez un homme qui avait eu autrefois des hématuries. Il évacua l'hématome et le malade succomba. Même à l'autopsie on ne put trouver l'origine de l'hémorragie.

M. Michaux a observé un hématome sous-péritonéal survenu à la suite d'une rupture spontanée de l'artère épigastrique sous le muscle droit.

M. Chaput. — *Épididymite double subaiguë, de nature tuberculeuse, guérie en quinze jours par la méthode de Bier.*

M. Chaput présente un jeune homme qui était en pleine poussée d'épididymite tuberculeuse aiguë et qu'il a guéri en quinze jours par l'application d'une ligature élastique à la racine des bourses suivant la méthode de Bier. La bande restait appliquée pendant toute la durée de la nuit. La rapidité de la guérison laisse évidemment des doutes sur la nature tuberculeuse des affections.

M. Hartmann fait remarquer que certaines formes d'épididymite bacillaire aiguë sont susceptibles de rétrocéder rapidement en l'absence de tout traitement.

M. Tuffier fait également des réserves.

M. Walther croirait plutôt qu'il s'est agi d'une épididymite banale.

M. Michaux a employé la méthode de Bier dans les épididymites tuberculeuses, sans en observer des résultats bien appréciables.

SOCIÉTÉ DE CHIRURGIE DE LYON

Séance du 28 juin 1906. — *Présidence de M. Vincent.*

Décollement du placenta normalement inséré.

M. Fabre rapporte l'observation d'une femme ayant été atteinte d'un décollement prématuré du placenta normalement inséré qui avait donné lieu à une grave hémorragie interne et externe. Tous les moyens employés pour l'arrêter ayant été inefficaces, M. Fabre a pratiqué une césarienne vaginale, suivie de succès.

Tout d'abord, il procéda à un décollement vésico-utérin, puis à une ouverture du Douglas. L'utérus fut alors incisé en avant et en arrière sur une longueur de six centimètres, puis évacué. Ensuite les deux sections furent suturées au catgut.

Cette opération doit être mise en parallèle avec la césarienne abdominale qui serait plus grave, en pareil cas d'hémorragie, d'après M. Fabre, parce qu'elle donne lieu à une hémorragie à redouter à cause de l'anémie des malades.

M. Fabre insiste sur les modifications du placenta décollé.

Ces accidents sont rares. Sur 11 000 accouchements, à la clinique obstétricale, on en a observé huit cas.

Le pronostic est réservé, mais s'est bien amélioré dans ces dernières années, grâce aux progrès de la thérapeutique. L'accident est plus fréquent aux sixième et septième mois de la grossesse.

Cliniquement, on constate des signes d'hémorragie grave, et peu de douleurs.

En présence de cette complication, il ne faut pas faire la rupture de la poche des eaux, ni employer le ballon de Champetier de Ribes dans les

cas où le col n'est pas dilaté. On favoriserait ainsi la continuation de l'hémorragie. Mieux vaut pratiquer aussitôt la section du col, avec ablation de l'œuf.

M. *Vincent* a fait, en pareil cas, une césarienne abdominale, avec succès.

Cancer utérin.

M. Pollosson présente une femme à laquelle Fochier avait enlevé, il y a quatre ans, un cancer du corps utérin par voie abdominale. Elle est revenue avec une énorme récidive, située dans la paroi abdominale. Il s'agit d'une greffe opératoire du cancer.

M. Pollosson a enlevé cette tumeur en bloc et largement; il dut enlever toute la paroi vésicale antérieure envahie. Suture antéro-postérieure de la vessie.

Pour oblitérer l'énorme perte de substance de la paroi abdominale, M. Pollosson a renoncé à la prothèse. Il a pris *l'épiploon, l'a étalé et suturé aux lèvres du péritoine.* Puis, par-dessus, il a suturé la peau, les muscles ne pouvant être rapprochés. Guérison.

Chez une autre operée atteinte d'éventration post-opératoire énorme, il ne put pas également suturer les lèvres du péritoine et remplaça ce péritoine par l'épiploon étalé entre les lèvres. Bon résultat.

Cancer du vagin.

M. Pollosson rapporte l'observation d'un cancer primitif du vagin, qu'il a enlevé par voie abdominale, avec succès. Il préfère cette voie à la voie périnéale ou à la voie sacrée. Il peut, en effet, enlever ainsi plus facilement les tissus du paramètre, qui sont souvent envahis.

Suites simples, sauf un peu d'infection vésicale.

M. Pollosson ne croit pas utile la voie abdomino-périnéale, proposée par Imbert, et pratiquée par Duval. Il préfère la voie abdominale pure.

M. Bérard a enlevé par voie abdomino-périnéale un cancer du vagin, il y a deux mois, et cela avec succès.

Cancer de la joue.

M. Tixier a enlevé, il y a huit mois, un cancer de la joue qui exigea la résection du maxillaire inférieur. La brèche fut comblée par une autoplastie à lambeau cervical.

Actuellement, et grâce à la prothèse de M. Martin, l'opéré mange assez bien et la déformation n'est pas disgracieuse. Ici on a appliqué la prothèse secondaire, six mois après l'opération. On craignait, par une prothèse immédiate, de favoriser la récidive.

Séance du 5 juillet 1906. — *Présidence de M. Vincent.*

Cancer du vagin.

M. Bérard présente une femme, chez laquelle il a pratiqué une amputation utéro-vaginale par *voie abdomino-vaginale.* Tout d'abord, il fit une laparotomie, une double ligature des artères hypogastriques, puis une ablation de l'utérus, des annexes et des tissus paramétriques. Ensuite le

vagin fut décortiqué de bas en haut, très facilement. Suites simples, sauf un peu de cystite.

M. Condamin croit que l'ablation totale des cancers vaginaux exige une ablation utéro-vaginale par voie abdomino-vaginale. La décortication du vagin est très facile d'ordinaire.

Cal osseux.

M. Gayet présente un homme qu'il a opéré pour une fracture des deux os de l'avant-bras. La fracture remontait à six mois, et la consolidation était parfaite; mais la pronation et la supination étaient incomplètes.

Par une incision postérieure, M. Gayet a évidé les deux os, de façon à agrandir l'espace interosseux. De plus, il a fait de l'interposition musculaire entre les deux os. Le résultat est parfait, au sujet des mouvements. Les mouvements de pronation étaient arrêtés par une crête osseuse, située dans l'espace interosseux.

Laryngectomie et pharyngectomie.

M. Vallas, après avoir fait bien des pharyngectomies, croit que la complication la plus redoutable est la broncho-pneumonie. Pour l'éviter, il n'est pas partisan de la trachéotomie préventive, qui favorise plutôt l'écoulement des liquides buccaux dans le larynx.

Périer a proposé de suturer, dès le début, la trachée à la peau, après l'avoir sectionnée, de sorte que les aliments ne coulent plus dans la trachée, pendant et après l'opération. En somme, il fait l'exclusion du larynx.

M. Vallas a opéré récemment un homme atteint d'un cancer pharyngo-laryngé, et lui a enlevé le larynx et une partie du pharynx, de la façon décrite par Glück : 1° Incision transversale et dénudation de la trachée qui est fixée par deux fils; 2° incision verticale et séparation du larynx et du pharynx; 3° incision horizontale hyoïdienne, et dégagement de l'os hyoïdien; 4° section de la trachée de l'œsophage : tube dans la trachée, puis ablation de ces organes de bas en haut. Enfin sonde dans l'œsophage, et suture de la muqueuse pharyngée, afin de laisser la plaie en dehors de l'écoulement des liquides buccaux.

L'opération paraît plus simple qu'on ne le croirait. Pas de temps émouvant en particulier.

Le choc ne fut pas très considérable, parce que l'hémorragie fut peu sérieuse. Mais la plaie met longtemps à se cicatriser. Les bords se sphacèlent un peu; la guérison aujourd'hui, quinze jours après l'opération, n'est pas encore définitive.

D'après Glück, l'alimentation est bonne avec un appareil prothétique.

Anévrisme poplité.

M. Latarjet présente un homme syphilitique, âgé de quarante ans, chez lequel M. Tixier a enlevé une anévrisme poplité. Cet anévrisme occupait tout le creux poplité et s'accompagnait de fièvre. On l'avait ponctionné par erreur, quelques jours avant.

On fit tout d'abord une ligature de l'artère au-dessus du sac, puis la dissection du sac, enfin son ablation. La ligature supérieure était au-dessus de l'artère articulaire supérieure; la ligature inférieure était à deux centimètres de l'anneau du soléaire.

M. Tixier insiste sur les suites simples de cette extirpation, malgré la fièvre. Pas de gangrène; pas de troubles trophiques.

M. Durand a enlevé aussi deux anévrismes poplités rompus; il a même enlevé la veine, cela sans accident, dans un de ces cas.

Séance du 12 juillet 1906. — *Présidence de M. Vincent.*

Splénectomie dans la maladie de Banti.

M. Bérard présente une grosse rate, du poids de 350 grammes qu'il a extirpée, il y a vingt jours, chez une jeune fille de dix-neuf ans, dans les conditions suivantes.

Bonne santé habituelle. De temps à autre, léger ictère ou plutôt teint ictérique. A l'âge de quatorze ans, se développa une tumeur de l'hypocondre gauche.

A l'entrée, teint subictérique, diarrhée légère, mais assez bon aspect général. A l'examen, on constatait une tumeur mobile, sonore en avant, se déplaçant dans la fosse iliaque gauche et remontant près de la ligne médiane. Du côté des urines, plutôt diminution, soit 600 grammes environ par jour, beaucoup d'urates.

On pensait, soit à une tuberculose rénale fermée, soit à une rate, à cause du bord tranchant. Il s'agissait alors d'une maladie de Banti.

On fit la laparotomie médiane.

Il s'agissait d'une rate mobile, qui fut enlevée de la façon la plus simple, avec ligature étagée des pédicules vasculaires. Car tous les ligaments étaient distendus sur cet organe mobile.

Suites opératoires simples, sauf un peu d'hyperthermie le troisième jour. Guérison.

L'ictère a presque disparu aujourd'hui. En somme, maladie de Banti.

L'examen du sang donnait, avant l'opération, une diminution des globules rouges, une proportion normale des globules blancs.

Trois jours après l'opération, hyperleucocytose, et de plus les globules rouges arrivaient à quatre millions; deux jours après, cinq millions de globules rouges, et quelques myélocites.

Les urines ont augmenté jusqu'à 1 000 grammes.

M. Bérard croit que ce ce cas représente une maladie de Banti à la seconde phase, avec hépatopathie secondaire. C'est un cas favorable au traitement chirurgical (Quénu et Duval). Une malade, opérée par Quénu, eut dans la suite deux grossesses.

Ici le diagnostic de grosse rate était difficile, parce que la rate avait quitté sa loge.

L'examen histologique de la rate a démontré une cirrhose hypertrophique, avec périartérite et endartérite. Donc maladie de Banti.

M. Vallas a pratiqué une splénectomie, suivie de mort par hémorragie, au niveau du ligament phréno-splénique; cette rate était fixée.

La nature de cette spléno-mégalie était douteuse. Sur la veine splénique existait une grosse plaque calcaire. Il s'agissait peut-être d'une tuberculose de la rate.

M. Gangolphe a observé une grosse rate, chez un enfant de sept à huit ans, très anémié, sans ascite, sans ictère, qui souffrait beaucoup dans les membres. Il a pensé à une lésion gommeuse syphilitique de la rate, malgré l'absence d'antécédents héréditaires. Traitement ioduré. Il y eut, à la suite, une belle amélioration, trois mois après. Mais cet enfant a été perdu de vue à ce moment.

X. Delore.

ACADÉMIE DE MÉDECINE

Séances des mois de juin et juillet. — *Présidence de M. Guéniot.*

M. P. Fabre, de Commentry, lit un travail *sur quelques cas de suffusion sanguine brusque ou d'hématome subit de la luette.*

Bien que ces faits n'aient pas une grande importance au point de vue du pronostic, ni même du diagnostic, ils ne lui en paraissent pas moins dignes d'être mentionnés.

Il a eu beau chercher; il n'a pas encore pu trouver d'autres cas analogues, sinon semblables, à ceux qu'il vient présenter.

On sait, depuis les recherches de Charles Robin et de Magitot, que la luette, sur sa face buccale, présente, non des glandes mucipares comme on l'avait d'abord prétendu, mais bien des glandes à sécrétion analogue à la salive et identiques aux glandules du reste de la muqueuse buccale. On n'ignore pas, d'autre part, que la face antérieure de la luette participe aux phénomènes pathologiques de la cavité buccale, tandis que sa face postérieure participe à la pathologie de la muqueuse rétro-nasale et même aux épistaxis. Or, chez aucun des cinq sujets qui ont présenté les cas d'hémorragie de la luette qu'il a observés, il n'y avait ni tendance aux saignements de nez, ni épistaxis récentes, ni même aucun des symptômes que présentent les adénoïdiens.

Il lui suffira pour aujourd'hui d'avoir donné ce simple aperçu sur un accident peu connu, atteignant un organe, en apparence insignifiant. Il se réserve de revenir bientôt sur la pathologie de ce petit appendice, la luette.

Quoi qu'il en soit, cet hématome de la luette occasionne une sensation de chatouillement, de présence d'un corps étranger dans l'arrière-gorge, bientôt suivie d'un besoin inconscient de déglutir et plus souvent de rejeter l'objet gênant du fond de la bouche; il survient alors des accès de toux, de vives quintes, des envies de vomir, des nausées, des vomissements même. Cet hématome, de forme globuleuse, qui se trouve appendu au voile

du palais, a été tantôt la suite de quintes de toux, tantôt le résultat d'un petit traumatisme (fragment de croûte de pain avalé trop brusquement et ayant lésé l'arrière-gorge) ; une autre fois il s'est produit à la suite d'une angine grippale ; dans deux autres cas, sans cause apparente. L'auteur a observé cette apoplexie de la luette trois fois chez l'homme, à dix-neuf ans, à quarante-cinq ans et à cinquante-huit ans ; et deux fois chez la femme (trente ans et quarante-huit ans). Les phénomènes prédominants qu'ont présentés la plupart des sujets observés sont surtout des phénomènes d'ordre nerveux : légère inquiétude d'abord, puis anxiété plus marquée, angoisse, effarement jusqu'à un véritable affolement. Le pronostic est bénin. Quant au traitement, il consiste à piquer avec la pointe d'un bistouri la néo-formation vasculaire, et à ordonner des gargarismes astringents. Dans deux cas, il y a eu ulcération de l'appendice uvulaire, bientôt suivie de guérison, sans autre phénomène ultérieur, sans *uvulite*.

M. Le Dentu revient sur la discussion entamée entre les *typhlo-colites et les appendicites*. Il croit exagérée l'opinion de M. Dieulafoy, d'après laquelle la coexistence d'appendicite et de typhlo-colite est rare. Cette coexistence est réelle et il a eu occasion de la relever. Il est très difficile, dans ces cas, d'établir qui a commencé, de l'appendicite ou de la typhlo-colite ; mais M. Le Dentu a vu nettement des malades, chez qui l'appendicectomie amène la guérison de l'entéro-colite.

Quant à la question des appendicites histologiques, il est évident qu'on n'a pas le droit de déclarer qu'un appendice trouvé sain, ou presque, lors d'une opération, l'a toujours été ; cet organe peut être atteint de lésions antérieures, rétrocédées ; mais il y a d'autre part une région qui échappe toujours à l'examen : c'est celle du pédicule appendiculaire, de la valvule de Gerlach. Il est légitime de penser que dans nombre de cas les phénomènes inflammatoires peuvent se cantonner à ce niveau.

Le diagnostic de la typhlo-colite et de l'appendicite est certainement très difficile, surtout pour les formes chroniques ; cependant, quand on a affaire à une douleur très limitée, l'appendicite est plus probable ; mais celle-ci, quoique réelle, ne doit pas toujours nécessiter une intervention. Lorsque la fixité des symptômes locaux permet un demi-diagnostic et que la santé des malades semble de plus en plus compromise, l'incision exploratrice est aussi légitime que s'il s'agissait de tel autre cas de chirurgie abdominale. De petites lésions justifient encore l'intervention dans les cas aigus ou chroniques, lorsque la répétition des crises aigues ou la persistance des symptômes facheux ou périlleux a inspiré des craintes pour l'avenir, et que le diagnostic n'a pu prêter au doute.

Si les symptômes sont assez nets pour qu'on puisse diagnostiquer une appendicite aiguë ou chronique, compliquant une typhlo-colite muco-membraneuse, il faut intervenir, *non pas dans le but de guérir la typhlo-colite par l'appendicectomie*, résultat trop aléatoire, *mais pour parer aux inconvénients et aux dangers de l'appendicite abandonnée à elle-même*.

Quoi qu'il en soit, M. Le Dentu félicite M. Dieulafoy d'avoir obligé les pra-

ticiens à se montrer plus rigoureux dans la recherche des signes diagnostiques, et dans celle des indications opératoires.

M. P. Reynier est d'accord avec M. Dieulafoy sur la nécessité de ne pas se borner au seul point de Mac Burney pour le diagnostic de l'appendicite. Ce point se rencontre dans certaines salpingites, dans des cas d'uretérite, de calculs uretéraux, dans les tuberculoses iléo-cæcales, dans la typhlite typhique, dans la pleuro-pneumonie de l'enfance, dans la typhlo-colite membraneuse, etc.

Mais il se sépare de M. Dieulafoy sur la conception qu'il se fait de l'entérite muco-membraneuse, il croit, avec MM. Richelot, Le Dentu et Reclus, que cette affection est fréquemment d'origine appendiculaire. Il a vu des phénomènes d'entéro-colite membraneuse disparaître par l'ablation d'un appendice contenant, dans un cas des calculs stercoraux, dans un autre un abcès. Quelquefois des adhérences persistantes entretiennent l'entéralgie. Ainsi il lui est arrivé de réopérer dernièrement un malade auquel il avait enlevé l'appendice malade; ce malade avait des crises d'entéralgie membraneuse persistantes, qui furent amendées et disparurent finalement par le fait de la section de brides épiploïques, unissant la partie inférieure du cæcum à l'intestin, et comprimant sa valvule iléo-cæcale. Il a vu deux cas où les crises d'entéralgie muco-membraneuse continuant après l'ablation de l'appendice ont peu à peu, dans l'année qui suivit, diminué et les malades ont fini par guérir complètement. Il ne faudrait donc pas conclure trop vite que l'ablation de l'appendice n'ayant pas arrêté l'entérite muco-membraneuse, celui-ci n'a été pour rien dans son origine.

M. Richelot estime que M. Dieulafoy a tort de chercher à établir un antagonisme entre l'appendicite et la colite muco-membraneuse. Sans doute ces deux maladies sont dans bien des cas indépendantes; mais c'est enseigner une erreur et créer un véritable danger que de dire comme M. Dieulafoy : « Si l'on observe de l'entérite glaireuse au cours d'une crise intestinale, on n'a rien à redouter de l'appendicite ».

M. Richelot cite à l'appui de ces considérations l'auto-observation d'un médecin, M. Maurice Hepp, qui, présentant seulement des symptômes d'entéro-colite muco-membraneuse avec une seule crise fébrile de deux jours, se fit néanmoins opérer d'appendicite. L'appendice était parsemé de taches sphacéliques entamant la séreuse; il existait du liquide louche dans le péritoine; et le malade se trouvait ainsi atteint d'une appendicite menaçant son existence d'une minute à l'autre, malgré la bénignité apparente de son allure clinique.

Depuis l'opération, la santé est devenue parfaite; et il n'y a plus dans les selles ni peaux, ni glaires. Il semble que l'observation de M. Maurice Hepp fait assister à l'évolution ordinaire de l'appendicite et la fait bien comprendre : infection dysentérique première en date, contamination de l'appendice et progression lente de ses lésions histologiques; enfin développement des phénomènes nerveux réactionnels, de la névrose sécrétoire et

motrice, appelée colite muco-membraneuse, entretenue par la présence de l'appendice malade et disparue avec lui.

M. G. Dieulafoy se défend d'abord d'avoir voulu prononcer un réquisitoire contre la chirurgie ou les chirurgiens. Il rappelle qu'il a été le champion le plus fervent de l'intervention chirurgicale dans l'appendicite *vraie*, mais que, cependant, il a cru devoir s'élever contre les erreurs opératoires et les erreurs de diagnostic, pour lesquelles, au mépris de la clinique, l'examen histologique se charge de tout absoudre.

M. Dieulafoy assure M. Cornil de toute l'estime qu'il professe pour l'histologie pathologique, dont son honorable collègue est l'un des maîtres incontestés; mais il réserve son dédain pour ce qu'il appelle l'*appendicite microscopique*, c'est-à-dire la fausse appendicite *cliniquement inexistante*.

L'argumentation des orateurs précédents a porté sur les rapports qui existent entre la typhlo-colite (affection inflammatoire du côlon) et l'appendicite; ils ont opposé à M. Dieulafoy ce qu'il appelle « une collection d'exceptions », où il y avait coexistence de typhlocolite et d'appendicite. M. Dieulafoy offre lui-même deux nouveaux cas pour compléter cette série exceptionnelle. Il n'en est pas moins vrai qu'on pourrait citer, d'autre part, des centaines de malades atteints de typhlo-colite muco-menbraneuse ou sableuse, qui ont été suivis par leurs médecins pendant des années et qui n'ont jamais été atteints d'appendicite.

Mais les chirurgiens ne voient pas ces innombrables malades; ils sont mal placés pour juger la question; ils n'en voient que le côté chirurgical; et le côté médical leur échappe complètement.

La statistique du professeur Potain, datant de 1897, très démonstrative à cet égard, porte sur 103 malades atteints de typhlo-colite et n'ayant jamais présenté d'appendicite. Si l'on trouve cette statistique trop ancienne, M. Dieulafoy peut y ajouter 200 cas, qu'il a observés personnellement dans ces dix dernières années, et parmi lesquels il n'a pas trouvé une seule fois l'appendicite.

Il faut donc rassurer les nombreux malades qui ont la typhlo-colite; certes, ils pourront avoir aussi l'appendicite; mais qu'ils sachent que c'est là une très rare exception.

Répondant plus particulièrement à M. Reclus, M. Dieulafoy dit que son collègue a paru regretter que le public ait été mis au courant de cette question. Eh quoi! Il eût donc fallu demander à l'Académie de médecine de se former en comité secret pour engager un débat sur cette maladie de l'appendicite, qui inquiète à si juste titre l'opinion! M. Dieulafoy pense, au contraire, que ce bon public est le premier intéressé à une semblable discussion; dans sa logique inflexible, il sait parfaitement à quoi s'en tenir. Et, à côté du public dont parle M. Reclus, c'est-à-dire des heureux de la terre qui peuvent s'entourer de conseils médicaux et « ne pas se livrer trop complaisamment aux entreprises de chirurgien trop agressifs », il y a, dit M. Dieulafoy, les malades de nos hôpitaux, ces hommes et ces femmes qui ne gagnent leur vie qu'aux prix de pénibles labeurs, qui n'ont aucun recours

contre l'erreur de diagnostic, et qui sont exposés à une opération abdominale inutile, qui peut avoir pour eux des conséquences regrettables!

Et M. Dieulafoy rapporte plusieurs de ces erreurs de diagnostic doublées d'erreurs opératoires, qui sont parvenues à sa connaissance depuis sa dernière communication.

Précisant encore davantage, il demande aux chirurgiens quels sont les symptômes qui les autorisent à opérer une appendicite microscopique?

« Il est impossible, dit-il, de diagnostiquer une chose qui *est cliniquement inexistante.* »

Il s'appuie encore, à cet égard, sur les témoignages de MM. Achard et Hartmann. L'un a fait des examens histologiques et il lui est souvent arrivé de trouver des appendices absolument sains. L'autre a signalé dans un article les erreurs de diagnostic relatives à l'appendicite et à l'entéro-colite.

M. Dieulafoy conclut en remerciant les orateurs qui lui ont apporté leur autorité. Il cite ces paroles de M. Le Dentu : « Le cri d'alarme, plein de franchise et certainement bien intentionné de M. Dieulafoy, aura pour résultat de nous rendre tous plus rigoureux dans la recherche des signes diagnostiques et des indications opératoires. Nous lui devons des remerciements, pour nous avoir crié casse-cou... »

Et M. Dieulafoy termine par cette citation du discours de M. Richelot : « De la communication de notre confrère, j'ai retenu d'abord un fait qu'il est impossible de nier : nombre de malades, depuis quelques années, ont été opérés d'une appendicite qu'ils n'avaient pas.

Il faut avoir le courage de le dire; et, n'eût-il que cette conclusion, le discours que vous avez entendu était chose utile. »

M. P. Reclus estime, contrairement à l'opinion de M. Dieulafoy, que la coexistence de l'appendicite et de l'entéro-colite muco-membraneuse n'est pas une exception rarissime. M. Reclus affirme, au contraire, que ces deux affections se rencontrent assez souvent en même temps. M. Potain a déclaré, en 1897, que sur 103 cas d'entéro-colite il n'avait pas observé d'appendicite; c'est qu'à cette époque cette dernière maladie n'était pas encore entrée dans le cadre nosologique. Il est évident que ce sont surtout les médecins qui rencontrent les plus nombreux cas d'entéro-colite; mais, en France et à l'étranger, médecins et chirurgiens sont unanimes à proclamer les rapports qui unissent étroitement entéro-colite et appendicite. A défaut de statistique personnelle, M. Reclus cite celle du docteur Bernard, de Plombières, qui, sur 1 100 cas d'entéro-colite, a constaté 76 appendicites, soit environ 7 p. 100. Une autre statistique, du docteur Talamon, relève sur 80 cas d'appendicite 29 entérites coexistantes, etc. En réalité, M. Reclus estime qu'un malade, sur cinq ou six traités, est atteint à la fois d'appendicite et d'entéro-colite muco-membraneuse.

Il ajoute qu'il a été surpris que des différences d'appréciation aussi grandes puissent exister entre des observateurs aussi qualifiés et d'une aussi entière bonne foi. Il se demande si M. Dieulafoy n'éprouve pas quelque doute sur l'existence de l'appendicite chronique, comme pourrait

le faire supposer ce qu'il a appelé les appendicites microscopiques, inexistantes, les fausses appendicites. Si M. Reclus a récusé le plus grand nombre des observations de son collègue, c'est que l'examen histologique n'a pas été fait; or, l'appendicite chronique n'est constituée dans bien des cas que par des lésions microscopiques. A propos des malades qui, après l'opération, sont repris des mêmes douleurs, il explique que l'ablation de l'appendicite n'a pas toujours pour effet de guérir une entéro-colite, mais que cette opération a néamoins été utile, puisqu'elle a supprimé un foyer d'infection des plus dangereux.

Le fait que les « balafrés » de Plombières ont déclaré qu'on leur avait enlevé un appendice qui n'avait rien, et que les douleurs de l'entéro-colite n'ont pas disparu après l'opération, ne saurait prouver en rien que l'appendice enlevé était normal et que ces malades n'avaient pas à la fois de l'entéro-colite et de l'appendicite. Si, en effet, le public est intéressé dans cette grave question, il n'est nullement compétent et n'a pour garantie que la science et la conscience de son médecin.

Donc il faut récuser enfin le témoignage des malades, qu'on ne doit jamais élever à la hauteur d'un fait scientifique. C'est dans ce sens qu'il avait fait allusion au public dans sa précédente communication.

En terminant, et après avoir rendu hommage à la science et à la conscience des chirurgiens des hôpitaux, il est d'avis — comme son maître Verneuil — que, d'une manière générale, on opère trop; et il se trouve d'accord avec son éminent ami M. Dieulafoy, pour condamner les chirurgiens ignorants qui pratiquent des opérations coupables, parce qu'elles sont inutiles.

M. Pinard est d'avis, comme M. Reclus, que c'est la statistique seule qui peut éclairer la question en discussion. Il déclare que, depuis vingt ans qu'il examine ses malades au point de vue de l'appendicite et de l'entéro-colite, sur un nombre considérable d'entéro-colites, il n'a rencontré que très peu d'appendicites. Il a vu de ses clientes ayant été opérées dans ces dernières années et continuant à souffrir après l'opération.

M. Dieulafoy dépose un travail dans lequel M. Duret (de Lille) cite des cas d'appendicite vraie, justiciable de l'opération, survenue chez des gens enclins à la typhlo-colite, et rapporte également des cas d'appendicite chronique vraie ayant entretenu des troubles intestinaux qui ont cédé à l'opération. Mais il insiste sur la typhlo-colite, prise à tort pour l'appendicite.

D'après M. Duret, le clinicien peut se trouver en présence de trois états pathologiques différents :

1° *Entéro-colite classique*, avec manifestations douloureuses du côté du cæcum et de l'appendice, *sans localisation spéciale*.

2° *Typhlo-colite*, se compliquant d'appendicite vraie, suppurée ou non.

3° *Appendicite primitive*, ordinairement simplement muqueuse, amenant secondairement *des crises douloureuses et persistantes de typhlo-colite*.

Dans le premier cas : *Abstention et traitement médical*.

Dans les deux derniers, l'*appendicectomie est indiquée et tout à fait justifiée.*

Aussi M. Duret arrive-t-il à la conclusion suivante :

« Le fait clinique énoncé par M. Dieulafoy est d'une vérité incontestable : quantité de gens atteints d'une typhlo-colite muco-membraneuse ou sableuse sont indument opérés d'appendicite. Dans l'intérêt général, il fallait faire un peu machine en arrière, et, en mécanicien prudent et sagace, M. Dieulafoy a serré les freins.

« Et, en effet, Messieurs, ajoute M. Dieulafoy, ma communication à cette tribune n'a pas eu d'autre objet : je suis venu serrer les freins, suivant l'expression de M. Duret; je suis venu crier casse-cou, suivant celle de M. Le Dentu; je suis venu demander, au nom de la clinique, qu'on apportât plus d'attention aux diagnostics, afin d'éviter des erreurs opératoires.

« Mon appel a été entendu, puisque j'ai recueilli l'approbation de mes éminents collègues Lancereaux, Le Dentu, Richelot, Duret, et tout à l'heure, enfin, celui de mon ami Reclus. Nous avons pu différer d'opinion sur des questions de détail ou d'interprétation; mais nous sommes absolument d'accord sur le point essentiel du débat que j'ai soulevé devant vous. »

M. R. Blanchard, après avoir écouté avec attention tout ce qui a été dit dans la discussion sur les « fausses appendicites », constate que l'étiologie, c'est-à-dire la recherche des causes de l'appendicite et des affections du côlon, a été laissée dans l'ombre. M. Blanchard est convaincu qu'un nombre considérable de cas ne trouvent leur explication que par la présence des vers intestinaux. Cette manière de voir est désignée sous le nom de « théorie vermineuse de l'appendicite ».

Les vers intestinaux qu'on peut incriminer à ce sujet sont au nombre de trois : l'*ascaride*, l'*oxyure*, le *tricocéphale*.

L'Ascaride est un hôte de l'intestin grêle; mais c'est un animal facilement erratique et qu'il n'est pas étonnant de trouver au niveau de l'appendice. Considéré à tort comme inoffensif, c'est au contraire un parasite très dangereux, susceptible d'attaquer et d'exulcérer la muqueuse, de s'enfoncer dans son épaisseur et d'entrer en contact avec les cellules ganglionnaires ou les filets nerveux des plexus, comme en font foi nombre d'observations. L'Oxyure est de même capable de mordre et de déchirer la muqueuse intestinale. Le Tricocéphale, par sa nature même d'animal hématophage, est l'origine constante de plaies de la muqueuse. Les accidents inflammatoires, les abcès et autres complications de la cæco-appendicite et de la typhlo-colite résultent de ce que les déchirures et les ulcérations de la muqueuse sont envahies secondairement par des bactéries banales, qui n'ont rien de spécifique. Toutes ces érosions dues aux vers sont le point de départ de l'infection et la cause immédiate des douleurs à début absolument brusque. L'appendicite n'est donc pas une maladie infectieuse d'emblée. La douleur au point de Mac Burney, seule ou compliquée de phénomènes inflammatoires, révèle simplement un état morbide dans la région iléo-cæcale ou cæco-appendiculaire.

M. Blanchard rappelle trois observations rapportées par MM. Metchnikoff, concernant des malades atteints de douleurs appendiculaires et dans les selles desquels l'examen microscopique fit découvrir des œufs d'helminthes. Un traitement approprié pour les débarrasser des vers (ascarides et tricocéphales) amena leur guérison complète. M. Guiard, chef du laboratoire de M. Blanchard, se dispose à publier une cinquantaine d'observations sur le même sujet. Sans nier que, bien souvent, l'appendicite est justiciable de la chirurgie, M. Blanchard conclut qu'il y a, dans ce qu'il vient d'exposer, des indications dans les relations de cause à effet dont il est utile de tenir le plus grand compte.

En terminant, il recommande quelques règles à observer pour la prophylaxie des affections causées par les vers intestinaux. Les helminthes s'introduisent dans l'intestin humain, soit par les eaux de boissons non filtrées surtout celles provenant des puits, soit par l'ingestion de légumes crus, cultivés dans les champs d'épandage ou arrosés suivant la méthode en usage dans le Midi avec de « l'engrais humain ». Il demande à l'Académie d'émettre le vœu que ces procédés antihygiéniques, déjà principaux propagateurs de la fièvre typhoïde, soient abolis.

M. Blanchard conclut à la nécessité, en présence d'un cas d'appendicite, d'un examen des fèces. Si cet examen minutieux et répété révèle la présence d'œufs d'helminthe, le traitement à instituer est avant tout l'emploi d'un vermifuge. Même en l'absence des œufs, ce traitement doit être appliqué, attendu qu'il suffit d'un seul helminthe pour provoquer les désordres les plus graves et que d'ailleurs celui-ci peut être un mâle ou une femelle non encore pondeuse. Toutefois, les parasites sont habituellement nombreux dans l'intestin et peuvent se trouver au nombre de plusieurs dans l'appendice.

On a préconisé la santonine contre l'ascaride et l'oxyure, le thymol contre le tricocéphale. En fait, ce dernier médicament agit aussi très bien contre les deux premiers vers. On le prescrit, chez l'adulte, par cachets de 1 gramme, à la dose de trois cachets par jour pendant trois jours. Par cette conception de l'origine vermineuse de nombre de cas d'appendicite, on comprend mieux les faits déjà signalés d'appendicite éclatant en foyers et de contagion apparente. L'helminthiase trouve son origine en effet dans la pollution des eaux de boisson ou d'arrosage; les œufs embryonnés, aptes à éclore, sont introduits dans le tube digestif de l'homme; les eaux de boisson, ayant été souillées par les infiltrations faisant communiquer les fosses d'aisance et les fumiers avec les puits et les citernes, livrent passage aux œufs d'helminthes. Il est donc nécessaire de n'employer en boisson et pour les usages culinaires que des eaux filtrées ou bouillies. De plus, et il revient sur ce fait avec intention, il est urgent *d'interdire d'une façon absolue l'arrosage des cultures avec l'engrais humain.*

M. H. Huchard attire d'abord l'attention sur ce fait que l'appendicite est susceptible de simuler les crises d'*hyperchlorhydrie paroxystique*, ainsi qu'il a eu l'occasion de le constater dans un cas.

En ce qui a trait aux relations de l'appendicite et de l'entéro-colite muco-membraneuse, M. Huchard pense que l'appendicite est une maladie inflammatoire et infectieuse; l'entérite muco-membraneuse n'est pas une maladie, mais un syndrome dû à des causes diverses et multiples. La colopathie muco-membraneuse est d'ordre névralgique, spasmodique et sécrétoire, peu inflammatoire et peu infectieuse. Il ne faut pas traiter la colite muco-membraneuse, mais surtout ses causes et ses modalités si différentes. Dans les cas rares, très rares, où l'inflammation intestinale est le phénomène dominant, la propagation inflammatoire peut se faire à l'appendice comme le pense M. Reclus, tandis que cette propagation est impossible dans les cas nombreux où le syndrome est le résultat d'un simple trouble sécrétoire, d'une névralgie intestinale et ceci donne raison à M. Dieulafoy.

On peut donc concilier les deux théories opposées, celle des auteurs qui admettent la rareté extrême ou la fréquence de l'appendicite consécutive à ce que l'on appelle si improprement la *colite* muco-membraneuse. Les lésions de ces colopathies sont différentes; différentes doivent être aussi leurs terminaisons, et, en dépit de la statistique de Félix Bernard, tout porte à croire à la grande rareté des appendicites consécutives à l'entéro-colite. Car, sur 1 100 sujets atteints de cette dernière maladie, ou plutôt de ce syndrome, 33 ont subi l'ablation de l'appendice reconnu malade à l'intervention; mais il ne faut pas y ajouter 43 autres appendicites dont la preuve anatomique fait défaut : ce qui réduit notablement la proportion de 7 p. 100 qui a été donnée des appendicites consécutives à l'entéro-colite.

Lorsqu'on voudra savoir si une entéropathie muco-membraneuse peut atteindre l'appendice, il faudra reconnaître d'abord par les symptômes si cette entéropathie est fonction d'inflammation et la distinguer de toutes les autres entéropathies muco-membraneuses qui, pour la plupart, ne sont ni d'origine ni de nature inflammatoire et pour lesquelles un élément nerveux indiscutable joue le principal rôle.

M. Lancereaux lit un travail intitulé : *Anévrisme des gros vaisseaux. Étiologie et pathogénie*; *traitement par les injections sous-cutanées de sérum gélatiné.* — Les anévrismes des gros vaisseaux, ceux de l'aorte en particulier sont les effets habituels de l'action de microbes divers appartenant à trois grandes maladies : la *tuberculose*, la *syphilose* et la *paludose*. Les agents de ces maladies, en se localisant dans certains cas à la tunique externe des artères, y produisent la formation d'éléments jeunes de tissu conjonctif l'épaississent et parfois pénètrent sous forme de traînées cellulaires jusque dans la tunique moyenne qu'ils perforent. Il résulte de là une moindre résistance de la paroi artérielle qui, sous l'influence de la tension sanguine finit par céder et produire soit une hémorragie, soit une poche anévrismale.

Dans ces conditions, le traitement des anévrismes est préventif et curatif. Le traitement préventif consiste à combattre l'altération vasculaire. A ce effet, l'emploi des préparations mercurielles et iodurées est tout indiqué quand celle-ci est spécifique; il est encore utile dans les scléroses aortiques d'origine paludéenne, du moins à leur début.

Le traitement curatif employé par M. Lancereaux consiste à injecter 200 grammes de sérum gélatiné, tous les cinq ou six jours, dans la région fessière. Il n'y a pas d'accident, si ce n'est dans certains cas, un état fébrile passager, relativement rare actuellement, en raison sans doute, d'une meilleure préparation du médicament.

Sur environ douze cents injections de sérum gélatiné pratiquées par ses élèves et par lui tant en ville que dans son service hospitalier, il ne lui a pas encore été donné de voir un seul cas de tétanos.

La raison en est qu'il a soin de n'employer que du sérum gélatiné parfaitement aseptisé.

Il ne reviendra pas sur les procédés suivant lesquels doit se faire l'asepsie, sans pour cela décomposer la gélatine.

Mais il lui faut faire remarquer que la solution gélatinée dont il fait usage aujourd'hui a été portée parfois de 2 gr. 50 à 3 gr. 50 p. 100.

Cette dose ne gêne nullement l'absorption ; elle pourrait sans doute être élevée à 5 p. 100.

L'absorption est en général terminée au bout de vingt-quatre heures; jamais elle n'a été suivie du moindre abcès et par conséquent la méthode des injections sous-cutanées de sérum gélatiné, lorsqu'on a soin de se servir de gélatine convenablement aseptisée, n'offre aucun danger.

Mais cette méthode est-elle efficace et dans quelle mesure? Quel est son mode d'action? L'efficacité du traitement des anévrismes des gros vaisseaux par la méthode des injections sous-cutanées de gélatine est, selon M. Lancereaux, incontestable, parce qu'elle repose sur de nombreux faits, et que ses effets sont toujours identiques.

S'agit-il d'anévrismes douloureux, comme c'est la règle pour les anévrismes des premières portions de l'aorte? Toujours on constate la cessation de la douleur après quatre, cinq ou six injections.

Est-on en présence d'anévrismes de la partie supérieure de l'aorte abdominale avec troubles digestifs, ceux-ci cessent après quelques injections.

Dans tous les cas où il a eu à traiter des tumeurs anévrismales faisant saillie en avant du sternum et tout à fait liquides, avec peau amincie, il lui est arrivé de voir ces tumeurs commencer à décroître après une dizaine d'injections et le durcissement être total après trente à quarante injections. Or, ces modifications, observées dans tous les cas, indiquent manifestement qu'il n'y a pas là une simple coïncidence; et l'on conviendra que la gélatine favorise la coagulation du sang au sein des poches anévrismales, même les plus volumineuses. A ce propos, M. Lancereaux relate trois observations plaidant en faveur de cette manière de voir et parfaitement concluantes.

Rapprochées des faits publiés antérieurement par MM. Le Dentu, Reynier, par lui-même en collaboration avec le docteur Paulesco, et par plusieurs autres médecins, ces observations mettent en parfaite évidence l'efficacité de la méthode des injections de sérum gélatiné dans le traitement des anévrismes des gros vaisseaux. Cette efficacité n'est pas seulement constatée dans les cas légers, mais même dans les cas les plus désespérés, alors que

la tumeur anévrismale, après perforation thoracique, fait saillie sous la peau amincie.

En pareille occurrence, qu'il s'agisse d'une tumeur renfermée dans les cavités thoracique, abdominale, orbitaire, etc., le traitement par la méthode des injections de sérum gélatiné est nettement indiqué; l'hésitation ne peut être permise: elle serait coupable.

Le praticien doit donc, sans aucune inquiétude, recourir à cette méthode, d'autant plus que, en dehors d'elle, dans les anévrismes vrais de l'aorte, tout au moins, il n'existe aucune chance de salut pour le malade, si le sang ne parvient pas à se coaguler au sein de la poche anévrismale.

Dire exactement comment agit la gélatine, dans ces conditions, serait difficile; on sait toutefois que cette substance a la propriété de coaguler le sang à son contact et qu'elle a, en outre, celle d'arrêter les hémorragies, mais lorsqu'elle est administrée en injections sous-cutanées. En conséquence, il y a lieu de croire que, dans tous les cas, elle exerce une action directe sur le liquide sanguin.

M. Lancereaux a voulu savoir quelle influence pourraient avoir les injections sur la pression artérielle et s'il ne serait pas possible d'attribuer à l'hypotension sanguine la coagulation du sang dans les anévrismes qu'il a eu à traiter.

La communication, faite récemment par M. Huchard, le conduisit naturellement à faire cette recherche. Or, l'observation dans deux faits a clairement démontré qu'il n'en était rien, puisque la tension sanguine, constatée avec le même instrument, a démontré que, à chaque injection de sérum gélatiné, la tension sanguine s'élevait de plusieurs degrés, et baissait ensuite. Le repos au lit n'a pas paru davantage suffire à rendre compte des bienfaits de cette méthode. Il a pu suivre, en effet, des malades soumis au repos absolu, pendant un certain temps, sans constater d'amélioration sensible, jusqu'au jour où des injections de gélatine étaient pratiquées, et d'autres malades, traités par ces mêmes injections, et dont la poche anévrismale durcissait même en l'absence d'un repos complet.

Tels sont les faits nouveaux et les réflexions qui lui ont paru dignes d'être présentés, en faveur du traitement des anévrismes des gros vaisseaux par la méthode des injections de sérum gélatiné.

De ces faits et de l'esquisse qu'il a faite de l'étiologie et de la pathogénie des anévrismes vrais des gros vaisseaux, il est possible, ce lui semble, de tirer les conclusions suivantes.

1° L'artério-sclérose généralisée, ou endartérite, n'est qu'exceptionnellement suivie d'anévrisme des gros vaisseaux. Les conditions pathogéniques de ces accidents sont des périartérites qui gagnent en profondeur et finissent par perforer la membrane élastique des artères. Leurs causes, à part le traumatisme, ont une origine infectieuse; celles que l'on connait dès maintenant sont les agents de la tuberculose, de la syphilose et de la paludose.

2° La rupture est le mode de terminaison fatale des anévrismes des gros vaisseaux, à moins de coagulation spontanée du sang dans la poche anévrismale.

L'anévrisme une fois constitué, il ne reste d'autre ressource au praticien que de pratiquer la ligature du vaisseau. Or, non seulement cette ligature est dangereuse, mais elle est impossible lorsqu'il s'agit de gros vaisseaux, de l'aorte en particulier, et alors il lui faut chercher à favoriser la coagulation du sang au sein de la poche anévrismale; c'est à quoi répondent les injections de sérum gélatiné.

3° Les succès obtenus par M. Paulesco et par M. Lancereaux dans un grand nombre de cas mettent hors de doute l'efficacité de cette méthode. Quant aux dangers qui lui ont été attribués, M. Lancereaux n'hésite pas à proclamer qu'ils sont nuls, à la condition, bien entendu, de n'employer que des préparations parfaitement stérilisées; et la preuve en est que, sur près de 1 200 injections de sérum gélatiné, il n'a pas eu le moindre accident à déplorer.

M. Lancereaux présente *l'une des malades* qui a fait le sujet de ses observations. Celle-ci a été traitée pour *un anévrisme par les injections de sérum gélatinisé.* On peut constater que l'œil de cette femme, qui faisait saillie en dehors, est rentré dans l'orbite, que ses battements n'existent plus, que le souffle a totalement disparu à la région fronto-temporale, et que les bruits pénibles qui empêchaient cette malade de dormir ont entièrement cessé, comme aussi la diplopie et les troubles oculaires.

Ainsi, tout indique que la poche anévrismale de l'artère ophtalmique est aujourd'hui remplie d'un sang coagulé; c'est, en somme, la guérison aussi complète que possible.

M. Chauvel rapporte, au nom de M. Couteaud, *deux observations de chirurgie.* Dans la première il s'agit *d'une fracture très ancienne du tibia, avec pseudarthrose et déformation considérable du membre inférieur gauche.* L'accident primitif avait eu lieu à l'âge d'un an. La radiographie montre *que le péroné* non fracturé s'est fortement incurvé pour s'adapter au raccourcissement de la jambe. En même temps, il *s'est notablement hypertrophié et est en réalité l'unique soutien du membre. C'est une suppléance fonctionnelle.* Comme le malade marche bien, sans claudication et ne souffre pas, aucune intervention n'a été proposée.

La seconde observation est intitulée : *Luxation récidivante de l'épaule. Arthrotomie. Guérison.* Une incision, menée de la pointe de l'apophyse coracoïde au V deltoïdien, puis la dissociation des fibres moyennes du deltoïde, ont conduit l'opérateur sur la capsule articulaire. Constatant que cette enveloppe fibreuse était saine, qu'elle ne présentait pas de laxité, que l'os était intact et les muscles normaux, l'opérateur referma la plaie en fixant simplement sur l'épaule opposée la main du membre malade et en immobilisant ce dernier pendant quinze jours. Bien que l'opérateur parle d'arthrotomie, la capsule articulaire fut simplement mise à nu et explorée sans être ouverte. La guérison s'obtint donc sans arthrotomie, sans ouverture du manchon capsulaire; c'est d'autant plus étonnant qu'en pareil cas la capsulorraphie a toujours paru nécessaire pour remédier à ces luxations récidivantes. M. Chauvel croit donc que c'est uniquement à la cicatrice linéaire

cutanée intermusculaire, allant de la coracoïde au V deltoïdien, que serait due la réfection, ou mieux la consolidation de l'article. La bande cicatricielle créée par l'incision serait donc venue renforcer la capsule en dehors et former un agent de contention rapprochant les surfaces osseuses.

M. P. Reynier lit, au non de M. Brumpt et au sien, un fait intitulé : *Observation parisienne de pied de Madura.* Sous ce nom de pied de Madura, on a désigné une déformation hypertrophique particulière du pied, due au développement d'une tumeur parasitaire, connue sous le nom de Mycétome. M. Reynier fait l'historique de cette affection des pays chauds et déclare que son cas est le second qui ait été observé en Europe, le premier relevé en France, reconnu sur un homme qui n'a jamais quitté Paris. L'amputation de la jambe au 1/3 inférieur fut pratiquée et le malade guérit.

L'examen montre que dans les lésions se trouvait un mycétome à petits grains blancs. Il est probable que cette espèce est l'une des nombreuses moisissures que l'on a l'occasion de rencontrer autour de soi; le jour où un nouveau cas de mycétome identique à celui-ci se présentera, la culture permettra peut-être d'identifier le parasite avec un des nombreux Aspergillus ou Sterigmatocystis que l'on trouve partout; ce jour là, cette espèce devra tomber en synonymie; elle aura eu tout au moins l'avantage de permettre de classer les nombreux champignons, capables de produire des maladies parasitaires chez l'homme. Jusqu'à nouvel ordre, M. Brumpt a proposé de lui donner le nom d'*Indiella Reynieri.*

M. Péraire.

BIBLIOGRAPHIE

Manuel d'électrothérapie et d'électro-diagnostic; par le Dr **E. Albert Weil**. — 1 vol. in 16, F. Alcan, 1905.

Le manuel, qui en est à sa deuxième édition, renferme la matière d'un véritable traité d'électrothérapie médicale. Il est divisé en quatre parties. Dans la première, l'auteur traite les notions succinctes de physique relative à l'électricité, l'instrumentation de l'électrothérapie, les divers procédés d'application des modalités de l'énergie électrique.

La deuxième partie est consacrée à l'étude des effets de l'électricité sur l'organisme.

La troisième est réservée à l'électrodiagnostic.

La quatrième enfin contient les applications thérapeutiques des modalités de l'énergie électrique; cette dernière partie est la plus importante, la plus intéressante pour le praticien. Elle passe en revue toutes les maladies susceptibles d'être traitées avec succès par l'électricité. On est frappé, en lisant ces pages, du nombre considérable d'affections pouvant être améliorées, pour ne pas dire guéries, par l'électrothérapie.

Boureau.

Handbuch der Urologie; par **A. von Frisch** et **O. Zuckerkandl**. — T. II. — Wien. A. Hölder, 1905.

Voici paru le second volume du Traité d'Urologie, publié sous la direction de A. von Frisch et O. Zuckerkandl; nous avons déjà annoncé ici même l'apparition du tome I, il y a un an environ. Ce deuxième volume comprend : les traumatismes et les maladies chirurgicales des reins, de l'uretère et de la vessie; les affections médicales du rein et du bassinet; les maladies de la vessie; les lésions nerveuses de la vessie et de l'urèthre. Ce volume, de plus de 850 pages, fort bien édité et illustré, ne le cède en rien à son devancier. Toutes les questions sont traitées avec tout le soin désirable; les figures d'anatomie pathologique sont particulièrement remarquables; enfin on trouve à la fin de chaque chapitre une excellente bibliographie très complète. En voilà assez pour qu'il soit inutile de conseiller à tous ceux qui s'intéressent à la pathologie des voies urinaires de lire cet ouvrage, qui ne tardera pas à être terminé par l'apparition du tome troisième.

P. Lecène.

CHIRURGIE DE L'ULCÈRE GASTRIQUE ET DE SES SUITES; par le Dr **Mario Donati** assistant à la Clinique opératoire de l'université de Turin. — Turin, 1905

Dans un premier chapitre, l'auteur donne la définition, l'étiologie, l pathogénie et l'anatomie pathologique de l'ulcère de l'estomac.

Le second chapitre est consacré à la symptomatologie de l'ulcère et ses complications. L'auteur s'étend très longuement sur ces dernières.

Le diagnostic de l'ulcère et de ses suites remplit le troisième chapitre.

Dans un quatrième chapitre l'auteur passe en revue le traitement intern de l'ulcère et de ses complications.

Enfin au chapitre V, l'auteur arrive à traiter son sujet *au point de vu chirurgical* et se met en demeure de justifier le titre de l'ouvrage. C chapitre contient l'historique de la chirurgie stomacale, puis le traitemen de l'ulcère en évolution. Ce traitement comprend la résection, la gastro entérostomie, la pyloroplastie, la gastrolyse, et les interventions explora trices. Il est regrettable qu'en parlant de la gastro-entérostomie, l'auteu ne fasse que très rapidement mention du procédé en Y de Roux. Les autre interventions opératoires énumérées par l'auteur sont : la ligature e masse de l'ulcère, la suture, les ligatures vasculaires, la jéjunostomie, l jéjunostomie associée à la gastro-entérostomie, enfin l'exclusion du pylore

Le traitement chirurgical de la perforation aiguë de l'ulcère gastriqu dans la cavité péritonéale comprend diverses modalités opératoires : fair la laparotomie, rechercher la perforation, suturer celle-ci. On peut auss exciser l'ulcère, ou bien aviver les bords de celui-ci, ou les thermo-cauté riser.

Si la suture est impossible à réussir, 4 méthodes sont en présence l'effondrement ou invagination de l'ulcère, le tamponnement qui laiss s'établir une fistule gastrique guérissant spontanément au bout d'u certain temps, ou bien le chirurgien exécute volontairement une fistul gastrique, ou fait la gastro-entérostomie, ou la pylorectomie. Le péritoin est lavé, irrigué à l'eau salée stérilisée, puis suturé après drainage L'auteur donne le résultat de ces opérations, recherchant minutieusemen les causes de mort, et formule ses conclusions.

Il indique le traitement des perforations de l'ulcère gastrique en dehor de la cavité péritonéale. Y a-t-il fistule gastrique spontanée, ou fistul gastro-côlique, ou fistule intéressant l'estomac et l'intestin grêle, ou encore fistule faisant communiquer l'intestin avec la vésicule biliaire, ou encore perforation de la plèvre et du poumon? Le traitement de l'abcè sus-phrénique est ensuite indiqué; il en est de même des autres abcès du à la perforation de l'ulcère gastrique : abcès péri-gastrique, etc.

La cure chirurgicale de la sténose pylorique cicatricielle consécutive à l'ulcère est décrite avec le plus grand soin. Elle comprend la résection du pylore ou encore la divulsion de celui-ci, la gastro-entérostomie, la pyloro-plastie, la gastro-duodénostomie, la gastro-entérostomie associée à l'exclusion du pylore.

Vient ensuite le traitement chirurgical de l'estomac en sablier. L'auteur commente les différents procédés qui ont été utilisés : gastro-plastie,

gastro-anastomose, gastro-antérostomie, invagination de l'ulcère, gastro-duodénostomie, résection, gastrectomie annulaire partielle. Il cite un cas intéressant d'estomac tri-loculaire et indique les différents moyens employés pour en faire la cure radicale.

Les complications pouvant survenir à la suite de la gastro-entérostomie sont bien mises en valeur. C'est le circulus viciosus; il indique les moyens d'y remédier; ce sont aussi les diarrhées fétides, l'ulcère peptique du duodénum et l'éviscération spontanée. L'auteur étudie encore le fonctionnement de la nouvelle bouche dans la gastro-entérostomie, l'activité motrice de l'estomac, sa capacité, le chimisme gastrique, le reflux de la bile et du suc pancréatique dans la cavité stomacale, le fonctionnement de l'intestin, la sécrétion urinaire, les échanges matériels, toutes questions intéressantes sur lesquelles il serait trop long d'insister.

Il examine ensuite les résultats fonctionnels de la pyloroplastie ainsi que les résultats fonctionnels de la polyrectomie, puis il établit les résultats généraux de la gastro-entérostomie, de la pyloroplastie et de la résection pylorique dans l'ulcère en évolution et dans la sténose consécutive à l'ulcère, et enfin indique le choix de la méthode.

Les résultats des interventions chirurgicales dans les cas d'ulcère gastrique et de ses suites sont consignés par l'auteur dans des observations très claires et très nettes.

Ces observations reproduisent fidèlement la statistique de son maître le Prof. A. Carle, de Turin.

Cette statistique est considérable. Elle comprend 98 opérations.

La statistique générale de toutes les opérations faites sur l'estomac et l'intestin pour guérir l'ulcère gastrique et ses suites est faite sous forme de tableaux bien distincts. Cette statistique porte :

1° Sur la cure chirurgicale de l'ulcère gastrique en évolution;

2° Sur la cure chirurgicale de la sténose pylorique cicatricielle;

3° Sur le traitement chirurgical de l'estomac en sablier.

M. Péraire.

Thérapeutique chirurgicale de l'ulcère de l'estomac; de la valeur de la gastro-entérostomie et de la résection dans l'ulcère non compliqué de l'estomac; par le Dr **G. Rivière**. — Thèse de Lyon, 1905-1906.

Parmi les nombreux travaux, parus dans ces dernières années au sujet de la thérapeutique chirurgicale de l'ulcère de l'estomac, un très petit nombre concerne le traitement, qui serait le traitement idéal, celui de l'ulcère simple en dehors de toute complication. Les documents, que le Dr Rivière a pu recueillir dans la clinique chirurgicale du professeur Jaboulay, lui ont permis de formuler des opinions méritant d'être prises en considération.

I. Dans une *première partie*, l'auteur envisage l'étude des procédés opératoires qui ont été utilisés et qui comprennent presque uniquement la gastro-entérostomie et la résection.

a) *La gastro-entérostomie* a été préconisée pendant longtemps — comme le seul traitement chirurgical rationnel de l'ulcère de l'estomac. Les opérateurs qui l'exécutaient se proposaient la mise au repos de l'organe, et pensaient que sa vacuité devait non seulement empêcher les hémorragies et les troubles mécaniques, mais encore amener la cicatrisation des lésions. On est alors arrivé à pratiquer cette opération dans presque tous les ulcères de l'estomac, quel que soit leur siège, quelle que soit leur forme anatomique. — Les *résultats* immédiats sont bons; la technique opératoire étant aujourd'hui bien réglée, on doit tendre à une mortalité nulle. — La question des *résultats éloignés* est plus difficiles à préciser. Les statistiques de Jaboulay, de Montprofit, de Mayo Robson, montrant que la gastro-entérostomie n'améliore pas toujours les malades; elle est souvent insuffisante; si elle a une action sur les troubles fonctionnels gastriques, elle n'a qu'une action indirecte sur la lésion locale. L'ultère subsiste souvent, et, avec lui, tous les dangers, inhérents à sa présence.

b) La *résection* a été moins souvent utilisée; on l'a pratiquée avec l'idée que l'ulcère était la cause principale de tous les troubles, et, avec l'ablation de la lésion, on rêvait une cure radicale.

Pratiquée d'abord pour les ulcères sténosants du pylore, la résection fut appliquée aux ulcères chroniques, aux ulcères calleux et enfin, aux ulcères simples. On a été conduit à faire des résections atypiques, surtout au niveau de la petite courbure (Jaboulay, Jedlicka).

Sur 169 résections, il y a 40 morts opératoires, soit une mortalité de 23 p. 100. En prenant les statistiques isolées d'un chirurgien, on arrive à des résultats tout différents. Sur 8 résections, Jaboulay n'a aucune mort. Jedlicka, sur 74 opérations, signale seulement une mortalité de 3 p. 100.

La question des *résultats éloignés* est plus complexe; cinq malades de Jaboulay étaient en excellente santé deux ans après la résection; trois d'entre eux, qui avaient subi une gastro-entérostomie avant la résection, avaient vu leurs troubles fonctionnels disparaître en entier.

Il n'y a guère que dans les cas très anciens d'ulcères chroniques que les troubles fonctionnels ont paru peu influencés.

II. Dans une *seconde partie*, l'auteur, s'appuyant sur les documents qu'il vient d'exposer, met en parallèle les deux interventions.

La gastro-entérostomie est une opération simple, rapide, bien réglée, dépourvue de complications. Elle agit indiscutablement sur le fonctionnement de l'estomac, qui se trouve régularisé; son action sur l'ulcère est plus contestée; elle est réelle cependant, car l'estomac est mis dans de meilleures conditions pour la guérison ou le traitement médical de l'ulcère.

Les résultats éloignés sont justiciables de quelques reproches; on a vu les signes fonctionnels persister et des complications se produire (hémorragie, perforation, dégénérescence).

Ce sont précisément ces inconvénients que l'on ne trouve pas après la résection; aussi, théoriquement, elle est l'opération de choix. Nombre d'auteurs la rejettent en raison de ses difficultés et de sa gravité, souvent considérable. On a élevé contre elle la multiplicité ou les récidives possibles

d'ulcères; on a invoqué les déformations de l'organe, consécutives à la suppression d'une étendue plus ou moins grande.

Ainsi qu'on le voit, chacune de ces interventions présente des desiderata. M. Jaboulay a eu l'idée de combiner l'excision de l'ulcère et la gastro-entérostomie et de réunir ainsi les avantages des deux méthodes. On peut agir ainsi sur les troubles fonctionnels, ce que la résection seule n'arrive pas toujours à faire, et, d'autre part, en extirpant la lésion locale, on prévient les complications dues à l'évolution de l'ulcère. C'est à cette intervention double que l'on doit tendre à se rallier aujourd'hui; les résultats obtenus par M. Jaboulay sont des meilleurs.

La gastro-entérostomie seule ne demeurera indiquée que dans la sténose cicatricielle franche. Toutes les autres variétés d'ulcères, mais surtout l'ulcère calleux sont une indication absolue de la résection, combinée à la gastro-entérostomie. Cependant, l'état général du malade, la multiplicité des lésions, les adhérences trop serrées surtout en arrière viendront contrindiquer l'opération radicale, indiquer l'opération palliative, qui n'est elle-même pas toujours possible.

M. Patel.

Die Verwundungen durch die modernen Kriegsfeuerwaffen; par **Hildebrandt**. — 1 Band. Allgemeiner Teil. — Berlin, 1905, Hirschwald.

Cet ouvrage constitue le 21e volume de la collection de médecine militaire publiée par Coler et Schjerning. L'auteur se base sur les faits recueillis par lui-même dans la guerre sud-africaine et dans l'expédition de Chine de 1901-1902. De nombreuses figures représentent des photographies de pièces de la collection de l'Académie de l'empereur Guillaume.

Dans une première partie, H. décrit les armes à feu actuelles et leur action.

Dans la seconde partie, de beaucoup la plus importante, il traite des différentes blessures. Notons particulièrement les blessures des vaisseaux, des nerfs et surtout des os et des articulations. Les nombreuses radiographies qui illustrent ce dernier chapitre en rendent la lecture particulièrement facile.

Ch. Dujarier.

Die palpablen Gebilde des normalen menschlichen Körpers und deren methodische Palpation; par le Dr **Toby Cohn**. — 1 Teil : *Obere Extremität*. — Berlin, 1905, Karger.

Cet ouvrage, qui tient à la fois de l'anatomie artistique et de l'anatomie topographique, est une étude approfondie des diverses régions du corps telles que nous les révèlent la vue et le palper. L'auteur a été conduit à écrire ce livre par une longue pratique du massage. Il a trouvé qu'il y avait une lacune dans l'enseignement de l'anatomie par la seule dissection;

quand on examine un malade il faut compter avec les téguments et ce n'est que par une longue pratique du palper qu'on arrive à distinguer ce qui est normal de ce qui est pathologique.

Dans cette première partie, l'auteur n'étudie que le membre supérieur, 21 figures représentant les diverses régions du membre supérieur où sont exactement représentées les diverses saillies et dépressions. L'auteur étudie avec soin les variations suivant le sexe, l'état d'embonpoint, les individus.

Cet ouvrage constitue une bonne introduction à l'examen clinique des affections du membre supérieur.

Ch. Dujarier.

Études sur le traitement des fractures des membres; par **Fr. Guermonprez.** — Paris, 1906, Rousset, édit.

Dans cet énorme volume de plus de 1500 pages, l'auteur et ses collaborateurs étudient surtout le massage et la mobilisation dans les fractures des membres. Nous trouvons dans cet ouvrage beaucoup de citations d'anciens auteurs et peu ou pas d'observations et de radiographies. Il se termine par plusieurs chapitres sur la mécanothérapie avec de nombreuses figures d'appareils.

Ch. Dujarier.

Maladies du pancréas et leurs associations gastro-duodéno-hépatiques au point de vue chirurgical; par **Cervera y Ruiz.** — Conférences faites à l'Institut Rubio de Madrid (1905).

Dans une première conférence, l'auteur, après avoir rappelé rapidement les rapports anatomiques du pancréas et les données physiologiques récentes sur les fonctions de la glande, attire particulièrement l'attention sur les rapports intimes que présentent entre eux le foie, l'estomac, le duodénum et le pancréas, ces organes pouvant en clinique retentir les uns sur les autres et donner lieu soit à des affections isolées, soit à des associations hépato-pancréatiques, hépato-duodéno-pancréatiques ou enfin hépato-duodéno-gastro-pancréatiques.

Dans une seconde conférence sont exposés les symptômes des affections du pancréas. Adoptant la classification de Mayo Robson en quatre groupes, l'auteur envisage successivement :

1° *Les symptômes digestifs* : stéatorrhée, digestion insuffisante des albuminoïdes (azoturie), sialorrhée, diarrhée avec altérations des selles qui peuvent être sanguinolentes (surtout dans les néoplasies) ou présenter des fragments de glande nécrosée (cancer), des calculs (lithiase); puis dyspepsie flatulente, émaciation, nausées, vomissements, hoquet.

2° *Les signes physiques.* — α. La tumeur : même dans les inflammations aiguës ou chroniques, on observera une certaine augmentation de volume du pancréas derrière l'estomac et le côlon transverse.

β. La fièvre, constante dans les processus aigus, rare dans les cas chroniques.

γ. La douleur, avec ses irradiations variées.

δ. La compression des organes voisins.

ε. Les hémorragies, dues soit à la cholémie, soit plutôt au déficit des sels de chaux; et l'auteur rappelle que Mayo Robson, avant de pratiquer une opération sur le pancréas, administre au malade des sels de chaux (chlorures) avant et après l'intervention pour éviter les hémorragies post-opératoires.

ζ. L'ictère.

3° *Les signes spéciaux obtenus par des méthodes artificielles* : la glycosurie alimentaire, le syptôme de Sahli, le signe de Schmidt.

4° *Les symptômes métaboliques* : indicanurie, lipurie, maltosurie, peptonurie, glycosurie; oxalate de chaux et cristaux pancréatiques dans les urines.

Dans une troisième conférence, le Dr Cervera étudie l'étiologie des maladies du pancréas.

Il rappelle les relations anatomiques intimes entre le pancréas et le tube intestinal. Entouré par l'estomac, le duodénum, le côlon, il peut être atteint secondairement à des lésions de ces organes.

Il insiste sur le grand rôle de la lithiase et de l'infection ascendante.

Il signale l'infection par la voie sanguine, à la suite de fièvre typhoïde, grippe, parotidites, etc., et rappelle l'origine tuberculeuse, syphilitique, alcoolique, artério-scléreuse de certaines pancréatites.

Pour ce qui est de la syphilis il admet avec Rokitansky et Birch-Hirschfed que c'est surtout la syphilis héréditaire qui est en cause.

Dans cette même conférence il passe en revue les affections aiguës de la glande.

L'inflammation catarrhale aiguë est encore impossible à diagnostiquer; mais la grande quantité d'indican dans l'urine, et la présence de cristaux d'oxalate de chaux coïncidant avec des douleurs épigastriques doivent donner l'éveil.

L'inflammation suppurée et les abcès sont l'objet d'une étude assez détaillée.

Passant ensuite aux pancréatites parenchymateuses, il leur reconnaît deux formes, aiguë et chronique, et signale les diverses opinions émises au sujet de l'hémorragie pancréatique.

Il étudie également la nécrose graisseuse, mais n'émet à son sujet aucune opinion personnelle.

La quatrième conférence est consacrée à l'étude de la pancréatite chronique, des calculs, des kystes et du cancer du pancréas.

S. Mercadé.

THÉRAPEUTIQUE CHIRURGICALE DU CANCER DU GROS INTESTIN (RECTUM EXCEPTÉ); par **P. Cavaillon**. — Th. Lyon, 1905, Storck, éd.

On trouvera dans cet ouvrage l'étude de 350 observations publiées de côté et d'autre, depuis l'important travail de de Bovis (1900).

Après avoir rappelé les caractères anatomo-pathologiques (encapsulation; généralisation tardive, etc.,) qui font de ce cancer une maladie vraiment chirurgicale, l'auteur étudie les opérations qu'on peut lui opposer.

Les palliatives sont : la laparotomie simple, l'anus contre nature, les anastomoses, les exclusions.

L'anus définitif, infirmité pénible, se recommande cependant par sa faible mortalité et la longue survie (20 mois).

On lui préférera, quand l'état général le permettra, les anastomoses et surtout les exclusions. L'exclusion unilatérale avec abouchement dans l'anse sigmoïde ou dans le côlon transverse suivant les cas est l'opération palliative de choix.

Elle est faite d'emblée ou mieux après un anus cæcal.

L'opération radicale, l'entérectomie, peut se faire de diverses façons.

Réalisée d'un coup, en un temps, elle a une mortalité énorme : 46 p. 100 en dehors de l'occlusion, 70 p. 100 en occlusion due à la péritonite. Cette complication est amenée par l'inégalité des bouts à anastomoser, par la mauvaise qualité de l'étoffe intestinale, qui ne permettent pas d'établir une bonne anastomose. Ultérieurement les matières fécales viennent contaminer cette mauvaise entéroraphie.

On évite tous ces inconvénients dans la méthode en trois temps de Wölffer : 1° anus cæcal; 2° entérectomie et anastomose; 3° fermeture de l'anus cæcal.

En agissant de cette façon, la mortalité n'a été que de 15 p. 100 entre les mains de Czerny, Wölfer, Jaboulay, etc. C'est le procédé de choix.

A citer aussi, parmi les entérectomies en plusieurs temps, celle de Mikulicz et l'extériorisation de Bloch et Hahre, qui donnent de moins bons résultats.

Le cancer du cæcum a une physionomie clinique différente. Il est peu sténosant (3 p. 100 du cas); l'anastomose iléo-côlique après son ablation se fait dans de bonnes conditions plastiques.

Pour ces raisons, on peut l'enlever en un temps. S'il n'est pas extirpable, on lui opposera l'exclusion unilatérale.

CH.-L. GAUTHIER.

Le propriétaire-gérant : FÉLIX ALCAN.

Coulommiers. — Imp. PAUL BRODARD.

Travail du Service du Prof. Terrier (Clinique chirurgicale de la Pitié)

LES GRANDS KYSTES DE LA CAPSULE SURRÉNALE

PAR MM.

F. TERRIER
Professeur de clinique à la Faculté de médecine de Paris.

et

P. LECÈNE
Prosecteur à la Faculté de médecine de Paris.

Les kystes de la capsule surrénale sont des tumeurs rares, surtout les grands kystes dont nous nous occuperons principalement ici.

Nous n'avons pu en réunir que neuf observations déjà publiées; et c'est pourquoi nous avons cru intéressant de rapporter avec détails l'observation inédite suivante.

Observation personnelle. — Mme P., âgée de cinquante-deux ans. Entrée le 6 décembre 1904 à l'hôpital de la Pitié (service du Pr Terrier).

Depuis quatre ans la malade souffre de constipation : ses matières sont souvent glaireuses et de temps en temps elle souffre de douleurs vagues dans le ventre, accompagnées de vomissements. Les douleurs sont surtout localisées à droite de l'ombilic, mais sans prédominance nette.

Le 17 novembre, le médecin de la malade constate la présence d'une tumeur dans le flanc gauche; il n'y a pas de signes de compression; néanmoins, il envoie la malade à l'hôpital.

Actuellement, on trouve *dans le flanc gauche une voussure qui fait bomber ce flanc par rapport à celui du côté droit*; il existe à ce niveau quelques varicosités sous-cutanées.

A la *palpation*, on sent dans le flanc gauche une tumeur du volume d'un œuf d'autruche, *à grand axe transversal*, qu'on limite facilement : la tumeur est très *peu mobile*; sa surface est *lisse* et on y sent une *fluctuation nette*; on ne réveille *aucune douleur à la pression*.

A la *percussion*, la tumeur est franchement *mate*; la matité ne dépasse pas les limites de la tumeur en dedans et en bas; mais en haut on retrouve la zone *mate s'enfonçant à trois travers de doigt au moins au-dessous du rebord costal gauche* : cette matité ne se modifie pas lorsqu'on fait changer la malade de position.

Le toucher vaginal montre un utérus normal, haut situé en antéflexion; le col est normal; on ne sent pas les annexes et on ne trouve aucune connexion entre la tumeur kystique du flanc et l'appareil utéro-annexiel.

Il n'y a jamais eu de troubles de la miction : *les urines sont normales comme aspect et quantité.*

L'analyse des urines montre l'absence complète de sucre, d'albumine et de pigments biliaires : il y a 14 gr. 60 d'urée par litre.

A aucun moment il n'y a *eu de fièvre.*

On fait le diagnostic du *kyste rétro-péritonéal*, sans qu'il soit possible d'en préciser le point de départ.

Opération, le 14 décembre 1904, par M. le Pr Terrier, assisté du Dr Gosset. Anesthésie au chloroforme.

Incision médiane au-dessus de l'ombilic, longue de 8 centimètres. Les écarteurs placés on constate que la tumeur est rétro-péritonéale, *flanquée du côlon descendant qui chemine en dedans d'elle.* La tumeur est recouverte d'un feuillet péritonéal mince et elle est de couleur ardoisée.

Après agrandissement de l'incision pariétale on incise le feuillet péritonéal qui recouvre la tumeur et on commence à décortiquer la poche. Les parois de la poche sont minces; mais le décollement se poursuit facilement. On fait à ce moment une ponction dans la tumeur kystique et on retire un peu plus d'un litre de liquide citrin, contenant des cristaux de cholestérine.

La décortication est ensuite poursuivie et on arrive au niveau du pédicule rénal, au contact de la colonne vertébrale; on constate à ce moment que la tumeur est tout à fait indépendante du rein gauche qui est normal.

On pense qu'il s'agit d'un kyste du pancréas; on résèque à peu près la moitié de la poche décortiquée et on *marsupialise le reste.*

La surface interne de la cavité kystique est lisse, régulière, de couleur ardoisée et le fond de la poche complètement fermée répond à la colonne vertébrale, au-dessus et au contact du pédicule rénal. L'incision de la paroi est fermée à la soie fine. On laisse dans la poche marsupialisée un gros drain.

L'opération terminée, on croit encore qu'il s'agit d'un *kyste du pancréas.*

L'opération, qui a duré une heure dix, est très bien supportée par la malade.

Pendant les cinq premiers jours, la température ne dépasse pas 37°,3; le pouls est à 85-90.

Le cinquième jour, ascension de température : 38°,2, pouls 100. On constate qu'il existe une *parotidite à droite* : pendant les jours qui suivent, la parotidite devient de plus en plus douloureuse; le dixième jour, elle est suppurée; on l'incise. A partir de ce moment, la fièvre tombe et la guérison se poursuit sans encombres.

La malade sort guérie, sans fistule, le 11 février 1905.

Examen de la pièce. La paroi de la poche kystique enlevée est peu épaisse manifestement formée par du tissu conjonctif dense; un seul fait est remarquable : c'est la présence sur la face interne du kyste de *taches jaune soufre qui font saillie; ces taches ont une étendue variable depuis celle*

d'une tête d'épingle jusqu'à celle d'une lentille. En dehors de cela la face interne du kyste est lisse; sa paroi externe est recouverte de réseaux vasculaires bien développés.

Examen du liquide contenu dans le kyste.

L'analyse du liquide contenu dans le kyste a donné les résultats suivants :

« Le volume de liquide est de 810 centimètres cubes à réaction neutre. Le liquide est jaunâtre, huileux et contient en suspension de nombreuses

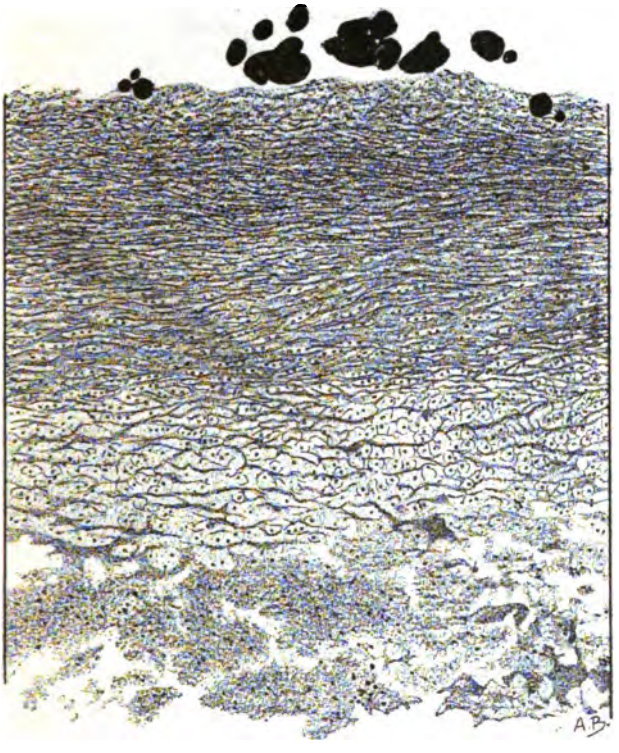

Fig. 1. — Coupe totale de la paroi kystique à un faible grossissement (80/1). On voit au milieu de la figure, en dedans de la couche formée de tissu conjonctif dense, les amas de cellules épithéliales disposées en travées.

gouttelettes de graisse et des lamelles de cholestérine. La densité du liquide est de 1023.

A l'examen chimique, on trouve dans ce liquide de l'albumine et des graisses en notable quantité.

On a cherché si le liquide digérait les matières albuminoïdes par la méthode de Metl. *Le liquide n'a aucun pouvoir digestif sur les albumines.*

On a cherché également si le liquide avait un *pouvoir saccharifiant sur les féculents* : le résultat a été absolument négatif, après dix heures de macération avec de l'amidon.

Enfin dans le liquide il existe des chlorures et des phosphates. *Pas d'urée.*

Au microscope, on remarque dans le liquide de nombreuses gouttelettes graisseuses, des lamelles rhombiques de cholestérine, du phosphate ammoniaco-magnésien en barbes de plumes et quelques rares globules blancs.

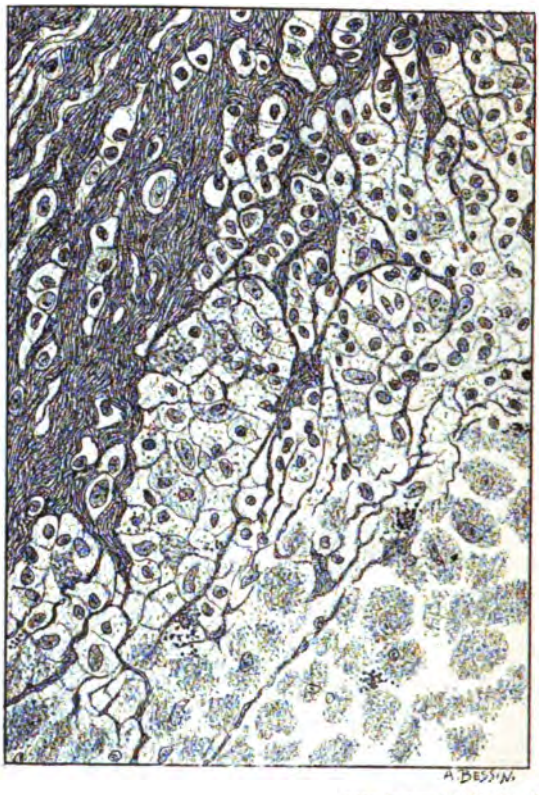

Fig. 2. — Un point de la figure précédente vu à un fort grossissement (350/1). On voit le détail des cellules épithéliales surrénales disposées en travées : les cellules qui ont un protoplasma grenu et un gros noyau vésiculeux sont des cellules chromaffines.

On voit donc clairement *d'après cette analyse que le liquide du kyste n'a aucun rapport avec le suc pancréatique.*

L'examen histologique de la paroi du kyste a donné des résultats plus intéressants, qui ont permis de trouver l'organe aux dépens duquel s'était développé ce kyste.

L'examen a porté sur de nombreux fragments de la paroi kystique, fixés soit au formol à 10 p. 100, soit au liquide de Flemming fort (chromo-osmié).

Sur un certain nombre de coupes de la paroi kystique on ne voit qu'une

couche épaisse de 5 millimètres formée par *du tissu conjonctif dense, lamelleux, pauvre en cellules, faiblement vascularisé*; à la face interne du kyste on ne trouve pas de revêtement épithélial, mais simplement *des cellules très aplaties à noyau allongé, figurant un endothélium discontinu.*

Si l'on s'en tenait à cet examen, on croirait avoir affaire à *un kyste séreux*, analogue à ceux que l'on rencontre souvent dans le *mésentère ou les mésocôlons.*

Mais, sur des coupes passant par les points de la paroi kystique où *l'on voyait à l'œil nu des taches jaune soufre en saillie, l'aspect histologique est tout différent.*

On voit alors à un faible grossissement (80 fois) que la paroi du kyste est composée des 3 couches suivantes (v. fig. 1) :

1° En dehors, *une zone formée de tissu conjonctif, dense, lamelleux, peu vascularisé*;

2° *Une assise de cellules épithéliales polyédriques, à gros noyau, disséminées sous forme de boyaux pleins dans du tissu conjonctif beaucoup plus grêle, formé de fines fibrilles.*

3° Enfin *une couche interne, composée de détritus cellulaires et de cellules en dégénérescence granulo-graisseuse.*

A un fort grossissement (350/1), on peut mieux juger de la morphologie des cellules épithéliales de la couche moyenne et interne (v. fig. 2).

On voit que *ces cellules épithéliales sont polyédriques, à noyau bien coloré et volumineux, disposées en boyaux pleins, entourés par des fibrilles conjonctives.* Certaines cellules contiennent de *la graisse en fins granules* (v. fig. 2); *d'autres ont leur protoplasma fortement teinté en jaune foncé par l'acide chromique du Flemming* (*cellules chromaffines*). Ces caractères morphologiques et ces affinités histochimiques permettent de dire *que ces cellules épithéliales proviennent de la capsule surrénale* : les cellules épithéliales disposées en boyaux pleins appartiennent à la substance corticale; quant aux cellules chromaffines elles répondent à des débris de la substance médullaire.

D'après cet examen histologique, on peut conclure que notre *tumeur kystique est un kyste séreux, probablement d'origine lymphatique, développé dans la capsule surrénale gauche.*

Nous n'avons pu trouver dans la littérature médicale que neuf observations que l'on puisse rapprocher plus ou moins de la nôtre.

Voici ces observations résumées :

1. — Rayer. *L'Expérience*, II, 1837, p. 17.

Femme de soixante-quinze ans, qui a présenté à plusieurs reprises des hématuries. Il y a cinq ans, crises douloureuses dans la région rénale droite, se reproduisant à intervalles plus ou moins longs. Elle a fait aussi une chute sur le côté, mais sans accidents immédiats notables. Depuis deux mois, vomissements et œdème des membres inférieurs. On sent une masse fluctuante dans la moitié droite de l'abdomen; le diagnostic fut : kyste hydatique du foie ou kyste ovarique. A l'autopsie on trouve une

tumeur du poids de 4 livres développée *aux dépens de la capsule surrénale droite*; cette tumeur contient un litre et demi de sang liquide et de caillots. Le parenchyme de la glande est détruit et difficilement reconnaissable. Les deux reins et la capsule surrénale gauche sont d'apparence normale.

2. — Chiari. *Wiener medic. Presse*, 1880, n° 21, p. 341.

Homme de soixante-huit ans, mort d'une lésion cardiaque; la tumeur surrénale n'avait donné lieu à aucun symptôme particulier pendant la vie : ce fut une trouvaille d'autopsie. On trouva *à la place de la capsule surrénale droite* une tumeur kystique, ovoïde, grosse comme une tête d'adulte. Elle contenait du sang, liquide au centre, coagulé à la périphérie : on retrouvait à l'œil nu dans la capsule de la tumeur des *débris jaune soufre* qui rappelaient l'aspect de la capsule surrénale. A l'examen histologique, on ne trouva pas trace de néoplasme, mais une capsule fibreuse épaisse, renfermant plusieurs îlots de *substance corticale surrénale très infiltrée de graisse*.

3. — Routier. *Bulletins de la Société de Chirurgie*. Paris, 1894, t. XX, p. 813.

Femme de trente-cinq ans, présentant depuis trois ans des douleurs violentes à l'épigastre, accompagnées de vomissements. Depuis dix mois, le ventre grossit et on sent une tumeur occupant l'hypocondre gauche. La tumeur volumineuse semble se cacher sous le rebord costal et descend jusque dans la fosse iliaque : elle déborde un peu la ligne médiane; mate dans toute son étendue, elle présente seulement un point fluctuant.

Opération : Laparotomie médiane sous-ombilicale; on traverse les quatre feuillets épiploïques; on ponctionne la tumeur et on retire 1600 grammes de liquide brun noirâtre. Il est impossible d'établir les connexions anatomiques de la tumeur et, à cause des adhérences avec les parties profondes, on se contente de la *marsupialisation*.

La malade *mourut de péritonite* due à ce que, plusieurs sutures étant très tendues, deux d'entre elles coupèrent et il y eut infection du péritoine.

L'*examen anatomique, fait par Pilliet*, montra que la poche kystique se séparait facilement de la rate et du pancréas; au contraire ses rapports avec le rein gauche étaient intimes. « On ne trouve pas de débris de capsule surrénale à la surface externe du kyste par le simple examen macroscopique. La surface interne du kyste est veloutée, noirâtre : cette couleur n'est pas celle du sang, mais celle du pigment sanguin transformé. Cette couleur seule fait penser à une tumeur développée dans la capsule surrénale, car on la retrouve dans les cellules pigmentées de cet organe. L'examen histologique montre que la paroi kystique est formée en dehors : d'un tissu conjonctif lamellaire d'aspect cornéen, traversé de vaisseaux sanguins et lymphatiques largement développés, puis de franges villeuses assez longues qui représentent le squelette de glandes en tubes ou plutôt de boyaux cellulaires parallèles à la paroi. Ces éléments cellulaires sont polyédriques, irréguliers, tassés dans des tubes ne présentant pas de lumière centrale; ils sont chargés de pigment d'un brun ocreux. On se trouve donc

en présence *d'une portion de capsule surrénale très altérée dans sa structure, adhérente à la capsule du rein par sa face externe, s'ouvrant dans une cavité hématique à sa face interne.* »

4. — PAWLICK. *Arch. für klin. Chirurgie*, 1895, Bd. 53, p. 582.

Femme de quarante ans, souffrante depuis cinq ans : on ne trouve dans ses antécédents qu'un traumatisme insignifiant. On constate dans l'hypocondre gauche l'existence d'une tumeur fluctuante peu mobile que l'on prit tout d'abord pour une hydronéphrose; mais le cathétérisme de l'uretère joint à la palpation permit de trouver le rein gauche normal, mais abaissé par la tumeur kystique qui devait alors être considérée comme née aux dépens du *pancréas* ou de la *capsule surrénale* (?). En mars 1894. *Laparotomie* : on trouve dans l'hypocondre gauche un grand kyste rétropéritonéal, surcroisé par le côlon; le pôle inférieur du kyste répond au rein gauche abaissé et normal. Ponction, puis incision du kyste : il s'écoule environ 10 litres de liquide sanglant : énucléation du kyste; on trouve en haut une sorte de pédicule qui file vers la colonne vertébrale : ligature de ce pédicule et extirpation du kyste. Drainage lombaire et fermeture de l'espace rétropéritonéal décollé et de la plaie de laparotomie.

La malade, très choquée, se remet lentement, mais finit par guérir. *Revue en bon état, deux ans après.*

L'examen histologique de ce grand kyste montra qu'il était formé d'une paroi fibreuse, contenant des *fibres musculaires lisses* : la face interne du kyste était recouverte de caillots sanguins en voie d'organisation. Dans le stroma fibreux de la paroi on trouva plusieurs ilots de *parenchyme de la capsule surrénale* en voie d'atrophie.

5. — BOSSARD. *Inaugural Dissertation*, Zürich, 1900.

Description d'une pièce d'autopsie appartenant à la collection de Ribbert. C'est un lymphangiome kystique de la capsule surrénale droite. Les cavités de cette tumeur polykystique étaient remplies de lymphe. Les plus petites cavités n'étaient visibles qu'au microscope. Un kyste du volume d'une cerise faisait saillie à la surface de l'organe à travers la substance corticale. Une autre *cavité kystique, du volume d'une pomme*, avait déterminé la dislocation de tout l'organe et c'était elle qui avait attiré l'attention sur la capsule surrénale à l'autopsie.

Les parois des deux grandes cavités kystiques contenaient de *nombreuses taches jaunes rappelant l'aspect de la capsule surrénale.* A l'examen histologique les parois kystiques sont formées de tissu conjonctif, présentant par places des points calcifiés. La paroi interne des kystes est revêtue d'endothélium plat : en plusieurs points, on voit des *cellules de la capsule surrénale*, comprises dans la paroi fibreuse des kystes.

D'après l'examen de la pièce, il s'agit bien ici d'un *lymphangiome kystique, qui a disloqué pour ainsi dire le parenchyme de la capsule surrénale* (Ribbert considère cette observation comme unique).

6. — TRIEPCKE (BIER). *Inaugural Dissertation*, Kiel, 1901, p. 13.

Chez une femme de soixante-neuf ans, présentant une tumeur kystique

de l'hypocondre droit de diagnostic obscur, Bier fit une *laparotomie sur le bord externe du grand droit*. On trouva un kyste du volume d'une tête d'adulte, recouvert par le foie : le kyste correspondait au siège anatomique de la *capsule surrénale* et montait jusqu'au diaphragme. Ponction du kyste : il s'écoule 2 litres de liquide trouble, mêlé de débris de tissus et de caillots. Marsupialisation et curettage du kyste. *Mort de choc*, quelques heures après l'opération. A l'*autopsie*, on trouve le kyste facilement énucléable : il occupait la place de la capsule surrénale droite ; le lobe droit du foie était atrophié par compression ; le rein droit avait été chassé de sa loge et se trouvait à la hauteur de la crête iliaque droite.

L'examen histologique du kyste permit de reconnaître dans une paroi fibreuse dense des *boyaux de cellules épithéliales à noyau volumineux répondant au type des cellules corticales de la capsule surrénale*. De plus il existait, parsemés dans la paroi, plusieurs petits kystes de la grosseur d'un pois ou d'une noisette, à contenu brun noirâtre.

7. — Oberndorfer. *Ziegler's Beiträge zur path. Anatomie*, 1901, Bd. 28, p. 516.

A l'autopsie d'un homme de trente-quatre ans, mort d'occlusion intestinale, on trouva à la place de la capsule surrénale gauche une tumeur kystique du volume d'une pomme. En incisant cette tumeur, il s'échappa du liquide clair : sur la partie supérieure du kyste, on reconnaissait des débris de glande surrénale. La capsule surrénale droite était d'aspect normal. Le contenu du kyste était formé par de la lymphe et quelques leucocytes.

L'examen histologique du kyste montra qu'il était formé d'une paroi fibreuse, pauvre en noyaux et revêtu à son intérieur d'un endothélium aplati. A côté du grand kyste, on trouva d'autres petites cavités kystiques microscopiques de structure analogue infiltrant ce qui restait *de la glande surrénale*. Celle-ci était reconnaissable à ses cellules corticales disposées en boyaux allongés.

Il s'agissait donc ici d'un *lymphangiome kystique de la capsule surrénale, multiloculaire, et dont une des cavités kystiques s'était beaucoup plus développée que les autres*.

8. — Marchetti. *Virchow's Archiv*, 1903, Bd. 172, p. 472.

A l'autopsie d'une femme de cinquante ans morte de péritonite, on trouve au niveau de *la capsule surrénale* droite une grosse tumeur fluctuante, qui s'était creusé une loge dans le foie. Cette tumeur kystique adhérait à la veine cave et lui envoyait une grosse veine (v. fig. 3). La tumeur mesurait 11 centimètres de long sur 7 centimètres de large et 8 centimètres de profondeur. Elle était bilobée et l'on apercevait à sa surface un sillon assez profond séparant les deux lobes.

A la partie interne du kyste du côté de la veine cave, on voyait un cordon de couleur brunâtre qui rappelait la capsule surrénale par son aspect. La capsule surrénale gauche présentait une hypertrophie compensatrice évidente ; elle pesait 11 gr. 70.

A l'examen histologique, la paroi kystique est formée par du tissu conjonctif dense, peu vascularisé, au milieu duquel on trouve çà et là des débris de capsule surrénale; ce sont des travées de cellules épithéliales polyédriques, tassées les unes contre les autres. Il s'agit ici d'un *kyste dû à la fonte progressive des cellules du parenchyme surrénal.*

9. — HENSCHEN. *Beitr. zur klin. Chirurgie*, 1906, Bd. 49, p. 217.

Femme de quarante et un ans, malade depuis longtemps, est envoyée avec le diagnostic de *kyste hémorragique de la rate.* Il y a vingt ans, pleurésie gauche; depuis lors, à plusieurs reprises, poussées douloureuses, véritables crises, commençant dans l'hypocondre gauche et irradiant vers le dos et le sacrum. On trouve dans l'hypocondre gauche une tumeur volumineuse qui a provoqué l'élargissement de la base du thorax de ce côté et un soulèvement du rebord costal gauche. La tumeur est mate à la percussion et cette matité remonte jusqu'à la 3e côte et à la 6e vertèbre dorsale. Le cœur est refoulé à droite. La tumeur de l'hypocondre gauche, du volume d'une tête d'adulte, est tendue, élastique; en arrière elle a le contact lombaire, en haut elle se perd sous le rebord costal. L'insufflation côlique ne modifie pas les rapports de la tumeur. On fait une ponction exploratrice de la plèvre dans le 8e espace intercostal et l'on ramène 100 centimètres cubes de liquide brun chocolat, ressemblant à du sang extravasé. L'examen du sang donne 4 612 000 globules rouges et 13 000 blancs; hémoglobine 90 p. 100; pas d'éosinophilie.

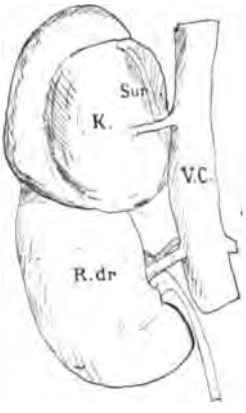

Fig. 3. — (D'après Marchetti). Les rapports du kyste de la capsule surrénale droite.

Opération (Krönlein). Incision parallèle au rebord costal gauche. Le péritoine ouvert, on trouve une tumeur kystique qui remplit l'hypocondre, refoule en haut le diaphragme; on croit tout d'abord à un kyste de la queue du pancréas. On ponctionne la tumeur; il s'écoule un liquide noirâtre, ressemblant à du chocolat. On se met ensuite en devoir d'extirper la poche kystique; ce qui ne se fait pas sans difficultés, vu les nombreuses adhérences au diaphragme; après blessures et ligature de la veine mésentérique inférieure, on finit par enlever en totalité la poche kystique. Il reste à la place de la tumeur une grande cavité formée par le diaphragme, l'estomac, la rate, la colonne vertébrale et la paroi abdominale latérale gauche : le pôle supérieur du rein gauche est à nu au fond de la plaie. Tamponnement à la Mikulicz. Fermeture partielle de la paroi. Le malade se remet mal de l'opération et meurt le cinquième jour dans le collapsus, ayant toujours présenté une forte dyspnée depuis l'intervention.

L'autopsie montre l'absence de la capsule surrénale gauche : la droite

au contraire est hypertrophiée. Le cœur est divisé à droite : myocardite et sclérose des coronaires très marquées. Le poumon gauche est atélectasié et rétracté sur son hile. Le droit présente de l'emphysème. La cause de la mort apparait donc due aux graves lésions de l'appareil cardio-pulmonaire.

La *pièce* enlevée est une volumineuse poche kystique de 26 centimètres de haut, sur 16 de large et 14 d'épaisseur. La face interne du kyste est tapissée par des débris de caillots sanguins : il existe dans la paroi kystique plusieurs taches jaunâtres, soufrées, qui font saillie sur la face interne du kyste.

A l'examen histologique, *on retrouve des débris nets de capsule surrénale dans les points jaunâtres de la paroi kystique*; ce fait permit de comprendre l'origine de cette curieuse tumeur kystique.

Pour étudier avec profit les kystes de la capsule surrénale, il est indispensable de les classer tout d'abord; car on réunit encore sous le terme, plus clinique qu'anatomique, de « kyste » des tumeurs de nature très différente.

On peut rencontrer au niveau des glandes surrénales plusieurs variétés de tumeurs kystiques :

1° *des kystes parasitaires* (kystes hydatiques).

2° *de vrais kystes glandulaires.*

3° *des adénomes kystiques.*

4° *des lymphangiomes kystiques* (kystes séreux à revêtement endothélial).

5° *des pseudo-kystes* (c'est-à-dire des cavités remplies de sang ou de détritus de tissus; on peut trouver ces pseudo-kystes dans des capsules surrénales normales ou dans des glandes déjà néoplasiques (adénomes, épithéliomes et sarcomes).

Ces 5 grandes variétés de kystes sont tout à fait différentes au point de vue anatomique : nous allons en étudier successivement les principaux caractères anatomiques.

1° *Les kystes parasitaires*, kystes hydatiques, ont été excessivement rarement observés au niveau de la glande surrénale. Deux observations authentiques montrent la possibilité de cette localisation de l'échinocoque (Huber [1], Perrin [2]); ce sont là des faits d'un intérêt pratique presque nul.

2° *Les vrais kystes glandulaires*, comparables à ce que l'on est convenu d'appeler *kystes par rétention* dans les autres glandes, sont ici très rares. Klebs (*Handb. der path. Anatomie*, 1876, p. 579) admet leur existence; mais les faits publiés chez l'homme sont presque tous

1. Huber, *Deutsch. Arch. f. klin. Med.*, 1868, Bd, p. 613.
2. Perrin, *Comptes rendus de la Soc. de Biologie*, Paris, t. V, 1853, p. 157.

discutables ou incomplets. *Chez les animaux*, le cheval en particulier, les kystes glandulaires semblent plus fréquents. Brückmüller et Kitt [1], Manasse [2], ont rapporté des exemples de kystes colloïdes de la capsule surrénale chez le cheval. Ces kystes, ordinairement peu volumineux (cerise, noisette), étaient formés *par une paroi conjonctive tapissée d'un épithélium cylindrique*. On sait aujourd'hui que dans la substance corticale de la capsule surrénale chez certains animaux (surtout les oiseaux, Kelly) on trouve normalement des tubes revêtus d'un épithélium cylindrique haut. Il existe des kystes comparables chez l'homme. Rolleston [3] en a publié récemment un exemple. Mais ces *kystes glandulaires*, formés vraisemblablement aux dépens des tubes de la substance corticale, n'atteignent jamais un gros volume (un haricot, une cerise tout au plus); ils ne présentent donc au point de vue clinique aucun intérêt. Nous n'y insisterons pas autrement.

A côté de ces kystes glandulaires, citons les faits encore plus rares de *kystes d'origine embryonnaire*, développés dans la capsule surrénale. Une intéressante observation de Sick [4] nous montre ce que sont ces formations kystiques : à l'autopsie d'une femme de quarante-quatre ans, cet auteur trouva par hasard dans une capsule surrénale deux petits kystes; l'examen histologique montra que la *paroi de ces kystes était tapissée par un épithélium cylindrique à cils vibratiles*. Comme normalement il n'entre pas dans la structure de la capsule surrénale adulte d'épithélium cilié, on est forcé, pour expliquer la genèse de ces kystes, d'invoquer l'hypothèse *d'une inclusion intraglandulaire de débris wolffiens*; nous rappellerons à ce propos que l'un de nous a montré pour la première fois la présence de pareils débris wolffiens formés d'épithélium cylindrique cilié dans une volumineuse *tumeur mixte juxtarénale* [5].

3° *Les adénomes kystiques* de la capsule surrénale sont un peu plus fréquents que les kystes glandulaires. Marchand, Askanazy, Manasse, Kelly, Kelynack ont décrit des *adénomes surrénaux*, qui contenaient de *petits kystes revêtus d'épithélium cylindrique*. On a comparé en Allemagne ces adénomes surrénaux kystiques aux goitres kystiques; mais nous remarquerons que les vrais kystes tapissés d'épithélium sont relativement rares dans les adénomes thyroïdiens et que *la*

1. Bruckmüller et Kitt, *Lehrb. der path. anat. Diagn. für Thierärzte*, 1895, t. II, p. 463.
2. Manasse, *Virchow's Archiv*, Bd 145, p. 131.
3. Rolleston, *Trans. of the Path. Soc. of London*, 1850, t. L, p. 214.
4. Sick, *Virchow's Archiv*, 1903, Bd. 172, p. 468.
5. Hartmann et Lecène, Les tumeurs de la capsule adipeuse du rein, *Travaux de Chirurgie anat. clinique*, Steinhil, Paris, 1902, t. I, p. 45.

plupart des tumeurs, appelées kystes du corps thyroïde, sont des pseudo-kystes par nécrobiose d'une partie du goitre ou par hémorragie intra-glandulaire enkystée. En tout cas, ces adénomes kystiques de la glande surrénale ne sont pas intéressants au point de vue chirurgical; car ils ne dépassent pas un très petit volume et ne sont pas appréciables cliniquement. Nous ne connaissons pas encore d'exemple d'*épithélioma kystique* de la capsule surrénale, pouvant donner un kyste volumineux, comparable à ceux que l'on a décrits dans certaines glandes, le pancréas par exemple (Hartmann et Gilbert) ; dans tous les cas de kystes rencontrés dans les tumeurs malignes surrénales, il s'agissait de *pseudo-kystes* par nécrobiose ou hémorragie (vide infra), et non de vrais kystes à revêtement épithélial.

4° *Les kystes séreux ou lymphangiomes kystiques de la capsule surrénale* semblent plus fréquents que les kystes glandulaires; d'autre part, comme ils peuvent atteindre de grandes dimensions, *ils présentent un intérêt chirurgical particulier.* Ces kystes sont formés par *une paroi conjonctive épaisse, contenant parfois des fibres musculaires lisses, et leur cavité est revêtue d'un endothélium aplati* : ils sont soit *uniloculaires*, soit *pluriloculaires.* Mais dans ce cas l'une des cavités l'emporte en général de beaucoup sur les autres par ses dimensions, si bien qu'à première vue on pourrait croire à un kyste uniloculaire. Parmi les 9 observations que nous avons rapportés ci-dessus de kystes de la capsule surrénale, 3 fois il s'agissait de kystes séreux de la capsule surrénale.

Dans notre observation personnelle, il s'agissait aussi d'un *kyste séreux vraisemblablement d'origine lymphatique*, développé dans la capsule surrénale gauche; cette glande presque complètement détruite n'était plus représentée que par les débris microscopiques, que nous avons heureusement pu retrouver dans la paroi de la poche.

Nous ne savons rien de certain, naturellement, sur l'origine de ces *kystes séreux ou lymphangiomes kystiques de la capsule surrénale* : très probablement ils se développent aux dépens d'une malformation primitive des lymphatiques de l'organe; leur développement est en général fort lent et progressif; leur contenu est séreux, très pauvre en éléments cellulaires, tenant souvent en suspension des parcelles de cholestérine, comme dans notre observation personnelle. Il est probable que certains de ces kystes séreux peuvent devenir le siège d'*hémorragies, consécutives à une inflammation chronique de leur paroi* : c'est une transformation analogue à celle de l'hydrocèle vaginale en hématocèle, de la vaginalite séreuse simple en pachyvaginalite hémorragique. Il nous paraît probable que *cer-*

taines observations de kystes hématiques de la capsule surrénale, telles que celles de Pawlick, de Henschen, peuvent recevoir cette interprétation. Malheureusement la preuve rigoureuse est difficile à fournir : l'étude histologique de la paroi ne pouvant que très difficilement permettre de distinguer *la structure d'un hématome enkysté en voie d'organisation de celle d'un kyste séreux ayant subi la transformation en pachyvaginalite hémorragique*. La présence de fibres musculaires lisses (Pawlick), dans la paroi du kyste hématique, nous semble un très bon argument en faveur de son origine lymphatique, car cette constatation histologique permet d'éliminer à coup sûr l'hémorragie enkystée.

5° *Les pseudo-kystes de la capsule surrénale* répondent à deux catégories principales de faits : 1° *hémorragies et nécrobiose dans le parenchyme d'une capsule surrénale normale*; 2° *hémorragies et nécrobiose dans une capsule surrénale déjà malade* (*tuberculose ou plus souvent néoplasme*).

Nous laisserons complètement de côté les pseudo-kystes de cette dernière catégorie : ils répondent soit aux pseudo-kystes dus à la *transformation séreuse de foyers tuberculeux* développés dans la capsule surrénale (Barlow, Christie, Ogle), soit aux pseudo-kystes encore plus fréquemment observés dans *les néoplasmes malins de la capsule surrénale*. En effet les épithéliomes et sarcomes primitifs de la glande surrénale sont très souvent farcis de foyers d'hémorragies interstitielles ou de nécrobiose, aux dépens desquels peuvent se developper des cavités kystiques plus ou moins volumineuses. Ces pseudo-kystes n'ont qu'un *intérêt anatomique*; leur diagnostic histologique différentiel se fera par l'étude *attentive de la paroi de la poche qui montrera la structure du néoplasme au sein duquel s'est formé le pseudo-kyste*.

Au contraire, *les pseudo kystes dus à l'enkystement d'une hémorragie qui s'est faite dans une glande surrénale préalablement normale est beaucoup plus intéressante*. D'après certains auteurs, *ces pseudo-kystes hémorragiques* formeraient la variété la plus fréquemment observée de *tumeurs kystiques de la capsule surrénale*. On sait que la capsule surrénale est très souvent le siège d'hémorragies interstitielles. Les travaux de Simmonds [1], Leconte [2] et Arnaud [3] ont bien mis ce point en lumière. Ces hémorragies reconnaissent les causes les plus variables : *traumatisme* (cause rare), le plus souvent *hémorragies au cours des maladies infectieuses*, de la *leucémie*, du *diabète* des

1. Simmonds, *Virchow's Archiv*, Bd 170, p. 242.
2. Leconte, thèse de Paris, 1897.
3. Arnaud, *Arch. générales de Médecine* (année 77), 1900, p. 1.

néphrites chroniques et des *intoxications*. L'hémorragie se produit e général au centre de la glande, dans la couche médullaire, qu contient des vaisseaux volumineux, à parois minces : si l'épanche ment sanguin est abondant, il s'enkyste et donne *alors naissance des pseudo-kystes hémorragiques*, tels ceux décrits par Rayer, Chiar Routier, Triepcke (Bier), dont nous avons plus haut rapporté le observations. L'étude anatomique de ces pseudo-kystes hémorra giques est délicate, car il faut *rechercher avec soin, dans la capsule d l'hématome enkysté, des débris de glande surrénale pour pouvoir fair le diagnostic de la nature du kyste*. Nous avons vu que ces kyste pouvaient *atteindre des dimensions considérables* et contenir 2, 4 o même 10 litres de liquide sanglant (voir observations ci-dessus) leur paroi fibreuse est parfois calcifiée, surtout lorsqu'ils son anciens. Ces *grands kystes hématiques* de la capsule surrénale son *toujours unilatéraux* : en effet, comme ils détruisent la glande surré nale, s'ils étaient bilatéraux, ils amèneraient sûrement la mort d malade très rapidement. *La capsule surrénale du côté opposé* a tou jours été trouvée normale ou même augmentée de volume pa hypertrophie compensatrice (Stilling).

Telles sont les cinq grandes variétés de tumeurs kystiques qu l'on peut rencontrer au niveau de la capsule surrénale. La fréquenc de chacune de ces variétés est très différente, nous l'avons vu; et l'o peut dire *qu'au point de vue chirurgical les seules tumeurs kystique intéressantes sont* soit les *kystes séreux ou lymphangiomes*, soit le *pseudo-kystes hémorragiques* : en effet, seules ces deux variétés d tumeurs kystiques sont relativement fréquentes et surtout seule elles atteignent des *dimensions suffisantes pour être cliniquemen reconnues. Ce sont deux catégories de kystes qui constituent à elles seule ce que l'on pourrait appeler les « grands kystes de la capsule surré nale »*.

Les symptômes de ces grands kystes de la capsule surrénale sont très vagues et leur diagnostic clinique est pour ainsi dire impossible.

Comme ces kystes sont *toujours unilatéraux, ils ne déterminen jamais le syndrome addisonnien*; il n'y a pas trace d'insuffisanc surrénale chez les malades porteurs de ces kystes; et ce n'est don pas par l'étude des symptômes généraux que l'on peut arriver à en faire diagnostic.

Par conséquent il ne reste que les *signes physiques* qui pour raient permettre de penser, en présence d'une tumeur bizarre d la cavité abdominale, qu'il s'agit de cette variété exceptionnelle du néoplasme.

La tumeur a une évolution lente (plusieurs années), progressive; elle se développe dans l'un ou l'autre des hypochondres; c'est une tumeur à évolution thoraco-abdominale, refoulant en haut le diaphragme, distendant la partie inférieure de la cage thoracique, et venant pointer en avant au-dessous du rebord costal droit ou gauche; elle possède le contact lombaire. Un fait remarquable, c'est combien ces tumeurs *refoulent les organes voisins* et arrivent ainsi par exemple à luxer le rein hors de sa loge lombaire (obs. de Pawlick et Bier). Au point de vue clinique, ce seront donc des *tumeurs kystiques de la partie supérieure de la cavité abdominale*, rappelant beaucoup par leur évolution les *kystes hydatiques du foie* ou *les kystes du pancréas.*

Ces kystes donnent lieu parfois à des *phénomènes douloureux très marqués* (Henschen et Routier) : ainsi, dans l'observation de Routier, il existait des crises douloureuses revenant par accès à intervalles assez éloignées : les douleurs irradiaient vers le sacrum et vers la région thoracique inférieure (pleurodynie). Accompagnées de vomissements, ces crises douloureuses peuvent rappeler les crises gastriques; elles sont dues très probablement aux *troubles de compression du sympathique abdominal* avec lequel, on le sait, la capsule surrénale présente des relations anatomiques si intimes.

Ces tumeurs sont toujours *rétropéritonéales* naturellement : aussi l'étude clinique de leurs rapports avec *le gros intestin* peut-il donner des renseignements utiles : il faudra rechercher avec soin l'existence en avant de la tumeur d'une bande de sonorité, surtout après *insufflation du côlon par le rectum.*

L'examen du sang devra toujours être fait : en effet la présence d'une *éosinophilie* marquée serait un bon signe de présomption en faveur d'une tumeur kystique parasitaire, c'est-à-dire en pratique d'un kyste hydatique.

Nous ne ferons pas ici de diagnostic différentiel qui serait forcément trop schématique : nous nous contenterons de rappeler que ces tumeurs kystiques peuvent être confondues surtout : avec *les kystes hydatiques du foie ou de la rate, les kystes du mésentère, ou des mésocôlons, les kystes du pancréas, les kystes séreux de la rate et enfin les tumeurs kystiques rénales (hydronéphroses surtout) ou périrénales.* La présence de pigments biliaires dans les urines et l'éosinophilie permettront souvent de reconnaître un *kyste hydatique du foie*; la mobilité de la tumeur kystique qui peut sortir de l'hypocondre et y être ensuite refoulée plaiderait en faveur d'un *kyste de la rate* : la glycosurie, la stéarrhée et l'insuffisance de la digestion des albuminoïdes et des corps gras seraient en faveur d'un *kyste du pancréas*; enfin la séparation des urines permettant de reconnaître

un bon fonctionnement du rein du côté où siège la tumeur kystique permettrait d'éliminer l'*hydronéphrose*. Mais remarquons à ce propos que l'hématurie a été observée par Rayer dans un kyste hématique surrénal; ce symptôme, s'il existait, conduirait presque sûrement à une erreur de diagnostic, d'ailleurs fort excusable. *En tout cas, jamais de ponction exploratrice, manœuvre souvent inutile et toujours dangereuse.*

On peut comprendre facilement combien le diagnostic clinique de nos grands kystes surrénaux sera difficile pour ne pas dire impossible en règle générale. La nature exacte de la tumeur ne pourra être soupçonnée *qu'après l'ouverture de l'abdomen, une fois que l'on aura pu se rendre compte des rapports du kyste avec les organes voisins*, et même alors le diagnostic exact du siège de la tumeur pourra rester encore indécis; dans notre observation, par exemple, on crut qu'on avait opéré un kyste du pancréas, jusqu'à l'examen histologique de la pièce.

Le traitement de ces grands kystes surrénaux, qui ne peut être naturellement que chirurgical, comprend deux méthodes principales : *la marsupialisation* ou *l'extirpation complète du kyste*.

Il est impossible de dire à priori à laquelle de ces deux méthodes on doit avoir recours : c'est affaire au chirurgien de choisir, dans chaque cas particulier, entre la marsupialisation ou l'extirpation.

Tout dépendra de l'étendue et de la solidité des adhérences : une fois le kyste vidé d'une partie de son contenu par ponction, on commencera la décortication : si cette manœuvre semble facile, si l'on est tombé sur un bon plan de clivage, il nous semble que le mieux sera de continuer jusqu'au bout la décortication, comme l'ont fait Krönlein et Pawlick : on peut ne trouver qu'un ou deux pédicules vasculaires nécessitant des ligatures (Pawlick). Si, au contraire, la décortication se fait mal, si cela saigne trop et qu'on n'ait pas cette impression si nette du bon plan de clivage, il vaudra mieux s'en tenir à la marsupialisation, après résection d'une partie de la poche, de façon à en réduire les dimensions; on se comportera en somme absolument comme on le fait pour les kystes du pancréas. Dans tous les cas opérés jusqu'ici, les chirurgiens ont eu recours à la *voie transpéritonéale après incision médiane, juxtamédiane, ou oblique, parallèlement au rebord costal*. Il nous semble que, vu l'incertitude constante du diagnostic, *ce sera toujours à cette voie qu'il faudra recourir* : l'incision lombaire, excellente pour les tumeurs du rein, ne donnerait pas ici assez de jour pour l'exploration préalable des connexions de la tumeur, qui constitue un des temps les plus importants de l'acte opératoire.

Les résultats des opérations sont jusqu'ici fort peu brillants : mais, le nombre des cas opérés n'étant que de cinq, on ne peut tabler sur un chiffre aussi faible. Bier et Routier firent la marsupialisation : les deux malades moururent : Krönlein extirpa le kyste et sa malade mourut; Pawlick fut plus heureux et put guérir sa malade après avoir enlevé la totalité de la poche kystique. Enfin, dans notre observation personnelle, la malade guérit après résection partielle et marsupialisation du kyste.

Donc 2 guérisons et 3 morts sur 5 opérations : voici le bilan actuel de ces interventions. Ces chiffres trop faibles manquent pour nous de valeur; et nous croyons que les résultats du traitement chirurgical deviendront meilleurs avec les progrès de la technique et *surtout avec une meilleure connaissance de l'anatomie pathologique de ces kystes rares, rétro-péritonéaux*; une orientation rapide permettra au chirurgien de reconnaître dès le début de l'opération à quelle variété de kyste il a affaire; on ne perdra plus de temps à explorer inutilement la cavité abdominale et les chances de choc ou d'*infection péritonéale* seront ainsi très diminuées.

L'INFLAMMATION DES DIVERTICULES INTESTINAUX
OU DIVERTICULITE

Par Léon CAHIER

Professeur agrégé libre du Val-de-Grâce,
médecin principal de 2e classe.

Certains accidents, le plus souvent graves, auxquels peut donner naissance la présence dans l'abdomen d'un diverticule intestinal : étranglement, invagination, volvulus, fistules stercorales de l'ombilic, tumeurs kystiques ou adénoïdes, etc., sont signalés depuis une époque relativement éloignée; mais l'inflammation diverticulaire, *diverticulite aiguë* ou *chronique*, est de connaissance tout à fait récente et n'est pas encore, même à l'heure actuelle, mentionnée dans les traités de Pathologie, au moins comme entité morbide. Les recherches auxquelles nous nous sommes livré à l'occasion d'un cas de diverticulite à rechutes, opérée à froid, et que nous avions, avant l'intervention, considérée comme une appendicite banale, nous ont permis d'en trouver 36 cas, sur lesquels 13 ont été des découvertes d'autopsie et les autres, au nombre de 23, des surprises pour l'opérateur. Blanc [1], dans sa thèse inaugurale, en avait réuni 19 observations et s'étonnait déjà en constatant que cette affection, relatée d'une façon spéciale en Allemagne depuis 1894, était, en France, passée sous silence d'une façon absolue pour ainsi dire.

Notre travail n'a trait qu'aux inflammations du diverticule, logé dans l'abdomen, non ectopié. Nous laissons de côté les diverticulites herniaires, dont nous signalerons toutefois, au cours de cette étude, certaines particularités, pouvant plus spécialement se rattacher à notre sujet, la présence d'un diverticule dans un sac herniaire et les accidents qui peuvent s'ensuivre ayant été largement étudiés dans ces dernières années. Ainsi Ekekorn [2] en à réuni 22 observations, dont 15 avec étranglement, et Payre [3] 39 (y compris les 22 cas d'Ekekorn) s'appliquant soit à des diverticules soit à des kystes

1. Blanc, Thèse de Paris, 1899.
2. Ekekorn, *Arch. f. Klin. Chir.*, t. 64, p., 115, 1901.
3. Payre. *Verbandl. der deutsch. Gesselsch. f. Chir.*, XXXI, Kouge. 11, p. 347.

intestinaux, auxquelles on peut ajouter les faits de Mignon[1], de Brin, rapporté par Broca[2] et de Auvray rapporté par Rieffel[3].

Avant d'aborder l'étude pathologique de la diverticulite, il nous paraît nécessaire de chercher à définir nettement les caractères des diverticules intestinaux qui, classés jusqu'ici sous la rubrique « diverticules de Meckel », ne paraissent pas relever tous d'une origine identique.

Il est classique d'admettre deux variétés seulement de diverticules intestinaux : les *vrais* diverticules vitellins ou de Meckel, agents bien connus de nombre d'étranglements intestinaux; et les *faux* ou pseudo-diverticules, hernies tuniquaires, constitués par l'éversion de la muqueuse intestinale, qui vient se coiffer de la séreuse après avoir traversé la couche musculaire plus ou moins dissociée. Ces derniers, quelquefois multiples, se rencontrent en un point quelconque du tube digestif, aussi bien sur l'intestin grêle que sur le gros, sont minces, d'une longueur qui ne dépasse pas deux centimètres, et communiquent avec la cavité intestinale par un orifice étroit en forme d'anneau ou de boutonnière. Ils sont acquis, non congénitaux, bien que réclamant pour se développer une prédisposition locale, à laquelle vient s'ajouter la pression intra-intestinale[4].

Le diverticule vrai représenterait un vestige du conduit vitello-intestinal, reliant le tube digestif de l'embryon à la vésicule ombilicale ou vitelline et n'ayant pas accompli sa régression totale. Les vaisseaux omphalo-mésentériques qui l'accompagnent, de nature transitoire aussi, peuvent, de leur côté, persister plus ou moins modifiés comme satellites du diverticule, qu'ils rattachent au mésentère à l'ombilic ou à son voisinage. Ainsi Tiedmann[5] a vu un canal cylindrique, partant de l'iléon, s'aboucher dans une large vésicule para-ombilicale, disposition à peu près analogue à celle que Hilgenreiner (Obs. XIII) a rencontrée chez son opéré; et Dujarrier[6] a présenté un diverticule fixé par un tractus assez résistant contenant une artériole perméable qui se jetait dans la mésentérique supérieure. Le diverticule peut aussi rester libre et garder au niveau de son cul-de-sac terminal un vestige plus ou moins accusé d'une implantation vasculaire.

1. Mignon, *Bull. Soc. Chirurgie*, 1903, p. 485.
2. Broca, *id.*, 1905, p. 366.
3. Rieffel, *id.*, 1905, p. 1014.
4. Graser. *Congrès Chir. Allem.*, 1898.
5. Tiedmann, cité par Bérard et Delore, *Revue de Chirurgie*, 1899, 1er vol., p. 590.
6. Dujarrier, *Bull. Soc. Anat.*, 15 nov., 1901.

Les caractères distinctifs du diverticule de Meckel seraient les suivants :

1° *Unicité absolue.*

2° *Identité de leur paroi avec celle de l'intestin.*

3° *Siège habituel sur la deuxième portion de l'iléon plus ou moins loin du cæcum.*

4° *Longueur généralement supérieure à deux centimètres.*

5° *Présence habituelle sur le cul-de-sac terminal d'un filament ou d'une trace d'insertion filamenteuse.*

6° *Adhérence fréquente à l'ombilic, au mésentère, ou à l'intestin.*

7° *Implantation à angle droit sur le bord libre de l'intestin, dans lequel l'abouchement se fait à plein canal.*

8° *Origine vitelline.*

Cependant il faut reconnaître que nombre de diverticules dits de Meckel ne réunissent pas les caractères essentiels que nous venons de signaler; et l'on est en droit de se demander si on n'a pas englobé sous cette dénomination des cas dissemblables. Sans doute, au point de vue des accidents pathologiques causés par la présence d'un appendice iléal, l'imprécision anatomique ne peut, en l'espèce, avoir une grande importance; toutefois il ne paraît ni inutile ni oiseux de chercher à apporter un peu de clarté sur cette face de la question, comme nous allons essayer de le faire.

En raison même de leur origine, les diverticules dits de Meckel devraient être *uniques*, et les cas exceptionnels de dualité, interprétés comme une anomalie de l'anomalie (Cazin [1]), ou comme une coexistence d'un diverticule vrai avec un faux. Ainsi Cazin chez un enfant de 13 mois a rencontré deux appendices iléaux : l'un présentant les caractères du processus vrai; l'autre, de petites dimensions, invaginé dans la lumière du canal intestinal; et, à la seule lecture de l'observation, il ne paraît guère possible de distinguer la nature véritable du dernier. Mais dans quelques cas l'existence simultanée de deux diverticules vrais semble bien établie. Ainsi Sangalli [2] a vu l'intestin se diviser longitudinalement en deux tubes, dont l'un d'une longueur de plusieurs centimètres présentait un calibre à peu près égal à celui de l'anse iléale d'implantation et se terminait en s'effilant progressivement; cette disposition et une autre analogue sont figurées dans le travail d'Italo Antonetti, (fig. 4 et 6). Chez un malade opéré par nous d'occlusion intestinale aiguë [3], la dernière anse iléale portait deux appendices : l'un du

1. Cazin, thèse de Paris, 1862.
2. Sangalli, Cité par Italo Antonetti, *Revista Veneta di Sc. Med.*, 1902-1903.
3. Cahier, *Bulletins Soc. Chirurgie*, novembre 1898.

volume et de la dimension de la seconde phalange du pouce, cylindro-conique, turgescent, à parois violacées tendues par les gaz, se détachait à angle obtus de la face latérale de l'intestin; le second, placé à quelques centimètres du premier sur le bord libre, et constitué par un renflement rigide du volume d'un dé à coudre, se terminait en un cul-de-sac, auquel faisait suite un filament de 7 à 8 centimètres de long adhérent au péritoine de la fosse iliaque droite et formant bride d'étranglement; tous deux s'abouchaient à plein canal avec l'intestin. Le *filum terminale* plaidant nettement en faveur de l'existence d'un diverticule de Meckel, dira-t-on que le premier était un pseudo-appendice? Cependant sa longueur, ses dimensions, son abouchement large dans le canal intestinal suffisent à étayer l'opinion contraire; et si les parois étaient relativement minces, elles ne l'étaient pas plus que celles de l'intestin lui-même distendu par le météorisme. Ainsi l'*existence de deux diverticules vrais* sur un même sujet ne paraît pas contestable.

Il est admis que le diverticule congénital vrai possède toujours les quatre tuniques de l'intestin sur lequel il s'implante, peu ou pas modifiées; cependant les dispositions contraires ne sont pas rares. Ainsi, dans le cas de Paccinotti[1] (obs. XXV), le processus iléal fixé à l'ombilic par un cordon solide offrait une tunique musculaire incomplète avec tendance de la muqueuse à l'éversion. Krebs, Birch-Hirschfeld, Buchanan[2] ont rencontré des diverticules considérés comme vrais présentant des parois musculaires atrophiées; et Taruffi[3] a tiré des recherches qu'il a faites la conclusion que ce n'est pas dans l'existence des quatre tuniques de l'intestin qu'il faut chercher un caractère essentiel des diverticules vrais.

L'implantation du diverticule de Meckel, qui normalement doit se faire sur la terminaison de l'iléon, est sujette à de grandes variations. Rogie[4] l'a rencontrée à 3 mètres du cæcum; Clarkson et Collard[5], Buzzi cité par Franchomme[6], Greding et Albers[7] sur le duodénum, à deux doigts du pylore, ou sur le jéjunum; Wallmann et Tosi[8] sur le côlon, c'est-à-dire loin de l'abouchement normal du conduit vitellin. Sangalli sur 8 diverticules dits de Meckel qu'il a examinés les a trouvés 4 fois à la fin de l'iléon, 1 fois sur le commencement,

1. Paccinotti, *Gaz degli ospitale et del cliniche*, 1894.
2. Cités par Italo Antonetti, *loc. cit.*
3. Taruffi, cité par Italo Antonetti, *loc. cit.*
4. Rogie, *Journal des sciences médicales de Lille*, 1892.
5. *Journal of Anatomy*, 1892.
6. Franchomme, *Anomalies de régression du canal vitellin*, thèse de Paris, 1893.
7. Cités par Bérard et Delore, *Revue de Chirurgie*, 1899, t. 1er, p. 591.
8. Cités par Italo Antonetti, *loco citato.*

1 fois sur le jéjunum, sur le côlon ascendant et sur la partie postérieure du rectum. Ces dispositions, d'après Boldt[1], s'expliqueraient soit par une implantation originelle anormale du canal vitellin, soit par une disproposition congénitale dans le développement ultérieur des diverses parties de l'intestin, hypothèse non scientifiquement démontrée.

Le diverticule de Meckel devrait s'aboucher à angle droit sur le bord libre de l'intestin; cependant Sangalli, Pétrone[2], Braun[3] et Franchomme[4] ont observé l'implantation sur le bord mésentérique; de même Broca. Dans le cas que j'ai opéré et que j'ai signalé plus haut, l'un des appendices s'abouchait sur la face latérale de l'iléon.

L'adhérence du diverticule de Meckel, directe et surtout indirecte, à l'ombilic, au mésentère, à l'intestin ou à d'autres viscères abdominaux, est signalée dans la plupart des observations ayant trait à des cas qui se sont accompagnés d'accidents pathologiques; mais, comme nous le verrons au chapitre de l'anatomie pathologique, souvent les adhérences sont d'origine inflammatoire et non congénitale, et les nombreuses recherches cadavériques qui ont été faites démontrent que les diverticules sont ordinairement libres dans la cavité abdominale.

Ainsi, nombre de diverticules dits de Meckel paraissent échapper en raison de l'absence de certains caractères primordiaux à l'origine vitelline; et c'est pourquoi quelques auteurs ont cherché à en expliquer la genèse d'une façon différente de celle de l'anatomiste allemand. Oken[5] fait du processus une dépendance de l'allantoïde, et Zigler[6] admet qu'il peut être constitué par une dilatation circonscrite de toutes les tuniques de l'intestin. Certaines cavités cellulaires de la vessie, à triple paroi, paraissent du reste se former par un phénomène analogue[7]. Jaboulay, d'après Vignard et Pinatelle[8], considère le diverticule vrai comme très rare et croit que certains d'entre eux munis d'un filament sont constitués par l'évagination lente par poussée continue des tuniques intestinales ou par une lésion ulcéreuse de l'intestin suivie de l'épithélialisation d'un trajet adjacent. Doutrebente[9] et Gombault pensent qu'il pourrait être une anse intestinale avortée.

1. Boldt, *Ueber Darmeinklemmung das Divert. Meckel*, thèse Marburg, 1891.
2. In Italo Antonetti, *loc. cit.*
3. Thèse de Boldt, *loc. cit.*
4. Thèse. *Loc. cit.*
5. Oken, *Jener litt. Zeitung*, 1815, n° 26.
6. Zigler, cité in Italo Antonetti, *loco citato.*
7. Voir *Bull. Soc. Anatomique*, Vol. XIII, p. 284 et vol. XXVI, p. 42.
8. Vignard et Pinatelle, *Bulletin méd.*, 1903, p. 375.
9. Doutrebente et Gombault, *Annales méd. Psychol.*, 1899, p. 217.

Pour Gilis[1], les diverticules affecteraient deux modalités. 1° Diverticules en cul-de-sac fixés à l'ombilic par un cordon filamenteux ou un tube communiquant avec l'intestin et s'engageant par le bout supérieur dans l'anneau ombilical. 2° Diverticules libres ne présentant à leur sommet aucune trace d'insertion ligamenteuse et souvent munis d'un méso qui les rattache à l'anse sous-jacente, variété de beaucoup la plus fréquente. Les premiers sont les vrais diverticules de Meckel et les autres sont une anomalie de caractère ancestral analogue à ces appendices qu'on retrouve chez beaucoup d'animaux et qui naissent, par une sorte de bourgeonnement, comme le cæcum et son appendice chez l'embryon humain. Gilis n'est, du reste, pas seul à défendre cette théorie. Augier[2] conclut que, le plus souvent, les processus intestinaux ne sont qu'une variété de ces renflements intestinaux, que l'on rencontre chez le lapin, le lièvre, le chat, certains oiseaux. Blanc doute que tous les diverticules vrais trouvent l'explication de leur origine dans la théorie de Meckel, et ne regarde comme tels que les processus iléaux insérés à l'ombilic par un cordon ou par un tube, opinion défendue aussi par Camus et Matry[3] et par Italo Antonetti, qui soutient que les appendices en doigt de gant appendus à l'iléon, libres dans la cavité péritonéale, ne présentant à leur sommet aucune trace d'insertion ligamenteuse les reliant à l'ombilic et souvent munis d'un méso les rattachant à l'intestin, ne sont qu'une anomalie de caractère ancestral, rappelant les appendices identiques qu'on trouve en particulier chez les Rongeurs.

Enfin Sangalli[4], en dehors des cas nettement vitellins, cherche l'origine des diverticules dans un excès de formation analogue aux doigts surnuméraires insérés au bord interne de la première phalange de l'auriculaire et qui forment tantôt une petite masse mollasse avec noyau cartilagineux au centre, tantôt un appendice molluscoïde avec rudiment d'ongle où encore un petit lipome attaché au bord cubital de la main.

Ajoutons que, d'après Italo Antonetti, Heller et Zeucher Neumans ont constaté à l'extrémité de diverticules l'existence d'un pancréas accessoire et Tovesend et Sangalli la présence d'une petite frange graisseuse, constatations qui vont à l'encontre d'une genèse vitelline.

Quelques-uns des appendices iléaux relatés dans notre travail, nous paraissent, en raison de leur forme et de certaines particula-

1. Gilis, *Nouveau Montpellier médical*, 1898, VII, p. 505.
2. Augier, *Contribution à l'étude du divert. de l'iléon*, thèse, Paris, 1888.
3. Camus et Matry, *Bull. Soc. Anat.*, 1901, p. 265.
4. Sangalli; in Italo Antonetti, *loc. cit.*

rités anatomiques relever d'une troisième origine et bien que nous les ayons, pour suivre les errements anciens, considérés comme des diverticules, peut-être serait-il plus juste de les regarder comme

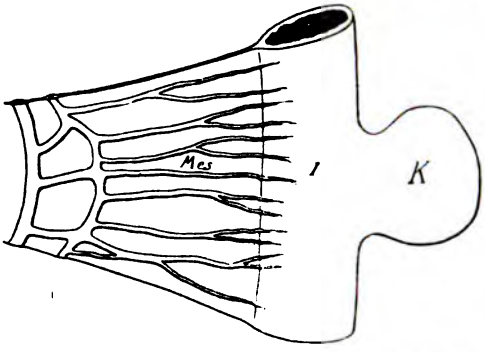

Fig. 1. — Partie inférieure de la figure. Cas de Terrier et Lecène.

une variété de kystes entéroïdes sous-séreux communiquant avec l'intestin.

En effet, si l'on veut comparer la figure 5 du mémoire de Terrier et Lecène [1], reproduite ici (fig. 1), avec les dessins schématiques

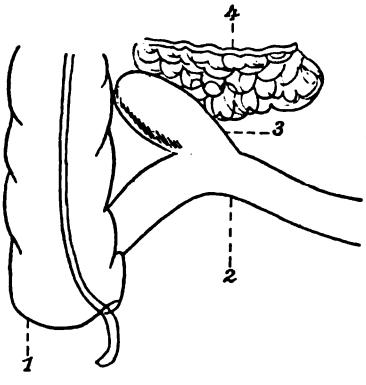

Fig. 2. — Partie inférieure de la figure. — Cas de Cahier.

Fig. 3. — Partie inférieure de la figure. Cas de Blanc.

représentant le cas de Blanc (fig. 3) et le nôtre (fig. 2), en notant que Tiedemann [2] et Roth ont observé chacun la communication étroite mais réelle d'un kyste entéroïde avec l'intestin, on verra combien notre remarque est fondée. Dans le cas de Roth, le diverti-

1. Terrier et Lecène, *Revue de Chirurgie*, 1904, 1er vol., p. 169.
2. Cité par Roth, *Virchow's Arch.*, 1881, Bd 86, Heft 3.

cule entéroïde était muni d'un pédicule qui, par sa torsion, amena la gangrène de processus et une péritonite mortelle, tandis que Tiedemann (1813) a rencontré chez un fœtus à terme un kyste iléal du volume d'une poire communiquant avec l'intestin par une ouverture pouvant admettre une petite sonde. Il nous paraît juste de rapprocher de ces faits le cas de Poirier (*Bull. Soc. Chir.*, 1903, p. 378), ayant trait à une tumeur kystique intra-péritonéale implantée sur l'iléon dont le pédicule à demi tordu avait donné lieu à des accidents diagnostiqués appendicite.

Terrier et Lecène admettent, du reste, que ces kystes, fermés dans la grande majorité des cas, se développent aux dépens du canal omphalo-mésentérique, sont, en conséquence, très proches parents des diverticules de Meckel, et que ceux qui ont gardé une communication avec la cavité intestinale sont dus probablement à un pincement et à un enclavement secondaire de la paroi intestinale au cours du développement, par analogie avec la genèse des kystes dermoïdes du cou et de la face. C'est aussi à des troubles dans le développement du bourgeon hépatico-pancréatique aux dépens de l'intestin primitif qu'il faut attribuer l'origine des diverticules duodénaux périvatériens en doigt de gant, observés par Letulle [1], Marie et Nathan Larrier [2]. On peut enfin se demander si certains diverticules insérés sur le duodénum, signalés plus haut, et que les auteurs ont pris pour des appendices vitellins ne sont pas identiques à la pièce présentée par Gandy [3] et constituée par un diverticule à paroi cellulo-muqueuse en forme de doigt de gant placé sur la portion horizontale du duodénum à 17 cent. de la valvule pylorique et communiquant avec l'intestin par un orifice de 10 à 11 mm. de diamètre.

Il résulte de ces remarques qu'on a jusqu'ici englobé sous le vocable de Diverticules de Meckel des appendices intestinaux appartenant à une variété différente. Sans doute la confusion au point de vue pathologique n'a pas grande importance; toutefois, une classification plus précise ne pouvant avoir que des avantages et faciliter l'acte opératoire par une connaissance exacte de la nature et de la situation des adhérences intra-abdominales, nous proposons de diviser en 4 classes les diverticules intestinaux :

1° *Diverticules de Meckel.*
2° *Diverticules ancestraux.*
3° *Diverticules entéroïdes par inclusion.*
4° *Diverticules faux.*

1. Letulle, *Bull. Soc. Anat.*, 1900, p. 758 et 807.
2. Marie et Nathan Larrier, *Bull. Soc. Anat.*, 1899, p. 982.
3. Gandy, *Bull. Soc. Anat.*, 1900, p. 691.

A. — *Diverticules de Meckel.* — Ils sont uniques, placés à la terminaison de l'intestin grêle, formés de quatre tuniques, de longueur supérieure le plus souvent à 2 centimètres, adhérents soit directement à l'ombilic ou à une zone avoisinante, soit indirectement par une bride vasculaire ou non au mésentère, à l'intestin ou encore à l'ombilic; quand le *filum terminale* fait défaut, on trouve sur le cul-de-sac terminal la trace de l'insertion.

B. — *Diverticules ancestraux.* — Ils sont coniques ou cylindriques, souvent en doigt de gant, siègent généralement sur la moitié inférieure de l'intestin grêle, mais peuvent se montrer plus haut et le plus ordinairement sur le bord libre de l'intestin; de longueur variable, non inférieure à 2 centimètres, ils peuvent être munis d'un méso. Libres, en principe, ils présentent dans bon nombre de cas, des adhérences acquises, non congénitales, avec la paroi abdominale ou avec les viscères; ils peuvent être multiples, et n'ont pas de filum terminale.

C. — *Diverticules entéroïdes par inclusion.* — Rares, ils siègent à la fin de l'iléon ou au voisinage du cæcum, ont le volume d'une amande ou d'une noix [1], un pédicule plus ou moins long, mais qui peut manquer et être réduit à un col très court. Ils occupent le bord libre de l'intestin dont ils font partie, ont des parois analogues; pas de filum terminale et peuvent contracter des adhérences avec les parties avoisinantes.

D. — *Diverticules faux ou hernies tuniquaires.* — Formés par l'éversion de la muqueuse intestinale à travers la couche musculaire, ils sont généralement de petit volume, multiples, à paroi mince, et peuvent se rencontrer sur toute la hauteur du tube digestif.

Il nous reste à signaler quelques particularités anatomiques susceptibles de jouer un rôle important dans la pathogénie et l'évolution des accidents inflammatoires, dont les diverticules peuvent être le siège. Ainsi certains d'entre eux sont munis d'une valvule plus ou moins complète, qu'on pourrait comparer à la valvule de Gerlach. — Obs. de Cazin : la valvule formait un diaphragme percé d'une ouverture de 5 millimètres. — Cas de Phœbus [2] : une bride surplombait l'orifice d'abouchement et le partageait en deux.

Dans les faits de Meckel, de Bonazolli et de Tabarrini [3], le repli valvulaire était formé par l'adossement de la muqueuse à elle même

1. Il est probable, du reste, que leur volume pourrait être plus considérable par analogie avec les kystes entéroïdes juxta-intestinaux étudiés par Terrier et Lecène (*loc. cit.*), dont ils seraient une variété rare et curieuse.
2. Phœbus, Dissert. Marburg, 1891.
3. Cités par Italo Antonetti, *loc. cit.*

doublée de fibres musculaires dépendant du plan intestinal; il en résultait une sorte de sphincter; une demi-valvule existait dans les diverticules rencontrés par Gilis[1] et Italo Antonetti (obs. 16).

On peut aussi observer sur les parois diverticulaires l'existence de petites hernies tuniquaires, analogues à celles qu'on signale assez souvent sur l'appendice iléal cæcal et qui ont été étudiées récemment par Lejars et Ménétrier[2]. C'est particulièrement à l'extrémité du diverticule, là où la couche musculaire est la plus irrégulière, qu'on les trouve ordinairement.

Ces petits diverticules, parasites, pourrait-on dire, ne sont que l'expression anatomique d'un processus d'inflammation chronique. Ruysch, Littré[3], en ont cité des cas; de même Franchomme[4], Augier, Mauclaire (obs. XXIV), qui ont vu des appendices iléaux dont le sommet présentait deux ou trois petites cornes; chez le malade de Pacinotti (obs. XXV), il y avait un commencement d'ectasie de la muqueuse à travers les fibres musculaires dissociées. On conçoit combien ces dispositions sont favorables à l'inflammation et à la perforation précoce des diverticules.

Nous en avons terminé avec les quelques particularités anatomiques qu'il nous a paru nécessaire de mettre en lumière en vue de certaines déductions pathologiques qui viendront ultérieurement; nous allons aborder maintenant l'étude des phénomènes inflammatoires diverticulaires dont les observations suivent.

OBSERVATIONS

I. — Blanc. Thèse de Paris, 1899. *Diverticulite pariétale avec présence d'un corps étranger. Péritonite plastique. Résection d'un diverticule entéroïde par inclusion. Guérison.*

Un homme de quarante-quatre ans, de bonne santé antérieure, est pris, dix jours avant son entrée à l'hôpital, d'une douleur brusque, aiguë, dans la fosse iliaque droite (coup de poignard péritonéal); traitement médical. Les douleurs persistent sans grande réaction; mais il existe de l'inappétence et un état saburral des voies digestives.

A l'entrée à l'hôpital, on constate les signes suivants : facies pâle, fatigué; langue chargée, teinte subictérique des conjonctives, quelques nausées sans vomissements; douleurs sourdes continues de la région iléo-cæcale, irradiant dans l'abdomen et exaspérées par la pression; ventre légèrement tympanisé; à la palpation défense de la paroi et empâtement profond avec

1. *Loc. cit.*
2. *Revue de Chirurgie*, 1904, 2me sem., p. 469.
3. Cités par Bérard et Delore, p. 592.
4. *Loc. cit.*, p. 57.

zone d'induration mal délimitée. T. 37°, 38°; pouls régulier fort à 90; diagnostic : appendicite subaiguë.

Opération. — Laparotomie latérale; on trouve une masse allongée ovoïde, avec adhérences larges des anses intestinales et des fausses membranes; libération des anses au milieu desquelles on rencontre un cordon arrondi du volume du pouce, qui est pris d'abord pour l'appendice. Un examen plus complet montre qu'il s'agit d'un diverticule iléal inséré sur une anse grêle et que l'appendice est sain. Résection du diverticule; guérison.

A l'examen on trouva dans le diverticule une arête de poisson avalée quinze jours avant et qui avait traversé en partie, obliquement, les parois du processus iléal, pour aller jusqu'au péritoine.

Examen microscopique. — A la coupe, altération très marquée de la couche glandulaire; culs-de-sac plongés dans un tissu inflammatoire riche en cellules rondes; les glandes ont disparu en certains points et à ce niveau le tissu muqueux tend vers le sphacèle.

Tunique cellulaire. — Lésions inflammatoires avec néoformation de tissu fibreux, indice d'un processus inflammatoire subaigu ou chronique.

Tuniques musculaires. — Les fibres musculaires sont dissociées par des traînées de cellules embryonnaires, et, en certains endroits, par des tractus conjonctifs en voie d'évolution fibreuse.

La couche adipeuse présente des traces d'inflammation chronique, surtout accentuées au niveau du revêtement péritonéal; dans cette zone on trouve, par places, du tissu conjonctivo-cellulaire formé de lamelles aplaties striées de cellules plates et de petits foyers hémorragiques.

II. — Boinet et Delanglade. *Archives gén. de médecine*, 1899, p. 477. *Ulcération et perforation typhoïdique d'un diverticule de Meckel. Péritonite généralisée. Résection du diverticule. Mort.*

Une femme de trente-cinq ans, atteinte de fièvre typhoïde, est prise des accidents d'une péritonite par perforation. Laparotomie douze heures après début. Incision médiane; écoulement liquide jaune sale, louche, purulent, sans odeur fécaloïde; on dévide l'intestin; on trouve un diverticule aussi large que les anses iléales, long de 10 cm., à sommet conique, présentant une perforation de 4 à 5 mm. ayant donné issue aux matières fécales liquides; le diverticule est épaissi, induré sur une hauteur de 3 cm.; sa base souple s'abouche largement dans une anse non altérée; résection; mort seize heures après.

Autopsie. — Lésions de péritonite purulente suraiguë; plaques de Peyer ulcérées dans la terminaison de l'iléon; le diverticule présente des follicules clos infiltrés de cellules embryonnaires; au sommet se voit une ulcération avec une petite perforation irrégulière, à bords peu déchiquetés, infiltrés de cellules embryonnaires et de globules de pus; en certains points petits foyers hémorragiques. Une calotte de fausses membranes fibrino-purulentes coiffe le sommet perforé du diverticule.

III. — Cahier (inédite). *Diverticulite à rechutes simulant l'appendicite. Résection à froid d'un diverticule entéroïde par inclusion. Guérison.*

C..., artilleur, vingt-deux ans; entré à l'hôpital militaire de Versailles en octobre 1902.

A eu en 1899, à l'âge de dix-neuf ans, une première crise abdominale caractérisée par des coliques, de la constipation, des douleurs dans la région iléo-cæcale d'une durée de huit jours.

En avril 1902, deuxième crise avec symptômes analogues aux précédents, accompagnés d'élévation thermique et ayant nécessité un séjour d'un mois à l'hôpital de Vincennes.

Fin septembre de la même année, troisième crise; troubles gastriques, constipation, douleur dans la fosse iliaque droite; envoyé à l'hôpital.

État à l'arrivée à l'hôpital. — Abdomen ballonné avec empâtement localisé dans la région appendiculaire et douleur présentant son maximum en dedans du point de Mac-Burney; l'hyperesthésie est accentuée et rend pénibles les contacts; pas de vomissement; constipation; langue saburrale; pouls régulier bien frappé à 80; T. 37°,38°.

Les accidents rétrocédèrent en quelques jours sous l'influence du traitement ordinaire; mais le malade garda, jusqu'au moment de l'opération à froid, pratiquée le 20 novembre, de la sensibilité au voisinage du point de Mac-Burney et une tendance au ballonnement du ventre avec constipation nécessitant l'emploi des lavements tous les deux jours; il persistait une zone d'empâtement assez régulière dans laquelle on percevait, par la palpation, une petite masse de la grosseur du pouce, qui fut considérée comme constituée par l'appendice.

Opération pratiquée avec le concours de notre collègue et ami le Dr Trifaud. — Incision de Jalaguier; en attirant le cæcum au dehors on amène avec lui un segment de l'anse grêle para-cæcale qui adhère sur la partie latérale du gros intestin par l'intermédiaire d'un corps dur, épais, du volume et de la forme d'une noix présentant aussi des adhérences avec une lame d'épiploon rouge et parsemé d'infiltrats sanguins. Il semble au premier aspect qu'on ait affaire à un appendice plus ou moins modifié dans sa forme et ses rapports par les poussées antérieures, ou à un gros ganglion enflammé; mais, en faisant basculer le cul-de-sac cæcal, on trouve l'appendice long, mince, contourné et ne laissant voir aucune trace d'un travail inflammatoire. L'appendice est d'abord réséqué. Dans un deuxième temps libération des adhérences qui réunissent la petite tumeur au cæcum, libération assez délicate en raison de la solidité des surfaces d'accollement; résection en chaîne du lambeau épiploïque adhérent, aggloméré, et que les petits foyers hémorragiques infiltrent jusqu'à une certaine hauteur.

La tumeur ne garde plus, alors, de connexions qu'avec l'anse iléale; elle est distante de 7 à 8 cent. de la valvule de Bauhin; son grand axe ovalaire est parallèle à l'intestin au bord libre duquel elle est plaquée étroitement par toute sa face inférieure. La dissection faite aux ciseaux, car le doigt est impuissant à désunir les connexions, s'accompagne d'un suintement sanguin abondant; la section du pédicule très court met à nu une surface muqueuse d'aspect caractéristique se continuant d'une part avec la cavité de l'organe appendiculaire, de l'autre avec la muqueuse intestinale; suture

de la plaie de l'intestin et enfouissement du petit moignon par quelques points à la Lembert; guérison sans incident.

Ainsi que le montre la figure 2, le diverticule formait avec le cæcum et l'anse terminale de l'iléon un anneau complet tout prêt à recevoir et à étrangler une anse intestinale. Il était constitué par des parois épaisses de 6 à 7 millimètres ou moins délimitant une cavité ampullaire communiquant avec l'intestin par un canal étroit court formant une sorte de sphincter; il ne contenait ni corps étranger ni matière fécale.

L'examen microscopique, fait par notre collègue et ami Lemoine (du Val-de-Grâce), montre que le diverticule présentait la constitution de la paroi intestinale avec ses villosités, ses glandes de Lieberkühn et ses follicules clos; la paroi très hypertrophiée présentait des travées fibreuses plus épaisses que normalement.

V. — Cazin. Thèse de Paris, 1862. *Diverticulite gangréneuse avec perforation. Mort.*

Un homme de dix-huit ans meurt avec des accidents d'occlusion intestinale. A l'autopsie on trouve à 45 cm. de la valvule de Bauhin un diverticule vrai gangrené avec perforation de l'extrémité adhérente ayant donné issue à des matières fécales et à une certaine quantité du mercure qu'on avait fait ingérer au malade dans l'intention de combattre l'occlusion; il n'est pas fait mention de l'existence d'un étranglement mécanique par bride ou par anneau.

IV. — Chauffard. *Bull. Soc. Anat.*, 1879, p. 742. *Diverticulite pariétale d'origine typhoïdique.* A l'autopsie d'un enfant mort de fièvre typhoïde on trouve un diverticule en forme de doigt de gant, libre, siégeant à 60 centimètres de la valvule de Bauhin, long de 7 centimètres, large de 1 centimètre, présentant à sa partie moyenne une plaque de Peyer très tuméfiée mais non ulcérée comme on en rencontre souvent chez les enfants.

VI. — Denucé. *Bull. Soc. Anat.*, 1851, p. 369. *Diverticulite perforante avec présence d'un corps étranger. Péritonite généralisée. Mort.*

Au cours d'une discussion l'auteur rappelle le cas d'un homme qu'il a observé, mort de péritonite généralisée.

A l'autopsie on note l'existence d'un diverticule intestinal présentant une ulcération perforante due à la présence d'un noyau de cerise engagé dans le canal diverticulaire.

VII. — Fitz et Housten. *The Am. J. of Med. Sciences*, 1884, p. 52. *Diverticulite perforante (corps étranger) avec péritonite suraiguë (Cas de Beale).*

H., meurt de péritonite suraiguë.

Autopsie. — Perforation d'un diverticule adhérent dans lequel on trouve un noyau de cerise, des pépins de fruits et deux petites masses dures irrégulières analogues à celles qu'on rencontre assez fréquemment dans l'intestin des chevaux.

VIII. — Galeazzi, *Gaz. med. di Torino*, 1898, n° 9. *Diverticulite à rechutes avec abcès péridiverticulaires. Présence d'un calcul stercoral. Opération (anus artificiel). Mort.*

Garçon de treize ans; a présenté dès son enfance des alternatives de constipation et de diarrhée; entre neuf et dix ans, trois crises caractérisées par de violentes douleurs dans la région ombilicale avec nausées et vomissements, fièvre élevée, météorisme, absence de selles, puis diarrhée terminale — durée des crises trois à quatre jours — dans les intervalles santé parfaite. Trois jours avant l'entrée à l'hôpital, crise analogue aux précédentes mais plus violente; puis signes prononcés de péritonite généralisée qu'on rattache à un étranglement par bride; anus artificiel. Mort.

Autopsie. — Étranglement intestinal dans un anneau formé par un diverticule de Meckel fixé à l'ombilic; gangrène de l'anse engagée sans perforation, adhérences légères du diverticule à plusieurs anses intestinales et solides en un point du mésentère. Le diverticule, d'une longueur de 21 centimètres, a la forme d'un fuseau; sa face inférieure porte un méso dont les vaisseaux sont fournis par la mésentérique supérieure; la paroi externe présente des traces de dépôts fibrineux récents et des exsudats anciens sous forme d'épaississements fibreux.

Examen microscopique. — La paroi diverticulaire est le siège des lésions chroniques interstitielles de la folliculite avec inflammation du tissu interglandaire; au niveau des adhérences avec le mésentère se trouve un certain nombre de petits abcès sous-séreux. La partie renflée du fuseau correspond à un élargissement de la lumière du conduit en forme de kyste rempli d'un liquide analogue à du pus et renfermant une concrétion stercorale; à ce niveau on observe des ulcérations de la muqueuse dont quelques-unes s'étendent jusqu'aux follicules.

IX. — Galton. *Trans. of path. Society London*, 1872. *Diverticulite d'origine typhoïdique avec perforation. Mort de péritonite.*

Un enfant de douze ans atteint de fièvre typhoïde meurt avec tous les accidents de la péritonite par perforation.

A l'autopsie on rencontre deux perforations; une siégeant sur l'iléon, l'autre à l'extrémité d'un diverticule iléal long de 5 centimètres; cette perforation se trouvait au niveau d'une plaque de Peyer.

X. — Gally. *Archives provinc. de Chirurgie*, 1898. *Diverticulite subaiguë avec abcès péridiverticulaires, d'origine traumatique (?); ileus. Mort.*

H. de quarante-sept ans est pris subitement de douleurs vives dans le bas-ventre et de phénomènes d'occlusion avec vomissements fécaloïdes. Huit jours auparavant le malade avait reçu dans le flanc droit un choc assez violent pour que la région restât douloureuse depuis cette époque jusqu'à l'apparition des phénomènes abdominaux. L'opération fait découvrir un étranglement par une bride de la grosseur d'une plume d'oie insérée, en haut sur l'intestin grêle, en bas sur le mésentère. Mort.

Autopsie. — Découverte d'un diverticule oblitéré au niveau de son abouchement dans l'intestin et formant une poche ou cavité close adhérente au

mésentère et altérée dans ses parois; il existait à son voisinage de la péritonite localisée avec petits foyers de suppuration. Cette poche diverticulaire contenait un hématome suppuré ayant entraîné de la péridiverticulite avec infection propagée aux tissus ou organes adjacents.

XI. — Halstead. *Med. Record.*, nov. 1902, p. 849. *Perforation diverticulaire avec péritonite d'origine typhoïdique. Mort.*

H. de trente-six ans présente dans le cinquième septenaire de la maladie des signes de péritonite par perforation qui nécessitent la laparotomie; le péritoine contient du pus et des matières stercorales, à droite on constate la présence d'un diverticule de l'iléon présentant à sa pointe une perforation assez large pour admettre l'extrémité du doigt et ayant donné issue au contenu abdominal. Mort. L'autopsie, outre la perforation, montre de nombreuses ulcérations sur la muqueuse diverticulaire.

XII. — Id. (*Cas observé par le Dr Schrœder*).

Un homme de quarante-cinq ans présente des symptômes de péritonite dans le deuxième septénaire d'une fièvre typhoïde; laparotomie. On trouve une perforation au sommet d'un diverticule présentant des adhérences avec la paroi abdominale antérieure à droite de l'ombilic et près de l'épine iliaque antéro-supérieure; le diverticule fut séparé de ses adhérences et la perforation suturée : mort.

XIII. — Hilgenreiner. *Beitr. f. klin. Chir.*, XI, 1903. *Diverticulite chronique ulcéreuse à rechutes. Résection du diverticule; guérison* (Résumé).

Garçon de dix-huit ans, éprouvant depuis quelques années des douleurs violentes dans le bas-ventre sous forme de coliques; de temps en temps, selles diarrhéiques teintées, une fois de sang et une autre fois fortement mélangées de sang rouge sombre; ces coliques, très violentes, paroxystiques, avaient leur acuité maxima au voisinage et à droite de l'ombilic; l'avant-dernière crise retint le malade au lit deux mois et s'accompagna de constipation opiniâtre et persistante sans fièvre et sans tumeur appréciable dans l'abomen.

État au moment de l'entrée à l'hôpital. — Facies anxieux; abdomen légèrement rétracté; à la palpation on trouve, à droite de l'ombilic, parallèlement à la ligne blanche et s'étendant jusqu'à elle, un empâtement de 6 centimètres de long et sur 3 de large, sensible à la pression, paraissant adhérer à la paroi abdominale antérieure. Il existe des douleurs parfois si violentes que le malade refuse toute alimentation; T. normale; diagnostic: abcès dépendant de l'intestin amenant de la sténose de cet organe et adhérent à la paroi antérieure du ventre.

Laparotomie. — Incision médiane. A l'ouverture du péritoine on trouve un abcès siégeant dans la face interne de la paroi abdominale et se continuant avec un diverticule qui se jette dans l'iléon à peu près à 1 mètre au-dessus de la valvule iléo-cæcale et d'une longueur de 7 centimètres environ; son calibre est celui de l'anse iléale. Au niveau de son insertion à la paroi abdominale tous les tissus voisins sont épaissis et enflammés. Résection du

diverticule et de son point d'attache au niveau de l'ombilic; il s'est produit une déchirure des tuniques diverticulaires au niveau du point ulcéré pendant les manœuvres de libération; guérison.

Le diverticule au niveau de son attache présentait des parois très épaissies et une lumière étroite; à ce niveau se trouvait un abcès du volume d'un haricot, à parois ulcérées sur un fond de masses bourgeonnantes.

A l'examen histologique on constate que le diverticule présente la structure normale de l'iléon; à son extrémité, il existe une hypertrophie des glandes et des amas de cellules conjonctives; la muqueuse et une partie de la musculeuse sont détruites au niveau de l'ulcération; à la périphérie de l'abcès, infiltration inflammatoire légère.

XIV. — Id. *Diverticulite et appendicite simultanées; perforation du diverticule; péritonite suppurée. Mort pendant l'opération.*

Garçon de onze ans, a souffert, à plusieurs reprises depuis six mois, de violentes douleurs abdominales surtout localisées à l'ombilic; la dernière crise remontant à quatre jours nécessite l'entrée à l'hôpital et se caractérise surtout par des signes d'occlusion interne; diagnostic : périthyphlite aiguë perforative. Opération : ablation de l'appendice enflammé; mort de syncope au cours de l'intervention.

Autopsie. Péritonite suppurée très avancée, provenant d'une perforation lenticulaire d'un diverticule de Meckel de 5 centimètres de long sur 2 centimètres de diamètre, débouchant dans l'iléon à 60 centimètres de la valvule et adhérant au mésentère par un filament terminal formant anneau; la perforation siège à 2 centimètres au-dessus du cul-de-sac terminal; l'appendice enlevé présentait un petit abcès venant de la muqueuse et s'étendant jusqu'à la séreuse.

XV. — Houston. *The Amer. Journ. of med. Sc.*, 1884. *Diverticulite à rechutes et péritonite. Mort.*

A l'autopsie d'une femme, ayant, pendant longtemps et fréquemment, présenté des crises abdominales douloureuses, on trouve un diverticule iléal adhérent entouré d'anses fortement agglutinées les unes aux autres par des productions néo-membraneuses de formation plus ou moins récente et paraissant correspondre aux différentes poussées inflammatoires qui, pendant la vie, s'étaient traduites par des phénomènes douloureux; le diverticule renfermait une petite masse dure, d'origine probablement stercorale.

XVI. — Italo Antonetti. *Revista Veneta di Sc. med.*, 1902-1903. *Diverticulite récidivante avec phénomènes d'étranglement occasionnés par une adhérence anormale du diverticule. Origine tuberculeuse. Résection du diverticule. Guérison* (Résumé).

Garçon de vingt ans; manifestations diverses scrofuleuses dans son enfance; puis accès de fièvre malarique; souffrait du ventre de temps en temps et était alors constipé. Est pris assez subitement de frisson, malaise général, puis de douleurs dans la fosse iliaque droite irradiant dans la cuisse et le testicule qui se localisèrent ensuite au point de Mac-Burney.

Consécutivement apparurent du météorisme, de la tuméfaction de la région iléo-cæcale avec constipation, accidents qui s'amendèrent par le traitement médical au bout d'une dizaine de jours.

Nouvelle reprise des accidents trois mois plus tard; entrée du malade à l'hôpital; l'état du patient est le suivant : T. 39°; Pouls 126; douleur abdominale violente dans le flanc droit; léger météorisme; à la palpation empâtement considérable de la région iléo-cæcale à grand diamètre vertical, et résistant à la pression; constipation; on croit à une appendicite récidivante qui est améliorée d'abord par le traitement médical; mais au bout de trente jours surviennent des accidents d'occlusion qui nécessitent l'opération.

Incision oblique dans la région iléo-cæcale (incision de Kocher); adhérences multiples peu résistantes entre le péritoine pariétal et le grand épiploon; on tombe sur une tumeur formée par un amas d'anses intestinales agglutinées entre elles et avec le grand épiploon par des adhérences anciennes et récentes; libération des adhérences et découverte d'un long appendice, qu'on reconnaît être un diverticule adhérent au cæcum et au péritoine de la fosse iliaque qu'il réunissait l'un à l'autre; sur le diverticule et l'anse iléale adjacente nombreux nodules tuberculeux de la grosseur d'un grain de millet; un abcès du volume d'une noix dû à la fusion et à la fonte de noyaux tuberculeux entoure le diverticule au niveau de ses adhérences; résection du diverticule et de l'épiploon altéré; l'appendice sain est laissé en place. Guérison.

Le diverticule en forme de doigt de gant avait une longueur de 9 centimètres et un calibre égal aux deux tiers de l'iléon; l'intestin était rétréci au niveau de son implantation. Les parois diverticulaires présentaient les lésions de la diverticulite folliculaire chronique.

XVII. — Jackson. *Descript. Cat. of the Museum of Boston*, n° 497. *Diverticulite à rechutes; perforation du diverticule; mort.*

H., quarante-six ans; deux crises abdominales antérieures (douleurs et coliques), remontant l'une à six ans, l'autre à six mois; la troisième crise, qui est l'actuelle, est caractérisée par une douleur vive au niveau de la région ombilicale avec vomissements, tendance au collapsus, constipation, langue saburrale; le ventre est souple; pouls à 72-78; le sixième jour vomissements de sang; le septième jour, pouls à 128, expulsion par l'anus de fausses membranes; le neuvième jour, faciès anxieux, respiration embarrassée, pouls faible; purgatif le dixième jour; mort quelques heures après avec des selles sanglantes.

Autopsie. On trouve un diverticule adhérent à l'intestin et formant un anneau dans lequel sont engagées des anses peu serrées; le diverticule est perforé à sa base et la muqueuse du cul-de-sac terminal est ulcérée sur une étendue de 1 centimètre et demi.

XVIII. — Karajan. *Il Policlinico*, N° 66, fasc. 49, 1900-1901. Cité par Italo Antonetti. *Diverticulite à rechutes avec abcès enkysté. Résection. Guérison* (Résumé).

H., vingt ans; depuis la naissance jusqu'à l'âge de trois ans, garda une

fistule ombilicale; ultérieurement et à plusieurs reprises présenta des douleurs abdominales avec vomissements et constipation; une dernière crise plus grave se déclara avec prédominance des accidents dans la fosse iliaque droite; on crut à une appendicite.

Opération. L'appendice est sain; on trouve un cordon qui partant de l'ombilic va s'aboucher dans une anse grêle; ce cordon noirâtre et friable passe devant le côlon transverse placé sur lui à cheval et fortement dilaté; au niveau de l'abouchement intestinal est un abcès gros comme une noix. Le cordon diverticulaire présentant une lumière et un revêtement muqueux fut réséqué; guérison.

XIX. — Kœrte. *Berl. klin. Wochens.*, 1894. *Diverticulite perforante avec abcès péridiverticulaire et péritonite circonscrite; résection du diverticule. Guérison.*

H., pris subitement de douleurs abdominales avec vomissements, arrêt des gaz et des matières, entre à l'hôpital; on constate une certaine résistance dans le flanc droit; pas de diagnostic.

Laparotomie. Péritoine injecté contenant de la sérosité purulente; les anses intestinales sont recouvertes de fausses membranes.

En voulant établir un anus artificiel dans la fosse iliaque droite, on découvre un conglomérat d'anses formant une cavité remplie de pus dans laquelle se trouve un diverticule iléal gros comme une poire. Le pédoncule de ce diverticule serré par un cordon présente un point de sphacèle avec perforation; résection du diverticule; suture de l'intestin qui est fixé près de l'incision opératoire.

Le soir pas de selles; on établit un anus artificiel.

Le malade a conservé longtemps une fistule stercorale qui a fini par guérir.

XX. — Id. *Diverticulite perforante avec péritonite généralisée due à la présence de noyaux de cerise* (?). *Mort après laparatomie* (Résumé).

Enfant. Pris, à la suite d'une ingestion gloutonne de cerises avec leurs noyaux, de signes de péritonite, est amené à l'hôpital; laparotomie; on trouve une péritonite généralisée; lavages de la cavité sans qu'il soit fait de recherches sur le lieu d'origine de l'accident; mort le soir.

Autopsie. On trouve un diverticule iléal rempli de noyaux de cerises (Kœrte ne dit pas quel était l'état anatomique du diverticule; mais Kramer (*Centralb. f. Chirurg.*, 1898, n° 20), en relatant ce cas, dit qu'il y avait perforation du diverticule par un noyau de cerise).

XXI. — Kramer. *Centralb. f. Chir.*, 1898, n° 20. *Diverticulite suppurée d'origine traumatique* (?), *avec présence d'un pépin de fruit dans la cavité diverticulaire; perforation et péritonite enkystée; résection tardive du diverticule; guérison.*

Un ouvrier âgé de quarante ans reçoit un coup de pied de cheval dans le ventre, continue à travailler, mais est bientôt obligé d'arrêter et d'entrer à l'hôpital avec des vomissements, des douleurs abdominales et de la fièvre; 39°5. Rien d'anormal à l'inspection locale; percussion douloureuse; matité et empâtement non mobilisable perceptible dans la région iléo-cæcale à

deux travers de doigt au-dessous d'une horizontale passant par l'ombilic, atteignant presque la ligne médiane et limitée en bas par l'arcade de Fallope; léger météorisme dans le reste de l'abdomen. Traitement : glace et opium; les vomissements cessent; la tumeur se ramollit et présente une fluctuation perceptible par le rectum.

Le malade refusant l'opération sort de l'hôpital au bout de 20 jours; quelques jours après sa sortie un médecin pratique sur la tumeur une petite incision, qui donne passage à une notable quantité de pus à faible odeur fécaloïde; cet écoulement persistant décide le malade à venir au bout de 5 mois à l'hôpital; on agrandit l'incision; mais on ne trouve pas de communication entre la cavité suppurante et l'intestin. Il persiste une fistule située à deux travers de doigt au-dessus du milieu de l'arcade crurale et de 6 centimètres environ de profondeur. Une opération pratiquée dans le but de supprimer le trajet fistuleux conduit dans une cavité haute circonscrite par des adhérences péritonéales et dans laquelle vient aboutir un diverticule de Meckel, inséré sur la connexité de l'intestin et ouvert dans la cavité; résection du diverticule; guérison.

L'examen de ce diverticule montre qu'il existe à 2 centimètres environ de son extrémité terminale un orifice fistuleux; les parois sont fortement tuméfiées et la cavité du conduit renferme du pus et un pépin de poire ou de pomme, étroitement engagé dans la lumière et l'oblitérant presque complètement.

XXII. — Kramer. *Loc. cit. Diverticulite pariétale avec abcès intra-diverticulaire; étranglement d'une anse engagée sous l'anneau formé par le diverticule; résection du diverticule; guérison.*

Un garçon de dix-huit ans, habituellement constipé, est pris tout à coup de douleurs abdominales avec vomissements qui prennent rapidement l'aspect fécaloïde, sans élévation thermique. La région iléo-cæcale est douloureuse et une certaine matité existe en dedans de cette région avec résistance de la paroi; péristaltisme accentué dans les zones voisines; on diagnostique une occlusion intestinale.

Laparotomie à droite de la ligne médiane; on trouve au travers d'un large anneau fixé dans la profondeur un long segment d'intestin engagé mais non adhérent; dégagement facile de l'intestin sain. L'anneau est formé par un diverticule de Meckel de 12 centimètres de long partant de la convexité d'une anse grêle et fixé à son extrémité au mésentère par des adhérences récentes et anciennes; libération des adhérences et résection du diverticule; guérison.

L'extrémité de ce diverticule forme une ampoule de la grosseur d'une grosse prune; la séreuse est fortement injectée et recouverte d'une couche mince de fibrine; le renflement incisé laisse écouler une certaine quantité de pus jaune, peu odorant, riche en bactérium coli; la muqueuse est rouge, enflammée, non ulcérée. A l'endroit où commence la dilatation ampullaire, la lumière du conduit est complètement oblitérée. Le reste de l'organe, du volume d'un crayon, est long de 7 centimètres; la muqueuse présente quelques vestiges cicatriciels; pas de corps étrangers.

XXIII. — Macaigne et Blanc. *Bullet. Soc. Anat.*, 1899. *Diverticulite pariétale au voisinage d'un cancer de l'S iliaque.*

Il s'agit d'un homme mort d'un cancer de l'S iliaque au voisinage immédiat duquel existait un diverticule de Meckel trouvé, à l'autopsie, chroniquement enflammé.

(Ce cas n'est intéressant que par l'étude des lésions anatomo-pathologiques, qui sont décrites au chapitre consacré à cette partie de notre travail).

XXIV. — Mauclaire. *Bullet. Soc. Anat. de Paris*, novembre 1903. *Diverticulite avec péritonite généralisée. Diagnostic : Appendicite probable. Opération; mort.*

H., cinquante-quatre ans, sujet depuis plusieurs années à des douleurs abdominales sans siège fixe. Il y a trois jours, apparition des douleurs habituelles; coliques, vomissements, absence de gaz et de selles; ventre ballonné surtout à la partie inférieure; tendance à l'hypothermie, 36°,5; faciès altéré; palpation abdominale douloureuse dans la zone ombilicale, mais non spécialement dans la fosse iliaque droite; vomissements porracés et fécaloïdes.

Diagnostic : péritonite généralisée, probablement d'origine appendiculaire avec parésie intestinale.

Opération. Première incision sur la ligne médiane; anses grêles très rouges et distendues; un peu de liquide louche dans le cul-de-sac de Douglas.

Deuxième incision dans la fosse iliaque droite pour explorer l'appendice; cæcum distendu et contourné sur lui-même; recherche difficile de l'appendice, en raison de la distension énorme de l'intestin; ni pus ni fausses membranes péri-cæcales; nouvelle exploration du petit bassin; on rencontre dans la concavité sacrée une très grosse bride tendue au-dessous de laquelle des anses sont engagées, mais non étranglées; par tractions on amène au dehors un volumineux diverticule de Meckel sans méso, ni perforé, ni sphacelé, dont le sommet présente des ulcérations superficielles; trace des adhérences dans le pelvis.

En raison du mauvais état général de l'opéré, on se borne à faire une invagination du diverticule pour le raccourcir sans le réséquer; mort douze heures après.

Autopsie. Appendice sain; le diverticule unique siège à 50 centimètres de la valvule iléo-cæcale; lésions de péritonite diffuse.

Examen microscopique. Altérations inflammatoires du diverticule et du segment intestinal adjacent; épithélium de la muqueuse à peu près normal; par places envahissement des glandes par des cellules embryonnaires; maximum des altérations dans la zone folliculaire; placards de cellules rondes; en somme, folliculite et périfolliculite; lésions analogues, mais atténuées sur le segment intestinal adjacent.

XXV. — Pacinotti. *Gaz. degli ospitale et del cliniche*, 1894. *Entéro-diverticulite localisée chez un enfant. Mort.*

Un enfant de vingt-cinq jours mort d'entérite présentait, fixé sur l'intestin grêle à 75 centimètres de la valvule, un diverticule de Meckel, long de 8 centimètres, communiquant avec la cavité intestinale et fixé à l'ombilic par un cordon solide.

Anatomie pathologique : tunique musculaire incomplète avec tendance de la muqueuse à s'ectasier à travers les fibres musculaires; le diverticule, qui renfermait une notable quantité de matière fécale, ainsi que l'anse adjacente étaient fortement hypérémiés, de coloration rouge avec de petites hémorragies punctiformes, couverts de fausses membranes fibrino-purulentes; péritonite localisée spécialement dans le voisinage de l'ombilic; le lait coagulé constituant le contenu diverticulaire renfermait un nombre extraordinaire de micro-organismes, coli bacilles probablement.

L'auteur admet que l'accumulation des matières fécales dans le diverticule avait déterminé une compression sur la muqueuse qui était superficiellement nécrosée : d'où diffusion facile des bacilles par les lymphatiques et les intervalles constatés entre les fibres musculaires, jusqu'au péritoine.

XXVI. — Pauchet. *Bull. Société Chirurgie*, 29 décembre 1903. *Occlusion aiguë suite de diverticulite probablement à rechutes; laparotomie et résection du diverticule; entérotomie à droite; cure de l'anus artificiel par l'abouchement dans le cœcum; 5 opérations en sept mois* (Résumé).

Jeune fille, ayant présenté depuis l'âge de six ans des troubles abdominaux : constipation; douleurs localisées à la région ombilicale; état saburral des voies digestives.

La dernière crise est caractérisée par une douleur vive siégeant à gauche de l'ombilic avec coliques violentes, vomissements alimentaires et bilieux; les lavements amènent une petite émission de matières; mais au troisième jour du début de la crise le faciès est grippé, les anses intestinales ballonnées, le pouls filiforme et les vomissements fécaloïdes; diagnostic : étranglement interne.

Première opération. — Laparotomie par incision médiane allant de l'épigastre au milieu de l'espace ombilico-pubien; éviscération en masse; à 25 ou 30 centimètres du cæcum, on trouve sur l'intestin grêle un diverticule long de 4 à 5 centimètres, du diamètre de l'index, fixé sur toute sa longueur à la face gauche du mésentère jusqu'au voisinage de la colonne vertébrale à quelques centimètres au-dessous de l'insertion du mésocolon transverse; le feuillet gauche du mésentère est épaissi, rétracté, d'aspect fibreux. La portion de l'iléon sur laquelle est inséré le diverticule est attirée par ce dernier et forme ainsi une coudure.

On songe à anastomoser l'anse afférente avec l'anse efférente aplatie; mais la friabilité des tuniques rendant l'opération hasardeuse on libère l'anse coudée en disséquant le diverticule adhérent qui est ensuite réséqué; la surface mésentérique cruentée est tapissée par une lame épiploïque fixée par des sutures.

Situation satisfaisante pendant quelques jours, puis réapparition des phénomènes d'étranglement.

Deuxième opération. — Établissement d'un anus artificiel à droite sur l'intestin grêle au quatrième jour après le retour des accidents.

Deux mois plus tard, la perméabilité de l'intestin paraissant rétablie, on procède à une *troisième* opération a l'effet de fermer la fistule intestinale par une double rangée de sutures après libération de l'anse fixée.

Situation bonne pendant quinze jours; à ce moment sans cause apparente l'occlusion reparaît.

Quatrième opération. — Laparotomie médiane; résection de la lame épiploïque fixée antérieurement sur la surface cruentée du mésentère; décollement des anses agglutinées; on rétablit l'anus artificiel à son ancienne place.

Le fonctionnement de l'intestin reprend d'une façon normale et la fistule ne donnant plus qu'un léger écoulement, on procède à une *cinquième* opération, qui a consisté à aboucher l'anus artificiel dans le cæcum; guérison définitive.

XXVII. — Piquand et Grenet. *Soc. Anat.*, avril 1900, p. 391. *Perforation d'un diverticule iléal par arête de poisson. Mort par pyohémie* (?).

F., quarante-cinq ans; douleurs abdominales depuis un an; amaigrissement de la malade avec météorisme abdominal persistant; 8 jours avant l'entrée à l'hôpital, douleurs vives dans l'hypochondre droit.

On constate à l'arrivée à l'hôpital : ventre météorisé avec coliques; palpation douloureuse permettant de sentir dans le flanc droit une masse volumineuse dure, un peu résistante, se continuant avec le foie. T. 38°,5 à 39° avec défervescence le matin; mort quatre jours après l'entrée, dans le coma.

Autopsie. Abcès aréolaire développé aux dépens de la face antéro-supérieure du foie qui est hypertrophié; la cavité contient un litre de pus; anses intestinales congestionnées avec exsudats fibrino-purulents prédominant dans la fosse iliaque droite; pas de pus dans le ventre.

En déroulant le paquet intestinal, on trouve à 25 centimètres de la valvule de Bauhin un diverticule en doigt de gant, de 4 centimètres de long, perforé à sa partie moyenne par un corps étranger ressemblant à une arête de poisson; on trouve, de plus, de petites collections purulentes enkystées, un abcès périappendiculaire, un appendice rouge et tuméfié, un abcès périsplénique, et un abcès du ligament large du côté droit.

XXVIII. — Picqué et Guillemot. *Congrès franc. de Chir.*, 1898; et *Bulletin médical*, 1899, n° 44, p. 517. *Diverticulite aiguë prise pour une appendicite; résection du diverticule; mort* (Résumé).

H., trente ans, sans antécédents morbides antérieurs; apparition brusque de coliques au niveau de la région ombilicale; pas de vomissement; pas de selles; émissions de quelques gaz par l'anus.

Entré à l'hôpital 4 jours après le début des accidents; prostration marquée; ventre balonné, saillant surtout au niveau de la région ombilicale; palpitation douloureuse de la fosse iliaque droite où l'on perçoit un empâtement assez étendu avec submatité; le maximum de la douleur siège un peu plus haut que le point de Mac-Burney sur la même verticale; T. normale; pouls petit, fréquent; extrémités cyanosées; peu d'urine.

Diagnostic : occlusion ou appendicite de préférence (variété rétrocœcale.

Opération. Incision de Roux; à l'ouverture du ventre écoulement de sérosité roussâtre très fétide; appendice sain; on sent plus haut une bride paraissant étrangler l'intestin ; laparotomie médiane sous-ombilicale: la bride est formée d'un canal ampullaire dilaté, inséré d'une part sur l'intestin, de l'autre sur le mésentère, et formant un anneau sous lequel passe une anse en voie d'étranglement; résection du diverticule; mort le lendemain.

Autopsie. Anses intestinales très congestionnées; le pédicule du diverticule est inséré sur le bord libre de l'intestin à 90 centimètres de la valvule de Bauhin; l'anse étranglée est noirâtre; pas de pus ni de fausses membranes; pas d'épanchement; pas de malformation congénitale.

Examen post-opératoire du diverticule. La cavité est remplie d'un liquide fétide, mais ne renferme ni corps étranger, ni cloisonnement ; en deux points les parois sont très amincies et en voie de perforation, l'ulcération se faisant de la muqueuse vers la séreuse; la sérosité intra-diverticulaire a donné des cultures pures de coli-bacilles.

Examen microscopique. Muqueuse nécrosée; les cellules épithéliales sont desquamées par places; et, sur les autres points, elles ne prennent point la matière colorante; les glandes elles-mêmes sont enflammées. La sous-muqueuse présente une infiltration énorme de leucocytes, sans qu'il y ait tendance au groupement; foyers hémorrhagiques sous-muqueux; l'infiltration leucocytaire s'étend moins marquée vers la tunique musculaire; en somme, inflammation voisine de la suppuration.

XXXIX. — Rayer. *Archives générales de médecine*, 1824, t. V, p. 68. *Diverticulite gangréneuse, mort.*

F., trente-deux ans, souffrant depuis un certain temps de gastro-entérite chronique; est prise de violentes douleurs abdominales siégeant à la hauteur d'une ligne réunissant les deux épines iliaques antérieures et supérieures à l'union de la fosse iliaque droite avec l'hypogastre; vomissements bilieux fréquents; ventre souple excepté dans la zone douloureuse; constipation opiniâtre; pouls petit, fréquent, dur; on tente le traitement médical; mort 15 jours après le début des accidents.

Autopsie. Traces de péritonite particulièrement dans la région hypogastrique; on trouve dans la fosse iliaque droite un diverticule iléal enflammé et gangréné, marqué à sa base d'une tache ovalaire de sphacèle et formant une arcade sous laquelle s'engage l'iléon ni comprimé ni distendu, et d'apparence sain: quelques adhérences récentes unissent le diverticule au mésentère appendice normal; on trouve un autre diverticule, libre et flottant, dans la cavité de l'iléon, formé par la muqueuse et la séreuse.

XXX. — Rebentish. *Arch. f. klin. Chir.*, 1903, t. LXX. *Diverticulite suppurée et iléus; 5 interventions dont 4 laparotomies. Guérison.* (Résumé.)

Garçon, cinq ans, traité antérieurement pour une affection de l'estomac, est pris de violentes douleurs abdominales avec frissons, puis de vomissements répétés, bientôt stercoraux, avec absence de gaz et de selles.

A l'examen pratiqué à l'hôpital, quatre jours après le début des accidents, on relève les signes suivants; facies abdominal; pouls à 128 sans hyperthermie; respiration superficielle costale; abdomen tendu; peu de douleur à la palpation; au-dessus de l'ombilic se dessinent les anses intestinales ballonnées et animées de violents mouvements péristaltiques; dans la région ombilicale, à droite et au-dessous de l'ombilic, on trouve une tumeur du volume du poing sensible à la pression et mate à la percussion; léger épanchement liquide dans l'abdomen; rien au toucher rectal; rien d'appréciable au-dessus du ligament de Poupart; on décide l'opération.

1re Laparotomie. — Incision médiane sous-ombilicale; issue d'un liquide clair teinté de jaune; la tumeur, perçue par la palpation, est constituée par une agglomération des anses intestinales accolées au mésentère et entre elles; en voulant sortir cette tumeur du ventre, on fait jaillir un flot de pus assez épais et fétide et on nettoie la cavité de l'abcès, mais sans pousser plus loin l'opération en raison de l'aggravation subite de l'état du malade.

Une amélioration assez sensible suit cette première intervention; mais la constipation et l'absence de gaz persistent, puis les vomissements fécaloïdes reparaissent accompagnés de prostration.

2e Intervention. On pratique au thermocautère dans la plaie opératoire la ponction d'une anse très ballonnée, établissant ainsi un anus contre nature. Les accidents retrocèdent d'abord; puis l'agitation reprend accompagnée de violentes douleurs abdominales, de fièvre et d'une nutrition défectueuse.

3e Intervention. Seconde laparotomie. Après désinfection du champ opératoire et suture provisoire de l'anus artificiel, on pratique une incision allant de l'appendice xiphoïde à l'ombilic; une anse grêle iléale apparaît très ballonnée; déroulement de l'intestin jusqu'au repli duodéno-jéjunal; l'anse ballonnée maintenue dans la profondeur par des adhérences ne se laisse pas attirer au dehors; on établit une entéro-anastomose au bouton de Murphy entre l'anse grêle située au-dessus de l'obstacle et le milieu du côlon transverse. Occlusion de l'extrémité distale de cette anse; réouverture de l'anus artificiel fermé au début de l'opération.

Amélioration considérable; issue de gaz; selles abondantes par les voies naturelles; issue ultérieure de mucus par la fistule intestinale.

Quinze jours après cette troisième intervention, réapparition de violentes douleurs abdominales dues à l'évagination d'une anse intestinale par l'anus artificiel, évagination qui se reproduisit à plusieurs reprises et fut suivie de suppuration due au bacille pyocyanique. L'amélioration qui suivit permit de procéder à une troisième laparotomie en vue de supprimer l'anus artificiel.

4e Intervention. Troisième laparotomie. Incision médiane; on trouve des adhérences nombreuses très épaisses et très vasculaires entre l'intestin et le péritoine; la longueur de l'anse exclue dans la 2e laparotomie est de 60 centimètres; en aval de la fistule intestinale on trouve une anse grêle de 18 centimètres de long environ, adhérente, en partie, au péritoine pariétal et à une anse adjacente paraissant élargie à sa partie inférieure où existe une obstruction à 25 centimètres environ de la valvule de Bauhin; entre le siège de l'occlusion et le cæcum, l'intestin est vide et rétracté: en cherchant à libérer l'anse

on la déchire et on en pratique la résection à partir de 20 centimètres au-dessus de la valvule de Bauhin.

De la partie élargie de l'anse part un cordon à deux renflements variant de la grosseur d'un crayon à celle du petit doigt, en partie dur et blanc, en partie analogue à l'intestin; la résection a porté sur la portion de l'iléon exclue dans la deuxième laparotomie et sur laquelle se trouve la fistule intestinale et le cordon constitué par un divertule de Meckel; réunion des bouts supérieur et inférieur par une suture circulaire.

Ultérieurement, nouvelles douleurs abdominales, soif vive, vomissements verdâtres.

5e *Intervention* : quatrième laparotomie. Incision passant dans la cicatrice de la deuxième laparotomie; à l'ouverture du ventre, issue de liquide trouble; on trouve un étranglement de l'intestin par une bride avec aspect gangréneux des tuniques au niveau de la structure; libération de la bride qui s'accompagne de déchirure de l'intestin avec issue de matière stercorale; résection d'un segment d'intestin de 8 centimètres et suture bout à bout des deux extrémités.

Finalement, le petit malade a guéri.

XXXI. — Roth. *Arch. de Virchow*, 1881. *Diverticulite gangréneuse par ou avec torsion du pédicule (diverticule entéroïde), péritonite généralisée. Mort rapide.*

Enfant, seize mois. — A l'autopsie on trouve un diverticule kystique tordu sur lui-même avec gangrène de son extrémité, infiltration hémorrhagique des parois, nécrose de la muqueuse; péritonite généralisée.

XXXII. — Sprengel. *Congrès allemand de Chirurgie*, 1898 et Denecke, *Deut. Zeits. f. Chir.*, 1902, LXII, 5-6, p. 523. *Diverticulite perforante avec péritonite généralisée; résection du diverticule; mort* (Résumé).

Enfant, sept ans, entre à l'hôpital présentant les signes d'une périty phlite; on constate l'existence d'une collection purulente intra-abdominale ressemblant aux abcès d'origine appendiculaire, mais plus rapprochée de la vessie.

Laparotomie. Péritonite généralisée avec exsudat plus abondant à gauche; l'appendice est sain; mais on découvre un gros diverticule présentant une plaque de sphacèle, résection du diverticule, mort.

Le diverticule présentait la forme d'une poire ou d'un œuf de poule; il se composait d'un corps sphérique à paroi très pigmentée et tapissée d'un liquide muqueux, et d'un collet court, perméable à une plume d'oie, doublé d'une muqueuse normale. Entre le collet et le corps se trouvait une perforation entourée de tissu scléreux; les deux parties communiquaient par un orifice étroit qu'on pouvait cathétériser avec une sonde fine. L'épaisseur de la paroi du corps diminue d'une façon régulière à mesure qu'on s'éloigne du siège de la perforation et à son extrémité la paroi est mince comme du papier. En ce point elle est formée d'un tissu spécial qui a perdu l'aspect d'une muqueuse, lisse, sans éclat, donnant l'impression d'une poche cutanée (?).

L'examen microscopique montre une couche épithéliale mince, inter-

rompue par endroits et doublée d'une couche conjonctive avec quelques traces de faisceaux musculaires et quelques follicules. La périphérie des vaisseaux présente les signes d'une inflammation antérieure sous forme de dépôts pigmentaires. On trouve dans le pus péridiverticulaire, ainsi que dans l'abcès, un champignon présentant les caractères du parasite du *muguet*, qui doit être considéré comme ayant provoqué la suppuration.

XXXIII. — Taylor. *John Hopkins Hosp. Bulletin*, 1901.

Enfant de six ans, ayant eu des crises abdominales considérées comme d'origine appendiculaire, fut pris d'accidents d'occlusion aiguë.

Opération. On trouve un diverticule de Meckel atteint d'inflammation aiguë gangréneuse et déterminant une occlusion incomplète de l'intestin.

XXXIV. — Tregelles Fox. *Path. Soc. of London*, 1898. *Diverticulite avec perforation et péritonite généralisée. Mort.*

Enfant, cinq ans, souffrant de troubles gastriques et présentant une *division congénitale du voile du palais.* Apparition de douleurs abdominales si violentes que le petit malade se tord dans son lit, vomissements alimentaires et bilieux; résistance de la paroi et matité de la fosse iliaque gauche; fièvre à grandes oscillations; décubitus latéral droit.

Le traitement médical amène une légère détente; puis la tendance au collapsus s'accentue avec délire, accélération du pouls, ballonnement du ventre; mort le septième jour.

Autopsie. On trouve à gauche dans le voisinage du côlon un diverticule vide à pédicule fortement congestionné brun noir, présentant une large perforation récente ayant donné passage à des débris alimentaires; une anse de l'iléon est tordue et comprimée.

XXXV. — Walther. *Bull. Soc. Chirurgie*, 25 janvier 1903. *Diverticulite avec péritonite localisée simulant une appendicite; résection du diverticule. Guérison.*

Femme de vingt-cinq ans, atteinte depuis plusieurs années de salpingo-ovarite subaiguë; apparition de violentes douleurs abdominales localisées particulièrement à droite avec vomissements; fièvre, réaction péritonéale; on croit à une crise d'appendicite.

Opération. Laparotomie médiane; on trouve un appendice très long, replié, offrant des traces de folliculite chronique, mais sans traces appréciables d'inflammation récente.

En recherchant les annexes, on rencontre une anse grêle plongeant dans le bassin et y adhérant; de la convexité de cette anse tournée en bas se détache un diverticule long de 8 centimètres, de la grosseur du doigt, s'implantant sur la trompe droite à un centimètre de la corne utérine; résection du diverticule après libération des adhérences; résection des annexes. Guérison.

Examen des pièces. La trompe droite était atteinte de salpingite chronique non suppurée, et l'ovaire entouré de kystes à contenu clair. Le diverticule, rouge, épaissi, dur, semblable aux appendices enflammés, était

entouré de fausses membranes de formation récente encore infiltrées de pus. La cavité du diverticule ne présentait pas de rétrécissement.

XXXVI. — Zimmerman. *Deust. med. Wochens.*, 1903, n° 1, p. 6. *Diverticulite à rechute ayant abouti à la perforation gangréneuse; péritonite suppurée localisée; résection du diverticule.*

H., ayant éprouvé une première fois une crise abdominale caractérisée surtout par des coliques, fut repris, trois mois plus tard, d'une seconde crise analogue. La gravité des symptômes fit porter le diagnostic d'appendicite suraiguë avec localisation dans la cavité péritonéale.

Opération. On trouve, au milieu d'une collection purulente assez abondante située entre les anses de l'intestin grêle, un diverticule de Meckel gangrené et perforé; résection du diverticule; résultat inconnu.

*
* *

Aux trente-six observations que nous venons de relater, nous ajoutons les trois suivantes sur lesquelles nous n'avons que des renseignements un peu vagues, mais qui sont intéressantes par certaines particularités.

1° Antona. *XIIIe Congrès de la société Italienne de Chirurgie*; in *Revue de Chirurgie*, 1899, p. 269.

Il s'agit d'un malade qui fut reçu à la Clinique de Naples comme atteint d'occlusion intestinale. Par la palpation, on sentait dans la fosse iliaque droite une masse dure, élastique, à limites indéterminées. La laparotomie permit de constater l'existence d'une poche volumineuse communiquant avec l'intestin grêle par un petit pédoncule entortillé sur lui-même. La tumeur qui fut extirpée fut considérée comme un diverticule de Meckel dilaté à la suite d'anciennes hémorrhagies pariétales et cavitaires. Sur la paroi un grand nombre de vaisseaux s'étaient développés, donnant à la tumeur un aspect angiomateux. Le microscope montra que la poche était tapissée de muqueuse intestinale, bien conservée en certains ilots.

2° Beach. *Ann. of Surgery*, 1896, t. II. — *Lithiase stercorale diverticulaire*(?).

Un diverticule (?), renfermant des concrétions fécales du volume d'un œuf de pigeon, réunissait l'intestin grêle à la vessie; il était muni d'un feuillet mésentérique et sa paroi présentait toutes les apparences de l'intestin normal; au niveau de la vessie se trouvait une perforation entourée d'un tissu de granulations.

3° Sailer. *Processus path. Soc. Philad.*, 1898-1899, p. 151.

L'auteur a publié un cas d'ulcération typhoïdique d'un diverticule de Meckel ayant entraîné la mort (Je n'ai pas trouvé d'autres renseignements).

(*A suivre*).

ACTINOMYCOSE ET GROSSESSE

Par le Dr L. THÉVENOT

Assistant du Prof. A. Poncet de Lyon.

Dans une leçon clinique récente, qu'il vient de publier dans la *Gazette des Hôpitaux*[1], notre maître M. Poncet a appelé l'attention sur un point particulier de l'étude de l'actinomycose : c'est l'influence réciproque de cette infection d'une part, de la grossesse et de ses suites d'autre part. Aucun travail n'a encore, à sa connaissance, été publié sur ce sujet; et, dans le traité si complet qu'il fit en collaboration avec M. Bérard, l'absence de documents ne lui avait pas permis de s'occuper de cette question. Les hasards de la clinique, en amenant dans son service, au même moment, deux femmes chez lesquelles les accidents infectieux s'étaient développés au cours d'une grossesse, lui fournirent les premiers éléments qu'il attendait depuis longtemps; nous avons eu la bonne fortune de pouvoir y adjoindre quelques autres observations. Ainsi se formèrent et se consolidèrent les conclusions qu'il est possible de formuler aujourd'hui.

La première malade, qui a été le point de départ de toutes ces recherches, est une femme de trente-six ans[2], ménagère. Elle habite une petite commune du département de l'Ain et fut envoyée à M. Poncet par le Dr Boccard, de Jujurieux. Elle vient d'une région où l'actinomycose est fréquente, non seulement chez l'homme, mais encore chez les animaux.

Née de parents bien portants, cette femme a deux frères également bien portants et a toujours joui d'une bonne santé.. Elle n'a jamais eu de fausses couches et a pu mener à bien trois grossesses. La dernière est toute récente.

Elle a commencé au mois de janvier 1905. La malade, qui, depuis longtemps, avait une très mauvaise dentition, des dents cariées, des chicots, prétend qu'elle eut à cette époque un petit abcès dentaire du côté gauche. Il s'ouvrit spontanément au bout d'une dizaine de jours, et s'évacua par la bouche. Depuis lors, elle n'avait pas eu de névralgie faciale ; et tout parais-

1. A. Poncet, *Gazette des hôpitaux*, 1906. Actinomycose et grossesse.
2. Cette malade a été présentée à la Société des Sciences médicales de Lyon, le 6 décembre 1905, par M. Gabourd.

sait rentré dans l'ordre. Au mois d'août, elle remarqua que sa joue gauche était le siège d'une petite tuméfaction assez limitée, mobile, qui resta stationnaire. Comme elle n'en souffrait pas, comme aucun des mouvements de la face ou des mâchoires ne s'en trouvait gêné, elle se contenta de faire quelques applications de teinture d'iode et ne s'en préoccupa pas davantage.

La grossesse continuait à évoluer normalement et l'accouchement se fit

Fig. 1. — Actinomycose cervico-faciale gauche.

au milieu d'octobre. Il fut absolument normal, ainsi que ses suites: la malade reprit bien vite ses occupations tout en allaitant son enfant.

Les lésions jugales parurent, par contre, avoir reçu un coup de fouet; elles augmentèrent rapidement; la joue s'indura de plus en plus, en même temps qu'apparaissait un trismus marqué. La malade vint trouver le Dr Boccard, qui pensa à une actinomycose, et l'envoya à l'Hôtel-Dieu où elle entra le 29 novembre 1905, salle Saint-Anne, n° 25.

Ainsi que le montre la photographie (fig. 1), cette femme a l'aspect d'une santé robuste, et n'a nullement l'air d'une infectée. Au surplus, l'examen des

différents viscères, des membres, ne révèle rien de spécial. La lésion paraît localisée à la joue gauche.

Il existe, à ce niveau, un placard induré, qui occupe la joue dans toute son épaisseur; en bas, il atteint le bord inférieur du maxillaire inférieur, sans le dépasser; en haut, il va plonger dans la fosse zygomatique. Cette masse régulièrement dure fait une saillie que recouvre une peau rouge et chaude; celle-ci est ulcérée en un point gros comme une tête d'épingle, légèrement saillant, d'où la pression fait sourdre une ou deux gouttes de liquide séreux. Il suffit de l'examiner, à l'œil nu, sur des lamelles, pour y apercevoir de nombreux grains jaunes; et l'examen microscopique, que fit M. le L. Dr Dor, chef du laboratoire de la Clinique, montra leur nature actinomycosique.

Cette femme avait d'ailleurs d'autres symptômes qui militaient en faveur d'un tel diagnostic. Il existait un trismus serré, qui permettait aux arcades dentaires de s'écarter juste assez pour laisser passer le bout du petit doigt. La malade en aurait été réduite à ne se nourrir que de liquides ou de purées, s'il ne lui avait pas manqué plusieurs dents de devant; grâce à cette brèche, elle pouvait s'alimenter plus facilement.

Enfin on ne trouvait pas de ganglion engorgé, ni vers l'angle de la mâchoire, ni dans la région sous-maxillaire, ni en avant de l'oreille.

Soumise au traitement ioduré, la malade est allée s'améliorant rapidement, et quitta l'Hôtel-Dieu le 11 décembre 1905, pour continuer à se soigner chez elle.

Quelques jours après son départ, le 26 décembre, entrait salle Sainte-Anne, n° 8, une autre femme dont l'histoire présenta avec la précédente plus d'un point commun; elle avait été envoyée par le Dr Perruchet, de St-Trivier de Courtes, et venait d'un village voisin de Mâcon [1].

Née également de parents bien portants, ayant un frère et deux sœurs en bonne santé, elle n'avait jamais été malade. Elle était enceinte depuis le milieu de juin 1904, et supportait fort bien sa grossesse, lorsque le 22 janvier 1905 elle fut prise de névralgies dentaires très violentes, qui durèrent quelques jours. Bientôt apparut un peu de gonflement, dans la région jugo-massétérine qui devint dure; la malade était un peu gênée quand elle bâillait et ne pouvait pas ouvrir la bouche à fond. Mais, comme elle ne souffrait pas, elle ne s'en inquiéta pas davantage et continua à exercer son métier de bouchère.

Elle accoucha le 10 mars d'un garçon de 3 kilogrammes, qu'elle allaita jusqu'à son entrée à l'Hôtel-Dieu. L'accouchement, les suites de couches ne furent marquées d'aucun incident.

Mais, presque immédiatement après ses couches, la tuméfaction de la région massétérine se mit à augmenter; et la malade est très affirmative sur le coup de fouet que reçut alors la lésion de la joue.

En mai, un point parut s'abcéder à environ 3 travers de doigt de la commissure, un peu au-dessous de celle-ci. Ce petit abcès fut ouvert par

1. Cette malade a été présentée à la Société des Sciences médicales par M. Leriche le 27 décembre 1905.

un médecin; il s'en écoula un peu de liquide séreux et de sang; et il se cicatrisa très vite. Quelques jours après, un second point parut devenir fluctuant, à l'angle de la mâchoire. Son incision donna deux à trois gouttes de pus et de liquide séreux.

Fig. 2. — Actinomycose temporo-maxillaire gauche, au moment de son entrée à la Clinique.

Pendant ce temps, le gonflement augmentait, le trismus se précisait, mais sans devenir gênant.

Cet état persista jusqu'à la fin de juillet. La malade, pensant que ses lésions avaient une origine dentaire, se fit arracher une des molaires inférieures; mais son état, loin de s'améliorer, empira : le trismus devint plus marqué. En septembre, la malade se fit enlever sa dent de sagesse. L'aggravation continua son cours, et la tuméfaction envahit en novembre la région temporale.

C'est alors que la malade fut adressée à M. Poncet, et que, sur ses conseils, elle sevra son enfant pour entrer à la clinique (fig. 2).

Le diagnostic s'imposait alors, car elle présentait tous les signes cliniques de l'actinomycose.

Fig. 3. — La même actinomycose avec trois abcès, survenus pendant le cours du traitement ioduré.

Toute la partie gauche de la face était le siège d'une tuméfaction considérable qui comblait la fosse zygomatique, et masquait tout relief osseux; en bas, le gonflement s'arrêtait vers le bord inférieur du maxillaire; vers l'angle inférieur de la mâchoire, il empiétait un peu sur le cou; en arrière, il allait jusqu'à l'oreille, il s'étendait en avant dans la région sus-orbitaire; en haut enfin, il remontait dans la fosse temporale et s'y terminait d'une façon imprécise.

Dans toute cette étendue, la peau tendue, lisse, brillante, recouvrait une

masse d'une dureté uniforme, sans points fluctuants; on y retrouvait les deux orifices fistuleux dont nous avons déjà parlé, l'un en arrière de la commissure, l'autre vers l'angle de la mâchoire.

La lésion, ainsi qu'on s'en rendait compte par la bouche, infiltrait les tissus dans toute leur épaisseur. Cette exploration était rendue difficile par le trismus qui ne permettait qu'un écartement insignifiant des arcades dentaires. On ne pouvait y introduire le bout du doigt, et la malade ne se nourrissait que de potages, d'œufs, ou de purées.

Malgré celà, l'état général était resté excellent.

La malade fut immédiatement soumise au traitement ioduré : 1 gr. 50 d'iodure à l'intérieur; pommade iodo-iodurée en application locale.

Deux jours après, cette femme présentait quelques accidents d'iodisme. En même temps, sa lésion devenait un peu douloureuse, plus rouge dans la fosse temporale, comme si elle était le siège d'une poussée aiguë. C'est là une modification que nous avons souvent vue se produire en pareille circonstance, comme si le médicament se fixait sur les tissus malades. Dans le cas présent, il n'y eut pas seulement des phénomènes congestifs; en six jours, la région temporale devint fluctuante, et une incision au bistouri en fit écouler un mélange de pus et de sang riche en grains jaunes dont la nature actinomycosique fut montrée par l'examen microscopique.

Le trismus diminua dès lors progressivement et la malade quitta bientôt l'hôpital pour se soiguer chez elle.

Elle revint se montrer le 5 février 1906. A cette date, elle ne présente pas de trismus; mais la région temporale est encore tuméfiée et il persiste ce niveau une fistule par laquelle s'écoule du liquide séreux. La malade continue à prendre de l'iodure et devra se soigner longtemps. Ces fonte temporales en effet sont d'un pronostic réservé, exposent à une propagation du processus infectieux le long des vaisseaux ou des nerfs jusque à l'intérieur de la boîte cranienne et par cela même nécessitent un traitement et une surveillance prolongés.

C'est la constatation simultanée de ces deux cas qui appela l'attention de M. Poncet sur l'influence de la grossesse sur l'actinomycose.

Quelques points paraissaient déjà se préciser :

1° L'actinomycose n'aurait pas d'action sur le développement de l'enfant, sur l'évolution de la grossesse, et des suites de couches;

2° D'une marche plus lente pendant la grossesse, elle recevrait un coup de fouet du fait de l'accouchement et prendrait alors une allure rapide.

Pour préciser ces points, pour les compléter, deux observations étaient peut-être insuffisantes; c'est dans ce but que nous avons entrepris de rechercher dans la littérature les faits de cet ordre.

Tout d'abord, M. le Professeur Fabre communique à M. Poncet une très belle observation.

Il l'avait recueillie en juillet 1903, alors qu'il était chargé de la Maternité de l'Hôtel-Dieu.

Fig. 4. — Phlegmon actinomycosique suppuré de la région sous-maxillaire gauche, chez une accouchée de la Clinique de l'Hôtel-Dieu (service de M. le professeur Fabre).

Il y recevait à cette date une femme de trente ans, Joséphine M...., habitant Lyon, et qui était déjà mère de trois enfants. Elle avait une mauvaise dentition et avait souffert à diverses reprises de névralgies dentaires depuis

très longtemps. Dès les premiers mois de la grossesse, ces douleurs se reproduisent, en s'accompagnant d'un trismus marqué; bien qu'il y eût un peu de malaise général, un peu d'amaigrissement, cette femme ne s'en préoccupa nullement, les attribuant au mauvais état de ses dents, et continua à vaquer à ses affaires.

Quelques mois plus tard, au cinquième mois de la grossesse, apparut, en arrière de la région sous-maxillaire gauche, une petite tumeur très douloureuse.

Elle grossit lentement et en deux mois atteignit le volume d'un œuf. La malade la fit ouvrir par son médecin; contrairement à ce que l'on aurait pu penser, il ne s'écoula pas de pus, mais seulement une certaine quantité de sang. A la suite de cette intervention, les douleurs se calmèrent, le trismus disparut; la tuméfaction persista, et lorsque la malade accoucha, son état était le suivant.

Au niveau des régions parotidienne et sterno-cléido-mastoïdienne gauches, il existait une tuméfaction, qui commençait presque au lobule de l'oreille et s'étendait sur une longueur de 4 à 6 centimètres jusqu'à 4 travers de doigt de la clavicule. Recouverte d'une peau violacée qui adhère aux plans profonds, elle est segmentée en plusieurs zones par des sillons plus ou moins profonds qui lui donnent ainsi un aspect irrégulier. Plusieurs trajets fistuleux déversent à sa surface un pus jaunâtre, épais, riche en grains jaunes. A la palpation, cette masse est peu douloureuse (fig. 4).

Uniformément dure, elle adhère aux muscles sous-jacents, mais reste totalement indépendante du squelette.

Le 3 juillet, cette femme accoucha rapidement (en une heure trente après le début des premières douleurs), de deux jumeaux bien constitués qui pesaient respectivement 2 110 et 2 080 gr.

Le placenta était unique et n'offrait aucune particularité.

La malade resta une quinzaine de jours à l'hôpital, puis rentra chez elle. Sous l'influence du traitement ioduré, elle guérit rapidement, nous a rapporté une de ses voisines; la peau était redevenue normale, et rien ne rappelait la lésion ancienne.

Mais, vers le milieu de novembre 1904, sans que rien ne réapparût du côté de la lésion ancienne, la malade se plaignit de névralgies violentes dans la tête. Elle continuait à vaquer à ses occupations, sans s'en préoccuper beaucoup, lorsqu'un soir elle fut prise d'accidents syncopaux et mourut quelques heures après, au commencement du mois de décembre.

De ses deux enfants, l'un mourut quelques semaines avant elle, peut-être de méningite? L'autre est élevé à la campagne, en nourrice.

Cette observation est intéressante à des points de vue très divers.

C'est à notre connaissance la seule où le placenta et les membranes aient été examinés avec soin, alors que l'on avait diagnostiqué l'actinomycose chez l'accouchée, et leur intégrité absolue mérite d'être mise en vedette.

Au point de vue de l'actinomycose en elle-même, nous y voyons des lésions à évolution lente pendant la grossesse; et, si nous n'assis-

tons pas au coup de fouet donné par l'accouchement, c'est peut-être parce que le traitement fut institué immédiatement, la lésion n'étant pas abandonnée à elle-même comme dans tous les autres cas que nous rapportons.

Il nous a été possible d'autre part de retrouver et par suite de préciser l'histoire clinique de trois malades qui figurent dans le *Traité de l'Actinomycose humaine*, ou qui, depuis 1898, ont été observées par M. Poncet.

La plus ancienne a son observation qui est rapportée dans le *Traité de l'Actinomycose*, p. 88. Nous la reproduisons *in extenso*.

Actinomycose temporo-maxillaire.

Mme G...., vingt-cinq ans, habitant Saint-Symphorien-sur-Coise, est reçue dans le service de M. Ollier, alors suppléé par M. Rochet, pour une tuméfaction de la région temporo-maxillaire droite.

L'affection débuta au mois d'octobre 1895, alors que la malade était enceinte de quatre mois, par une tuméfaction diffuse siégeant sur la peau saine, au niveau de l'angle droit du maxillaire inférieur, qui gagna les régions voisines et devint très douloureuse. Traitée d'abord par des applications de cataplasmes, la tuméfaction fut ensuite incisée au niveau de l'angle du maxillaire et au niveau du bord antérieur du masséter. Ces ouvertures donnèrent issue à une certaine quantité de pus.

Malgré cette intervention, des douleurs persistèrent; la malade, les attribuant à une carie de la première grosse molaire, la fit arracher, mais sans en éprouver de soulagement.

Lorsque M. Rochet vit la malade, la tuméfaction, considérable, occupait les régions parotidiennes, temporo-maxillaire et sus-hyoïdiennes latérales. Elle était par places d'une dureté ligneuse, et fluctuante en certains points. La peau était œdémateuse, et comme parcheminée. Les trajets fistuleux laissent sourdre un pus qui contient de nombreux grains jaunes. L'exploration au stylet ne donne nulle part la sensation d'un os dénudé.

Pas de ganglions.

Il existe un trismus très serré.

Le diagnostic clinique d'actinomycose ayant été confirmé par l'examen bactériologique, la malade est soumise au traitement ioduré. Elle part d'ailleurs peu après son entrée pour suivre ce traitement chez elle.

Nous n'avons pas revu personnellement cette malade; mais, grâce à son médecin, M. le Dr Beaujolin, de Saint-Symphorien-sur-Coise, que nous ne saurions trop remercier ici, nous avons pu avoir sur son compte les renseignements suivants.

La malade avait refusé toute intervention à cause de son état de grossesse; elle accoucha, le 6 mars 1896, d'un petit garçon qui vécut seulement quelques jours. Immédiatement après l'accouchement, l'actinomycose fit de rapides progrès.

Elle fit un second séjour à l'Hôtel-Dieu du 7 octobre 1896 au 4 avril 1897.

Elle subit pendant 3 ou 4 mois toute une série d'opérations, et fut à cette époque soignée par le Dr Martel. Elle part, très améliorée, le 4 avril; presque immédiatement après, commence une deuxième grossesse.

En août 1897, la malade revient à l'Hôtel-Dieu et entre pour la troisième fois dans le service du Prof. Ollier. Elle subit deux nouvelles opérations et sort guérie fin novembre.

Le 21 décembre, elle accouche, avant terme, d'une petite fille qui survit, mais qui est restée très longtemps souffrante.

Depuis cette époque, il n'y a pas eu de récidive.

En 1903, nouvelle grossesse, naissance d'un petit garçon très fort et très bien portant.

Voici l'observation d'une autre malade, qui a été rapportée aussi dans le *Traité clinique de l'Actinomycose humaine*, p. 313. Cette malade habitant Lyon, nous avons l'occasion de la rencontrer fréquemment; et il nous a été facile par cela même de compléter son histoire.

Madame B...., âgée de trente-deux ans, vint au commencement de janvier 1898 consulter M. Poncet pour une affection cutanée de la joue gauche qui avait débuté quatre mois auparavant et avait jusqu'alors été traitée sans succès.

Cette femme n'avait jamais été malade et depuis lors a toujours joui d'une bonne santé. Au mois de mars 1897, elle devint enceinte pour la première fois et sa grossesse évolua d'abord sans incidents; puis, pendant les mois de juillet et août, elle fut atteinte de phlébite de la jambe droite. A peine celle-ci était-elle guérie que débutaient les lésions actinomycosiques. Une petite nodosité cutanée apparut à un centimètre au-dessous de la commissure labiale gauche; la peau rougit et s'ulcéra à son niveau. On pensa qu'il s'agissait d'un abcès dentaire, car la malade avait une prémolaire un peu cariée, dont elle ne souffrait d'ailleurs pas. Elle la fit arracher, mais sans résultat; au contraire, à côté de la première élevure, une seconde apparut, puis une troisième, et ainsi de suite en passant par les mêmes étapes. Les phénomènes locaux s'aggravèrent progressivement, gagnèrent vers la profondeur et en décembre s'accompagnèrent d'un trismus marqué. Par contre, l'état général ne se modifia pas. La malade supportait fort bien sa grossesse, qui se termina sans incidents dans les premiers jours de janvier. Dix-sept jours après son accouchement, elle était complètement remise et vint consulter M. Poncet; elle y vint surtout parce que, dit-elle, du fait de son accouchement, ses lésions avaient paru recevoir un coup de fouet. A la date du 28 janvier, on note l'état suivant : toute la région comprise entre la commissure labiale et l'oreille est recouverte d'élevures hémisphériques confluentes de 1 à 3 centimètres de diamètre, de 1 centimètre de hauteur. Leur sommet présente des cratères qui laissent échapper du pus contenant des grains jaunes actinomycosiques (examen de M. Bérard). La peau, à leur niveau, a une coloration rouge muqueux.

Du côté de la muqueuse, il n'existe ni ulcération, ni fistule. La palpation fait percevoir le relief interne des élevures, et, en plus, une quantité de petites nodosités, mobiles et superficielles, grosses comme des grains de millet.

La malade, soumise au traitement ioduré, se rétablit rapidement; et elle est restée depuis lors complètement guérie.

Une nouvelle grossesse a évolué plus tard, sans réveiller de lésions nouvelles. Ce second enfant est bien portant; le premier par contre est mort à sept mois, d'entérite.

L'observation de notre troisième malade rappelle par nombre de points la précédente.

Actinomycose temporo-maxillaire droite. Actinomycose cutanée secondaire angulo-faciale[1]. — (Cette observation ayant été publiée *in extenso* dans la *Gazette des Hôpitaux* de 1902, nous ne la reproduisons ici que très résumée.)

Marie J...., vingt-cinq ans, cultivatrice en Savoie, est reçue à l'Hôtel-Dieu le 7 avril 1902, dans le servire de M. Poncet pour une lésion actinomycosique de la région temporo-faciale droite.

Mariée et jusque-là bien portante, elle remarqua, en mars 1901, une tuméfaction progressive de la joue droite, sans coloration anormale de la peau. Cette tuméfaction, molle, indolore, ne gardant pas l'empreinte du doigt, s'accompagnait de trismus. Comme la malade présentait une molaire supérieure droite cariée, elle fut traitée pour une fluxion dentaire. Du mois de juin au mois de septembre, le gonflement diminua, le trismus disparut en partie; le traitement consista simplement en frictions iodurées.

Cette amélioration coïncida avec le début d'une grossesse, qui évolua d'ailleurs sans incidents.

Le gonflement se reproduisit au mois de septembre, en même temps que la tuméfaction, toujours indolore, allait s'accentuant malgré les pommades iodurées. Au début de janvier 1902, la tumeur s'ulcéra en trois points; il s'en écoule depuis lors du liquide séro-purulent, qui renferme de nombreux grains jaunes.

Au début de mars, cinq semaines avant son entrée à l'hôpital, la malade accoucha sans incidents. Par contre, immédiatement après, la tuméfaction s'accentua; limitée jusqu'alors à la région massétérine, elle gagna la fosse temporale qu'elle remplit complètement. En même temps s'installait un trismus très-serré, ne permettant qu'un écartement des dents d'un demi-centimètre qui rendait l'alimentation très difficile.

La malade se décida à entrer à l'Hôtel-Dieu. En raison de la diffusion des lésions en surface et en profondeur, elle fut simplement soumise au traitement médical (iodure et pommade iodurée). Le 15 mai 1902, très améliorée,

1. Deux actinomycoses cervico-faciales; L. Thévenot, *Gazette des hôpitaux*, 1er juillet 1902.

elle quittait le service pour continuer à se soigner chez elle. Depuis lors, elle a écrit à diverses reprises pour nous donner de ses nouvelles; elle est restée définitivement guérie.

A ces six observations très complètes viennent s'en ajouter bien d'autres. Nous n'avons pas l'intention de toutes les reproduire ici, parce qu'elles ne précisent pas l'allure de l'actinomycose avant et après l'accouchement.

La malade de Meunier, de Tours (voir *Traité de l'Actinomycose*, p. 106), n'aurait pas eu son affection modifiée par la puerpéralité.

Celle de Darier (*Annales de Dermatologie*, juin 1881), accouche normalement, alors qu'elle est atteinte d'actinomycose depuis sept mois.

Celle de Böllinger (*Münchener medicinische Wochenschrift*, 11 octobre 1887) a également une grossesse normale.

Celle de Krönlein (*Correspond. Blatt für Schweizer Aerzte* 15 février 1893) est opérée au huitième mois pour une actinomycose du maxillaire inférieur. Elle accoucha sans accidents; mais, dix jours plus tard, il fallait lui ouvrir un très gros abcès de la fosse temporale gauche. Il survint encore une série de petits foyers et la guérison ne fut définitive que quatre mois après l'accouchement.

Nous nous en tiendrons donc surtout à nos faits personnels, en faisant remarquer que tous sont à peu près superposables et jettent par conséquent sur la question tout le jour désirable.

Ils nous montrent tout d'abord très nettement que l'actinomycose n'exerce pas d'influence marquée sur l'évolution de la grossesse. Nous ne voyons nulle part le processus actinomycosique être le point de départ d'un accouchement prématuré. Les toxines actinomycosiques ont bien en général une action anémiante, en même temps qu'elles agissent plus ou moins sur le système nerveux; mais là se borne leur action.

Il ne semble pas non plus qu'elles agissent sur le placenta. C'est un point que l'on doit admettre, sauf à faire quelques réserves, étant donnée la rareté actuelle des observations.

Nous ne connaissons qu'une malade, celle du Professeur Fabre, qui fut suivie à ce point de vue; le placenta était absolument normal. Pour toutes les autres, rien n'a été noté; le placenta n'a pas été examiné spécialement; mais, s'il avait présenté quelques grosses lésions, elles auraient bien été signalées.

Si l'accouchement est normal, il en est de même des suites des couches; cela n'est-il pas tout naturel, étant donné que le champi-

gnon rayonné évolue localement, ne détermine que très exceptionnellement une véritable septicémie?

L'enfant, avons-nous dit, n'est pas arrêté dans son évolution; mais il paraît d'une façon générale être plus maigre, plus chétif et plus exposé à une mort rapide.

L'allaitement favorise peut-être cette terminaison; il expose l'enfant à être en outre contagionné par sa mère, bien que la contagion d'homme à homme soit exceptionnelle. L'allaitement d'autre part épuise la mère; et, pour toutes ces raisons, il paraît plus sage de le contre-indiquer.

En résumé, il est manifeste que l'actinomycose n'a pas d'action sur la grossesse, ni sur l'accouchement, ni sur les suites de couches, et que c'est plutôt à titre de mesure de prudence qu'il contre-indique l'allaitement.

Il en est tout autrement de l'influence de la grossesse sur le développement des lésions actinomycosiques.

La grossesse prédispose à l'infection actinomycosique; et, de nos malades, la plupart s'étaient infectées au cours de la grossesse.

L'origine animale de cette infection paraît établie pour quelques cas; la malade de l'observation II exerce la profession de bouchère, (elle prétend cependant n'avoir jamais vu de bêtes atteintes de pareilles lésions). Celle de l'observation V aurait été infectée dans les conditions suivantes. Elle habitait à Montbrison sur une place où se tient le marché des bestiaux; et non seulement cette place pouvait être contaminée par les animaux (de temps en temps atteints de cette infection au dire des vétérinaires de la région); mais ceux-ci pénétraient parfois jusque dans les couloirs des maisons; ce sont là, on le reconnaîtra, des conditions particulièrement favorables au développement de cette infection.

Les autres cas semblent d'origine végétale.

Quoiqu'il en soit, l'infection se fait, soit par de petites plaies de la muqueuse, soit à travers celle-ci, soit surtout par des dents cariées et l'on sait l'influence manifeste de la grossesse sur les altérations des dents.

Mais si, par ce processus, la grossesse préside à l'infection actinomycosique, elle paraît en gêner l'évolution. Il faut sans doute expliquer ce fait par les modifications circulatoires qu'entraîne cet état physiologique, la tension plus forte du sang en particulier.

L'infection reste aussi atténuée pendant toute la durée de la gestation; puis, dès que l'accouchement a eu lieu, le tableau clinique va se modifier du tout au tout. Les lésions actinomycosiques subissent un véritable coup de fouet; et les malades accusent cette recru-

descence sans même qu'il soit souvent besoin de les questionner sur ce point.

Non seulement localement les lésions se ramollissent et s'ulcèrent; mais surtout elles envahissent rapidement les parties avoisinantes et tendent à diffuser. L'état général en subit le contre-coup. Il ne nous a cependant pas été possible de trouver une observation où les lésions aient infecté l'organisme et provoqué une actinomycose à forme scepticémique.

Ces données sont de la plus haute importance au point de vue du pronostic. Elles nous montrent qu'il ne faut pas se laisser influencer par l'allure torpide de l'actinomycose pendant la grossesse et en conclure à la faible virulence du cas que l'on observe; il faut faire un pronostic réservé, qui nécessitera une thérapeutique active. Si la malade n'est pas venue consulter le médecin, parce qu'elle n'a pas attaché d'importance aux accidents qu'elle présentait, et si elle n'est vue qu'au moment de l'accouchement, il sera indiqué de la traiter immédiatement et très énergiquement; il faudra prévenir l'entourage d'une aggravation probable, particulièrement à redouter dans les formes cervico-faciales, car l'actinomycose tend alors à envahir la fosse temporale, puis par l'intermédiaire des nerfs de base, l'intérieur de la boîte crânienne, et la mort peut être la terminaison de pareille complication.

Il sera sage enfin de montrer à la mère que, dans l'intérêt de son enfant comme dans le sien, il vaut mieux renoncer à l'allaitement.

Quant à la thérapeutique de l'actinomycose, elle ne diffère en rien de celle que l'on emploie d'ordinaire en pareille occurence.

Ce qui domine ici, comme toujours, c'est le traitement médical. Quelques incisions de points fluctuants, d'abcès collectés, assureront l'évacuation des foyers purulents, feront cesser la tension locale et par suite les douleurs qu'ils entretenaient. C'est là toute l'œuvre du chirurgien. Inciser les placards indurés ne répondrait à rien autre qu'à donner un coup de fouet à la lésion. Ce serait bien pire, si l'on voulait enlever à la curette les tissus envahis; la curette ne doit être prise que pour enlever quelques fongosités qui tendent à se détacher d'elles-mêmes. Il n'est pas possible de vouloir enlever avec elles autre chose, des placards indurés par exemple; on exposerait tout simplement à faire diffuser les lésions.

Quant à l'extirpation au bistouri des tissus envahis, c'est une pratique contre laquelle M. Poncet n'a cessé de s'élever. L'actinomycose n'est pas une maladie néoplasique; c'est un processus infectieux,

mal limité, qui cédera aux soins de propreté, à la désinfection locale, au traitement médical. L'extirper, c'est se laisser entraîner à faire une mutilation énorme et surtout une mutilation inutile.

Antisepsie locale, simple ouverture de quelques foyers suppurés : c'est là toute l'œuvre du chirurgien ; le traitement médical fera le reste.

Localement, les applications de teinture d'iode, de pommade iodo-iodurée, seront faites tout les jours sur toute la zone indurée.

A l'intérieur, on prescrira l'iode sous toutes ses formes, teinture d'iode, iodure de potassium, iodone, iodopine (celle-ci en injection sous-cutanée) ; ce traitement devra être intensif, pour amener la guérison des accidents, avant que l'accouchement n'ait eu lieu. Il ne semble pas que le traitement iodé en ait devancé la date et ait eu une influence néfaste sur l'évolution de la grossesse.

Lorsque l'accouchement survient au cours du traitement, il semble que ce dernier prévienne le coup de fouet, que reçoivent à cette époque les lésions, et que le médecin n'ait à combattre que des accidents qui s'éteignent peu à peu.

Le traitement général, en particulier l'héliothérapie et le séjour à la campagne, trouvent ici une indication toute particulière, puisqu'ils combattent à la fois l'infection elle-même, et la dénutrition que pourrait présenter la mère et qui ne manquerait pas de retentir sur le développement de son enfant.

DE LA VASO-VÉSICULECTOMIE
DANS LES CAS DE TUBERCULOSE GÉNITALE

PAR MM. LES DOCTEURS

R. BAUDET
Chirurgien des hôpitaux de Paris.

et

L. KENDIRDJY
Ancien interne des hôpitaux de Paris.

I. — AVANT-PROPOS

La chirurgie périnéale, limitée naguère à quelques opérations pratiquées sur l'urètre, la vessie et l'extrémité terminale du rectum, a pris, dans ces derniers temps, un brusque développement. L'ablation du rectum cancéreux, l'ablation partielle ou totale de la prostate, l'ablation des vésicules séminales et du canal déférent, constituent ses dernières acquisitions.

Ces récentes opérations périnéales semblent, dès leur naissance, avoir une fortune diverse.

Le rectum, si facile à enlever par d'autres voies, voies sacrée, parasacrée, ischio-rectale, n'est plus abordé par le périnée que dans le cas de cancers peu élevés et encore par un petit nombre seulement de chirurgiens.

La prostate, bombant naturellement vers le périnée, lorsqu'elle s'hypertrophie, paraît être l'organe qui se prête le mieux à l'ablation par cette voie. Aussi sa chirurgie est-elle en pleine vogue[1].

Par contre les extirpations des vésicules séminales et du canal déférent tuberculeux ou *vaso-vésiculectomies* restent rares. C'est qu'en effet leur exécution est difficile et leurs indications opératoires discutables.

Leur exécution est difficile. En effet, elle se pratique au sommet du périnée, au fond d'un entonnoir qui va en se rétrécissant vers la profondeur, et dont la cavité ne devient spacieuse que lorsqu'elle a été dédoublée. Ce dédoublement, du reste, exige beaucoup de méthode et expose à la blessure d'organes importants, l'urètre et le rectum.

1. L'ablation de la prostate à travers la vessie, ou méthode de Freyer, paraît jouir actuellement d'une vogue au moins égale.

C'est ce qui nous explique qu'on ait essayé de tourner la difficulté en pratiquant cette ablation par d'autres voies, sacrée, parasacrée, inguinale, etc. C'est ce qui nous explique la variété des méthodes opératoires que nous aurons à discuter.

Leurs indications opératoires sont discutables.

En effet, il est rare que la tuberculose vésiculaire force les chirurgiens à intervenir. Il semble, au contraire, que les opérations, radicales ou partielles pratiquées sur le testicule et l'épididyme, aient fait rétrocéder du même coup les quelques altérations vésiculo-déférentielles que la clinique avait révélées et rendu les vaso-vésiculectomies inutiles presque toujours.

Ce sont là les raisons fondamentales qui nous expliquent l'abstention de la plupart des chirurgiens pour ce genre d'opérations. Il nous a semblé cependant que l'on pourrait intervenir plus souvent et que la tuberculose des vésicules est trop étroitement liée à celle du testicule, tuberculose si répandue, pour qu'elle ne présente pas des indications opératoires plus nombreuses.

Ces indications d'intervenir plus souvent, nous croyons qu'elles existent; et l'objet principal de ce travail est de les dégager et de les préciser. Nous nous appuyons pour cela sur 47 observations que nous avons pu rassembler. Sur ces 47 cas, 8 sont inédits, et 4 nous sont personnels.

Mais, avant d'exposer nos idées sur les indications de la vaso-vésiculectomie au cours de la tuberculose génitale, résumons brièvement ce qui a été fait et publié sur ce sujet.

II. — HISTORIQUE

Les deux indications capitales, que l'on discutera toujours dans les cas de tuberculose génitale, se retrouvent chez les deux premiers malades qui ont été opérés.

Ce fut Ullmann, qui, le 27 juillet 1889, pratiqua la première vésiculectomie. Il avait châtré un malade quelques jours auparavant. Mais la vésicule du même côté continua à grossir et menaça de s'abcéder. Ullmann eut donc la main forcée et fit une *opération de nécessité*.

Au contraire, ce fut systématiquement et en appliquant une *méthode de choix*, que Roux (de Lausanne) fit, en 1890, la deuxième vésiculectomie. Il compléta une castration unilatérale par l'ablation totale du déférent et de la vésicule du même côté, pour empêcher les récidives dans le moignon funiculaire et prévenir l'infection tuberculeuse de l'autre testicule.

D'autres opérateurs ont suivi. Les uns appliquant intégralement

la méthode de Roux, méthode inguino-scrotale dans un premier temps, périnéale dans un deuxième. Ainsi Guelliot, Robert Weir, Moullin, Hutchinson, etc.

D'autres, comme nous, modifiant cette technique, intervertissent les temps opératoires et attaquent le périnée par un autre procédé.

D'autres, enfin, pratiquent l'ablation des vésicules par des méthodes différentes : soit par la méthode sacrée, suivie par Schede et Routier, soit par la méthode parasacrée.

Mais, déjà en 1890, Villeneuve venait d'inaugurer une méthode plus originale, en pratiquant l'ablation totale des organes génitaux d'un seul côté par la voie inguinale.

Les précédentes méthodes inguino-périnéale, inguino-sacrée, obligeaient le chirurgien à pratiquer successivement deux opérations, relativement longues toutes les deux : l'une inguinale, pour enlever le testicule ou l'épididyme et le segment initial du déférent; l'autre, périnéale ou sacrée, pour enlever le segment terminal du déférent et la vésicule.

Villeneuve enlève le testicule, l'épididyme, tout le déférent et la vésicule du même côté, dans un seul temps et par une seule opération, en ouvrant le canal inguinal et en décollant le péritoine iliaque et pelvien.

Cette méthode a été expérimentée sur le cadavre et étudiée longuement, dans sa thèse, par son élève Platon. L'un de nous [1], du reste, a repris récemment cette étude et a montré que la plupart des difficultés opératoires que l'on rencontrait, une meilleure technique basée sur les connaissances anatomiques devait les éviter.

Par cette voie inguinale, par cette laparotomie sous-péritonéale latérale, Villeneuve ne pouvait agir que sur un seul déférent et sur une seule vésicule. Il était désarmé en face de lésions prostatiques ou de lésions vésiculo-déférentielles bilatérales.

En 1900, Young comble cette lacune, en créant une nouvelle méthode, la méthode sous-péritonéale médiane. Il incise la ligne blanche depuis l'ombilic jusqu'au pubis, décolle le péritoine qui revêt la face postérieure de la vessie et pénètre ainsi jusqu'à la région vésiculo-prostatique. Il peut agir ainsi sur la prostate, sur les deux vésicules et sur le segment terminal des deux déférents. Mieux encore. Il a pu deux fois, ouvrant la vessie de propos délibéré, exciser des ulcérations tuberculeuses de cet organe.

Telles sont les différentes méthodes opératoires que l'on applique

1. Baudet et Duval, *Revue de Chirurgie*.

dans la chirurgie des vésicules tuberculeuses. Voici maintenant les travaux que cette chirurgie a suscités.

En 1898, Platon soutient la thèse dont nous avons déjà parlé. Guelliot revient, dans un article paru dans la *Presse médicale*, sur un sujet qui lui est familier. Nous publions nous-même une revue générale dans la *Gazette des hôpitaux*; et nous rapportons l'observation de notre premier opéré. Nous inspirons la thèse de Prat-Dumas, qui résumait, à ce moment, l'ensemble de nos connaissances sur cette question.

En 1899, la princesse Guédroytz de Béloséroff ne dédaigne pas d'en faire le sujet de sa thèse inaugurale. Elle expose les résultats de ses expériences cadavériques et rapporte les observations, déjà relativement nombreuses, de son maître Roux.

Enfin, en 1900, notre élève et ami Reyt étudie, sur nos conseils, les divers procédés chirurgicaux, qui ont été employés pour enlever les vésicules tuberculeuses et joint, aux observations déjà parues, une observation de Chavannaz et deux autres qui nous étaient personnelles.

Depuis cette thèse, un grand nombre de vaso-vésiculectomies ont été pratiquées : quelques-unes en France, dues à Legueu, Robineau, et l'un de nous [1]; le plus grand nombre à l'étranger. Ces dernières sont celles de Percy Bolton, Hutchinson, Young, Walker, Moullin, Hogge. En Amérique, du reste, cette chirurgie vésiculaire prend une telle extension que Fuller opère délibérement par le périnée et traite, par l'extirpation ou l'incision, les simples vésiculites blennorrhagiques.

En Angleterre, Lloyd (de Birmingham) nous écrit que, tous les ans, il enlève plusieurs vésicules tuberculeuses.

Devant tous ces efforts, la chirurgie des vésicules séminales ne saurait nous laisser indifférents : elle mérite de fixer au moins notre attention.

Mais, avant d'en exposer la technique, voyons d'abord dans quelles conditions on est appelé à intervenir, c'est-à-dire quelles sont les lésions anatomiques et quels sont les symptômes de la tuberculose génitale qui légitiment ces interventions.

III. — APERÇU ANATOMIQUE ET CLINIQUE DE LA TUBERCULOSE GÉNITALE

Nous voulons montrer, dans ce chapitre :

1° Quel était l'état général des malades opérés avant l'intervention;

1. Legueu, 6 observations; Robineau, 1; Baudet, 1.

2° Quel était l'état anatomique et clinique de leurs voies génitales.

A. — ÉTAT GÉNÉRAL DES MALADES AVANT L'INTERVENTION.

Age. — Sur 32 cas, où l'âge est indiqué, nous trouvons : 6 cas au-dessous de vingt ans, 11 entre vingt et trente ans, 7 entre trente et quarante ans, 8 au-dessus de quarante ans.

Le plus jeune des malades avait deux ans et demi (Villemin et Duval). Le plus âgé avait soixante-deux ans (2 cas).

La question d'âge ne paraît donc avoir eu aucune importance, comme indication opératoire.

État du poumon. — Dans la grande majorité des cas, les malades n'avaient, avant l'opération, aucun signe net de tuberculose pulmonaire : ce sont là les cas les plus favorables.

Néanmoins, certains opérateurs sont intervenus, malgré la tuberculose pulmonaire, fruste ou évidente.

C'est ainsi qu'un malade de Roux avait des bronchites à répétition : celui de Young des râles nombreux au sommet droit; un des nôtres avait des lésions de ramollissement dans les deux sommets. Celui de Hogge avait des lésions très avancées; etc.

Ce sont là, nous l'avouons, des conditions opératoires très défectueuses. Et si les opérations n'ont pas été suivies d'échec dans les cas de Roux et de Hogge, dans ceux de Young, de Chavannaz, de Legueu, dans le nôtre, elles ont certainement hâté la mort des malades.

Etat des voies urinaires. — La tuberculose vésicale accompagne fréquemment celle des voies génitales. Grave par elle-même, rebelle très souvent à toute thérapeutique, elle ne favorise guère ces larges éradications des voies génitales.

Et cependant, malgré ces mauvaises conditions opératoires, de telles éradications ont été faites. C'est ainsi que le malade de Weir avait des urines contenant du sang et du pus. Après l'ablation des voies génitales, la cystite continua à progresser : on ne nous dit pas comment elle se termina.

Le premier malade de Legueu urinait fréquemment la nuit et le jour. Les besoins étaient impérieux. Les urines étaient un peu troubles et laissaient déposer un léger nuage au fond du verre. Elles contenaient du sang de temps à autre. Mais il ne semble pas que la vessie fût très malade. Elle n'était pas douloureuse à la distension, puisqu'elle pouvait contenir 250 à 300 grammes de liquide sans que le besoin d'évacuer devînt pressant. Aussi peut-on parler d'irritabi-

lité vésicale d'ordre réflexe plutôt que de cystite. Tous ces symptômes, du reste, cessèrent après l'opération, qui réussit parfaitement.

Young, dans deux cas où la vessie était manifestement tuberculeuse, exécuta la vaso-vésiculectomie et la résection partielle de la vessie dans une seule opération. Cette opération dura plus de deux heures. Il perdit ses deux malades.

Sans empiéter sur le chapitre des indications, nous pouvons dire déjà que la cystite tuberculeuse avérée contre-indique pour nous la vaso-vésiculectomie.

B. — ÉTAT DES VOIES GÉNITALES.

Nous étudierons successivement : 1° l'état du testicule et de l'épididyme; 2° celui des déférents; 3° celui des vésicules; 4° celui de la prostate.

1° *Testicule et épididyme.*

Dans tous les cas que nous envisageons ici, la tuberculose génitale était totale ou bipolaire, c'est-à-dire que le testicule ou l'épididyme, le canal déférent, la vésicule séminale, quelquefois même la prostate, étaient malades d'un côté ou des deux côtés.

Il serait sans doute intéressant d'exposer en détail les lésions de ces deux pôles génitaux et de les comparer entre elles.

Mais, après lecture attentive des observations, il nous a paru que l'état avancé des lésions d'un pôle génital n'influençait pas celles de l'autre pôle, que la désorganisation de la vésicule n'était pas plus marquée, quand l'épididyme était devenu fistuleux, ou quand la tuberculose épididymaire avait eu une marche aiguë.

Cette constatation enlève donc tout intérêt aux descriptions des lésions testiculo-épididymaires, du reste banales et très connues, mais qui auraient eu ici un réel intérêt si leur évolution eût commandé l'évolution des lésions vésiculaires. Aussi, pour cette description, renverrons-nous le lecteur aux traités classiques.

Relevons néanmoins quelques particularités intéressantes.

Sur 38 cas bien décrits, la tuberculose du testicule et de l'épididyme a été 12 fois bilatérale et 26 fois unilatérale. Elle existait 18 fois à gauche et 8 fois à droite.

Il nous semble très difficile d'établir dans la plupart des cas quel était celui des deux pôles génitaux qui avait été le premier atteint. Sans doute, ce sont les lésions du testicule et de l'épididyme qui sont habituellement les plus accentuées et qui par conséquent paraissent les premières en date.

Mais il faut remarquer que la tuberculose vésiculaire reste latente très longtemps, et que c'est presque toujours par un toucher fortuit qu'on la diagnostique : presque jamais les troubles fonctionnels ne la trahissent.

Il est donc à peu près impossible de dire à quel moment cette tuberculisation a débuté et si elle a précédé ou suivi celle de l'épididyme et du testicule.

Par contre, ce que la clinique nous permet de dire, c'est que la tuberculose des deux pôles génitaux n'a pas une marche parallèle.

Nous avons établi tout à l'heure que les vésicules n'étaient pas forcément très malades, parce que l'épididyme ou le testicule l'étaient beaucoup.

Mais il y a plus.

Quand on a supprimé une partie de la tuberculose génitale totale par la castration ou par l'épididymectomie, on n'enraye pas forcément les progrès des lésions vésiculaires. Dans cinq cas que nous rapportons [1], on avait pratiqué antérieurement une castration unilatérale; malgré cette castration, la tuberculose vésiculaire continua à évoluer.

Dans deux autres cas [2], la castration avait été bilatérale; on fut néanmoins forcé d'enlever plus tard les vésicules.

Il y a d'autres faits encore [3] qui montrent que la tuberculose n'évolue pas parallèlement aux deux pôles génitaux. Ce sont ceux où la tuberculose testiculo-épididymaire était unilatérale, et où, cependant, la tuberculose vésiculaire était double.

Dans le cas de Schede, après avoir fait la castration d'un côté et enlevé les deux vésicules, pour être plus sûr que le testicule ou l'épididyme de l'autre côté n'avait rien, on fit une incision exploratrice. Elle resta négative.

Dans un fait de Legueu, unique il est vrai, mais bien fait pour nous convaincre, les deux testicules et les deux épididymes étaient absolument sains; et cependant les deux vésicules étaient très malades. On les enleva.

2° *Canaux déférents.*

Dans les cas de tuberculose génitale totale, les lésions tuberculeuses du canal déférent sont en général les mêmes que celles que l'on observe quand le testicule et l'épididyme sont seuls en cause. Ce sont là du reste les cas habituels. C'est dire qu'ordinairement le canal déférent est induré, rigide, gros comme une plume de

1. Ulmann, Sick, Schede, Bolton, Young.
2. Schede, Hutchinson.
3. Schede, Young, Roux, Legueu (2).

corbeau; ou bien qu'il est moniliforme, ses nodosités ne dépassant guère l'orifice inguinal externe.

Nous savons cependant que, dans quelques cas, ces noyaux tuberculeux du déférent peuvent remonter dans le canal inguinal jusque dans la fosse iliaque. Il en était ainsi dans le cas communiqué par M. Beurnier à la Société de Chirurgie en 1900. Son observation fut, on le sait, le point de départ d'une très intéressante discussion sur le traitement de la tuberculose testiculaire.

Mais, dans le cas de tuberculose génitale totale, ces altérations du déférent peuvent être plus accentuées et surtout plus disséminées. Il y a du reste, selon nous, trois degrés dans les altérations tuberculeuses du canal déférent.

Elles peuvent être : 1° centrales; 2° interstitielles; 3° périphériques.

a. *Lésions centrales* ou *intra-canaliculaires*.

Elles ne se révèlent cliniquement par aucun changement de forme et de consistance du déférent qui paraît sain. Mais si, au cours de l'opération, on le sectionne transversalement, il sourd une goutte de pus, ou bien si, après l'avoir enlevé, on l'examine histologiquement, comme dans le cas de Bolton, on trouve des follicules tuberculeux sur les parois du canal.

b. *Interstitielles*.

Dans ce cas, les lésions tuberculeuses siègent sur toute la circonférence du déférent, et cela sur la plus grande partie de son trajet. Cliniquement, le canal est dur, rigide, infiltré. Il est gros comme une plume de corbeau, quelquefois même comme la moitié du petit doigt. Mais cette augmentation de volume est rarement aussi régulière; et le canal présente des nodosités plus ou moins nombreuses dites nodosités en chapelet. On les retrouve surtout très accentuées, dans le scrotum, tout près de l'épididyme; ou bien encore près de la vésicule. Là, le déférent, très grossi, se confond avec elle et la fait paraître au toucher plus volumineuse qu'elle n'est réellement.

Ces nodosites sont quelquefois nombreuses. Platon compte cinq noyaux tuberculeux sur le canal. Robineau en compte huit, etc.

c. *Périphériques*.

Dans ce cas, les noyaux tuberculeux, caséeux ou suppurés, ont réagi sur le tissu cellulaire qui s'indure et les fait adhérer aux organes voisins, principalement au péritoine pariétal. Ainsi, dans un cas de Roux, il y avait un abcès péri-déférentiel contenant une cuillerée à soupe de pus épais. Dans un cas de Schede, le segment sous-péritonéal était transformé en une masse fongueuse. Le cas

de Robineau est particulièrement remarquable. Parmi les huit noyaux qui siégeaient sur le déférent, cinq étaient suppurés. L'un d'eux était si adhérent au péritoine pelvien qu'il fallut réséquer le péritoine pour pouvoir enlever l'abcès.

C'est dans ces cas-là que le déférent adhère et se fusionne à la vésicule, si bien qu'ils ne paraissent former qu'une masse unique, Dans deux de nos observations, cette adhérence des deux organes était très marquée.

3° *La vésicule séminale.*

Dans les cas de tuberculose épididymaire habituelle, lorsqu'on pratique le toucher rectal, on trouve très souvent une des deux vésicules augmentée de volume, indurée et légèrement bosselée. Mais ces déformations sont peu accentuées, beaucoup moins que celles de l'épididyme, et, s'il est indiqué d'agir sur ce dernier, il ne vient à personne l'idée que la vésicule réclame une intervention chirurgicale.

Par contre, dans les cas que nous envisageons ici et qui sont rapportés dans nos observations, les altérations vésiculaires sont beaucoup plus marquées et se placent sur le même plan que celles de l'épididyme et du testicule.

D'une façon générale, les déformations de la vésicule tuberculeuse rappellent celles de l'épididyme. La vésicule, en effet, est augmentée de volume, déformée, indurée. Mais ces trois caractères, communs aux vésicules et aux épididymes tuberculeux, varient beaucoup suivant les cas.

a). L'augmentation de volume, reconnue par le toucher rectal, fait paraître la vésicule au moins 2 ou 3 fois plus grosse que normalement. Elle peut être quadruplée de volume (Legueu), ou bien encore atteindre les dimensions du petit doigt (Chavannaz), du pouce, ou d'une petite noix (Baudet). Dans ces cas, la vésicule peut faire une forte saillie dans le rectum.

D'autres fois, elles se développent vers le haut du bassin : elles fuient alors sous le doigt et sont mal appréciées. C'est ainsi que, dans un cas de Schede, le toucher était resté négatif; et cependant la vésicule était très malade.

Dans le cas de Chavannaz, la vésicule enlevée était plus grosse qu'elle ne le paraissait cliniquement. On sait que l'appréciation inverse est plus fréquente. Dans un cas de Guelliot, après ablation de la vésicule droite, le malade mourut. On ne trouva à l'autopsie, pratiquée deux mois après l'opération, que la vésicule gauche, celle que l'on croyait saine et qui était large, molle et remplie de matière caséeuse.

b). La vésicule perd sa configuration extérieure. Elle devient irrégu-

lière, bosselée; ces bosselures, du reste, ne sont jamais très grosses; dans le seul cas de Roux, elles atteignaient la grosseur d'un grain de raisin.

c). La vésicule s'indure. Cette induration est ferme; elle ne se laisse pas déprimer par le doigt. Quelquefois, la consistance est un peu molle. La vésicule paraît comme injectée au suif. C'est d'ailleurs, on le sait, l'expression classique pour définir la consistance habituelle des vésicules caséeuses; mais on en abuse, et, dans toutes nos observations, nous ne trouvons cette expression usitée que 3 fois (Chavannaz, Robineau, Roux); et encore Chavannaz dit simplement injectée; et Roux, injectée à la cire.

Les limites de la vésicule sont parfois très nettes. Elle se sépare parfaitement de la prostate, du déférent, et de la vésicule voisine.

Mais, comme nous le verrons un peu plus loin, quand il y a de la péri-vésiculite, les contours vésiculaires sont diffus.

La séparation avec le canal déférent, reconnaissable au sillon longitudinal qui se trouve entre eux, n'est plus perceptible cliniquement. Aucun sillon transversal ne les sépare de la prostate. Quelquefois même, les deux vésicules sont confondues en une masse unique, en une plaque indurée et bosselée. Et seules, les bosselures, plus marquées d'un côté ou de l'autre, permettent de dire quelle est la vésicule la plus malade.

Peut-on dire cliniquement si une vésicule est suppurée? Très certainement quand il y a une fistule périnéale, remontant vers la vessie, comme cela existait dans le cas de Legueu. Dans un cas de Schede, la vésicule grosse, mais molle et fuyant sous le doigt, pouvait faire penser à un empyème de la vésicule.

Mais habituellement les signes caractéristiques de la suppuration manquent.

Du reste, ce qu'il importe à l'opérateur de savoir, c'est moins la *qualité* des lésions vésiculaires que leur étendue.

Or, nous l'apprécions parfaitement quand une vésicule nous paraît très grosse, au toucher rectal; quand ses limites sont peu nettes et diffuses; quand la séparation des vésicules entre elles et avec la prostate se fait mal. Dans ces cas-là, le chirurgien peut s'attendre à des lésions étendues et à des vésicules difficiles à enlever.

d.) Les troubles fonctionnels sont en général peu marqués. Seuls, Ullmann et Schede parlent, le premier, de douleurs lancinantes dans l'anus et le second de vésiculite à marche aiguë. Dans ces deux cas, il y eut des douleurs vives et une marche assez précipitée de la maladie qui évolua en quelques semaines. Roux et Legueu parlent de quelques vagues douleurs. Habituellement, il n'y a pas de signes

fonctionnels bien marqués. On relève néanmoins quelques envies fréquentes d'uriner : quelques mictions impérieuses et douloureuses, quelques gouttes d'urine sanguinolente, etc. Mais on sait que ces signes se retrouvent au cours de beaucoup de tuberculoses de l'épididyme, même quand la vésicule est peu tuméfiée.

Nous avons vu qu'il n'est pas toujours facile de dire si les deux vésicules sont malades ou s'il n'y en a qu'une seule; mais habituellement on fait ce diagnostic.

En réalité, les vésicules sont très souvent malades toutes les deux : 16 fois sur 44 cas.

Sur 28 cas où il existait des lésions unilatérales, 4 fois le côté ne fut pas indiqué. Et, sur les 24 cas, 14 fois la tuberculose siégeait à gauche et 10 fois à droite. On voit donc qu'il y a prédominance des lésions à gauche, mais dans une proportion très faible et nullement comparable à ce qui existe pour l'épididyme.

Les lésions anatomiques de la vésicule sont intra-vésiculaires ou à la fois intra et extra-vésiculaires.

a) *Lésions intra-vésiculaires.* — C'est l'infiltration tuberculeuse ou l'abcès vésiculaire.

L'infiltration tuberculeuse est la règle.

La vésicule augmentée de volume a sa paroi un peu épaisse, rarement très dure. A la coupe, elle apparaît farcie de petits noyaux caséeux ou suppurés. Ces noyaux sont rares ou nombreux, petits ou gros. Leur caratéristique est d'être séparés par des travées dures, plus ou moins épaisses. La cavité vésiculaire diminuée persiste néanmoins en partie et contient de la matière caséeuse ou du pus.

Dans le cas d'abcès vésiculaire ou empyème de la vésicule, cet organe forme une cavité unique, pleine de pus ou de masse fongueuse (cas de Schede et de Young). Cette forme est rare.

b) *Périvésiculite.* — Les parois vésiculaires sont infiltrées de tubercules, enflammées chroniquement et fusionnées avec les tissus voisins. Le tissu cellulaire de la région (espace décollable prérectal) s'indure et se lardace, et englobe la vésicule, le canal déférent et même les deux vésicules et les deux canaux déférents. Elles forment alors une masse unique, comme dans le cas de Young. Ou bien le tissu lardacé constitue une gangue dure, épaisse, qui rend les vésicules impossibles à reconnaître (Young, Legueu) et les fait adhérer au rectum et à la vessie, ou au bassin (Roux). Les opérations dans ce cas sont très difficiles et l'énucléation impossible. On risque alors d'ouvrir l'urètre ou le rectum.

Cette induration peut être telle que le rectum est comprimé et

qu'il se produit des phénomènes d'obstruction intestinale. Il en fut ainsi dans le cas de Routier.

Enfin, dans les cas extrêmes, les vésicules suppurent, et s'ouvrent soit à l'extérieur, en constituant une fistule périnéale de l'espace pelvi-rectal supérieur (Legueu), soit dans la prostate et l'urètre (Young), fistule vésiculo-prostato-urétrale.

La prostate. — Nous ne voulons pas décrire ici les lésions et les signes de la tuberculose prostatique en général, mais constater ceux qui existaient lorsque les vésicules et les déférents étaient malades.

La prostate est tuberculeuse dans un tiers des cas, c'est-à-dire 15 fois sur 45 observations.

L'étendue de ses lésions varie beaucoup.

Elles sont, en effet, tantôt limitées, tantôt diffuses.

Les lésions limitées sont la règle; elles se réduisent à un noyau caséeux tantôt latéral, tantôt médian. Nous trouvons 3 fois des noyaux dans le lobe gauche, 3 fois dans le lobe droit, 3 fois dans le lobe médian [1]. Il semble que ces noyaux médians et quelques noyaux latéraux soient dus à la tuberculisation des canaux éjaculateurs dans leur traversée prostatique. Cela était très net dans deux de nos observations. Dans un cas de Roux, on note également la présence d'un noyau petit et dur, siégeant au milieu de l'abouchement des deux vésicules. Walker attribue également l'induration du lobe droit de la prostate, dans son observation, à la tuberculose du canal éjaculateur droit. Il put constater, au cours de l'opération, la présence d'un noyau caséeux sur le canal.

On peut donc admettre que ces cas de tuberculose prostatique limitée sont secondaires à la tuberculose vésiculo-déférentielle, et liés à l'éjaculatorite tuberculeuse.

Ces noyaux sont faciles à déceler cliniquement. Et, à leur niveau, la prostate est en général augmentée de volume, tendue, lisse ou légèrement grenue. En un point, médian ou juxta-médian, elle présente une bosselure indurée, quelquefois même douloureuse à la pression du doigt (Roux). Dans quelques cas très rares, surtout si le noyau est central, le lobe prostatique, quoique gros, paraît mou et régulier. Ces cas sont très difficiles à diagnostiquer. C'est ainsi que, chez un malade de Young, un noyau prostatique central trouvé au cours de l'opération n'avait pas été reconnu cliniquement.

Quand la prostatite est diffuse, il existe des noyaux caséeux multiples ou de petits abcès de la grosseur d'un pois. D'autres fois,

1. Lobe droit : Roux, 13; Weir, Walker; lobe gauche : Platon; Young, 32; Baudet 37 : lobe médian : Roux 12; Baudet 22 et 23.

la prostate est transformée en une large caverne suppurée, qui peut s'ouvrir soit vers le périnée, soit à la fois dans l'urètre et la vésicule[1].

Dans quelques cas enfin, il s'agit plutôt de péri-prostatites, ces lésions diffuses périphériques de la prostate étant liées plus encore à la vésiculite qu'à la prostatite (Legueu).

Dans ces cas de lésions diffuses, on reconnaît en clinique que la prostate, très volumineuse, a des contours peu précis : une surface irrégulière et granuleuse. Elle est ferme et dure, si les noyaux sont caséeux et extérieurs. S'ils sont centraux ou suppurés, la consistance peut être pseudo-fluctuante[2].

Quand il y a de la péri-prostatite, ce qui domine, c'est l'existence d'une masse fibreuse, irrégulière, se continuant sans ligne de démarcation avec les vésicules.

Sans doute, la tuberculose de la prostate peut évoluer parallèlement à celle de la vésicule et lui être contemporaine. Il semble néanmoins, en considérant la rareté des cas de lésions diffuses, la fréquence beaucoup plus grande des lésions limitées et limitées au trajet d'un canal éjaculateur, que cette tuberculose prostatique est secondaire à celle de la vésicule. Les cas où les lésions sont diffuses semblent être des cas où la tuberculose a été d'abord localisée. Et, si l'on supprime les cas de péri-prostatites simples (Legueu) où la prostate était surtout malade extérieurement; le cas de Young, où le volumineux abcès prostatique communiquant avec les deux vésicules et l'urètre était secondaire à des lésions vésiculaires, il ne nous reste guère que deux observations de Legueu et de Roux au sujet desquelles on peut admettre, comme nous le disions plus haut, que les trois ou quatre noyaux caséeux et les petits abcès avaient été d'abord uniques et primitifs.

Néanmoins une seule explication ne saurait embrasser tous les cas, à savoir que la tuberculose prostatique est toujours secondaire, quand les vésicules sont très malades. Il peut se faire que la prostate ait été prise en même temps ou avant les vésicules. Mais c'est très rare. Et, pratiquement, l'on doit supposer que les foyers prostatiques sont secondaires aux lésions vésiculaires.

IV. — MÉTHODES OPÉRATOIRES

Les différentes méthodes opératoires, principalement les méthodes périnéale, sacrée, parasacrée, ont été longuement analysées dans

1. Cas de Young.
2. Roux, 25.

la thèse de notre élève et ami Reyt. Depuis cette époque, nous avons réglé avec Duval la méthode inguinale ou voie haute, que l'on peut appeler très justement *méthode de Villeneuve*; et, plus récemment, Young a inauguré la voie sous-péritonéale médiane. On voit donc que dans ces dernières années la chirurgie des vésicules séminales est en progrès.

Nous classerons ces différentes méthodes en deux catégories : la voie haute et la voie basse.

Dans la voie basse, nous rangeons : 1° la périnéotomie prérectale; 2° la périnéotomie ischio-rectale; 3° la méthode sacrée; et 4° la méthode parasacrée.

Dans la voie haute, nous trouvons : 1° la méthode inguino-sous-péritonéale de Villeneuve; 2° la méthode médio-sous-péritonéale de Young.

Nous allons passer en revue ces différentes méthodes.

A. — Méthode périnéale.

1° *Technique opératoire.*

C'est la première en date. Elle fut appliquée d'abord par Ullmann de Vienne en 1889, puis par Roux de Lausanne en 1890. Nous-mêmes, en 1898, nous en avons quelque peu modifié la technique en nous inspirant des travaux de M. Quénu sur l'ablation du rectum par la voie périnéale. — C'est ce seul procédé que nous exposerons ici intégralement; il servira de type à la description générale des divers procédés de périnéotomie; nous montrerons ensuite en quoi il diffère des autres.

Procédé Baudet-Kendirdjy.

I. Le malade est placé dans la position de la taille : le siège moyennement relevé par deux alèzes pliées. L'anus est fermé par une suture en bourse.

II. On trace une incision en Λ renversé; linéaire au-devant de l'anus, elle s'écarte de chaque côté de l'anus en passant à égale distance de cet orifice et de la tubérosité ischiatique. On coupe ainsi au-devant de l'anus la peau et le tissu cellulaire sous-cutané et, de chaque côté, l'épaisse couche de graisse ischio-rectale, jusqu'à ce qu'on aperçoive les fibres inférieures du releveur.

Il n'est pas utile de faire les incisions latérales aussi longues des deux côtés. On trace la plus longue du côté malade : celle de l'autre côté ne doit pas atteindre d'emblée plus de 3 centimètres. On la prolonge au cours de l'opération, si cela devient nécessaire.

III. On fait une boutonnière au releveur anal, en coupant ses faisceaux perpendiculairement d'avant en arrière, jusqu'à ce que l'on aperçoive au-dessus de lui l'aponévrose périnéale supérieure. Ce temps doit être pratiqué avec prudence.

Le releveur, en effet, a des fibres d'un rouge sombre, qui ressemblent beaucoup à celles du rectum. En outre, lorsque l'on tire sur les deux chefs de la suture en bourse péri-anale, pour tendre le releveur, le bord inférieur de ce muscle s'abaisse de plus en plus et devient plus ou moins parallèle au rectum. Il faut donc le couper à petits coups, pour bien voir l'aponévrose périnéale supérieure blanchâtre; si, en effet, on coupait cette aponévrose sans la reconnaître, on arriverait d'emblée sur la paroi latérale du rectum. L'aponévrose périnéale supérieure constitue donc un repère important.

IV. Par cette boutonnière du releveur, on introduit un doigt qui décolle les faisceaux antérieurs ou internes du muscle. On pince ces faisceaux, ainsi que le raphé ano-bulbaire, entre le pouce et l'index; la pulpe de ces doigts étant placée au ras du bulbe, tandis qu'un aide tire sur les fils péri-anaux pour tendre le rectum. On sectionne alors au bistouri, et, contre les deux doigts qui pincent le raphé ano-bulbaire, ce raphé et les faisceaux antérieurs du releveur. Cette manœuvre du pincement préalable des faisceaux musculaires et du raphé, les doigts étant placés contre le bulbe, doit être faite correctement. On pourra alors sectionner sans danger le raphé ano-bulbaire dans toute sa hauteur (2 centimètres environ), sans crainte de blesser le rectum qui est attiré en arrière, sans crainte de blesser le bulbe et l'urètre, que les doigts protègent, en s'interposant entre eux et la lame du bistouri.

V. Le raphé a été sectionné. La base du triangle recto-urétral de Sappey est ouverte. Il ne reste plus qu'à séparer les deux parois antérieure et postérieure de ce triangle. Cette séparation se fait avec l'index seul. Par la brèche déjà faite, on entre dans l'espace décollable prérectal, formé normalement d'un tissu conjonctif très lâche et très fin. Dans certains cas, le tissu cellulaire s'indure et le doigt s'insinue alors avec difficulté entre le rectum et la prostate. Il faut diriger l'index, non pas directement en avant, mais en avant et en haut, vers l'ombilic. De cette façon on s'éloigne du rectum. Si on le poussait en avant, comme le rectum est mobile et flottant, malgré la traction pratiquée par l'aide, on pourrait pénétrer dans son intérieur sans s'en douter. Aussi la manœuvre du décollement, avec le doigt dirigé vers l'ombilic, doit être rigoureusement observée.

On continue à décoller le tissu cellulaire, en refoulant vers le

haut le cul-de-sac péritonéal, jusqu'à ce qu'on ait bien exposé à sa vue toute la prostate et la région des deux vésicules séminales.

Il s'agit maintenant d'enlever la vésicule, ou les vésicules.

VI. Avant d'attaquer les vésicules, nous accrochons avec le doigt l'anse que forme le déférent, autour du fond de la vésicule; et nous le sectionnons. Nous ramenons à nous le bout vésiculaire qui nous sert à tendre l'aponévrose prostato-péritonéale et la vésicule.

Pour relever la vésicule, il est nécessaire d'ouvrir d'abord sa gaine, en rayant au bistouri le feuillet inférieur de cette gaine, depuis la prostate jusqu'au fond de la vésicule. On peut ensuite exécuter une énucléation sous-capsulaire. Mais cette enveloppe connective s'épaissit quelquefois et se fusionne avec la vésicule. L'énucléation devient alors impossible et il faut enlever la vésicule avec sa gaine.

Pour cela, deux libérations sont nécessaires. Une première incision, le long du bord externe de la vésicule, la sépare de la paroi pelvienne. Cette section peut saigner, car on coupe l'artère vésiculaire ou l'une de ses branches. Mais il suffit de pincer ces vaisseaux et de les lier : ce qui se fait très facilement.

Une deuxième incision sur le bord interne de la vésicule en dedans du canal déférent sépare ces deux organes du canal déférent et de la vésicule du côté opposé. Ces deux libérations étant faites, la vésicule se détache très bien au niveau du fond. Il suffit pour cela de l'accrocher avec les doigts et de l'attirer à soi. Elle ne tient plus alors que par son col au niveau de la prostate. On sectionne alors, d'un coup de ciseau transversal, le canal déférent et le col de la vésicule. L'ablation est alors complète. Mais ce n'est pas tout. Par précaution, nous excisons au bistouri la portion de prostate, dans laquelle s'enfonce le canal déférent. A ce niveau, il existe souvent un dépôt tuberculeux très limité, répondant aux canaux éjaculateurs : ce qui justifie bien cette excision supplémentaire. Cette excision doit être cunéiforme à base périphérique. On la ferme immédiatement avec un ou deux fils de catgut.

L'opération proprement dite est terminée. Il faut refaire le périnée.

VII. Nous ramenons vers le rectum le muscle releveur incisé : nous suturons les deux portions divisées l'une à l'autre, et rétablissons ainsi le soutien principal de l'organe.

Puis nous fermons par des fils cutanés, mais profondément enfoncés en plein tissu ischio-rectal, les deux incisions latérales de l'Y. Quant à l'incision médiane, nous la rétrécissons sans la fermer

complètement. Car, dans cette brèche antérieure, nous laissons un petit drain, qui va jusqu'à la région vésiculaire.

VIII. Nous avons envisagé le cas où nous ne voulions enlever qu'une seule vésicule. On pourrait pratiquer l'ablation de l'autre vésicule et d'un segment du canal déférent, par la même voie, sans sectionner le faisceau interne du releveur du côté opposé. C'est ce que nous avons fait sur l'un de nos malades. Mais le champ opératoire est un peu restreint et l'opérateur peut être gêné pour saisir et enlever la vésicule. Il vaut mieux allonger l'incision cutanée latérale de la deuxième branche de l'Y; inciser ensuite le faisceau interne du deuxième releveur, comme on l'a fait pour le premier. C'est ce que nous avons fait sans inconvénient sur notre quatrième malade.

Puis la suture de ce releveur et la restauration périnéale se font, comme il a été dit plus haut [1].

IX. Il faut passer au deuxième temps de l'opération, c'est à-dire à l'ablation de l'épididyme ou à la castration complète. Ces deux opérations ne présentent dans leur exécution rien de particulier que nous croyions utile de signaler. Nous insisterons sur ce seul point que, quelle que soit l'opération que l'on pratique, épididymectomie ou castration, il faut enlever tout ce qui reste du canal déférent, portion scrotale, portion inguinale, portion abdomino-pelvienne.

Il faut donc que l'incision scrotale soit prolongée vers la région inguinale. Il faut ensuite ouvrir le canal inguinal, en fendant l'aponévrose du grand oblique; sectionner le bord inférieur commun du petit oblique et du transverse, et le fascia transversalis. Il faut ensuite ouvrir la gaine du cordon, et isoler le déférent. On décolle enfin le péritoine de la fosse iliaque, en le refoulant sans trop tirer sur le canal déférent. Ce simple décollement du péritoine libère presque complètement le déférent, qui ne tient plus que par quelques tractus conjonctifs. Ces tractus, on les coupe aux ciseaux. Le canal déférent, déjà sectionné dans le temps périnéal de cette opération, n'offre plus aucune résistance et s'enlève facilement.

Nous reviendrons du reste un peu plus longuement sur cette technique, lorsque nous décrirons la méthode de Villeneuve.

Lorsque cette ablation est terminée, on ferme la plaie inguinale, comme l'on fait après la cure radicale de la hernie, en suturant par exemple les muscles et les aponévroses en deux plans ou en un seul. On ferme ensuite la plaie scrotale, avec ou sans drainage.

Cette méthode périnéale comporte de nombreux procédés. Il

1. Il faut, bien entendu, couper à ce moment le fil en bourse qui fermait l'anus.

serait trop long de les décrire tous. Nous nous contenterons de reprendre les divers temps successivement et d'indiquer les différentes modalités que les auteurs y apportent.

I. — *Soins préliminaires.*

Nous plaçons le malade dans la position de la taille, le siège reposant sur un coussin de 20 à 25 centimètres de hauteur. C'est du reste la position communément adoptée, avec quelques degrés de différence, dans l'inclinaison du malade.

Fuller donne à son malade une position inverse. Le malade est couché sur le ventre, les cuisses fortement fléchies et les fesses dépassant en avant l'extrémité de la table. On imprime ensuite à la table une inclinaison de 45° environ.

Nous fermons l'anus par une suture en bourse. Il est indispensable qu'au cours de l'opération la plaie ne soit pas souillée par l'expulsion intempestive de matières fécales.

D'autres chirurgiens laissent l'anus ouvert et mettent un doigt dans le rectum pour mieux disséquer le périnée (Roux-Füller). Ils enfoncent au préalable un gros tampon jusqu'au côlon pelvien.

Nous croyons que ce tampon protège insuffisamment la plaie périnéale et que le doigt, qui a été introduit dans l'anus, risque d'infecter cette plaie.

Certains chirurgiens mettent, avant d'inciser le périnée, une sonde dans l'urètre. Le procédé opératoire que nous avons décrit rend impossible la blessure du bulbe et de l'urètre. Aussi, quand on sectionne le raphé ano-bulbaire et qu'on décolle le tissu cellulaire rétro-prostatique, le cathétérisme préalable de l'urètre nous paraît inutile.

Par contre, il devient presque indispensable, si l'on veut enlever un coin de prostate tuberculeuse, soit sur la ligne médiane, soit près de la ligne médiane. La sonde avertit l'opérateur du voisinage de l'urètre; elle indique que ses parois sont proches; elle prévient leur blessure.

II. — *Incision des téguments superficiels.*

Ullman trace une incision curviligne, dont la concavité embrasse l'anus et dont les extrémités atteignent les tubérosités ischiatiques. C'est la même incision employée par Guelliot. C'est l'incision dite de Von Dittel.

On peut encore se contenter d'une simple incision, passant transversalement à quelques millimètres au-devant de l'anus, ou bien

encore utiliser l'incision trapézoïdale de Zuckerkandl, les deux côtés du trapèze encadrant l'anus[1].

III. — *Incision des plans profonds.*

Quels que soient les procédés que l'on adopte, il faut passer à travers le releveur ou les deux releveurs. En effet, le bord interne de chaque releveur s'adosse à l'autre sur la ligne médiane au niveau du raphé.

On peut les sectionner directement de bas en haut; ou bien, en passant au préalable son index au-dessus de chacun de ses faisceaux internes, les couper sur cet index. Cette précaution est très utile, car c'est à ce moment qu'on risque de blesser le bulbe, l'urètre et le rectum. Certains chirurgiens, pour mieux repérer l'urètre, placent auparavant une sonde métallique. Nous la croyons inutile, du moins à ce temps de l'opération.

IV. — *Décollement de l'espace prérectal.*

Entre le releveur revêtu de l'aponévrose pelvienne, et le fonds du cul-de-sac péritonéal, il y a une nappe de tissu cellulaire, qui sépare directement la prostate et les vésicules engainées par l'aponévrose prostato-péritonéale. Ce tissu remplit l'espace décollable prérectal et permet habituellement un dégagement facile des organes génitaux et du rectum.

Mais, lorsqu'il y a de la péri-vésiculite, ce tissu s'indure : le décollement se fait alors avec de grandes difficultés, et ce qui cède dans ces cas-là, ce n'est pas le tissu conjonctif, mais la paroi rectale flasque, qui se laisse repousser ou déchirer. Ce temps du décollement rectal, qui en général est le plus simple, peut donc offrir dans ces cas-là de grosses difficultés. Legueu les a très nettement signalées dans une de ses observations. Nous-mêmes, dans notre dernière opération, avons eu un amincissement de la paroi rectale, et une fistulisation secondaire du rectum, guérie spontanément.

V. — *Ablation des vésicules, du déférent, de la prostate.*

Quand on cherche à extirper les vésicules, quelques difficultés se présentent qui tiennent à ce que :

1° Les vésicules sont hautes;

2° Les vésicules sont fixes et adhérentes.

1. Bien entendu, une des bases du trapèze, la postérieure, manque et le trapèze est ouvert en arrière.

Il faut donc, pour pouvoir les extirper, d'abord les abaisser; ensuite les libérer des plans voisins et les pédiculiser.

Nous les abaissons, en sectionnant le déférent aussi haut que possible et en attirant à nous le bout terminal du déférent qui entraîne la vésicule correspondante.

Nous mobilisons la vésicule et la pédiculisons, en sectionnant sa gaine et en l'énucléant. La vésicule ne tient plus que par son col. Un coup de ciseaux détache aisément et simultanément le col de la vésicule et le déférent.

Si la vésicule est adhérente à sa gaine, il faut enlever la vésicule et la gaine. Nous recommandons : 1° d'inciser entre les deux déférents l'aponévrose prostato-péritonéale; 2° d'inciser sur le bord externe de la vésicule.

Les doigts passant par ces deux incisions détachent ensuite le fond de la vésicule du rectum. La vésicule ne reste plus fixée que par son col. On la libère de la prostate par un coup de ciseaux.

Pour ce temps de l'extirpation de la vésicule, les auteurs procèdent avec quelques variantes.

Guelliot saisit la prostate avec une pince tire-balles et abaisse ainsi toute la région prostato-péritonéale, c'est-à-dire la prostate, le bas-fond vésical, les deux vésicules et les deux canaux déférents.

Il faut pour cela que la prostate soit saine et non friable.

Legueu reconnaît que ce qui empêche d'abaisser la vésicule, c'est son adhérence à la prostate. Et, dans un cas où cet abaissement présentait des difficultés, il commença l'opération, comme nous la terminons, c'est-à-dire en sectionnant d'abord le col de la vésicule et en libérant ainsi la vésicule non plus du fond vers le col, mais du col vers le fond.

La vésicule, ainsi séparée de la prostate, se laisse plus facilement abaisser. Cette maneuvre de Legueu nous paraît assez pratique.

Roux accroche la vésicule avec un doigt introduit dans le rectum; ou bien il la saisit d'abord dans l'anse d'un fil. Nous proscrivons formellement l'introduction du doigt dans l'anus, si formellement même que nous commençons par fermer l'anus. Quant à la traction par le fil, il est possible qu'elle facilite l'abaissement de la vésicule, si la vésicule n'est pas coupée par le fil.

Ullmann introduit un cathéter dans la vessie, repousse avec le bec la paroi postérieure et prétend ainsi abaisser le déférent et les vésicules. Willems recommande d'injecter de l'eau dans la vessie et d'abaisser ainsi tout le bas-fond vésical et les vésicules. Il s'appuie, pour recommander cette manœuvre, sur des expériences faites à l'amphithéâtre.

Toutes ces manœuvres nous paraissent au moins inutiles : nous avons toujours pu nous en passer.

Un point de technique assez important, c'est de savoir où il faut sectionner les vésicules et le déférent.

Si le col de la vésicule et la terminaison du déférent paraissent sains, il vaut mieux les sectionner hors de la prostate, mais au ras de la prostate. On a ainsi toutes les chances d'éviter la formation d'une fistule urinaire.

Mais, si l'on a des doutes sur leur intégrité, si surtout à leur embouchure il y a un petit noyau prostatique, il faut les sectionner dans l'intérieur de la prostate, au niveau même des canaux éjaculateurs. On pratique alors dans la prostate une section cunéiforme à base extérieure et l'on ferme cette plaie prostatique par un ou deux points de suture.

C'est ce que Schede a fait; c'est ce que nous avons fait également. Mais cette ouverture, si les sutures tiennent mal, cède au reflux de l'urine pendant la section et expose à la formation d'une fistule urinaire : c'est là un fait qu'il faut bien connaître, car il s'est produit.

VI. — *Restauration du périnée et fermeture de la plaie périnéale.*

Nous nous bornons à suturer les deux bords du releveur sectionné ou des deux releveurs.

C'est ce que tous les auteurs ont fait et cette reconstitution n'a pas donné lieu à des procédés très spéciaux.

En général, on draine, soit sur la ligne médiane, soit latéralement.

Certains auteurs ont placé une sonde à demeure, pendant quelques jours. Mais, habituellement, on laisse les opérés uriner seuls; on les sonde quand ils ne peuvent pas uriner spontanément. Cette rétention ne dure que quelques jours.

VII. — *Ablation des autres segments génitaux.*

Cette ablation porte sur les testicules, l'épididyme, et le premier segment du canal déférent. L'opération varie suivant qu'on fait la castration ou l'épididymectomie.

Nous n'avons pas à insister sur la technique de ces opérations. Néanmoins, remarquons que, par la voie périnéale, on n'atteint qu'une faible partie du déférent, sa portion terminale. Il faut donc par la voie haute enlever sa portion initiale qui est très longue. Il est indispensable, pour cela, de fendre la paroi du canal inguinal jusqu'au péritoine, d'ouvrir le cordon, d'isoler le déférent et de le disséquer, pour pouvoir le libérer jusque dans le bassin, et l'enlever.

Cette partie de l'opération est facile. Par la voie haute, comme nous le verrons plus loin, on peut aller jusqu'à la vésicule. Or, dans cas qui nous occupe, c'est-à-dire par la méthode mixte, on ne va pas plus loin que la paroi pelvienne. C'est donc plus facile. Cette méthode mixte inguino-périnéale peut s'exécuter de deux façons : soit, comme l'ont fait Roux et d'autres chirurgiens, en faisant la castration et l'opération inguinale d'abord et en terminant par l'opération périnéale; soit, au contraire, en commençant par le périnée et en terminant par la castration ou l'épididymectomie.

C'est ce que nous avons fait et ce que nous préconisons. Nous croyons, en effet, qu'il vaut mieux commencer par l'opération la plus difficile, la plus longue, celle qui exige le plus de soins, et terminer par l'opération courte et facile, qui devient du reste plus facile encore quand le temps périnéal est achevé.

B. — Méthode ischio-rectale.

Roux fait une incision longitudinale au-devant de l'anus, contournant ensuite l'anus et passant entre lui et l'ischion.

Il incise ainsi la graisse ischio-rectale, et coupe latéralement le releveur et ses aponévroses.

Il aborde ainsi par un des côtés du périnée les vésicules séminales et la prostate.

Le reste de l'opération ne présente rien de particulier qu'on ne trouve indiqué dans le chapitre précédent.

Par cette voie ischio-rectale, on évite le temps délicat de la séparation ano-bulbaire. C'est là un avantage de ce procédé sur les procédés prérectaux.

Mais il nous a semblé, du moins sur le cadavre, que les vésicules sont éloignées de la main du chirurgien, que les doigts sont moins à l'aise pour accrocher les vésicules et les libérer.

En outre, cette incision latérale découvre mal la vésicule et le canal déférent de l'autre côté : on est donc très gêné pour les enlever.

Aussi croyons-nous le procédé pré-rectal préférable au procédé latéro-rectal.

Accidents opératoires de la méthode périnéale.

Ces diverses opérations périnéales comportent un certain nombre d'accidents inhérents à la méthode mixte inguino-périnéale.

Parmi les plus importants, nous citerons : l'ouverture du péritoine; l'hémorragie, la rupture du déférent.

a) *Ouverture du péritoine.* — Cet accident est survenu deux fois.

Dans le cas de Weir plus haut cité et dans le cas de Walker, le péritoine fut ouvert deux fois. C'est même ce qui obligea Walker à arrêter le décollement du déférent qu'il avait entrepris par la voie inguinale, et lui fit terminer l'ablation du déférent et des vésicules par le périnée.

A vrai dire, on ne saurait accuser la méthode périnéale d'exposer à cette ouverture. C'est la voie haute qu'il faut accuser. Car c'est au moment où l'on dissèque de haut en bas que le péritoine est ouvert. Du reste, cet accident ne présente aucune gravité.

b) Hémorragie. — Dans quelques cas, les chirurgiens ont eu à combattre un écoulement sanguin plus ou moins considérable. Nous voyons que Roux est forcé de tamponner la plaie périnéale, pour arrêter un suintement assez sérieux et que ce tamponnement fut tel qu'il rendit la miction volontaire impossible les jours suivants.

Ullmann (6), lui aussi, eut une hémorragie, périnéale le soir même de l'opération. Il fut obligé de rouvrir la plaie et de tamponner à la gaze iodoformée. L'hémorragie s'arrêta spontanément.

Guelliot (16) eut également une hémorragie au cours de l'opération. Il fut obligé, pour s'en rendre maître, de laisser deux pinces à demeure.

Roux note encore une petite hémorragie, au moment de détacher la vésicule. Elle doit se produire, selon nous, au moment de la libération du bord externe de la vésicule. C'est en ce point, en effet, que l'artère vésiculaire pénètre et émet ses branches terminales. Ce même accident est arrivé à Legueu au moment où il détachait la vésicule gauche. Cette hémorragie se produit, en somme, très rarement. Elle n'est jamais considérable et l'on s'en est toujours rendu maître facilement.

c) Rupture du déférent. — La rupture du déférent eut lieu dans quatre cas, (Roux, 2; Moullin, Bolton).

Dans une observation de Roux, la vésicule droite était très adhérente. Le canal se rompit au niveau d'un abcès. On fut obligé d'en laisser une partie, après l'avoir cureté. C'est cet accident qui empêcha très probablement la réunion parfaite de la plaie périnéale et détermina une fistule.

La deuxième observation, l'extirpation des vésicules, fut encore extrêmement laborieuse; et un court segment du déférent resta dans le bassin. Ce fut encore la cause d'une fistule périnéale.

Enfin dans la troisième observation on fut obligé d'abandonner une petite partie du déférent; il y eut ensuite une fistule; mais cette

fistule fut liée à une autre cause : l'issue de l'urine par la plaie. Ce fut plutôt une fistule urinaire.

Enfin, dans un quatrième cas, P. Bolton déchira le déférent, au moment où il croise l'uretère. Cet accident n'amena aucune complication.

Il ne faudrait pas cependant rendre la méthode périnéale responsable de cette rupture. Dans les deux cas de Roux, on ne put enlever le segment périnéal du déférent, parce qu'il était abcédé. Il est certain qu'on fut obligé de se conduire comme l'on fait quand on enlève un abcès froid et que cet abcès se rompt. L'ablation parfaite est impossible; mais cette défectuosité tient plutôt à la friabilité des parois de l'abcès ou du déférent qu'à la méthode.

Par contre, dans les autres cas, c'est dans le temps du décollement inguinal que se brisa le déférent; on ne saurait le reprocher à la méthode périnéale. Au contraire, c'est par cette méthode que P. Bolton essaya de retirer le segment déférentiel préalablement cassé, qu'il ne pouvait enlever par la voie inguinale. Il nous semble que, si l'on commence l'extirpation par la voie périnéale, il n'est pas utile de sectionner très haut le déférent; c'est même ce qui permet d'enlever ce dernier segment facilement. Quant au premier segment, très long, on le retire aisément par la voie inguinale, lorsqu'il a été préalablement sectionné par en bas. C'est une des raisons qui nous ont déterminé à commencer l'opération par le périnée.

D'autre part, il ne nous semble pas que cette rupture soit un accident bien grave, quand on peut enlever les deux segments rompus. Par contre, quand on est obligé d'en laisser une partie, on risque de voir survenir la tuberculisation secondaire de la plaie et sa fistulisation. Néanmoins P. Bolton, dans son cas particulier, abandonna un segment du déférent dans le ventre; il n'en résulta aucun inconvénient. De même, Legueu, dans sa dernière observation, laissa dans le bassin tout le segment pelvien des deux déférents, sans que la réunion de sa plaie ait eu à en souffrir.

Il vaut mieux toutefois éviter la rupture du canal déférent et faire tous ses efforts pour enlever ce segment quand il est rompu.

d) *Rupture de l'urètre.* — Elle se produit au moment où l'on décolle la prostate du rectum et dans les cas où le tissu cellulaire prérectal est devenu induré et fibreux. Dans ces cas, le décollement n'est plus possible. Nous y reviendrons, quand nous parlerons des fistules urinaires. (*A suivre*)

CONTRIBUTION A L'ÉTUDE

DU CANCER DU RECTUM

SON TRAITEMENT

RÉSULTATS OBTENUS A LA CLINIQUE CHIRURGICALE DE L'UNIVERSITÉ DE BERNE ET A LA CLINIQUE DU PROFESSEUR KOCHER

Par le Dr MARTIN DU PAN

(*Suite* [1].)

Obs. 6. — M. O., Lucien, quarante-sept ans.

Anamnèse du 15 février 1891.

Pas d'antécédents héréditaires néoplasiques. En octobre 1890, début des symptômes par un manque d'appétit; en décembre des douleurs d'estomac et dans l'hypogastre; à la fin de décembre, selles muqueuses avec des traînées sanguinolentes; douleurs à la défécation et à la miction; le patient, très constipé, n'a pas de selles sans prendre du sel de Karlsbad. Le médecin, consulté, croit à une maladie d'estomac accompagnée d'hémorroïdes; plus tard, au toucher rectal, il constate un rétrécissement, et conseille au malade de se faire opérer.

Status du 7 février 1891. — Malade amaigri, mais non cachectique. Au toucher rectal, tumeur haut située, dont on atteint avec peine l'extrémité inférieure; le toucher est douloureux. Sous narcose on constate que la tumeur est circulaire; le doigt pénètre dans un rétrécissement qu'on ne peut franchir : il n'est pas possible d'en fixer la limite supérieure. La tumeur est mobile avec le rectum, de consistance dure, surface irrégulière, ulcérée.

Examen histologique. — Carcinome à cellules cylindriques.

Quelques groupes de cellules ont des formes bizarres.

Opération préliminaire. — Anus contre nature iliaque gauche au-dessus du ligament de Poupart par la méthode décrite plus haut; ouverture de l'anse intestinale le lendemain et irrigation du bout inférieur à l'eau salée; l'appétit revient; le malade se sent soulagé; pas de fièvre.

Opération radicale le 22 février 1891. — Incision médiane postérieure. Narcose, chloroforme, éther. Incision à partir du sphincter de l'anus jusqu'au milieu du sacrum; résection du coccyx. Excision d'une partie du sacrum au ciseau obliquement de gauche à droite et de haut en bas. Le rectum est isolé entre des ligatures d'abord en arrière, ensuite des 2 côtés, puis attiré en bas. En libérant la tumeur, on ouvre le péritoine circulairement autour

1. Voir le numéro d'Août.

du rectum. Section du rectum au-dessus de la tumeur et au pourtour de l'anus; fixation du bout supérieur à la peau de l'anus. Suture du péritoine autour de l'intestin; fermeture de la plaie sacrée. 2 drains.

Évolution. — Pas de fièvre; on calme les coliques par des injections de morphine. Le 27 février, la plaie s'est fermée par première intention. 28 février : pendant qu'on l'examine le patient fait un saut sur le bord du lit et toute la plaie opératoire se rouvre. On le traite par des irrigations. Le 5 février, l'appétit est bon; l'anus fonctionne bien. 9 mars : fermeture de l'anus contre nature. Le 15 mars, la partie inférieure du sphincter anal fonctionne bien, mais pas la moitié supérieure. Le 17 avril, le malade retourne chez lui; la plaie sacrée granule bien; elle n'a plus que 1 centimètre de long.

Au mois de mai le patient peut reprendre son travail; il retient bien ses selles, n'a pas de douleurs à la défécation, ni à la miction. En janvier 1892, il a de nouveau des symptômes d'obstruction, qui deviennent de plus en plus forts. Mais il ne revient pas se montrer et meurt le 5 mars 1892, avec une récidive locale, d'iléus et péritonite par perforation, 13 mois après l'opération.

Obs. 7. — B. Gottlieb, quarante-neuf ans.

Anamnèse du 17 janvier 1893.

Début des symptômes en juin 1892 par des douleurs à l'hypogastre, et alternatives de constipation et de diarrhée.

Disparition des douleurs pendant un mois, puis reprise de douleurs très violentes à la défécation, avec sensation de brûlure à l'anus dans l'intervalle qui l'obligent à cesser son travail de tailleur, la station assise lui étant trop pénible.

Novembre 1892 : sang dans les selles, les douleurs deviennent insupportables.

Pas d'antécédents héréditaires néoplasiques; le malade a toujours travaillé assis comme tailleur.

Status du 17 janvier 1893. — État général bon, pas d'amaigrissement, gros foie atteignant presque l'ombilic. Hémorroïdes à la paroi droite de l'anus. Au-dessus de l'ampoule rectale, sténose circulaire de 3 centimètres de hauteur, qui laisse passer l'index; la tumeur est de consistance dure, ulcérée, mobile avec le rectum; la limite supérieure est à 12 centimètres au-dessus de l'anus. Le rectum au delà est un peu dilaté. Examen histologique : Carcinome formé de belles cellules cylindriques.

Opération. — Du 10 au 14 février, préparation à l'opération par des purgatifs et lavements, diète. Le 15, teinture d'opium et bismuth. 16 février, Opération. Méthode de Kocher. Narcose à l'éther. Position latérale droite, siège élevé. Incision postérieure médiane, résection du coccyx, dissection du rectum qu'on sectionne au thermocautère, 3 centimètres au-dessus de la tumeur après l'avoir fermé par une ligature. Le péritoine ouvert est immédiatement refermé. Section du bout inférieur au-dessus du sphincter anal. L'anus est ensuite ouvert par derrière. Le bout supérieur du rectum reste fermé; pour éviter l'infection, on le fixe à la peau de l'incision postérieure.

complètement. Car, dans cette brèche antérieure, nous laissons un petit drain, qui va jusqu'à la région vésiculaire.

VIII. Nous avons envisagé le cas où nous ne voulions enlever qu'une seule vésicule. On pourrait pratiquer l'ablation de l'autre vésicule et d'un segment du canal déférent, par la même voie, sans sectionner le faisceau interne du releveur du côté opposé. C'est ce que nous avons fait sur l'un de nos malades. Mais le champ opératoire est un peu restreint et l'opérateur peut être gêné pour saisir et enlever la vésicule. Il vaut mieux allonger l'incision cutanée latérale de la deuxième branche de l'Y; inciser ensuite le faisceau interne du deuxième releveur, comme on l'a fait pour le premier. C'est ce que nous avons fait sans inconvénient sur notre quatrième malade.

Puis la suture de ce releveur et la restauration périnéale se font, comme il a été dit plus haut [1].

IX. Il faut passer au deuxième temps de l'opération, c'est à-dire à l'ablation de l'épididyme ou à la castration complète. Ces deux opérations ne présentent dans leur exécution rien de particulier que nous croyions utile de signaler. Nous insisterons sur ce seul point que, quelle que soit l'opération que l'on pratique, épididymectomie ou castration, il faut enlever tout ce qui reste du canal déférent, portion scrotale, portion inguinale, portion abdomino-pelvienne.

Il faut donc que l'incision scrotale soit prolongée vers la région inguinale. Il faut ensuite ouvrir le canal inguinal, en fendant l'aponévrose du grand oblique; sectionner le bord inférieur commun du petit oblique et du transverse, et le fascia transversalis. Il faut ensuite ouvrir la gaine du cordon, et isoler le déférent. On décolle enfin le péritoine de la fosse iliaque, en le refoulant sans trop tirer sur le canal déférent. Ce simple décollement du péritoine libère presque complètement le déférent, qui ne tient plus que par quelques tractus conjonctifs. Ces tractus, on les coupe aux ciseaux. Le canal déférent, déjà sectionné dans le temps périnéal de cette opération, n'offre plus aucune résistance et s'enlève facilement.

Nous reviendrons du reste un peu plus longuement sur cette technique, lorsque nous décrirons la méthode de Villeneuve.

Lorsque cette ablation est terminée, on ferme la plaie inguinale, comme l'on fait après la cure radicale de la hernie, en suturant par exemple les muscles et les aponévroses en deux plans ou en un seul. On ferme ensuite la plaie scrotale, avec ou sans drainage.

Cette méthode périnéale comporte de nombreux procédés. Il

1. Il faut, bien entendu, couper à ce moment le fil en bourse qui fermait l'anus.

serait trop long de les décrire tous. Nous nous contenterons de reprendre les divers temps successivement et d'indiquer les différentes modalités que les auteurs y apportent.

I. — *Soins préliminaires.*

Nous plaçons le malade dans la position de la taille, le siège reposant sur un coussin de 20 à 25 centimètres de hauteur. C'est du reste la position communément adoptée, avec quelques degrés de différence, dans l'inclinaison du malade.

Fuller donne à son malade une position inverse. Le malade est couché sur le ventre, les cuisses fortement fléchies et les fesses dépassant en avant l'extrémité de la table. On imprime ensuite à la table une inclinaison de 45° environ.

Nous fermons l'anus par une suture en bourse. Il est indispensable qu'au cours de l'opération la plaie ne soit pas souillée par l'expulsion intempestive de matières fécales.

D'autres chirurgiens laissent l'anus ouvert et mettent un doigt dans le rectum pour mieux disséquer le périnée (Roux-Füller). Ils enfoncent au préalable un gros tampon jusqu'au côlon pelvien.

Nous croyons que ce tampon protège insuffisamment la plaie périnéale et que le doigt, qui a été introduit dans l'anus, risque d'infecter cette plaie.

Certains chirurgiens mettent, avant d'inciser le périnée, une sonde dans l'urètre. Le procédé opératoire que nous avons décrit rend impossible la blessure du bulbe et de l'urètre. Aussi, quand on sectionne le raphé ano-bulbaire et qu'on décolle le tissu cellulaire rétro-prostatique, le cathétérisme préalable de l'urètre nous paraît inutile.

Par contre, il devient presque indispensable, si l'on veut enlever un coin de prostate tuberculeuse, soit sur la ligne médiane, soit près de la ligne médiane. La sonde avertit l'opérateur du voisinage de l'urètre; elle indique que ses parois sont proches; elle prévient leur blessure.

II. — *Incision des téguments superficiels.*

Ullman trace une incision curviligne, dont la concavité embrasse l'anus et dont les extrémités atteignent les tubérosités ischiatiques. C'est la même incision employée par Guelliot. C'est l'incision dite de Von Dittel.

On peut encore se contenter d'une simple incision, passant transversalement à quelques millimètres au-devant de l'anus, ou bien

étant adhérente au sacrum on est obligé d'en réséquer une partie, jusqu'au-dessus du dernier trou sacré. La tumeur est située très haut, et son adhérence au sacrum rend sa dissection très difficile. Il se produit de fortes hémorragies des vaisseaux sacrés. On sectionne le rectum transversalement au-dessus de la tumeur et au-dessus du sphincter anal; le bout supérieur attiré en bas est fixé à la peau au bord de l'incision postérieure. Le reste de la plaie est tamponné à la gaze iodoformée.

Évolution. — Après l'opération la malade est très faible. On réussit à relever le pouls par 2 injections de 1 litre de sérum artificiel. 13 mars : violentes douleurs sciatiques des deux côtés.

14 mars. Première selle, irrigation de la plaie à l'eau salicylée.

20 avril. La malade n'a jamais eu de fièvre; la plaie se ferme bien.

23 avril. On excise au thermocautère une récidive de la grosseur d'une cerise, qui s'est formée sur l'extrémité inférieure du rectum.

4 mai 1893. La malade quitte l'hôpital, sa plaie granule bien; elle a des selles régulières, l'état général est bon.

17 mai 1893. Excision au thermocautère d'un nouveau petit noyau de récidive sur l'extrémité inférieure du rectum.

2 juin 1893. La muqueuse rectale est maintenant complètement molle, de consistance normale; elle forme un petit prolapsus qui peut être réduit et maintenu; la malade sort guérie sans récidive.

Actuellement, en décembre 1904, la malade vit encore, mais on n'a pu trouver son adresse. Son décès n'a pas été annoncé à sa commune d'origine.

Obs. 10. — M. S. G., cinquante-sept ans.

Anamnèse du 10 juillet 1893.

Début de la maladie au printemps 1892, stries sanglantes sur les selles, attribuées à des hémorroïdes. En été 1892, faux besoins, évacuation de sang pur, ou de mucosités.

Depuis 9 mois, le malade n'ose plus quitter la maison un certain temps, à cause de ses fréquents besoins d'aller à la selle. Il n'a pas de douleurs.

Pas d'antécédents héréditaires cancéreux.

Status du 10 juillet 1893. — Embonpoint conservé, pas d'affaiblissement, teinte jaunâtre. A 2 centimètres au-dessus de l'anus, on constate une tumeur de consistance dure; surface irrégulière bosselée, occupant la paroi antérieure du rectum, surtout du côté gauche. On peut palper le lobe droit de la prostate qui est normal. Les limites de la tumeur sont nettes, le doigt en atteint juste le bord supérieur à 7 centimètres de hauteur, sa surface est ulcérée en forme de cratère; elle est mobile avec le rectum; pas de ganglions indurés, pas d'augmentation de volume du foie.

Examen histologique. — Carcinome à cellules cylindriques formant une ulcération de la muqueuse de 6 centimètres de long. L'infiltration cancéreuse envahit la musculature et le tissu adipeux périrectal.

Opération le 15 juillet 1893. — Narcose, 0,01 morphine, chloroforme, éther. Méthode de Kocher avec incision médiane postérieure, résection du coccyx; la dissection du rectum se fait sans difficulté avec la sonde à

goitres. Le péritoine n'a pas été ouvert; par contre une des vésicules séminales a été incisée et a laissé échapper un peu de sperme. Le bout supérieur du rectum est attiré en bas et fixé à la peau, le bout inférieur réséqué au-dessus du sphincter anal. Tamponnement à la gaze iodoformée.

La tumeur excisée est circulaire, à sa partie supérieure; l'endroit rétréci laisse passer l'index; de là il descend sur la paroi antérieure du rectum sur une hauteur de 4 centimètres et demi.

Épaisseur de la tumeur 5 à 7 millimètres. La musculaire du rectum au-dessus de la tumeur est fortement hypertrophiée, pas de ganglions.

Évolution. — Pas de fièvre, les douleurs ont disparu après le troisième jour, l'état général est bon. Le 24 juillet, les sutures ont coupé la muqueuse rectale qui s'est un peu rétractée en haut, sauf en arrière où elle est restée fixée à la peau. Le 25 juillet, première selle, sans douleurs, pas de troubles urinaires. Irrigations 2 fois par jour.

1er août 1893. On constate une épididymite à droite.

5 août. L'épididymite est guérie; la plaie granule bien.

8 août Le malade sort presque guéri de sa plaie sacrée; l'anus fonctionne bien, il n'a d'incontinence que pour les selles liquides.

Février 94 : récidive locale; de nouveau incontinence et rectorragies, douleurs très violentes.

Opération de la récidive en mai 1894; l'amélioration n'est que momentanée, la cachexie augmente toujours et le malade meurt, sans qu'on ait constaté de métastase, deux ans après l'opération.

Obs. 11. — Mme R. Élisabeth, cinquante-trois ans.

Anamnèse du 20 juillet 1893.

Début des symptômes en automne 1892. Stries sanglantes sur les selles, alternatives de diarrhée et de constipation. Deux médecins, consultés à un mois de distance, traitent la patiente par différents médicaments sans examiner son rectum. En janvier 1893 surviennent des douleurs à la défécation. Un troisième médecin découvre la tumeur après un toucher rectal et conseille une opération. Pas d'antécédents héréditaires néoplasiques.

Status du 21 juillet 1893. — La malade est grande, forte, d'embonpoint normal, teint normal, pas affaiblie. Un peu d'emphysème pulmonaire. Au-dessus de l'ampoule rectale se trouve une tumeur qui fait un relief de 1 centimètre et demi sur la muqueuse de la paroi antérieure et droite du rectum. La surface est irrégulière, bosselée, ulcérée, de consistance dure; ses limites sont nettes en bas; le doigt n'atteint pas la limite supérieure. La tumeur n'est pas adhérente à l'utérus, se laisse déplacer.

Opération du 17 août 1893. — Narcose. Chloroforme, éther. Méthode de Kocher, incision médiane postérieure avec résection du coccyx, isolement du rectum et de la tumeur. Excision au-dessus et au-dessous de la tumeur et ligature du bout supérieur à l'anus.

Évolution. — 23 août 1904. La suture du rectum à l'anus n'a pas tenu; il s'est constitué un anus coccygien. Diète liquide, teinture d'opium et bismuth.

Irrigation 3 fois par jour avec du lysol à 1 p. 100; pansement à la gaze au thymol.

3 septembre 1893. La malade quitte l'hôpital avec une plaie en bonne voie de cicatrisation; l'état général est très bon.

Le 28 février 1895, la malade continue à se porter très bien; elle n'a pas trace de récidive, seulement incontinence pour les selles qui ne sont pas bien solides.

La malade nous écrit en été 1904 qu'elle se porte très bien; n'a pas de douleurs, peut vaquer à ses occupations, n'a pas de rétrécissement cicatriciel. Il lui reste seulement un peu d'incontinence pour les selles qui ne sont pas bien formées.

Obs. 12. — M. J. Christian, cinquante-trois ans.

Anamnèse du 24 août 1893.

Depuis 1890, le malade a continuellement des alternatives de diarrhée et de constipation, accompagnées de douleurs sacrées. On le traite sans succès pour catarrhe intestinal, la constipation devient opiniâtre. En février 1893 le médecin découvre une tumeur au rectum. Les douleurs augmentent et deviennent insupportables; il survient du ténesme et des selles sanglantes. Pas d'antécédents néoplasiques dans la famille.

Status du 24 août 1893. — Le malade est robuste, d'embonpoint normal, pouls normal. Appétit bon, pas d'augmentation du foie, pas de ballonnement. Tumeur circulaire à 7 centimètres au-dessus de l'anus, limites inférieures nettes, consistance dure, irrégulière, bosselée, proéminant dans le rectum, et constituant un rétrécissement franchissable pour l'index. On sent la prostate normale au-dessous de la tumeur. Le doigt n'atteint pas la limite supérieure.

La tumeur excisée a une circonférence de 10 centimètres, une hauteur de 7 centimètres; de tous côtés elle est entourée de muqueuse saine. L'infiltration cancéreuse a 1 demi-centimètre d'épaisseur, envahit aussi le tissu adipeux périrectal.

A l'examen histologique c'est un carcinome à cellules cylindriques.

Opération le 28 août 1893. — Narcose. Chloroforme, éther. Incision parasacrée postérieure de l'épine iliaque postéro-supérieure parallèle au sacrum jusqu'au coccyx et se prolongeant sur la ligne médiane jusqu'à l'anus, séparation du sacrum et du coccyx. Le tiers inférieur du sacrum est ensuite réséqué aux ciseaux. Ligature de l'artère sacrée moyenne. La dissection du rectum est très difficile, à cause de ses nombreuses adhérences; et, malgré toutes les précautions, sa paroi se déchire : ce qui compromet beaucoup l'asepsie de l'opération. On doit également ouvrir le péritoine et tamponner l'ouverture. Section du rectum au-dessus de la tumeur. On attire le bout supérieur en bas et le fixe par 4 points de suture à l'anus. On laisse le péritoine ouvert. L'anus est laissé intact avec les sphincters. On se contente de cautériser la muqueuse au thermocautère. Tamponnement de la plaie en arrière avec de la gaze iodoformée.

Évolution. — 1er septembre 1893 : pas de fièvre, pas encore de selle, douleurs à la pression dans la fosse iliaque gauche.

La suture anale est très tendue et menace de céder; on enlève la gaze iodoformée qui entoure le rectum.

5 septembre : temp. 38°,8; résistance de la fosse iliaque toujours plus marquée. Le 10 elle remonte jusqu'à l'ombilic et il commence à sourdre un pus très fétide de la profondeur de la plaie dans la direction de la vessie; il s'écoule beaucoup de pus les jours suivants.

Le 20 septembre, la matité n'atteint plus que trois travers de doigt au-dessus de la symphyse; la fièvre a diminué, l'état général est meilleur; le malade a repris appétit, la plaie granule bien. Sorti de la clinique le 1er octobre 1893, le malade peut reprendre ses occupations en janvier 1894 et travaille encore pendant 6 mois; puis survient une généralisation cancéreuse à laquelle il succombe le 19 septembre 1894.

Obs. 13. — S. Johann, soixante et un ans.

Anamnèse du 27 avril 1894.

Au printemps 1893, le malade ressent des douleurs à l'anus, et souffre de diarrhée. En juillet, il remarque une tumeur de la grosseur d'une noisette, douloureuse au toucher, qui sort de l'anus. La tumeur augmente de volume et en novembre le malade a la plus grande peine d'aller à la selle; il a des faux besoins, des selles liquides et sanglantes. En février il refuse l'opération que lui propose le médecin. Les douleurs augmentent toujours. Malgré son bon appétit, le malade s'amaigrit et perd ses forces; il se décide enfin en avril à venir se faire opérer. Un frère est mort de cancer d'estomac.

Status du 27 avril 1894. — Vieillard amaigri, à peau ridée, teint jaune paille, forte scoliose. Le foie est normal. Ganglions inguinaux douloureux assez volumineux des deux côtés. Selles diarrhéiques sanglantes et purulentes. Beaucoup d'indican dans l'urine. Tout le pourtour de l'anus est occupé par une tumeur dure, irrégulière, bosselée, ulcérée, qui ne permet pas l'introduction du doigt pour le toucher rectal. Sous narcose, on constate que la tumeur est mobile; elle remonte à 6 centimètres de hauteur devant le coccyx. La prostate est libre.

La tumeur extirpée présente une ulcération de 8 centimètres sur 5 centimètres et demi d'épaisseur, entourée de muqueuse normale. C'est un carcinome à cellules cylindriques provenant de la portion anale du rectum, qui a envahi la musculature et le tissu péri-anal.

Opération du 30 mai 1894. — Narcose au chloroforme-éther. Position latérale droite. Incision médiane postérieure de l'anus jusqu'au sacrum. Résection du coccyx, dissection du rectum jusqu'à 8 centimètres de l'anus. Ligature du rectum au-dessus de la tumeur. Excision de l'extrémité inférieure avec l'anus et le tissu péri-anal jusqu'à l'urètre et la prostate. Fixation du bout supérieur du rectum à l'angle supérieur de la plaie. Irrigation au lysol et tamponnade.

Évolution. — La plaie a bonne apparence, commence à granuler; mais le 4 juin le malade a les signes d'une pneumonie, à laquelle il succombe le 6 juin 1894.

A l'autopsie, pas de péritonite; la plaie est propre; à droite dans le tissu conjonctif un petit abcès à streptocoques.

Dans les ganglions inguinaux à gauche, abcès streptococcique.

Pneumonie purulente. Artériosclérose très avancée.

Leptoméningite chronique.

Obs. 14. — O. Johann, soixante-trois ans.

Anamnèse du 2 juin 1894.

Début des symptômes au printemps 1893 par des diarrhées, des selles très fréquentes et peu abondantes, puis des faux besoins.

Le malade n'a pas de douleurs avant septembre; à ce moment il s'aperçoit qu'il maigrit et que la défécation devient pénible et douloureuse. Traitement interne sans résultat. Ce n'est qu'en mai 1894 qu'on pratique le 1er examen local. Les selles sont devenues de plus en plus petites, comme des excréments de chèvre, souvent accompagnées de mucosités; jamais de sang. Pas d'antécédents héréditaires cancéreux.

Status du 2 juin 1894. — Vieillard très amaigri, cachexié; fort météorisme parfois un peu diminué par l'évacuation, qui est douloureuse, des gaz. On voit le péristaltisme des anses intestinales bien dessiné sur l'abdomen. A 5 centimètres au-dessus de l'anus, tumeur qui proémine dans le rectum comme le col utérin dans le vagin. Le doigt ne peut pas pénétrer à travers le rétrécissement. Le toucher est très douloureux. Impossible de déterminer la limite supérieure de la tumeur qui est dure, bosselée, irrégulière, mobile avec le rectum.

Examen histologique de la tumeur excisée : cancer à grandes cellules cylindriques, n'envahissant pas le tissu périrectal.

Opération du 21 juin 1894. — Injection 0,01 morphine. Narcose. Chloroforme, éther. Méthode de Rydygier.

Fermeture de l'anus par une suture en bourse. Incision depuis la marge de l'anus sur la ligne médiane en arrière jusqu'au coccyx, puis longeant le bord gauche du coccyx et du sacrum.

Section du ligament sacro-sciatique et du sacrum transversalement à la hauteur du 3e trou sacré. Le lambeau ostéo-cutané est rabattu à droite. Cette méthode donne un accès très libre vers le rectum. A ce moment, on tombe sur un abcès du tissu périrectal et il s'écoule dans la plaie une grande quantité de pus très fétide. Cet abcès est en communication avec le rectum par une ouverture assez large au niveau du milieu de la tumeur. Incision du rectum en arrière sur la ligne médiane au thermocautère sur toute la hauteur de la tumeur; excision également au thermocautère de la tumeur, sans ouverture du péritoine. Les plus gros vaisseaux sont saisis avec des pinces. On laisse le bout supérieur du rectum dans la plaie sans l'attirer en bas. Après irrigation au lysol, tamponnade à la gaze phéniquée.

Irrigation au lysol à 1 p. 100 toutes les heures.

Évolution. — La plaie granule bien, se nettoie. Le sacrum et le coccyx remis en place ne présentent pas de tendance à la nécrose.

Mort le 12 juillet 1894, 21 jours après l'opération.

A l'autopsie, on constate que la plaie est propre, granule bien jusqu'au fond, pas de suppuration; l'anus est fermé et bien conservé. La muqueuse de la paroi antérieure du rectum est normale sur toute la hauteur, ainsi que de l'anus en arrière jusqu'à 3 centimètres. La plaie parasacrée fait communiquer le rectum avec l'extérieur sur une hauteur de 10 centimètres; ses bords sont propres, couverts de granulations. La cause de la mort est une pleurésie purulente avec pneumonie, et lymphangite purulente du poumon. Pas de réaction péritonéale.

Obs. 15. — Mme H. Élisabeth, cinquante-six ans.

Anamnèse du 13 juillet 1894.

Premiers symptômes en automne 1893 : douleurs dans la région sacrée. Alternatives de diarrhée et de constipation, douleurs à la défécation; faux besoins. Au printemps 1894, affaiblissement et amaigrissement considérables, anémie. Subit plusieurs traitements internes sans succès. Les douleurs augmentent et deviennent insupportables; ce qui décide la malade à se faire opérer.

Status du 13 juillet 1894. — Malade amaigrie, cachexiée, teint jaune paille, peau ridée. Douleurs localisées au rectum, selles diarrhéiques et sanglantes, foie normal. On constate une tumeur circulaire du rectum à surface irrégulière, bosselée, douloureuse au toucher. Le doigt pénètre à travers un rétrécissement avec un peu de peine et peut atteindre la limite supérieure de la tumeur, qui est très nette. Dilatation du rectum au-dessus de la tumeur, qui a une longueur de 6 à 7 centimètres. Elle est bien mobile avec le rectum. La paroi postérieure du vagin est mobile sur la tumeur.

Examen histologique. — Carcinome à cellules cylindriques.

Opération le 24 juillet 1894. — Injection 0,01, morphine. Narcose. Chloroforme, puis éther. Position latérale. Méthode de Rydygier comme le cas précédent. L'isolement du rectum se fait sans difficulté; on le lie au-dessus de l'anus et au-dessus de la tumeur. Le péritoine a dû être ouvert; on le referme, après mobilisation du rectum, par une suture continue au catgut. On attire alors le rectum au dehors de la plaie après l'avoir sectionné au-dessus de l'anus entre deux ligatures et on ferme la plaie par deux plans de sutures à la soie. Le bout supérieur du rectum est ensuite fixé au tiers inférieur de la plaie, et seulement alors on résèque la tumeur au thermocautère, en laissant le bout supérieur du rectum fermé pour le moment. L'opération a été ainsi absolument aseptique. On laisse deux drains dans la plaie.

Évolution, 1er août 1894. — La plaie reste aseptique, se ferme par première intention. Le bout supérieur du rectum s'ouvre par nécrose au niveau de la ligature et forme un anus coccygien latéral. La patiente quitte l'hôpital 4 semaines après l'opération et peut reprendre son travail. Les selles sont normales; pas de douleurs à la défécation, seulement incontinence pour les selles qui ne sont pas bien formées. Pendant une année elle se porte parfaitement bien, reprend de l'embonpoint et des forces.

En septembre 1895, douleurs, hémorragies rectales.

En novembre 1895, elle rentre à l'hôpital avec une récidive locale du tissu périrectal, occupant la paroi recto-vaginale et entourant l'utérus. Les ganglions inguinaux profonds sont indurés. La tumeur comprime le rectum, et cause une obstruction. La malade a des douleurs dans la jambe gauche.

Le 26 novembre 1895, opération d'anus contre nature iliaque gauche : narcose au bromethyl et à l'éther. Incision parallèle au ligament de Poupart à 3 centimètres au-dessus; séparation des muscles abdominaux dans le sens de leurs fibres. On attire le côlon descendant par une petite ouverture du péritoine, on le saisit entre deux pinces intestinales, on passe une gaze à travers le mésocôlon et sépare le bout afférent du bout efférent. Suture du péritoine pariétal avec la séreuse du bout afférent, qui a été tiré 5 centimètres hors de la plaie. 2e suture de la paroi intestinale avec les muscles, pour faire une sorte de sphincter. On fixe à l'extrémité afférente un bouton de Murphy par une suture en bourse, et fixe à la lumière du bouton un tuyau de caoutchouc. De cette manière, quand, après qu'on a enlevé les pinces à intestins, il s'écoule des matières fécales liquides en abondance, elles sont éloignées de la plaie et ne la souillent pas. L'extrémité inférieure a été fermée et enfouie. Fermeture de la plaie cutanée. La patiente se remet bien; il s'écoule les jours suivants beaucoup de selles liquides; l'abdomen n'est plus ballonné ni douloureux. Le 2 décembre, le bouton de Murphy tombe; la plaie est restée aseptique, on enlève les fils le 5.

Le 7, ouverture d'un petit abcès à la partie supérieure de la plaie; irrigation à l'acide salicylique; le 16 décembre le malade se lève; le 27 décembre elle quitte l'hôpital, n'a plus de douleurs, selles régulières par son anus contre nature. Elle reprend un peu ses forces pendant 2 mois, puis survient une cachexie et mort le 21 avril 1896.

Obs. 16. — M. P. G., cinquante-huit ans.

Anamnèse du 6 novembre 1894.

Premiers symptômes en mai 1894. Alternatives de diarrhée et de constipation, sans cause apparente. Plus tard ténesme, faux besoins, et selles sanglantes. Traitement par des eaux minérales et des lavements; les médecins consultés déconseillent une opération. Et ce n'est que quand le malade s'est amaigri et a perdu ses forces qu'il vient se faire opérer.

Status du 6 novembre 1894. — Patient très maigre, mais pas cachexié. Tumeur à 6 centimètres de l'anus, circulaire, à bords nets, consistance dure, surface irrégulière, bosselée, formant un rétrécissement à peine franchissable pour le bout du doigt. La prostate est normale au-dessus de la tumeur qui est mobile, sauf à une petite place adhérente au sacrum en arrière.

Description de la pièce excisée : tumeur circulaire ulcérée de 4 centimètres de long; le fond de l'ulcère est cicatrisé; l'infiltration a envahi le tissu périrectal, jusque dans le tissu adipeux; c'est du carcinome à cellules cylindriques.

Opération du 18 novembre 1894. — Narcose, chloroforme, éther. — Méthode

de Rydygier, comme plus haut. On introduit un cathéter dans l'urètre pour éviter de le blesser. On doit extirper une des vésicules séminales.

Pendant la dissection, le rectum se déchire au-dessus de l'anus. On le ferme immédiatement par une ligature; puis on désinfecte l'anus et le bout inférieur, après les avoir ouverts par derrière sur la ligne médiane. On attire ensuite le rectum en bas en ouvrant le péritoine à sa face antérieure. Ligature du rectum 2 centimètres au-dessus de la tumeur et excision au thermocautère. Suture du bout supérieur, toujours fermé par une ligature, à la marge de l'anus. On laisse la plaie ouverte; tamponnement à la gaze iodoformée. Le bout du rectum excisé a 11 centimètres de long.

Évolution. — Jusqu'au 22, pas de fièvre; le malade perd l'appétit, se sent faible. La plaie est propre; la suture qui ferme l'anus commence à couper les tissus; il sort des gaz par l'anus.

Pansement avec irrigation toutes les 3 heures. T. 39°,4.

27 novembre. Malgré tous les antipyrétiques, la fièvre persiste. Il y a quelques places nécrosées sur la plaie; on les traite à la teinture d'iode; on doit reséquer la partie du sacrum qu'on avait rabattue, à cause de la nécrose de la peau. Il se forme un abcès sur les deux épaules, qui contient du pus à staphylocoques. La faiblesse augmente, la langue est sèche, le pouls petit, œdème du scrotum et des jambes. — 5 décembre 1894, bronchite avec un point de broncho-pneumonie à droite. La plaie granule bien.

7 décembre 1894. Subitement il se fait un pneumothorax; on incise au thermocautère, la plèvre est vide. On sent à travers le diaphragme de gros noyaux cancéreux sur le foie.

Quelques minutes après exitus.

Mort d'infection staphylococcique, de complication pulmonaire, et de métastase au foie 19 jours après l'opération.

Obs. 17. — M. M. Louis, cinquante et un ans.

Anamnèse du 15 août 1894.

Troubles digestifs depuis plusieurs années : douleurs à l'hypogastre pendant la défécation depuis 6 mois; fréquentes diarrhées; les selles deviennent de plus en plus petites, de la grosseur d'une noisette; traité par l'eau de Vichy et des lavements sans succès. Depuis 2 mois : faux besoins, sang dans les selles, amaigrissement. Pas d'antécédents héréditaires néoplasiques.

Status du 15 août 1894. — Malade très amaigri et cachexié; en narcose, on trouve une tumeur circulaire du rectum, haut située, dont on atteint juste l'extrémité inférieure avec le doigt; elle est mobile, forme un rétrécissement infranchissable pour le doigt, on ne peut déterminer la limite supérieure.

Opération le 23 août 1894. — Narcose au chloroforme suivi d'éther. Position latérale droite. Incision parasacrée. Avec résection temporaire du sacrum et du coccyx (méthode de Rydygier), préparation du rectum; malgré l'ouverture du péritoine il est impossible d'attirer le rectum en bas. On peut palper l'intestin au-dessus de la tumeur et l'on ne sent pas de bride qui le retienne.

Dans l'obligation de suspendre l'opération, on passe un fil de soie quadruple derrière le rectum au-dessus de la tumeur, et tamponne la plaie à la gaze iodoformée. On laisse le péritoine ouvert se refermer de lui-même. L'anus a été fermé auparavant par une suture. On laisse ainsi la plaie ouverte et le rectum fermé. Malgré la gangrène du rectum, le péritoine se ferme bien; et, 5 jours après, le 25, on peut faire la 2e partie de l'opération : excision au thermocautère de l'anse rectale préalablement isolée, et qui est en grande partie gangréneuse. La plaie est propre, le péritoine bien fermé. Il existe maintenant un anus sacré, à l'extrémité supérieure de la plaie.

Évolution. 8 septembre 1894. Pas de fièvre; la plaie granule bien, le patient reprend bon appétit, n'a plus de diarrhée.

23 septembre. Il se lève, l'état général est bon.

15 octobre. La plaie s'est fermée par derrière, et les selles passent par l'anus. On doit introduire un tuyau de caoutchouc, pour éviter un rétrécissement.

20 octobre. Le malade quitte la clinique en bonne santé; il doit se poser un dilatateur en cire une fois par jour pour éviter un rétrécissement cicatriciel. On n'a plus de nouvelles de lui. On sait seulement qu'il est mort le 29 octobre 1895, soit 14 mois après l'opération, probablement de récidive locale.

Obs. 18. — M. O. Jean-Joseph, soixante-trois ans.

Anamnèse du 19 janvier 1895.

Premiers symptômes en octobre 1894. Les selles deviennent plus fréquentes et moins volumineuses; en décembre surviennent des faux besoins, et une fois du sang dans les selles. Pas d'amaigrissement, pas de douleurs, l'appétit reste bon. Pas d'antécédents néoplasiques.

Status du 19 janvier 1895. — Robuste vieillard, d'état général bon. Tumeur de la paroi antérieure du rectum, grande comme la moitié de la paume de la main, débutant à 4 centimètres au-dessus de la prostate. Elle à 6 centimètres de haut. Surface irrégulière, bosselée, limites très nettes.

Examen histologique. — Carcinome à cellules cylindriques, envahissant toute l'épaisseur de la tunique musculaire du rectum, mais ne traversant pas dans le tissu périrectal.

Opération le 31 janvier 1895. — Décubitus dorsal avec les cuisses relevées dans la flexion extrême. Méthode de Kocher. Incision médiane postérieure de la marge de l'anus à la base du coccyx; résection du coccyx, ligature des vaisseaux. Incision du rectum en arrière, de l'anus jusqu'au bord inférieur de la tumeur. Les deux bords de la muqueuse rectale sont ensuite suturés aux deux lèvres de la plaie. Excision de la tumeur ulcérée avec 1 centimètre de muqueuse saine tout autour. La plaie reste ouverte, tamponnade à la gaze iodoformée.

Évolution. — Pas de fièvre, le tampon est enlevé le 5e jour; le 10e jour première selle. 1 mois après, le malade quitte la clinique; il marche sans peine, il a de l'incontinence des matières fécales, qu'il retient du reste bien avec une pelote. En avril 1904, le malade se porte bien, vaque à ses occupations

il n'a plus jamais eu de douleurs. Les selles sont régulières, 1 ou 2 fois par jour.

Septembre 1904. Le malade, robuste vieillard, ne ressent aucune gêne, n'a pas d'incontinence; à l'examen du rectum, on constate un anus coccygien rétréci par une cicatrice, laissant passer l'index facilement; on ne sent aucune résistance; la muqueuse est normale. Guérison radicale. Encore en vie 10 ans après l'opération.

Obs. 19. — M. B. Clément, soixante-quinze ans.

Anamnèse du 22 juillet 1895.

Premiers symptômes en avril 1895 : faux besoins; alternatives de constipation et de diarrhée, déformation des selles qui deviennent petites, en forme de boulettes. Une seule fois striées de sang; plusieurs fois évacuation de mucosités; amaigrissement, perte des forces; les douleurs n'ont jamais été violentes.

Status du 22 juillet 1895. — Vieillard amaigri, pouls irrégulier, abdomen un peu ballonné, mais pas très tendu. Tumeur de la paroi postérieure gauche du rectum, à 2 centimètres au-dessus de l'anus, de 5 centimètres de long, avec un prolongement vers la prostate en avant et un autre en haut et en arrière. Limites nettes. La tumeur est mobile, ulcérée.

Opération le 29 juillet 1895. — Narcose au chloroforme, éther, décubitus dorsal, position gynécologique forcée. Incision postérieure de l'anus jusqu'au coccyx, dissection du rectum jusqu'au-dessus de la tumeur, sans blessure du péritoine. Excision de la tumeur en tissu sain. On attire ensuite le rectum en bas et suture la muqueuse à la marge de l'anus. Plaie postérieure tamponnée à la gaze iodoformée.

Évolution. — 1er août, pas de fièvre, pansement deux fois par jour, pas de douleurs. 9 août, on enlève les fils et la gaze iodoformée. Première selle sans douleurs. 14 août, le malade se lève. 21 août, quitte la clinique : la plaie est fermée, l'état général bon, pas de rétrécissement cicatriciel, selles régulières sans douleur, seulement de l'incontinence que le malade conserve.

En novembre 1897 survient un ictère grave, auquel le patient succombe le 29 janvier 1898. On constate des métastases nombreuses au foie, *mais pas de récidive locale.*

Obs. 20. — M. C. Jules, quarante-trois ans.

Anamnèse du 11 novembre 1895.

Souffre depuis 5 ans d'hémorroïdes; en mars 1895, constipation, flatulence, envies fréquentes d'aller à la selle; en septembre, parfois un peu de sang sur les selles; en octobre, sensation de pesanteur à l'anus, et contractions spasmodiques du sphincter avec irradiations douloureuses du côté de la verge; pas de douleurs violentes; jamais de douleurs dans l'abdomen.

Status du 11 novembre 1895. — Malade pâle, peu amaigri. On peut palper l'S iliaque et le côlon descendant et percevoir leurs contractions. Le foie n'est pas augmenté de volume. L'anus très contracté. Au toucher, on sent la prostate libre, et, 3 centimètres au-dessus, une tumeur irrégulière,

bosselée, proéminant de 2 centimètres dans le rectum. La tumeur est circulaire, mais ne proémine pas autant en arrière; sa consistance est moins dure; on peut en délimiter le bord supérieur. En avant, par contre, on ne peut atteindre la limite supérieure. La tumeur est mobile; on sent des ganglions indurés dans la fosse iliaque droite. — Examen histologique. Carcinome à cellules cylindriques, infiltrant toute la paroi du rectum.

Opération le 19 novembre 1895. — Narcose à l'éther, position latérale droite avec genou fléchi. Méthode de Rydygier avec résection temporaire du sacrum. Préparation du rectum, avec ligature des vaisseaux au catgut. Pendant cette opération, le rectum se déchire deux fois. Les matières fécales tombent sur la peau en dehors de la plaie. Ouverture du péritoine autour du rectum : ce qui permet d'attirer le rectum en bas et de le sectionner entre deux pinces au-dessus et au-dessous de la tumeur. Incision postérieure du rectum et de l'anus. Après avoir cautérisé de nombreux noyaux hémorroïdaux, on suture le péritoine et fixe le rectum à la peau de l'anus. Tamponnade de la plaie à la gaze iodoformée.

Évolution. — 27 novembre 1895. Évolution excellente; la plaie reste propre. 29 novembre 1895, première selle : la plaie granule bien. 4 décembre, le patient se lève, se sent mieux, a bon appétit. 20 décembre, il a augmenté de poids, a ses selles régulièrement une fois par jour, ressent le besoin à temps pour pouvoir aller à la selle sans se souiller. 7 juin 1896, le malade quitte la clinique; la plaie se ferme bien, n'a plus que 1 cm. 1/2 de long; pas de rétrécissement cicatriciel; la muqueuse est normale, molle, mobile; pas de récidive. Le foie n'est pas augmenté. Il se porte bien jusqu'au mois d'avril. A ce moment, le foie augmente rapidement de volume; le malade perd ses forces et succombe le 9 juin 1896 à une cachexie progressive due aux métastases hépatiques, sans ascite ni phénomènes d'obstruction intestinale; on ne constate pas de récidive.

Obs. 21. — Mlle Marie E., vingt-sept ans.

Anamnèse du 21 janvier 1896.

Il y a 6 mois, constipation avec ballonnement, qui ne cède qu'avec peine aux purgatifs. Plus tard, nouveaux symptômes d'obstruction avec douleurs rectales. En octobre 1895, mucosités et sang dans les selles. Un médecin, pensant à des hémorroïdes, ordonne des bains de siège froids, qui restent sans résultat. En janvier 1896, le médecin pratique le toucher rectal et trouve la tumeur. Le malade a des douleurs très violentes dans le rectum qui empêchent tout sommeil.

Status du 20 janvier 1896. — Femme forte, robuste, d'embonpoint bien conservé. Abdomen normal; petit ganglion crural à droite. Un petit noyau hémorroïdal à l'anus. A 5 centimètres au-dessus de l'anus, tumeur circulaire du rectum, formant un rétrécissement que le doigt ne franchit qu'avec peine. On peut juste atteindre la limite supérieure de la tumeur, qui a 5 centimètres de haut; elle est irrégulière, présente des aspérités et des noyaux isolés, mobiles. La tumeur elle-même n'est pas adhérente au vagin.

Examen de la tumeur extirpée. — Tumeur ulcérée de 7 centimètres de long sur 5,5 de large, transparente à la coupe; l'arrangement alvéolaire du carcinome peut être poursuivi jusque loin dans le tissu périrectal. La tumeur est formée de fines mailles de fibrilles conjonctives, contenant des cellules rondes ou parfois seulement des masses colloïdes; les noyaux des cellules sont repoussés à la périphérie et les cellules contiennent des masses homogènes. C'est un carcinome colloïde.

Opération le 29 janvier 1896. — Narcose, bromethyle, éther. Position latérale droite. Méthode de Rydygier : fermeture de l'anus par une suture circulaire à la soie. Incision médiane postérieure, résection temporaire ostéoplastique du sacrum, avec section du ligament tubéro-sacré. Dissection du rectum, ouverture du péritoine; on a beaucoup de peine à attirer le rectum en bas; on le sépare du vagin, et le tire en dehors de la plaie jusqu'au-dessus de la tumeur. Incision postérieure de l'anus. Tamponnement de la plaie à la gaze iodoformée. On suture le rectum aux bords de la plaie périnéale, replace le sacrum, et ferme la plaie par quelques points de suture. Alors seulement on extirpe la tumeur et suture la muqueuse rectale à la peau.

Évolution. — 3 février. Infusion, 1 litre, solution physiologique. 5 février. On enlève les sutures; irrigation de la plaie avec solution de lysol. 7 février. Comme ces irrigations amènent des vomissements et affaiblissent le pouls, on continue avec des irrigations à l'eau salée deux fois par jour. 15 février. La plaie granule bien. 28 février. Évacuation de pus d'un abcès périrectal. 16 mars. La malade se lève, la plaie granule bien. 14 avril. Elle quitte la clinique : plus de douleurs; la plaie n'a plus qu'un demi-centimètre de long et granule bien; petit prolapsus du rectum; l'anus est largement ouvert, l'utérus fixé en rétroflexion, le parametrium libre. Pas de récidive ni de ganglions. Incontinence complète; mais les selles sont régulières et solides. Pendant 6 mois la malade reste en bonne santé, puis survient probablement une récidive à laquelle elle succombe le 19 juillet 1897.

Obs. 22. — G. Johann, cinquante-huit ans.

Anamnèse du 17 juin 1896.

Douleurs en urinant depuis avril 1896. Envies très fréquentes d'aller à la selle; constipation, selles sanglantes depuis mai. Un médecin consulté ordonne un purgatif, dont l'action n'est que de courte durée; les troubles urinaires et la défécation empirant, le médecin ordonne le repos au lit et des cataplasmes sur l'hypogastre. Amaigrissement considérable dans les dernières semaines. Le malade vient à l'hôpital sans diagnostic; on n'a jamais pratiqué de toucher rectal.

Status du 17 juin 1896. — Malade amaigri, cachexié, sans appétit. Rien de spécial à l'anus, ni à l'abdomen. Directement au-dessus du sphincter anal; tumeur ulcérée de la grosseur d'une pièce de 5 francs, à surface bosselée, irrégulière, déchiquetée, de consistance dure, siégeant sur la paroi gauche du rectum, mobile avec celle-ci. La muqueuse autour de la tumeur est normale; les bords de l'ulcération sont indurés et surélevés.

Examen de la tumeur extirpée. — Ulcération ovalaire de 4 cm. 1/2 sur 3,

assez profonde, irrégulière, à bords épaissis, 1 cm. 1/2. Carcinome à cellules cylindriques, infiltrant toute la paroi rectale.

Opération le 17 juillet 1896. — Position gynécologique. Méthode anale de Lisfranc. Dilatation de l'anus, qu'on maintient écarté avec un spéculum. On pose un fil dans la muqueuse au-dessus de la tumeur et attire la paroi rectale en bas; ensuite on excise la tumeur au thermocautère. On attire ensuite la muqueuse rectale en bas et la fixe par des sutures à la soie à la peau de l'anus. Pansement à la gaze iodoformée.

Évolution. — On entretient la constipation par l'opium et le bismuth. La plaie guérit par seconde intention; il reste un peu d'incontinence. Le 10 septembre, la plaie est guérie; pas de récidive constatable. Le malade peut de nouveau retenir ses selles; l'appétit est revenu, l'état général est meilleur. Pas de douleur à la défécation; les selles sont régulières. Le 2 novembre, on constate, au-dessus de l'ancienne tumeur, plusieurs petits noyaux indurés qui pourraient être des récidives.

Le malade meurt subitement le 23 novembre 1896.

A l'autopsie : au rectum la muqueuse s'est bien cicatrisée; les noyaux ne sont que du tissu cicatriciel. Le malade est mort d'embolie cérébrale de l'artère sylvienne gauche. Dans le foie, on trouve deux noyaux cancéreux centraux, qui n'avaient pas donné de symptômes.

Obs. 23. — M. Andreas, soixante-huit ans.

Anamnèse du 5 février 1897.

Premiers symptômes en octobre 1896 : sensation de brûlure à l'anus; à la fin du mois envies fréquentes d'aller à la selle, souvent sans résultat. En novembre, douleurs à la défécation, sang dans les selles. En décembre, diarrhée avec incontinence, pas de douleurs; ce n'est que son incontinence qui l'engage à se faire traiter.

Status du 5 février 1897. — Malade très amaigri, souffre d'une bronchite chronique, d'arthrite déformante des deux mains et a une hernie inguinale double. Dans l'aine gauche, plusieurs ganglions indurés. A l'anus, tumeur occupant la moitié antérieure, de consistance dure, irrégulière, formant une sténose à peine franchissable pour le doigt. La tumeur occupe la région anale et l'ampoule rectale; on atteint avec peine la limite supérieure avec le doigt. Cette limite est nette; la tumeur est mobile, nulle part adhérente, sa surface irrégulière, bosselée, par places ulcérée.

Opération le 6 février 1897. — Narcose au bromethyle, puis éther. Anus contre nature iliaque gauche par la méthode décrite précédemment. On laisse l'anse du côlon descendant fermée et on n'y fait une petite ouverture au thermocautère que 3 jours après, le 9 février. Le 10, irrigation du bout inférieur avec solution physiologique; cette opération se fait très difficilement. Le 11, le patient a de très violentes douleurs pendant l'irrigation; l'eau salée ne ressort pas par l'anus. Le 12 février, vomissements, violentes douleurs dans le ventre, l'irrigation ne réussit pas mieux. Le 13, l'hypogastre est douloureux à la pression; on cesse les irrigations. Le 15, les vomissements continuent; le pouls est petit, fréquent.

16 février 1897. Opération radicale. — Narcose, brométhyle, puis éther. Position ventrale avec bassin surélevé. On excise d'abord la tumeur de l'anus au thermocautère; puis incision postérieure à droite du coccyx, également au thermocautère. Préparation du rectum que l'on ferme par un fil de catgut passé autour de la portion sphinctérienne. On isole ensuite le rectum, toujours plus haut, du tissu périrectal au thermocautère; on a de la peine à séparer la tumeur de la prostate, à laquelle elle est adhérente; on est obligé d'en réséquer la plus grande partie après avoir introduit un cathéter métallique dans la vessie. Au-dessus de la tumeur, on trouve un abcès, duquel s'échappe du pus fétide. Il provient d'une ouverture dans l'S iliaque et se trouve déjà dans le péritoine. On lie l'intestin au-dessus de la tumeur; on l'attire en bas jusqu'au dehors de la plaie et le fixe à la peau du périnée. On suture ensuite la blessure de l'intestin, et celle de l'urètre qui a été causée par l'ablation de la prostate. Tamponnade de la plaie avec de la gaze iodoformée, ainsi que de l'abcès péritonéal. Excision de la partie malade du rectum.

Le 17 février 1897, mort de péritonite. A l'autopsie, on constate une perforation de l'intestin au-dessous de l'anus contre nature, causée par les irrigations forcées, probablement avec la pointe de l'irrigateur, le 10 février. La péritonite purulente part de là.

Obs. 24. — K. Friedrich, cinquante-sept ans.

Anamnèse du 16 novembre 1897.

Le patient, qui jouissait d'une très bonne santé, a en juillet 1897 de violentes diarrhées avec jusqu'à 15 selles par jour; en août faux besoins; en septembre sang dans les selles; pas de violentes douleurs jusqu'en octobre. A ce moment la défécation devient très douloureuse; le malade perd ses forces et s'amaigrit beaucoup. Pas d'antécédents cancéreux dans la famille.

Status. — Malade affaibli mais non cachexié, tumeur circulaire du rectum à la hauteur du bord supérieur de la prostate, à limites nettes; consistance dure, irrégulière, surface bosselée, ulcérée, rétrécissement du rectum, juste franchissable pour le doigt.

Examen de la tumeur extirpée, tumeur ulcérée, circulaire de 5 centimètres sur 7, à fond lisse, bords à pic épaissis, entourés d'une muqueuse saine, carcinome à cellules cylindriques, envahissant la tunique musculaire du rectum.

Opération le 9 décembre 1897. — Narcose, brométhyle, éther. Méthode de Kocher. Incision médiane postérieure de l'anus jusqu'au milieu du sacrum, résection du coccyx; on isole le rectum en liant les vaisseaux à mesure. Incision postérieure du rectum, excision de la tumeur au thermocautère. Le péritoine a été ouvert au cours de l'opération, on le saisit entre 2 pinces. Ensuite on attire le rectum en bas.

Suture des deux bouts de l'intestin et pour plus de sûreté on fixe encore le bout supérieur par 3 points de suture à la peau pour l'empêcher de remonter. Tamponnement de la plaie à la gaze iodoformée.

Évolution. — Le 13 décembre, première selle liquide, tout va bien; le 15, le tampon est souillé de matières fécales; selles diarrhéiques. Irrigation de la plaie toutes les 2 heures, avec de l'eau salée.

19 décembre, phlébite de la saphène à droite, avec enflure et douleurs vives. T. 39°,4.

24 décembre. La jambe droite a encore augmenté de volume; on constate une inflammation aiguë du coude droit et du goitre qu'avait le patient; inflammation érysipélateuse autour de la plaie. T. 39°,5.

25. L'érysipèle s'étend sur le dos. On incise un abcès de la thyroïde; le pus contient des streptocoques. T. 37°,2.

Infusions d'eau salée, injection d'éther camphré.

27. Incision d'un abcès à la cuisse. Ponction du coude; on ne retire que de la synovie. T. 39°,7. Une culture du sang ne donne pas de résultat positif. Le pouls devient de plus en plus faible et rapide, 160. La matité du foie a augmenté; elle atteint 1 travers de doigt au-dessous du rebord des fausses côtes. L'abdomen est douloureux à la pression.

Le 29 décembre. Exitus. — Autopsie. Pyémie. Pas de péritonite, le péritoine est complètemen refermé, sans réaction; strumite purulente; quelques noyaux cancéreux dans le poumon droit. Métastases nombreuses dans le foie; 2 ganglions cancéreux derrière le rectum; la plaie opératoire suppure, les sutures subsistent cependant.

Obs. 25. — Mme B. M., quarante-quatre ans.

Anamnèse du 19 novembre 1897.

Premiers symptômes il y a 3 ans : selles sanglantes, sans douleurs et sans changement de l'état général. Depuis une année, les hémorragies augmentent, surviennent même entre les selles toujours sans douleurs. Été 1897, difficultés à la défécation, les selles sont peu abondantes, les hémorragies augmentent et anémient beaucoup la malade qui perd ses forces. Jamais de douleurs.

Status du 24 novembre 1897. — Malade robuste, d'embonpoint normal, mais assez anémiée, rien d'anormal à l'abdomen, tumeur de la paroi antérieure du rectum, commençant directement au-dessus du sphincter interne. La limite supérieure peut juste être atteinte par le doigt. Consistance dure, surface irrégulière, bosselée, ulcérée au milieu en cratère, limites nettes. La tumeur est mobile sur le vagin.

Examen histologique. — Carcinome à cellules cylindriques, envahissant le tissu adipeux périrectal.

Opération le 24 novembre 1897. — Narcose au bromethyle, éther, position gynécologique forcée. On essaye de faire sortir la tumeur de l'anus en la poussant en bas depuis le vagin. De cette façon on ne peut opérer sûrement; c'est pourquoi on place la malade en position latérale droite. Incision médiane postérieure jusqu'à la pointe du coccyx, ouverture du rectum par derrière, excision de la tumeur au thermocautère, on attire le rectum en bas. Dans cette manœuvre, le péritoine doit être ouvert; on le referme immédiatement par une suture à la soie.

Suture de la muqueuse rectale à la muqueuse anale au catgut; tamponnement à la gaze iodoformée.

Évolution. — 26 novembre. La plaie suppure; irrigation 3 fois par jour, avec solution physiologique. 4 décembre, hémorragie rectale qu'on arrête par tamponnement. 12 décembre, douleurs à l'hypogastre, matité dans la fosse iliaque gauche, température 38°,8, pouls 104. Ouverture d'un abcès au-dessus du ligament de Poupart, dans le péritoine.

15 décembre. Abdomen ballonné douloureux, péritonite diffuse; le pus contient du coli-bacille. 16 décembre, la température baisse, les douleurs sont moins violentes. Infusion de solution physiologique.

28. L'incision dans l'aine gauche est fermée.

7 février 1898. La malade se lève; température normale. La plaie rectale est guérie; pas de récidive. 13 janvier 1898. État général bon, la malade quitte la clinique. Les selles sont normales, pas de sang, pas de douleurs. On n'a plus de nouvelle de la malade, qui est morte en octobre 1898, 11 mois après l'opération, probablement de récidive.

Obs. 26. — K. Conrad, cinquante-trois ans.

Anamnèse du 28 avril 1897.

Début des symptômes, en janvier 1895, par des besoins fréquents d'aller à la selle, perte d'appétit; amaigrissement de 15 kilogrammes en 3 mois; perte des forces: les derniers temps, les selles sont un peu teintées de rouge et très muqueuses. Jamais de douleurs. Le malade a été traité pour ses diarrhées pendant 3 mois. Il y a 8 jours seulement, examen rectal qui fait découvrir la tumeur.

Status du 4 mai 1897. — Malade amaigri, faible.

L'abdomen n'est pas ballonné. Tumeur très haut située du rectum. A 4 centimètres au-dessus de la prostate qui est normale, on sent une tumeur circulaire bien limitée, de surface irrégulière, présentant des bosselures et des appendices de consistance molle, comme celle du carcinome colloïde. La tumeur s'abaisse avec le rectum dans les efforts de la défécation. On ne peut en atteindre la limite supérieure.

Opération le 15 mai 1897. — Méthode de Kocher. Narcose au brométhyle, éther, position gynécologique forcée. Introduction d'une sonde dans l'urètre. Incision médiane de 3 centimètres au-dessus de l'anus, en arrière, de 15 centimètres de long. Résection du coccyx.

Dissection du rectum au-dessus de l'anus dont on le sépare et le saisit entre des pinces. En le tenant ainsi par en bas, on peut le séparer facilement des tissus périrectaux jusqu'au col du sac péritonéal, que l'on ouvre. Il y a déjà des petits noyaux cancéreux sur le péritoine; on les excise et tamponne le péritoine pour séparer le rectum en arrière; la tumeur est à une place adhérente au sacrum; on réussit pourtant à l'en séparer, mais on est obligé de laisser des pinces à demeure sur les vaisseaux que l'on doit couper; après excision du rectum circulairement à 3 centimètres au-dessus de la tumeur. Suture du bout supérieur à la peau de la plaie avec du fil de bronze-aluminium; tamponnement à la gaze iodoformée.

Évolution. — 18 mai. La plaie granule bien, irrigation à l'eau salée, température jusqu'ici normale. 19 mai, douleurs à l'hypogastre, vomissements. T. 37°,6; p. 84. — 20 mai. Les vomissements persistent; ce sont des vomissements moins verdâtres.

22. Subitement collapsus, l'abdomen devient rapidement ballonné. Injection sous-cutanée de solution physiologique sans résultat. — 23 mai. Exitus.

Autopsie. — Péritonite fibrineuse; obstruction intestinale causée par l'adhérence de trois anses de l'intestin grêle, enclavées par des masses fibrineuses dans le bassin.

On trouve des ganglions rétropéritonéaux cancéreux le long de l'aorte. Tuberculose pulmonaire aux deux sommets.

Obs. 27. — Mme M. Louise, cinquante-trois ans.

L'anamnèse n'a pas pu être retrouvée.

Status. — État général encore assez bon; il s'agit d'un carcinome colloïde de la portion anale du rectum et de l'ampoule rectale.

Opération en août 1898. — Narcose, bromethyle, éther. Position gynécologique forcée, incision postérieure médiane sans résection du coccyx. On ne peut avoir de renseignements plus précis sur cette opération.

Le 25 octobre 1898, la malade revient à l'hôpital.

État général excellent, incontinence seulement pour les selles molles. Anus normal, pas de rétrécissement cicatriciel. Augmentation de poids de 7 kilogrammes depuis la sortie de la clinique. On enlève une des sutures de bronze-aluminium, qui était restée à l'anus. Le 16 novembre 1899, excision d'une petite récidive sur la cicatrice en arrière, contre le coccyx que l'on résèque en même temps. La muqueuse est intacte. La récidive se trouvait à l'examen histologique dans un ganglion périrectal, et sur la cicatrice, et était adhérente au coccyx.

En octobre 1901, la malade jouit d'une santé excellente; la muqueuse est normale, pas de résistance dans l'abdomen.

En août 1904, la patiente se porte bien, peut vaquer à ses occupations, n'a pas de douleurs. A seulement de l'incontinence, pas de prolapsus.

Obs. 28. — V. Daniel, soixante-trois ans.

Anamnèse du 29 novembre 1899.

Début des symptômes, en mai 1899, par l'irrégularité des selles et de la faiblesse sans cause apparente.

En juin, un médecin diagnostique un cancer du rectum et institue un traitement interne à iodure de potassium, qui reste sans résultat. En juillet apparition de sang dans les selles, qui deviennent déformées, aplaties, laminées. L'amaigrissement et la perte des forces augmentent. La mère du patient est morte d'un ictère grave (peut-être cancéreux).

Status du 29 novembre 1899. — Vieillard vigoureux, d'état général encore assez bon. Pas d'augmentation de volume du foie; au-dessus de la prostate, on sent une tumeur irrégulière, bosselée, ulcérée, mobile avec le rectum qui proémine fortement à son intérieur et le rétrécit considérablement.

On ne peut atteindre la limite supérieure de la tumeur. La paroi postérieure du rectum est encore libre.

Opération le 11 décembre 1899. — Position gynécologique forcée. Incision postérieure médiane de l'anus jusque sur le sacrum; résection du coccyx. On atteint bien la limite supérieure de la tumeur; mais en avant elle est fortement adhérente à la prostate et descend jusqu'à l'anus. Incision postérieure de l'anus. Introduction d'une sonde dans la vessie. On réussit à séparer la tumeur sans ouvrir ni le péritoine ni l'urètre. Ligature des gros vaisseaux (artère sacrée moyenne). Suture du bout supérieur à l'anus.

Évolution. — Guérison par seconde intention, traitement avec des irrigations, et tamponnement iodoformé. Le 7 mars, le malade quitte la clinique guéri. En 1901, encore pas de récidive.

Mort le 23 novembre 1902; on n'a pas de renseignements sur la cause du décès.

Obs. 29. — Mme G. v. B., soixante ans.

Anamnèse du 30 octobre 1899.

Début par des diarrhées en juillet 1899; en août, selles sanglantes, puis sang pur, jamais de constipation. Pas de douleurs; la malade vient à la clinique pour ses hémorragies et pour un cancer du sein.

Status du 30 octobre 1899. — Tumeur circulaire à la hauteur du cul-de-sac vaginal, à limites nettes. La muqueuse tout autour est normale. La tumeur est en partie adhérente au voisinage, en particulier au vagin. Le 15 novembre, la plaie opératoire du carcinome du sein opéré le 20 octobre est guérie.

Examen anatomo-pathologique de la tumeur extirpée. — Ulcération de 7 centimètres de long sur 4 de large, à bords épaissis, irréguliers, indurés, surélevés, durs, transparents à la coupe. Carcinome à cellules cylindriques envahissant la musculature.

Opération le 11 novembre. — Anus contre nature iliaque gauche au-dessus du ligament de Poupart. Narcose, brométhyle, éther.

15 novembre. Ouverture de l'anus. Irrigation du bout inférieur du rectum avec de l'eau stérilisée, 2 fois par jour. L'anus fonctionne bien.

30 novembre 1899. *Opération radicale par la méthode de Kraske.* Narcose au brométhyle, éther. — Incision médiane postérieure de l'anus jusqu'au milieu du sacrum. Résection du coccyx et d'une partie du sacrum. L'artère sacrée moyenne ne peut être saisie avec une pince; on doit tamponner pour l'hémorragie. Dissection mousse du rectum qu'on attire en bas. Ouverture du péritoine sur une longueur de 3 centimètres.

On lie le rectum au-dessus et au-dessous de la tumeur. Suture du péritoine rapprochant les deux bouts du rectum qu'on suture bout à bout. La plaie est refermée, sauf à sa partie supérieure. On a introduit un tampon de gaze iodoformée pour arrêter l'hémorragie de l'artère sacrée moyenne.

Évolution. — 7 décembre, extraction du tampon, il s'échappe un peu de pus nauséabond. Irrigation par une contre-ouverture au-dessus de l'anus. Le 17 décembre, la suture des deux bouts du rectum a cédé en arrière et le

rectum communique avec la plaie par une ouverture de la grosseur d'une pièce de 2 francs.

5 janvier. Le pont cutané qui sépare l'anus de la plaie rectale est coupé pour pouvoir mieux traiter la plaie rectale.

12 janvier. Thrombose de la veine saphène gauche, qui cède en 8 jours à l'application de compresses à l'acétate de plomb.

30 janvier. Fermeture de l'anus contre nature.

10 février 1900. La malade se lève. État général satisfaisant, selles normales par l'anus.

12 février 1900. Apparition à l'extrémité inférieure du sternum d'une tumeur immobile.

22 février. La tumeur sternale a beaucoup augmenté; la malade ne veut pas se laisser opérer et retourne chez elle guérie de la tumeur du sein et de sa tumeur du rectum, conservant seulement de l'incontinence. Elle meurt le 24 juin 1900.

Obs. 30. — Mme S. Léontine, trente-trois ans.

Anamnèse du 17 février 1900.

Il y a un an et demi, hémorragie anale subite; puis pertes de sang 2 ou 3 fois par jour. Depuis 6 mois, les hémorragies ont augmenté. Il y a toujours un peu de sang dans les selles qui sont très fréquentes, parfois du sang pur de quoi remplir une tasse. Pendant un certain temps la diarrhée est remplacée par une constipation opiniâtre suivie d'hémorragies plus considérables. Pas de douleurs à la défécation. Un médecin diagnostique des hémorroïdes. Ce n'est qu'il y a 8 jours qu'un autre médecin trouve une tumeur rectale. La malade a beaucoup maigri et s'est considérablement affaiblie.

Status du 17 février 1900. — Patiente amaigrie, anémiée; 70 p. 100 d'hémoglobine.

Le foie dépasse de 4 travers de doigt les fausses côtes; il ne présente pas de bosselures ni de résistances anormales. Dans le rectum, tumeur polypeuse de la grosseur d'un œuf d'oie, bosselée, irrégulière, dont on peut saisir le pédicule entre deux doigts. Le pédicule est recouvert de muqueuse normale; il est inséré sur une base indurée de la grosseur d'une amande qui se prolonge en arrière.

La surface du polype est ulcérée, crevassée.

Examen anatomo-pathologique de la tumeur extirpée. — Tumeur de 5 centimètres et demi de long, 2 centimètres et demi de large, 2 centimètres d'épaisseur; à la coupe, substance homogène presque transparente se continuant dans la sous-muqueuse et le tissu adipeux périrectal. Carcinome colloïde.

Opération le 22 février 1900. — Position gynécologique. Dilatation de l'anus. Excision au spéculum de la tumeur avec son pédicule et une partie de la base qui est indurée. La tumeur est en partie seulement recouverte de muqueuse normale. A la coupe, elle est composée d'une partie centrale glandulaire, d'une partie périphérique médullaire cancéreuse, et du pédi-

cule composé aussi de masses cancéreuses, colloïdes. Suture de la muqueuse. Pansement et tamponnement à la gaze iodoformée.

Évolution. — 23 février 1900, 2 fois par jour, 10 gouttes teinture d'opium.

27. On enlève les sutures; la plaie est bien guérie.

1er mars. Première selle, pas d'hémorragie. — 8 mars : la malade se lève; 12 mars : elle quitte la clinique. Pas d'induration, plus d'hémorragies, ni de sécrétion, les selles sont normales, pas d'incontinence.

En juin 1902, récidive et carcinome au sacrum.

En janvier 1903, reprise des hémorragies. En avril 1903, symptômes d'obstruction intestinale. Le médecin traitant fait un anus contre nature. En mai 1903, la malade succombe à la suite d'infection.

Obs. 31. — Mme M. Marie, quarante-cinq ans.

Anamnèse du 28 mai 1900.

Constipation habituelle depuis 8 ans. Il y a 6 semaines, elle commence à avoir des douleurs à la défécation; ces douleurs sont continuelles depuis 3 semaines. Épreintes et ténesme. Sang dans les selles depuis 15 jours.

Status du 2 juin 1900. — La malade est d'embonpoint moyen, n'a pas beaucoup perdu ses forces. A 6 centimètres au-dessus de l'anus se trouve une tumeur de la paroi postérieure du rectum surélevée de 1 centimètre et demi sur la muqueuse normale. Les bords sont indurés, irréguliers, bosselés, le milieu ulcéré. Les limites sont nettes; on peut juste atteindre le bord supérieur avec le doigt. Sous la muqueuse on sent encore deux noyaux de 1 à 2 centimètres. La tumeur est mobile, très douloureuse au toucher.

Opération. — 12 juin 1900 : méthode de Kocher modifiée.

Narcose, bromethyle, éther. Position gynécologique forcée.

Incision médiane postérieure de l'anus jusqu'au sacrum. On se contente de luxer le coccyx en arrière, sans le réséquer.

Incision postérieure du rectum au thermocautère, depuis l'anus jusqu'au-dessus de la tumeur. Excision de l'ulcère cancéreux et de nombreux petits ganglions périrectaux au thermocautère. Suture de la muqueuse rectale en avant en rapprochant les deux lèvres de l'incision et en arrière à la peau. On replace le coccyx, tamponne la plaie à la gaze iodoformée, et suture la peau avec des points séparés.

Évolution. — 15 juin 1900 : bronchite, hématome dans la plaie. 20 juin : on enlève les fils et fait des irrigations de la plaie avec une solution de lysol. 22 : première selle. 25 : écoulement de pus à côté du coccyx et venant d'en haut; irrigations, 2 fois par jour, avec une solution de lysol.

5 juillet 1900. La plaie granule bien; on fait des pansements avec de la gaze iodoformée. 12 juillet : la plaie se ferme, la malade se lève et quitte la clinique, guérie, le 26 juillet 1900.

9 novembre. L'état général est bon, augmentation de poids de 10 kilogrammes. A l'anus, rétrécissement cicatriciel à la place du sphincter qui laisse juste passer l'index. Pas de récidive. La malade a de la peine à aller à la selle; elle doit souvent attendre longtemps pour que l'évacuation se fasse.

19 mars 1901. Le rétrécissement est encore plus serré, du calibre d'un crayon. L'abdomen est très ballonné. L'anus est pris dans une masse indurée, bosselée.

28 mars 1901. On pratique un anus contre nature au-dessus du ligament de Poupart gauche. A l'ouverture du péritoine, il s'échappe 3 litres de liquide clair d'ascite.

20 avril 1901. L'anus fonctionne bien, quand la malade quitte la clinique. Le 17 juin 1901, la malade meurt de récidive.

Obs. 32. — M. B. H., quarante-sept ans.

Anamnèse du 9 janvier 1901.

Début des symptômes, en octobre 1900, par du sang dans les selles; constipation; pas de douleurs.

En décembre, quelques douleurs à la défécation dans la fosse iliaque gauche. Le médecin consulté trouve au toucher une tumeur au rectum et envoie le malade se faire opérer.

Une sœur est morte de cancer à l'estomac.

Status. — État général bon, l'abdomen n'est pas ballonné, quelques ganglions d'aine. Tumeur de la paroi postérieure du rectum à 5 centimètres au-dessus de l'anus, indurée, irrégulière, bosselée, proéminant dans le rectum, comme un champignon. La limite supérieure ne peut être atteinte avec le doigt.

Examen histologique. — Carcinome à cellules cylindriques envahissant la musculature. Tumeur plate de 5 centimètres de long, sur 6 centimètres de large et 2 d'épaisseur. Ulcérée au centre; à la coupe tissu gris blanc translucide.

Opération du 14 janvier 1901. — Narcose au bromethyle, éther.

Position gynécologique forcée. Méthode de Kocher modifiée : incision médiane postérieure, résection du coccyx, ouverture du rectum à la paroi postérieure depuis l'anus au thermocautère. Excision de la tumeur avec des ciseaux. Suture de la muqueuse au catgut. On laisse la plaie opératoire ouverte; tamponnement à la gaze iodoformée.

Évolution. — Guérison par seconde intention.

Le 6 mai 1904 le malade vient se montrer; il a engraissé, repris ses forces, peut manger tout ce qu'il veut sans être incommodé; il a ses selles régulières, seulement un peu d'incontinence, quand elles sont liquides. Jamais de douleurs; se trouve beaucoup mieux qu'avant l'opération.

Il a un prolapsus du rectum de 10 centimètres de long, qu'il retient facilement avec une pelotte. Pas de récidive ni de métastase. On lui propose une plastique pour le débarrasser de son prolapsus, et il promet de revenir se le faire opérer.

Obs. 33. — H. Christian, soixante ans.

Anamnèse du 27 juin 1900.

Il y a un an, par hasard, le patient remarqua du sang dans ses selles; il fait plus attention et en trouve à peu près tous les 8 jours. En janvier, un

médecin consulté à deux reprises ordonne des gouttes, sans examiner le rectum. En mai 1900 : envies fréquentes d'aller à la selle, souvent évacuation de sang et de mucosités jusqu'à 12 fois par jour. Depuis 8 jours, douleurs hypogastriques.

Amaigrissement; perte des forces. Un deuxième médecin fait le toucher et découvre la tumeur.

Status. — Petit vieillard encore robuste. Tumeur haut située à 5 centimètres au-dessus de la prostate, occupant la paroi antérieure du rectum, proéminant dans le rectum; les bords sont nets; la limite supérieure ne peut être atteinte avec le doigt. Elle est mobile.

A l'excision, la tumeur se trouve être circulaire obliquement, remontant plus haut en arrière qu'en avant, ulcérée.

Examen histologique. — Carcinome à cellules cylindriques, envahissant toute la paroi du rectum et le tissu périrectal; quelques places ressemblent à un carcinome colloïde.

Opération du 16 juillet 1900. — Anesthésie par injection intrarachidienne de 1 gramme de solution de cocaïne 2 p. 100. Méthode de Kocher modifiée : incision médiane postérieure, résection du coccyx.

Incision du rectum au thermocautère jusqu'au niveau de la tumeur; dissection de la tumeur, ouverture du péritoine que l'on referme par une suture après avoir attiré le rectum en bas.

Incision circulaire du rectum au-dessus de la tumeur. Excision de plusieurs ganglions dans le tissu périrectal. Suture de la paroi antérieure du rectum avec le bout supérieur. On ne suture qu'en partie la paroi postérieure et tamponne l'autre avec une gaze iodoformée. Suture de la muqueuse rectale à la peau de l'incision coccygienne.

Évolution. — La plaie granule bien. Le 15 août : il se fait un petit décubitus. On fait alors lever le malade et le baigne 2 fois par jour. Irrigation de la plaie.

18 octobre 1900. État général bon; la plaie en bonne voie de fermeture.

1er décembre 1900. Il subsiste une fistule à la partie supérieure de la plaie, de la grosseur du petit doigt.

10 décembre 1900. Il se forme une stricture cicatricielle.

18 janvier 1901. Excision par la voie postérieure de deux noyaux de récidive locale de la grosseur de noisette; suture du rectum et de la peau. Drainage.

23 janvier 1901. Les sutures ont cédé; les matières fécales sortent par la plaie.

17 février 1901. Suture secondaire de la partie supérieure de la plaie.

1er avril. On continue la suture jusqu'à l'anus et elle tient.

18 avril. Sortie de l'hôpital sans douleurs, avec des selles régulières.

Le patient ne peut cependant pas reprendre le travail et meurt de cachexie le 29 mai 1901.

Obs. 34. — S. Karl, quarante et un ans.

Anamnèse du 2 août 1901.

Irrégularité des selles depuis 1 an. Alternatives de diarrhée et de cons-

tipation; besoins fréquents d'aller à la selle. Depuis 6 mois, du sang et des mucosités sont mêlés aux selles. Pas de douleurs. Amaigrissement considérable. Traitement par des amers et des astringents, jusqu'à ce qu'un médecin, il y a 4 semaines, pratique le toucher rectal; il constate la tumeur et conseille une opération.

Status du 2 août 1901. — Malade amaigri, faible. Le foie n'est pas augmenté, l'abdomen pas ballonné. Pas de tumeur perceptible à la palpation de l'abdomen : tumeur circulaire du rectum, rétrécissant la lumière jusqu'à ne laisser passer que l'extrémité de l'index. La tumeur est irrégulière, de consistance dure, débute au-dessus de l'ampoule rectale. On ne peut atteindre la limite supérieure. Elle descend sous l'action de la pression abdominale. Ne paraît donc pas adhérente au bassin.

Opération du 3 août 1901. — Méthode de Kocher modifiée.

Narcose au bromethyle, éther. Position gynécologique forcée.

Incision médiane postérieure, excision du coccyx. Incision de la paroi antérieure du rectum également jusqu'à la tumeur; on tire ensuite avec des crochets cette paroi antérieure en bas. Dissection de la tumeur en tissu sain. En arrière, elle est adhérente au bassin jusque dans l'abdomen; la dissection est difficile; on doit lier les vaisseaux à mesure. On libère le cul-de-sac péritonéal et le repousse en haut sans l'ouvrir; puis on attire l'S iliaque en bas et place des pinces au-dessus de la tumeur qu'on excise. Au-dessous de la tumeur on enlève toute la muqueuse rectale jusqu'à l'anus en laissant la couche musculaire. Puis on fixe le rectum par 2 plans de suture à l'anus, après lui avoir fait subir une torsion de 60°. Tamponnement de la plaie postérieure à la gaze iodoformée et suture de la peau.

Évolution. — La plaie postérieure doit être ouverte et on la traite par des irrigations; elle granule bien.

Mort le 20 septembre 1901. A l'autopsie : abcès hépatique sous-diaphragmatique pénétrant assez profondément dans le foie; 500 grammes de pus. Pas de métastase dans le bassin ni dans les ganglions rétropéritonéaux. Le péritoine est lisse, sans aucune inflammation. Plaie opératoire propre. Pleurésie fibrineuse à droite.

Obs. 35. — S. Jakob, soixante-deux ans.

Anamnèse du 8 février 1902.

Le malade n'avait rien ressenti jusqu'au 8 décembre. Il eut alors une violente hémorragie par l'anus, sans douleur. Il prétend avoir perdu 2 litres de sang. Le lendemain, de nouveau une petite hémorragie; depuis lors il a seulement eu un peu de sang dans les selles. Alternatives de diarrhée et de constipation, tandis qu'avant le 8 décembre ses selles étaient toujours régulières et normales. Dès lors le malade a maigri, perdu ses forces, et s'est anémié. 2 ans auparavant, le malade a eu un abcès périanal à la suite d'une chute sur le siège.

Status du 10 février 1902. — Tumeur ulcérée de la paroi antérieure du rectum, débutant à 1 centimètre au-dessus de l'anus. La limite supérieure

est au bord supérieur de la prostate. Les limites sont nettes ; partout autour de la tumeur la muqueuse est normale. Adhérence à la prostate.

Examen histologique. — Carcinome à cellules cylindriques, envahissant complètement la musculature et pénétrant dans le tissu adipeux périrectal.

Opération le 17 février 1902. — Méthode de Kocher modifiée.

Narcose au bromméthyle, éther. Incision postérieure, de l'anus jusqu'au sacrum. Résection du coccyx. Ouverture de la paroi postérieure du rectum. Incision médiane du périnée en avant de l'anus de 3 centimètres. Excision de la tumeur et d'un prolongement dans la direction du fond vésical. On peut séparer la tumeur de la prostate avec la sonde mousse. Le bout supérieur du rectum est ensuite attiré en bas et suturé à l'anus. Tampon iodoformé à la partie supérieure de la plaie, qu'on ferme à sa partie inférieure par une suture au catgut.

Évolution. — 20 février. Symptômes d'œdème pulmonaire; température 39°,3, pouls 140. 22 février : amélioration, 2 selles liquides. 2 mars, va mieux, se lève, pas de douleurs; la suture de la plaie postérieure granule bien. 3 mars : hémorragie anale, un verre plein de sang. 4 mars : fièvre 39°. Agitation, affaiblissement; pas de douleurs abdominales, le pouls est faible. 10 mars : nouvelle hémorragie assez abondante, venant du tissu pararectal; on ne peut l'arrêter que par une compression manuelle d'une demi-heure. 11 mars : œdème de la face et des malléoles. Albuminurie, affaiblissement, pouls très faible. 16 mars 1902 : exitus après deux nouvelles hémorragies rectales assez abondantes.

Autopsie. — Anémie très grande. Phlegmon rétropéritonéal en communication avec la plaie qui communique elle-même avec le rectum. Gros reins blancs. Pas de métastases carcinomateuses, ni de récidive.

Obs. 36. — Mme K. de Z.

Anamnèse du 26 avril 1902.

La patiente a eu parfois des selles sanglantes en été 1901, qu'on attribue à des hémorroïdes. En février 1902, alternatives de diarrhée et de constipation, ballonnement et douleurs à la défécation, quelques hémorragies entre les selles. Depuis mars, teinte subictérique, amaigrissement de 10 kilogrammes, perte de l'appétit. La malade a été opérée il y a 3 ans pour descensus uteri.

Status du 28 avril 1902. — Malade anémiée (60 p. 100 hémoglobine), mais non cachexiée. Tumeur du rectum, située à la portion anale, occupant la paroi antérieure et adhérente au vagin jusqu'à son cul-de-sac postérieur. A l'anus, la tumeur est circulaire et remonte seulement de 2 centimètres en arrière; le rétrécissement n'est pas très considérable. La tumeur est bosselée, très dure, ses limites sont nettes, et la muqueuse qui l'entoure, normale.

Examen de la tumeur excisée. — Tumeur ulcérée en cratère de 6 centimètres de diamètre; bords surélevés, épaissis, indurés, gris à la coupe. C'est un carcinome à cellules cylindriques, infiltrant toute la paroi du rectum et envahissant le tissu périrectal.

Opération le 30 avril 1902. — Narcose au bromethyle, éther.

Position gynécologique. Excision de la paroi postérieure du vagin avec des ciseaux courbes jusqu'au-dessus de la tumeur. Après avoir écarté de côté la muqueuse vaginale restée saine, dissection du rectum en commençant au pourtour de l'anus, et remontant jusqu'au-dessus de la tumeur; on saisit les vaisseaux à mesure; l'hémorragie est insignifiante. Suture de la paroi postérieure du vagin à la soie. Suture de la muqueuse rectale avec la peau de l'incision postérieure, au catgut; suture du périnée au catgut.

Évolution. — Traitement de la plaie ouverte dès le début par des irrigations et tamponnade. Guérison par seconde intention en 6 semaines. 20 juillet 1902: revient se faire faire une plastique du périnée. Guérison par première intention.

Le 22 août 1902, la malade est toujours un peu pâle; pas d'augmentation de volume du foie; pas de récidive locale; le périnée est bien reconstitué, il a 3 centimètres de long entre l'anus et la vulve; pas de communication entre le vagin et le rectum; la malade quitte la clinique.

Le 16 décembre 1903. La malade a repris de l'embonpoint. La cicatrice est souple, la guérison complète; il ne reste qu'un peu d'incontinence quand les selles sont liquides.

La muqueuse rectale est absolument normale. Dans les efforts de défécation, il se fait un prolapsus de la muqueuse de la paroi postérieure du rectum de la grosseur d'une noisette, qui rentre à volonté.

Obs. 37. — M. G. Jakob, cinquante-sept ans.

Anamnèse du 10 juin 1902.

Le malade se traite depuis 3 ans pour des hémorroïdes par des bains de siège tièdes.

En février 1901, après un refroidissement, il a des douleurs violentes sous forme de coliques dans tout l'abdomen, ces douleurs disparaissent après la défécation. Les selles deviennent fréquentes et souvent mêlées de sang et de mucosités; elles sont très nauséabondes. Un médecin fait le diagnostic d'appendicite, et ordonne des poudres qui n'ont aucun résultat. En été 1901, les douleurs diminuent et se localisent dans la fosse iliaque gauche. Le malade se sent plus faible. En automne, reprise des douleurs sans cause apparente, ballonnement. Le 14 janvier 1902, on lui fait la résection de l'appendice qu'on trouve normal. Les douleurs augmentent toujours; le médecin, pensant à des brides, ordonne des massages qui ne font que les rendre insupportables et causer un début de péritonite. Elle cède à l'application de glace. Le 15 mai 1902, un autre médecin fait le toucher rectal et trouve un cancer du rectum; il envoie le malade ici pour se faire opérer.

Dès janvier dernier, le malade a des douleurs à la miction dans la région vésicale avec irradiation dans le scrotum.

Status du 13 juin 1902. — Patient amaigri, cachexié, ganglions indurés dans les deux aines, surtout à gauche. Tumeur rectale très haut située. On atteint juste l'extrémité inférieure avec le doigt. La tumeur est dure;

on peut se rendre compte par le palper bimanuel qu'elle remonte jusqu'à trois travers de doigt au-dessus de la symphyse et qu'elle est un peu mobile. La pression sur l'épine iliaque postérieure et inférieure est douloureuse. L'urine est trouble et sent fort mauvais.

Opération du 16 juin 1902 par la méthode de Kocher avec incision postérieure et résection du coccyx; on constate que la tumeur est située trop haut; n'est pas assez mobile.

Elle pourra mieux être extirpée par la voie abdominale.

Le rectum dont on a incisé la paroi postérieure est cousu à la peau. Irrigation de la plaie trois fois par jour à la solution physiologique. La plaie se guérit, mais le malade se cachectise de plus en plus; le pouls est faible.

Le 29 juillet 1902, seconde opération. Narcose au bromethyle, éther. Incision à deux travers de doigt au-dessus du ligament de Poupart gauche. Le rectum est adhérent à la paroi du bassin jusqu'à l'S iliaque.

On doit faire une large ouverture du péritoine. Ligature de l'artère épigastrique inférieure. Section de l'S iliaque au-dessus de la tumeur entre deux pinces intestinales.

En voulant extirper la tumeur on s'aperçoit qu'elle a envahi la paroi postérieure de la vessie. On est obligé d'en réséquer un tiers sur une grande pince intestinale (8 centimètres de la paroi latérale gauche). Malheureusement la pince glisse un peu et une partie du contenu putride de la vessie s'écoule dans la plaie. On est obligé de réséquer aussi le canal déférent gauche qui est pris dans la tumeur.

Après dissection de la tumeur, ligature du rectum, au-dessus de l'anus.

Section au-dessus de l'anus. On repousse ensuite le bout inférieur en doigt de gant à travers l'anus.

Tamponnement de la cavité à la gaze iodoformée. Ensuite on pratique un anus contre nature iliaque gauche, au-dessus de l'incision existante, et y fixe l'extrémité inférieure de l'S iliaque sectionné. Suture de la paroi vésicale par deux plans de suture au catgut. Suture du péritoine.

Drainage et suture des plaies cutanées.

Évolution. — L'anus contre nature fonctionne bien.

Le malade meurt le 8 août 1902 de rupture vésicale et infection urineuse.

(*A suivre.*)

REVUE DES SOCIÉTÉS SAVANTES

SOCIÉTÉ DE CHIRURGIE

Du 17 au 25 juillet 1906.

Du massage du cœur (Discussion).

M. Mauclaire établit une distinction entre les faits où le massage a été pratiqué pour une lésion traumatique et ceux où l'arrêt du cœur est le résultat d'une intoxication bulbo-cardiaque par le chloroforme ou l'éther.

Au point de vue des voies d'accès, les 32 cas publiés donnent les résultats suivants : 1° Massage direct par la voie thoracique : 17 cas avec 7 insuccès complets, 5 insuccès avec retour de quelques contractions pendant une ou plusieurs heures, 1 succès complet; 2° Massage par la voie transdiaphragmatique, 5 cas avec 5 insuccès; 3° Massage par la voie sous-diaphragmatique : 6 succès et 4 insuccès.

En rangeant les cas d'après la cause, on trouve : 1° Massage cardiaque pour collapsus anesthésiques : 24 cas, qui se décomposent ainsi : *a*) Par voie thoracique, 11 insuccès et 1 succès. *b*) Par voie transdiaphragmatique : 5 cas avec 5 insuccès. *c*) Par voie sus-diaphragmatique : 7 cas avec 5 succès et 2 insuccès : 2° Deux cas de massage pour collapsus cardiaque au cours d'une intervention sans anesthésie ont produit 2 insuccès. 3° Trois cas de massage prolongé pour collapsus cardiaque consécutif à un traumatisme du cœur ou du péricarde ont donné : un succès définitif, un succès pendant une heure, un succès pendant cinq heures. 5° Un massage pour embolie pulmonaire a donné des contractions pendant quelques instants; 5° Un massage pour asphyxie par pendaison a donné des contractions pendant quelques instants; une heure après l'accident; 6° Un massage pour mort apparente à la naissance a donné un insuccès complet.

Il résulte de cette statistique que la voie sous-diaphragmatique est celle qu'il faut tenter tout d'abord. En cas d'insuccès, M. Mauclaire pense qu'il faut recourir ensuite à la voie transdiaphragmatique. A ces moyens mécaniques il faut ajouter encore les injections intra-vasculaires, soit qu'on injecte vers le cœur des solutions de sérum salin, d'adrénaline ou de chlorure de potassium, soit qu'on injecte du sérum salin vers l'encéphale et le bulbe pour les désintoxiquer. Ces derniers moyens sont encore à l'étude; ils ont donné dès lors des résultats chez les animaux et méritent d'être tentés chez l'homme.

M. Tuffier croit les injections pratiquées dans la carotide primitive ou carotide interne très justifiées. Elles ont pour but de désintoxiquer les

noyaux de bulbe. Il a eu lui-même recours à cette méthode, sans aucun succès d'ailleurs.

M. Michaux. — *Hématome sous-péritonéal par rupture spontanée de l'artère épigastrique.*

Il y a deux ans M. Michaux fut appelé auprès d'une dame de soixante-sept ans qui avait été prise brusquement de douleurs dans la fosse iliaque, accompagnées de gonflements de ventre, de vomissements et d'arrêt de gaz. L'examen ne permit pas de faire un diagnostic précis ; et l'on pense soit à une collection appendiculaire, soit à une invagination iléo-cæcale, soit à quelque étranglement interne anormal. L'intervention s'imposait et elle fut pratiquée aussitôt. On pratique la laparotomie médiane, et l'on est fort surpris de trouver le péritoine absolument sain et de constater que la tumeur est entièrement contenue dans la gaîne du muscle droit de l'abdomen du côté droit. On renferme le péritoine et on fait sur le bord externe du muscle droit une grande incision qui conduit dans un vaste hématome diffus. Le foyer évacué, on constate une large rupture de l'artère épigastrique qui était nettement scléro-athéromateuse. La malade succombe au bout de soixante heures à un affaiblissement progressif du cœur.

M. Potherat. — *Fracture par enfoncement de la voûte du crâne. Abcès intra-cérébral consécutif. Intervention. Guérison.*

Il s'agit d'un ouvrier qui tombé sous les pieds d'un cheval, reçut de ce dernier une ruade qui vint l'atteindre à la tête au niveau de la région fronto-pariétale supérieure à droite. Il fut transporté aussitôt à l'hôpital, où l'interne le trouva dans un demi-coma avec un pouls et une respiration lente mais réguliers. Au niveau de la région traumatisée, vaste plaie avec enfoncement du crâne; il y a un écoulement de sang par le conduit auditif droit et les deux narines; de plus il existe une hémiplégie gauche avec paralysie du facial inférieur. On fait aussitôt un débridement large, on enlève les fragments crâniens enfoncés et mobiles. On constate que les méninges sont déchirées et que la surface cérébrale est en bouillie. Du bord inférieur du renfoncement crânien part une fissure qui se dirige vers la base du crâne. Nettoyage supérieur et tamponnement de la plaie avec de la gaze stérilisée. A la suite de cette intervention les phénomènes pathologiques s'amendent doucement, et au bout de six semaines le blessé quittait l'hôpital ne conservant qu'une légère pérésie du membre inférieur, mais une paralysie complète avec contracture en plexus du membre supérieur gauche.

Il revient six mois après, pour des crises épileptiformes accompagnées de céphalalgie. Après quelques jours d'observation M. Potherat n'eut pas de doute sur l'existence d'un abcès du cerveau. Il rouvrit l'ancien foyer, tomba sur une substance cérébrale molle qu'il put écarter avec les doigts et rencontra à une certaine profondeur un dôme résistant, tendu, mat. Il ponctionne à ce niveau et retire du pus. Avec un bistouri il incisa longitu-

dinalement et ouvrit un foyer qu'il lava et draina. Le malade guérit des phénomènes provenant de l'abcès, mais conserve sa paralysie avec contracture du membre supérieur.

M. Hermann Legrand (d'Alexandrie). — *Anévrisme artériel du tissu tibio-péronier. Extirpation. Guérison.* Rapport de M. Demoulin.

Le malade de M. Legrand est un nubien robuste n'ayant jamais fait de maladie et qui se présente avec une tumeur du creux poplité qu'il est aisé de reconnaître pour un anévrisme. Cette tumeur détermine des phénomènes de compressions nerveuses extrêmement pénibles qui lui font réclamer avec insistance un soulagement. Il est soumis à un traitement antisyphilitique qui n'amène aucun résultat. Aussi M. Legrand se décide-t-il à pratiquer l'extirpation sous la bande d'Esmarch. La tumeur, assez considérable, remplissait tout le creux poplité. La veine poplitée, adhérente, et ses afférentes durent être liées et réséquées. L'anévrisme se continue en haut avec la poplité et se termine par une extrémité arrondie d'où émergent la tibiale postérieure et la péronière. Des ligatures furent placées sur ces vaisseaux, et ceux-ci furent sectionnés. La dissection de la poche fut très facile. L'artère tibiale antérieure et les articulaires ne furent pas vues dans le champ opératoire. Suture de la plaie avec drainage, le malade guérit sans avoir présenté aucun trouble de la circulation dans la jambe correspondante. Au bout d'un mois le malade marchait et reprenait sa profession.

Le rapporteur n'a pu trouver dans la littérature médicale qu'un cas analogue, celui de Guvara, qui donna également un beau succès par l'extirpation. Dans le cas de Guvara, il était noté que les artères pédieuses tibiale antérieure et tibiale postérieure ne battaient pas, ce qui permettait de penser que la circulation collatérale était déjà développée et de bien augurer de l'extirpation. Dans l'observation de M. Legrand la circulation sous-jacente à l'anévrisme n'est malheureusement pas notée.

M. Michon. — *Contusions de l'abdomen. Rupture intra-péritonéale de la vessie. Laparotomie. Suture vésicale. Guérison.*

Rapport de M. Picqué.

Il s'agit d'un homme de quarante-neuf ans tombé sous la roue d'une voiture qui passa sur son abdomen. La défense des muscles, de l'abdomen, des urines sanglantes retirées par la sonde permettent d'affirmer la rupture de la vessie. L'intervention est pratiquée six heures après l'accident. L'ouverture de la cavité péritonéale amène l'issue d'un liquide sanguinolent. On découvre sans peine une déchirure intra-péritonéal de la veine, longue de six centimètres et siégant sur la ligne médiane. On fait une double suture en surjet au catgut, et on draine l'abdomen. Sonde à demeure. Celle-ci fut supprimée la cinquième fois, et le malade guérit sans incident.

M. Quénu. — *Deux cas de pylorectomie par linite plastique : de la dilatation de l'œsophage à la suite d'une gastrectomie presque totale.*

M. Quénu apporte deux observations intéressantes au point de vue de

l'étude de la linite plastique. Dans les deux cas il s'agit d'une forme particulière d'épithélioma, particulière non seulement par l'aspect microscopique des lésions, l'épaississement calleux des parois stomacales et l'infiltration étendue de la couche sous-muqueuse, mais encore par la disposition et la morphologie des éléments épithéliomateux. Dans l'un des cas il s'agit d'une simple pylorectomie avec gastro-entérostomie postérieure, dans le second d'une gastrectomie presque totale. Sur les deux pièces enlevées, il y avait des plaques étendues de linite plastique. Or l'examen histologique montra, isolés ou en petits groupes, des éléments globuleux semblables à ceux que l'on peut remontrer dans les épithéliomes à évolution muqueuse. Partant de cette constatation et d'autres observations semblables, et établissant un rapprochement avec certains cancers du rectum qu'il a étudiés, M. Quénu est disposé à admettre une relation entre cette forme d'épithéliomes et l'aspect spécial qui caractérise la linite.

L'autopsie du second cas, dont le sujet eut une survie de trois ans, révèle une particularité intéressante : on trouve une dilatation considérable de la partie inférieure de l'œsophage avec un épaississement des parois du conduit et la présence de plis longitudinaux formant de véritables colonnes. A l'examen histologique on trouve que l'épaississement correspondait à la sous-muqueuse œdématiée.

M. Montprofit rappelle qu'il a présenté un malade qu'il a opéré en 1893 pour une tumeur pylorogastrique. Un examen histologique fait par Pilliet avait conclu à de la linite plastique. Or ce malade eut une récidive un an plus tard et succomba.

M. Delangre (de Tournai). — *Péricôlite adhésive sténosante.*

Rapport de L. Potherat.

Une jeune femme de vingt et un ans, souffrant depuis l'âge de seize ans de crises violentes dans le flanc droit, voit ces crises se répéter et se rapprocher, précédées toujours de quelques jours de constipation et accompagnées de céphalalgie, de vomissements et d'une très grande de sensibilité de tout le côté droit. Les traitements médicaux les plus variés n'amènent aucun soulagement. La malade prend un teint cachectique et tombe, par le fait de l'amaigrissement, dans un état général inquiétant. Une intervention, qui s'impose tout d'abord pour établir le diagnostic, est pratiquée par M. Delangre. Une laparotomie longitudinale conduit directement sur un épiploon fusionné assez lâchement au côlon sur une certaine étendue. On libère ces adhérences qui sont disposées de telle façon que le gros intestin est rétréci sur une étendue de cinq à six centimètres, tandis qu'il paraît distendu en amont de la lésion sténosante. Une exploration attentive de toute la cavité abdominale ne fait découvrir aucune autre lésion. A la suite de cette intervention, qui se termine par une guérison rapide, la malade fut débarrassée de toutes ses crises; elle reprit une santé parfaite d'une façon définitive.

M. Broca. — *Appendicites consécutives aux entérites de l'enfance.*

Dans la discussion ouverte sur les relations entre l'appendicite et les

entérites, M. Broca apporte sa contribution personnelle. Après avoir montré que toute entérite microbienne aiguë peut s'accompagner et est souvent accompagnée de lésions appendiculaires de même nature et que dans certains cas d'appendicite aiguë il y a de la diarrhée, ce qui indique une participation du reste de l'intestin à l'inflammation, M. Broca s'occupe spécialement de l'entéro-côlite muco-membraneuse. On est loin de s'entendre sur la définition de cette dernière affection, qui n'est en réalité qu'un syndrome clinique propre à des états pathologiques différents. Beaucoup de malades, qui rendent des glaires et des peaux dans leurs selles, sont des nerveux sans aucun état inflammatoire de leur intestin. Rien d'étonnant à ce qu'ils ne soient pas exposés à des appendicites, et c'est dans cette catégorie que M. Dieulafoy trouve son contingent d'opérations inutiles. Mais souvent, et principalement chez les enfants, l'entéro-côlite muco-membraneuse est une véritable inflammation intestinale s'accompagnant d'un état général infectieux, et ces cas s'accompagnent très fréquemment d'appendicite. Dans quelle proportion? M. Broca ne saurait le dire exactement d'après sa propre expérience; celle de M. Guinon donne environ 20,7 p. 100. M. Broca apporte 33 observations personnelles de cas de ce genre dans lesquels il a dû faire une intervention pour enlever l'appendice.

M. Picqué. — *Plaie par balle de revolver de la carotide primitive et de la jugulaire interne. Ligature de la carotide. Suture latérale de la jugulaire. Accidents cérébraux. Guérison.*

Il s'agit d'une jeune fille recevant à bout portant un coup de revolver dans la région cervicale gauche. Immédiatement se produit une tuméfaction énorme du cou, formée par un gros épanchement sanguin ne laissant aucun doute sur une blessure d'un gros vaisseau. Cette tuméfaction continuant d'augmenter et une syncope se produisant, on intervient aussitôt. L'incision classique de la ligature de la carotide fut pratiquée, et à peine quelques caillots avaient-ils été évacués qu'un flot de sang inonda le champ opératoire. On a besoin de voir clair, et pour se donner du jour on sectionne transversalement le sterno-mastoïdien; on constate alors que la carotide primitive est sectionnée complètement et que la jugulaire interne présente une plaie à l'emporte-pièce du volume d'une petite lentille. Pendant qu'un aide comprime la carotide sur le tubercule de Chassaignac, l'opérateur, après avoir placé une pince peu serrée sur l'extrémité supérieure de la jugulaire, fait une suture latérale de cette dernière. Puis on place avec quelque difficulté une ligature sur les deux bouts de la carotide sectionnée. L'hémostase obtenue, on fait un nettoyage et, peu sûr de l'asepsie opératoire, on laisse la plaie largement ouverte. En raison de l'état syncopal de la malade, on fait des injections intra-veineuses et sous-cutanées de sérum. Une heure après l'opération on constate une hémiplégie droite avec aphasie. Pendant quatorze jours ces phénomènes persistèrent et l'état resta très grave. Puis les paralysies disparurent progressivement, et la malade guérit complètement.

M. Quénu présente une pièce de *volvulus du cæcum.*

M. Richelot présente une pièce de *kyste racémeux de l'ovaire.*

M. Thiéry présente deux pièces de *fibromes des ligaments larges.*

M. Potherat présente une *balle de revolver qu'il a extraite du lobe fronto-temporal d'un homme.*

M. Walther présente plusieurs malades, atteints d'*ostéo-arthrites tuberculeuses traitées par la méthode sclérogène.*

M. Mauclaire présente une jeune femme atteinte d'un *angiome caverneux profond de la face augmentant de volume au moment de la grossesse.*

M. Legueu présente un *kyste mucoïde de l'ovaire*, qu'il a enlevé chez une enfant de trois ans.

NÉCROLOGIE

M. le Dr E. NOBLE SMITH (de Londres).

On annonce la mort de M. le Dr E. Noble Smith, chirurgien de City orthopedic Hospital, à Londres, décédé le 20 juillet dernier.

Né en 1847, il meurt à l'âge de cinquante-neuf ans. Reçu chirurgien en 1868, il ne se spécialisa en chirurgie orthopédique que vers 1880. Il avait acquis en Angleterre une notoriété considérable comme orthopédiste.

On lui doit : *Atlas of histology*, en collaboration avec le Dr Klein; *Surgery of deformities; Special Caries*; *Curvatures of the spine*, qui a eu 4 éditions; *Paralytic deformities of the Lower Extremities*; *Spasmodic Wry-neck*; *Coccygodynia*. En 1895, il publia le *Clinical Sketches*, sous forme de journal illustré de médecine et de chirurgie.

C'était un esprit très original; et il fut l'un des membres les plus actifs de la *British medical Association*.

M. B.

Le propriétaire-gérant : Félix ALCAN.

Coulommiers. — Imp. Paul BRODARD.

DE L'APPENDICITE CHEZ LE NOURRISSON

PAR MM.

E. KIRMISSON et **M. GUIMBELLOT**

Professeur de clinique chirurgicale infantile, Interne des hôpitaux de Paris, Aide d'anatomie,

A la Faculté de médecine de l'Université de Paris.

Nous avons eu l'occasion d'observer, chez un enfant de 11 mois, le cas suivant d'appendicite aiguë.

R... Eugène, né le 29 janvier 1905. Ses parents, bien portants, ont eu trois autres enfants : une fille de trois ans, bien portante, et deux autres filles, mortes l'une de coqueluche à dix-huit mois, l'autre de diarrhée infantile à vingt-deux mois.

Le petit malade est né à terme, a été nourri au biberon, et n'a eu jusqu'à présent aucune espèce de maladie. Il n'avait pas de constipation habituelle, peut-être plutôt un peu de diarrhée; il salissait ses couches 3 à 4 fois par jour.

Le début de l'affection actuelle remonte au samedi 6 janvier 1906. L'enfant est allé à la selle ce jour-là, pour la dernière fois, vers quatre heures de l'après-midi. Dans la soirée, il était grognon, se plaignait, avait l'air de souffrir.

Dans la nuit du samedi au dimanche, il eut un vomissement alimentaire.

Le dimanche matin, le ventre était déjà augmenté de volume; les douleurs persistaient.

Ce jour-là et le suivant, il n'y eut point de nouveau vomissement. Mais l'enfant n'alla pas du tout à la selle; il ne rendit point non plus de matières sanglantes par l'anus; peut-être quelques gaz; la mère n'est pas très affirmative sur ce sujet.

Le lundi, l'état général s'aggravant, un médecin est appelé, et conseille le transport immédiat à l'hôpital des Enfants-Malades. L'enfant entre le mardi 9 janvier à huit heures du matin, salle Baudelocque, lit 2.

Examen. — Le 9 janvier, à huit heures, c'est-à-dire environ soixante heures après le début des accidents, nous voyons l'enfant.

Nous sommes surtout frappés par le développement énorme du ventre, entraînant un élargissement de la base du thorax. La peau de l'abdomen est tendue, comme amincie. A sa surface on voit des veinosités bleuâtres. A gauche de l'ombilic est une plaque rougeâtre, de la dimension d'une

pièce de 1 franc. L'ombilic lui-même est déplissé, mais non saillant. D'autres taches rouges, semblables à celle de l'ombilic, se voient au niveau des aines.

La palpation montre que le ventre est tendu. Mais cette tension même ne permet pas la palpation profonde. La pression est douloureuse; et le maximum de cette douleur semble être dans la fosse iliaque droite.

La percussion donne partout une sonorité tympanique, avec diminution de la matité hépatique. Cependant on peut affirmer qu'il existe de la submatité dans la fosse iliaque droite.

Le toucher rectal montre le rectum libre. Le doigt est seulement enserré par la pression des anses intestinales dilatées autour du rectum. On ne sent pas de collection. Le doigt ne ramène pas du tout de matières. Au moment de l'introduction, il s'est échappé un ou deux gaz.

A côté de cet état local, l'état général paraît très gravement atteint. Le facies est terreux, plombé, les yeux excavés, la langue blanche et sèche. Le malade est dans la prostration.

Un peu de dyspnée.

Le pouls est petit, à 120. La température rectale est de 39°2.

L'examen des orifices herniaires les montre absolument libres.

Devant le développement énorme du ventre, l'absence complète de matières, le jeune âge du malade, la douleur et la submatité dans la fosse iliaque droite, le diagnostic reste très hésitant entre une appendicite et une invagination intestinale.

Quel qu'il soit d'ailleurs, une intervention s'impose, et elle est pratiquée immédiatement.

Chloroformisation. Incision dans la fosse iliaque droite. A peine le péritoine ouvert, on voit sortir de la sérosité purulente d'odeur fécaloïde. En cherchant près de l'angle formé par la paroi abdominale antérieure et la fosse iliaque, on trouve très facilement le cæcum, et on attire l'appendice qui est très long, dépourvu d'adhérences et présente à sa partie moyenne une plaque sphacélée. On jette un catgut à sa base, et on sectionne en avant. Malheureusement l'appendice est friable : le fil lâche; et la recherche du moignon détermine, sur la paroi enflammée de deux anses grêles, une déchirure du feuillet péritonéal. On vient d'ailleurs très facilement à bout, par une suture à la soie fine et le tamponnement, de la petite hémorragie, qui s'est produite. Un drain est placé dans le bassin; un autre remonte vers la région lombaire. La plaie est tamponnée à la gaze stérilisée.

Au niveau de la plaque rouge signalée sur la partie latérale gauche de l'ombilic, on fait un débridement de la paroi; il s'échappe là aussi de la sérosité purulente. Deux drains sont conduits de ce côté jusque dans la fosse iliaque gauche.

L'enfant est ramené dans son lit et on lui fait 200 grammes de sérum.

Il meurt le même jour vers cinq heures de l'après-midi, après avoir présenté une température rectale de 40°2.

La famille ayant fait opposition, l'autopsie n'a malheureusement pu être pratiquée.

L'examen de l'appendice enlevé chirurgicalement donne les résultats suivants.

L'appendice est long de 6 à 7 centimètres, augmenté de volume, vascularisé. Il est légèrement incurvé, sa concavité répondant à l'insertion du méso. A l'union de son tiers supérieur et de ses deux tiers inférieurs, on voit sur le bord convexe une tache noirâtre ovalaire, à grand axe vertical, mesurant 1 centimètre environ sur 5 millimètres, et répondant à une portion renflée de l'appendice. L'examen de cette tache montre qu'il s'agit d'une perforation; mais dans son tiers supérieur la perforation est complète; et l'on voit directement une boulette de matière fécale; dans les deux tiers inférieurs, la perforation porte seulement sur la muqueuse et la musculeuse; la séreuse, conservée et translucide, recouvre la boulette fécale.

Au niveau de cette perforation et sur le bord concave de l'appendice se voient, de chaque côté du méso, deux autres perforations, complètes aussi, mais beaucoup plus petites.

A son tiers inférieur, l'appendice présente un second renflement.

L'ouverture de l'organe confirme l'existence, au niveau de la perforation, d'une boulette fécale assez molle, du volume d'un gros pois, un peu ovoïde. Immédiatement au-dessus d'elle est une seconde boulette fécale, de volume bien moindre, comme une tête d'épingle noire.

Le renflement inférieur de l'appendice répond à une augmentation de volume de la paroi elle-même, et non à un corps étranger.

La rareté de l'appendicite chez l'enfant au-dessous de deux ans nous a engagés à faire, à propos de cette observation, quelques recherches bibliographiques.

Cette rareté est confirmée par toutes les statistiques, sur lesquelles nous n'insisterons pas, et par presque tous les traités de pathologie infantile. De ceux-ci, les uns sont muets sur ce sujet; les autres citent, à titre de curiosité, suivant leur expression, une ou deux observations.

Dans ces derniers temps, trois travaux d'ensemble ont été publiés; en 1901, le travail de Griffith, qui se borne d'ailleurs à peu près à énumérer les cas déjà observés; en 1903, la très intéressante thèse de Gyr, de Lausanne, sur l'appendicite chez l'enfant au-dessous de trois ans; en 1905, la thèse de Bamberg, de Leipzig, sur l'appendicite du nourrisson.

Au cours de nos recherches personnelles, nous avons été surpris de trouver un nombre déjà assez grand d'observations.

Nous avons tenu cependant à éliminer, contrairement à Griffith par exemple, toutes les observations d'appendicite herniaire. On peut admettre, il est vrai, avec Estor (De la hernie étranglée du nourrisson. *Revue de Chirurgie*, 1902, p. 727), que la fréquence des perfo-

rations des appendices herniés, chez l'enfant en bas âge, ne peut guère s'expliquer que par une appendicite antérieure aux symptômes d'étranglement; mais l'aspect clinique revêt, du fait de la hernie, un caractère trop spécial, pour que nous fassions entrer ces cas dans notre étude.

D'autres cas, cités seulement au cours de travaux d'ensemble sur l'appendicite, ne peuvent être utilisés : dans leurs statistiques Bamberger (*Virchow's Handbuch der speciellen Pathologie und Therapie*; Bd. VIII, Erlangen, 1864) cite deux cas au-dessous de 2 ans; Reginald Fitz (*American Journal of the medical Sciences*, october 1886) un cas, chez un enfant de 20 mois. Bull (*New-York medical Journal*, 1873) parle d'une périty phlite à l'âge de 6 mois, après une chute. — Guinard (*Traité de Le Dentu et Delbet*, t. VII, page 467) dit avoir opéré une enfant de 2 ans.

D'autre part, nous n'avons pu nous procurer les observations suivantes.

1° *Tordeus. Périty phlite primitive chez un enfant de 6 mois.* Brochure in-8°, Bruxelles, 1885. — Ref. *Gazette hebdomad.*, 1885, p. 772.

2° *Silbermann.* Séance du 20 juillet 1882 de la *Schlesischen Gesellschaft für vaterländische Kultur*, cité par Bamberg.

Il s'agit d'une périty phlite avec exsudat modéré, à une période avancée de la lactation.

3° *Cleveland. Cincinn. Lancet Clinic*, n. s., XIX, 1887, cité par Bamberg.

Périty phlite chez un enfant de 3 mois après un érysipèle.

4° *Krassnobajeiw. Djetskaja medizina*, 1902. *Revue der russischen medizinischen Zeitschrift*, 1902, cité par Bamberg.

Inflammation de l'appendice chez un enfant de 5 mois.

Enfin on pourrait peut-être émettre des doutes sur l'observation de Jackson (*American Journal of the medical Sciences*, avril 1904, p. 710), où, chez un nouveau-né mort accidentellement, l'on trouve des adhérences anciennes de l'appendice, traces d'un processus appendiculaire de la vie intra-utérine, pense l'auteur.

Néanmoins, ces différents cas étant éliminés, il nous reste 26 observations, en y joignant la nôtre, où l'histoire clinique est suffisamment détaillée, où le diagnostic fut vérifié (sauf dans une) par l'opération ou l'autopsie.

Nous donnerons ici ces observations, pour tirer ensuite de leur lec un certain nombre de conclusions.

Obs. II. — Albrecht. *Société Imperio-royale des médecins de Vienne*, 24 novembre 1905. — *Presse médicale*, 9 décembre 1905, n° 99, p. 798, obs. 1.

Garçon d'un mois, entré moribond à l'hôpital, sans qu'on sache rien de son histoire.

A l'autopsie, on trouve une péritonite purulente généralisée, avec de nombreux abcès disséminés entre les anses intestinales, dans les fosses iliaques, dans le Douglas. Au centre d'un de ces abcès occupant la région iléo-cæcale, on découvrit un appendice relativement gros et long, adhérent à la paroi du cæcum, et perforé à son extrémité. Le pus contenait du coli-bacille et du streptocoque.

Obs III (résumée). — Bamberg (Karl). *Uber Appendicitis bei Saüglingen.* Inaugural Dissertation, Leipzig, 1905.

Hans B..., âgé de cinq semaines, entre à l'hôpital le 18 juin 1904.

L'enfant est nourri au biberon avec du lait. Très bien portant depuis sa naissance jusqu'à la fin de mai. A cette époque apparut sur le cou une éruption qui s'étendit à tout le corps. L'enfant était très agité, avait de la fièvre, et s'amaigrissait. Quelques vomissements. Diarrhée, parfois avec du mucus.

L'examen montre un enfant dans un mauvais état général.

Les téguments sont rouges, ulcérés par places, surtout dans les plis de flexion. Desquamation.

Selles fétides, vertes, diarrhéiques, avec du mucus.

Temp. 37,8. Pouls 120.

Le 25 juin, amélioration passagère.

Le 27, collapsus et mort.

La température est restée entre 35,5 et 37,6; le pouls entre 115 et 160.

A l'autopsie : Pas de liquide dans la cavité abdominale, mais exsudat fibrino-purulent entre le rein droit et le cæcum. L'appendice est coudé en V et adhérent, du volume d'un crayon, de coloration gris brunâtre avec enduit purulent.

L'ouverture de la lumière appendiculaire montre une muqueuse tuméfiée, friable, ulcérée, et un peu de matières molles, jaunâtres au niveau du coude.

Dans le gros intestin, muqueuse tuméfiée avec petites ulcérations nombreuses.

Ganglions mésentériques augmentés de volume.

Il y a des lésions à distance : petit abcès sur les téguments du mont de Vénus; foyer nécrotique à la partie inférieure du poumon droit; foyers hémorragiques à l'orifice mitral et aortique, sous le péricarde viscéral, dans le parenchyme rénal.

On trouve dans ces foyers et dans les parois de l'appendice des chaînettes de cocci et des bacilles. Les cultures du contenu de l'appendice ou de la rate donnent des bacilles et des cocci ne prenant pas le Gram.

Obs. IV (résumée). — Goyens. *Gazette médicale belge*, Liège, 1900. — *Annales de la Société médico-chirurgicale* de Liège, mars 1900, p. 214.

Garçon de six semaines, nourri au lait bouilli et à l'eau sucrée. Il ne tarda pas à avoir une diarrhée abondante et fétide, de la gastro-entérite avec athrepsie. Une tuméfaction apparut dans la région de l'aine droite et la moitié scrotale correspondante; on porta le diagnostic de hernie étranglée.

A l'entrée à l'hôpital. Temp. 36,5. Pouls incomptable. Facies altéré.

Ventre un peu ballonné, peu sensible à la pression. Tuméfaction molle, presque fluctuante, non réductible, sans gargouillement, dans la moitié scrotale et la région inguinale du côté droit. Pas de vomissements.

Le lendemain soir, 2 selles normales. Puis aggravation et mort.

A l'autopsie. Péritonite généralisée. Anses intestinales agglutinées. Le processus vagino-péritonéal droit communique avec la cavité abdominale et contient un liquide trouble. Dans la région cæcale, un peu de pus fétide où baigne l'appendice, même pus en plus grande quantité dans le bassin.

L'appendice, non hernié, montre à son quart inférieur une perforation irrégulièrement arrondie, de 3 millimètres de diamètre. La muqueuse est tuméfiée au-dessus. Pas de corps étranger; pas de valvule de Gerlach. Communication libre avec le cæcum. Méso très court.

Obs. V (résumée). — Demme. XXIII. *med. Bericht über die Thätigkeit der jennerschen Kinderspital in Berne*, 1885.

Fille de six semaines, élevée avec du lait de vache et des bouillies depuis l'âge de cinq jours. Constipation habituelle : les selles sont fermes et ont lieu seulement tous les 2 jours.

A l'entrée à l'hôpital, ballonnement du ventre surtout à droite et douleur à la pression, dans la région cæcale. Temp. 39,2. Pouls 140. Teint subictérique.

Diagnostic : péritonite au début, d'origine cæcale ou appendiculaire.

Mort le huitième jour après l'entrée de la malade.

Autopsie. Péritonite généralisée, notamment dans la région cæcale. Appendice très dilaté, adhérent au cæcum. Il contient vers la pointe des masses fécales cimenteuses, solides, et à sa base des masses molles de bouillie non digérée. La muqueuse est par places nécrosée, ailleurs ulcérée; pas de perforation.

Obs. VI (résumée). — Blumer et Shaw. *Archives of Pediatrics*, août 1901, p. 593.

Garçon de huit semaines, nourri avec des préparations diverses. Il présenta successivement une ophtalmie gonococcique, du muguet, un abcès ischio-rectal.

La maladie actuelle débuta par de l'anasarque et de la prostration. Temp. 37,8. Abdomen tendu non douloureux. Il existe des mouvements péristaltiques visibles. Urines normales.

Anémie globulaire considérable. Pas d'hyperleucocytose.

Une selle contenant du sang, du pus, du mucus, des aliments non digérés.

Mort dans le coma le troisième jour.

Autopsie. Adhérences entre le cæcum et l'anse sigmoïde. Au milieu des adhérences, abcès contenant 10 centimètres cubes de liquide brun chocolat. L'appendice baigne dans l'abcès par sa pointe complètement nécrosée.

La cavité péritonéale contient environ 50 centimètres cubes de liquide clair.

Tuméfaction, trouble du foie et des reins. Congestion des poumons. Œdème du cerveau et du tissu cellulaire sous-cutané.

L'examen bactériologique, fait quarante-huit heures après la mort, montre du colibacille et quelques cocci.

Obs. VII (résumée). — Griffith. *Archives of Pediatrics*, octobre 1901, p. 751.

Fille de trois mois, bien nourrie (?), sans histoire pathologique antérieure.

Début par douleurs et diarrhée. Puis, à partir du lendemain, arrêt des matières, sauf un peu de sang. Un vomissement.

Le quatrième jour, collapsus, pouls rapide et faible, yeux excavés. T. 38,7 à 40,5. Abdomen tendu, ballonné, palpation impossible. Toucher rectal négatif.

On porte le diagnostic d'occlusion intestinale et on administre des grands lavements, qui ne ramènent que du mucus et un peu de matières rouges.

L'enfant n'est pas opérée. Elle meurt le cinquième jour.

Autopsie. Péritonite généralisée à liquide louche et fausses membranes.

Appendice rétréci à sa partie moyenne, sans qu'il y ait d'agent de constriction vrai. Sa moitié distale est rouge noirâtre, mobile. Dans cette région, l'examen microscopique montre un processus chronique ancien, et un processus aigu surajouté.

Pas de corps étrangers dans la lumière de l'appendice.

Obs. VIII. — Albrecht, *loc. cit.*, obs. II.

Garçon de trois mois, présentant depuis six semaines des accès de fièvre intermittente. La palpation révélait dans l'abdomen la présence de masses bosselées, vaguement fluctuantes. On fit le diagnostic de tumeurs abdominales, probablement rein et foie polykystiques congénitaux.

L'autopsie montre qu'il s'agissait d'abcès péritonéaux disséminés un peu partout. Un gros abcès, du volume d'une pomme, siégeait entre la paroi abdominale et le lobe droit du foie et contenait du pus épais jaunâtre, et l'extrémité perforée de l'appendice; celui-ci se trouvait réfléchi en haut, et longeait, en y adhérant, le bord interne du côlon ascendant.

Le foie était lui-même farci de petits abcès isolés, en communication les uns avec les autres. Le pus des abcès péritonéaux et hépatiques contenait de nombreux coli-bacilles et des staphylocoques.

Obs. IX (résumée). — Betz. *Memorabilien*. Heilbronn, 1870, XV, p. 118.

Garçon de sept mois. Congestion pulmonaire à 5 mois.

Début brusque par douleurs violentes sans localisation nette; ventre souple, non ballonné.

Le deuxième jour, vomissements, ventre chaud, ballonné. Pas de gaz par l'anus; peu de matières, malgré les lavements.

Les vomissements deviennent incessants et verdâtres. Le ventre tendu. Pas de maximum douloureux à la pression. On porte le diagnostic d'iléus.

Mort le troisième jour.

A l'autopsie. Dans la région iléocæcale, exsudat inflammatoire récent. L'appendice, adhérant aux anses de l'iléon, est recouvert d'un exsudat fibrineux, et présente une perforation de la grosseur d'une aiguille à tricoter. Sa lumière contient 3 concrétions, grosses comme des graines de chanvre, friables à la périphérie, dures au centre, criant lorsqu'on les écrase entre deux lames de verre.

Obs. X (résumée). — Schüle. *Beitrag zur Perityphlis in Kindesalter*. Thèse de Zürich, 1902 (obs. 42).

Fille d'un an. Nourrie au lait et aux soupes, jusqu'alors bien portante.

Début brusque, après l'absorption de fraises, par un vomissement; ballonnement du ventre, fièvre.

Les jours suivants, météorisme prononcé, vomissements porracés, fréquents; arrêt complet des matières. T. 38°. Pouls 150.

Palpation abdominale plus douloureuse dans la région iléocæcale.

On porte le diagnostic de péritonite par perforation.

Le quatrième jour, intervention. Laparotomie dans la fosse iliaque droite donnant issue à du pus d'odeur fécaloïde. L'appendice, adhérent, n'est pas enlevé.

Le lendemain, mort.

A l'autopsie. Péritonite généralisée. L'appendice, adhérent, épaissi dans sa moitié proximale, coudé à angle droit, contient un calcul stercoral. Il est perforé à ce niveau, et présente plus bas deux autres perforations.

Obs. XI (résumée). — Taylor. *Boston medical and surgical Journal*, 20 mai 1897, p. 482.

Garçon d'un an et six jours, bien développé et bien nourri.

Début dans la nuit par un vomissement, suivi de cris violents et prolongés.

Les jours suivants, vomissements fréquents, muqueux et alimentaires. Selles normales. T. 37,7 à 38,7. Pouls très rapide. A la palpation, pas de tuméfaction, pas de douleur localisée.

Le troisième jour, l'abdomen se ballonne un peu.

Le quatrième, ballonnement considérable, vomissements noirâtres.

Le diagnostic est : occlusion intestinale.

Laparotomie médiane le quatrième jour. La cavité abdominale conti une grande quantité de pus clair. Seconde incision dans la fosse ilia droite. L'appendice est boursouflé, rouge, adhérent aux parties voisines. Il

perforé sur le bord mésentérique, à son tiers inférieur. Ablation de l'appendice. Lavage du péritoine à l'eau bouillie. Drainage.

Mort le cinquième jour.

Obs XII (résumée). — Glazebrook. *New York medical Journal*, 11 mars 1905, p. 483.

Fille de quatorze mois, nourrie au biberon. Bien portante, sauf quelques coliques.

Début brusque par frisson, dyspnée, point de côté thoracique, qui font porter le diagnostic de pneumonie. Évolution extrêmement rapide. La malade meurt le même soir.

Autopsie. A l'ouverture de l'abdomen, on voit le grand épiploon présentant une adhérence ancienne, solide, à la partie moyenne de l'appendice, qui est ainsi attiré vers en haut et coudé. Au voisinage de cette adhérence, l'appendice est perforé et il s'en écoule du pus vert. On trouve dans la lumière de l'appendice une épingle à tête noire, dont la pointe est située au niveau de la perforation.

Obs. XIII (résumée). — Schüle. *Loc. cit.* (Obs. XXIV).

Fille de quinze mois, nourrie seulement jusqu'à présent avec du lait (l'auteur ne précise pas s'il s'agit d'allaitement au sein ou au biberon).

Début brusque par fièvre; agitation, vomissements, constipation. On ordonne du calomel et des lavements.

Le troisième jour, météorisme, diminution de la matité hépatique. Matité dans les parties déclives. Palpation douloureuse. T. 40°. Pouls 144. Vomissements.

Les jours suivants, les vomissements et la température persistent.

Le septième jour, hypothermie et mort.

Autopsie. Dans la cavité abdominale, anses grêles distendues et revêtues d'un exsudat fibrino-purulent. Dans la fosse iliaque droite, gros abcès où plonge l'appendice volumineux; ce dernier présente près de sa pointe une perforation et contient à ce niveau un calcul stercoral.

Obs. XIV (résumée). — Gyr. *Contribution à l'étude clinique de l'appendicite chez les enfants en bas âge.* Thèse de Lausanne, 1903. (Obs. VII).

Fille de dix-huit mois, née à terme de parents bien portants.

Début en pleine santé par des vomissements avec cris, pleurs, maux de ventre, anorexie, fièvre.

Les vomissements se répètent les jours suivants, aigres. Selles rares, glaireuses. T. de 37°5 à 39°5.

Le neuvième jour, yeux cernés, teint plombé, nez pincé. Langue sale, sèche. Pouls imperceptible. Cœur et poumons normaux.

Abdomen dur, tendu, ballonné, douloureux partout, mais beaucoup plus dans la région iliaque droite. On y sent une résistance plus forte qu'ailleurs et l'on obtient de la submatité. Rien de bien limité.

Par le toucher rectal, résistance vague, douloureuse, à droite. T. 36°5.

Le dixième jour, amélioration légère.

Le onzième, aggravation et mort.

Pas d'opération. L'autopsie n'a pu avoir lieu.

Obs. XV (résumée). — Gyr. *Loco cit.* (Obs IX).

Fille de dix-huit mois, allaitée au sein pendant 6 mois seulement. Soignée depuis l'âge de quinze mois pour un rachitisme très prononcé. Constipation opiniâtre. Dilatation d'estomac. Amaigrissement. 2 pneumonies successives.

A la fin de la deuxième pneumonie, l'abdomen est tendu. On constate la stagnation des matière fécales, formant une tumeur de la grosseur d'une mandarine dans le côlon ascendant. La malade est soignée avec de grands lavements. De temps en temps apparaissent des poussées fébriles, avec ventre ballonné, péristaltisme, selles rares.

Un mois après environ, on perçoit, à la partie inférieure de la première tumeur persistante, une deuxième masse, très douloureuse. Quelques jours après, la malade a de la fièvre et des vomissements.

Puis les vomissements cessent; la tumeur semble diminuer. Mais bientôt l'enfant succombe avec une température de 38°, sans nouveaux symtômes. La maladie a évolué en deux mois.

A l'autopsie. Au-dessous du cæcum, adhérences péritonéales, limitant une collection purulente fétide, grosse comme une noisette et qui semble en partie résorbée. L'extrémité libre de l'appendice fait partie de l'abcès; l'organe est sectionné à 4 cm. de son insertion.

Obs. XVI (résumée). — Millon. Appendicite chez un enfant de dix-neuf mois. *Archives de médecine des enfants*, mai 1899, p. 285.

Fille de dix-neuf mois, bien portante, nourrie au sein jusqu'à onze mois, puis avec des bouillies, des panades, des œufs. Jamais de troubles digestifs, sauf une constipation habituelle.

Début par fièvre, et constipation plus marquée.

L'enfant est examinée, le troisième jour. T. 39°2. Douleur et défense dans tout l'abdomen. Pas de douleur spontanée. La diarrhée a remplacé la constipation. On donne du calomel.

Les jours suivants la température tombe, le pouls reste à 130-140. L'enfant reste abattue. La douleur abdominale tend à s'accentuer dans la fosse iliaque droite.

Le septième jour, la température remonte à 39°5, le pouls à 150. Hyperesthésie, défense musculaire, et un peu de résistance dans la fosse iliaque droite.

On porte le diagnostic d'appendicite.

Le huitième jour, chloroformisation. On sent alors une collection. Incision dans la fosse iliaque. Il s'écoule un flot de pus jaune, fétide, dont l'origine est derrière le cæcum; l'appendice n'est pas recherché. Drainage.

Trois jours après sort par la plaie un calcul stercoral de la grosseur d'un noyau d'olive.

Il persiste une fistule stercorale, qu'il faut fermer deux mois après. Guérison.

Obs. XVII (résumée). — Holmes. *British and american Journal of medical and physical Sciences*, mai 1847, p. 285.

Garçon de vingt mois, bien portant.

Début par agitation et fièvre; puis abattement et constipation. Il n'y eut pas de douleurs abdominales, ni de vomissements; pas de météorisme. Le septième jour l'abdomen devint brusquement dur et tendu. Collapsus et mort.

Autopsie. Aspect inflammatoire des anses intestinales situées au voisinage du cæcum. L'appendice présente sur son bord gauche une perforation à bords déchiquetés. Il contient une concrétion crayeuse.

Obs. XVIII (résumée). — Weiss et Février. Sur quelques cas d'appendicite. *Revue de Chirurgie*, juillet 1898, obs. II, p. 599.

Garçon de vingt mois.

Début brusque par des douleurs abdominales augmentées par la pression dans la fosse iliaque droite avec empâtement à ce niveau. Fièvre. Vomissements.

Le cinquième jour, défense musculaire, douleurs à la pression et empâtement, persistant dans la fosse iliaque droite. Ballonnement du ventre. Sous le chloroforme, on perçoit de la fluctuation.

Le septième jour, laparotomie. Abcès collecté entre les anses intestinales. L'appendice n'est pas recherché.

Mort le lendemain. L'autopsie n'a pu être faite.

Obs. XIX (résumée). — Gyr. *Loc. cit.* (Obs. X).

Fille de vingt et un mois, nourrie au sein pendant trois mois seulement, puis au lait coupé et aux soupes. Dans les antécédents, coqueluche, rougeole, constipation habituelle, sauf quelques atteintes de diarrhée. Ne commence à marcher qu'à dix-neuf mois et demi.

La maladie a débuté, à la suite d'une ingestion de noix, par des vomissements. L'enfant est purgée deux fois. Les vomissements continuant, elle est amenée le dixième jour à l'hôpital.

Là l'abdomen est résistant, mat et douloureux dans la fosse iliaque droite. Temp. 37,7. Pouls 120. Le diagnostic d'appendicite est porté.

Les jours suivants le ventre se tend et se ballonne; la cuisse droite est fléchie; la température s'élève à 39°; les vomissements reprennent. L'enfant est constipée. Après une amélioration passagère, les signes de péritonite s'accusent. La malade meurt le vingt-deuxième jour de la maladie. Il n'a pas été tenté d'opération.

A l'autopsie. Collection purulente englobant toute la partie inférieure du cæcum. L'appendice adhère par sa pointe à l'intestin grêle. Celui-ci est perforé à ce niveau, et il s'en échappe du pus. Adhérences multiples. Une très petite quantité de liquide jaune trouble, se trouve dans la cavité abdominale.

Obs. XX (résumée). — Summers. *Philadelphia medical News*, 1891, LIX, p. 513.

Garçon de vingt-deux mois, relevant de diarrhée estivale.

Début par des coliques, avec douleurs abdominales, vomissements fréquents, constipation, pouls rapide. Temp. 40°. Le lendemain, le médecin traitant fit le diagnostic d'obstruction intestinale.

Pendant quatre jours, pas de selles, malgré des lavements et un purgatif. Le quatrième jour, pouls, 140. Temp. 38,8; abdomen ballonné, douloureux, et présentant une petite tumeur au dessus du point de Marc Burney. Etat général mauvais. Summers voit le malade et fait le diagnostic d'appendicite. Une selle a lieu alors. Toucher rectal négatif.

Opération immédiate le quatrième jour. Adhérences intestinales. On ouvre un abcès contenant du pus fétide. L'appendice, non adhérent, est découvert. Il est très épaissi, en partie gangréné, présentant trois perforations, mais pas de corps étrangers. On le résèque. Drainage; pansement. Guérison.

Obs. XXI (résumée). — Howland. Two cases of appendicitis in young children. *Archives of Pediatrics*, mai 1904, p. 354 (Obs. I).

Garçon de vingt-deux mois. Bien portant.

Début brusque par un vomissement; température, douleurs abdominales. Il est purgé. Amélioration.

Le surlendemain, les douleurs reprennent, avec résistance dans la fosse iliaque droite; fièvre. On diagnostique une appendicite.

L'état s'améliore les jours suivants. Mais, le cinquième jour, nouvelle élévation de la température et sensation d'une masse dans la région iléo-cæcale. Une intervention est décidée et pratiquée immédiatement.

On tombe sur un abcès bien limité, contenant du pus fétide. L'appendice est perforé à sa base.

Pendant quelques jours, l'état de l'enfant resta inquiétant. Mais il finit par guérir complètement.

Obs. XXII (résumée). — Howland. *Loc. cit.* (Obs. 2).

Garçon de vingt-deux mois. Vers l'âge de trois mois, troubles intestinaux, qui obligèrent à sevrer l'enfant.

A quinze mois il eut une première crise appendiculaire, qui fut diagnostiquée. Il eut de la fièvre, des vomissements au début, des douleurs abdominales, mais sans maximum douloureux, sans tuméfaction, sans défense musculaire. La convalescence fut lente et de temps en temps l'enfant ressentait à nouveau des douleurs.

A vingt-deux mois, deuxième crise qui débute par une douleur violente, et des vomissements. Contracture marquée et sensibilité dans la fosse iliaque droite; induration nette à ce niveau. Selles normales.

L'intervention est pratiquée, une semaine après le début. Derrière cæcum, en dehors du péritoine, on trouve un abcès localisé, contenant appendice très malade. Résection de l'appendice. Drainage. Guérison.

Obs. XXIII (résumée). — Newton. *Journal american medical Associat* Chicago, mai 1901, XXXVI, p. 1477.

Garçon de vingt-trois mois. Début par des troubles intestinaux, diarrhée, vomissements, langue sale. Pas de fièvre. On donne du calomel.

Trois jours après, Temp. 38,3. Ballonnement du ventre et sensibilité dans la fosse iliaque droite, s'accompagnant de tuméfaction à ce niveau. La flexion des cuisses diminue les douleurs. Vomissements. Selles fétides.

Le diagnostic d'appendicite est porté.

Intervention. Laparotomie dans la fosse iliaque droite. On tombe sur un gros abcès collecté. L'appendice n'est pas recherché. Drainage. Guérison.

Obs. XXIV (résumée). — Gordon. Thèse de Paris, 1896, p. 100 (Obs. 1).

Garçon de deux ans. Nourri au sein. Bien portant.

Début brusque, par de la fièvre, des douleurs dans la fosse iliaque droite, de la constipation, des vomissements.

A l'entrée à l'hôpital, Temp. 38,8. Ventre ballonné, douloureux et dur dans la région iléo-cæcale, où l'on constate une diminution de la sonorité. Constipation persistante.

Même état les jours suivants.

Le cinquième jour, incision dans la fosse iliaque droite sur un abcès qu'on draine.

Il reste une fistule et un prolapsus muqueux. Quelques mois plus tard, on enlève l'appendice, dont l'extrémité était perforée. Guérison.

Obs. XXV. — Kottmann. *Correspondenzblatt für schweizer Aertze*, 1899, p. 753.

Il s'agit d'un garçon de deux ans, qui entre à l'hôpital avec le diagnostic d'iléus. Trois semaines auparavant, un médecin dit lui avoir réduit une hernie étranglée.

Début deux jours avant l'entrée, par vomissements, douleurs abdominales, météorisme, arrêt des matières. On fait le diagnostic d'étranglement interne.

Intervention immédiate. On trouve une péritonite purulente généralisée. L'appendice présente une perforation de la dimension d'une lentille. On le réséque. Drainage. Il y eut plus tard un abcès qui s'ouvrit dans le rectum. Puis guérison complète.

Obs. XXVI (résumée). — Schüle. *Loc. cit.* (Obs. 48).

Garçon de deux ans. Bien portant.

Début brusque par des vomissements.

Le deuxième jour, calomel, lavements, qui n'amènent aucune selle. Temp. 38°,5. On fait le diagnostic de péritonite ou obstruction intestinale.

Le quatrième jour, l'abdomen est météorisé. Douleur à la palpation, résistance et matité dans la région iléo-cæcale.

Temp. 38,5. Pouls imperceptible. Vomissements continuels. Langue sèche. Mauvais état général.

Intervention le quatrième jour. A peine le péritoine ouvert, il s'écoule une grande quantité de liquide séro-purulent d'odeur infecte. L'appendice,

adhérent, est volumineux, perforé à sa base et contenant un calcul stercoral du volume d'un noyau de cerise. Il est réséqué. Drainage. Suture.

Mort deux heures après l'opération.

Ces 26 observations peuvent être d'emblée subdivisées en deux groupes : 9 pour la première année, 17 pour la seconde année.

Et cette distinction a certes son importance, puisque les seuls cas de guérison appartiennent à la seconde année et même plus exactement au-dessus de 18 mois. Nous trouvons, en effet, 7 guérisons et 10 morts entre 1 et 2 ans, tandis que la mort est survenue chez les neuf malades de la première année.

Peut-être cependant le pronostic est-il rendu plus grave du fait de la difficulté plus grande du diagnostic et de l'absence de traitement.

Laissons en effet de côté les cas observés, avant que les allures cliniques et les indications opératoires de l'appendicite ne soient nettement déterminées. Il nous reste, au-dessous de 1 an, 6 cas postérieurs à 1899, et où le malade n'ait pas été vu au dernier moment ; sur ces 6 cas, le nôtre est le seul où l'on ait émis l'hypothèse d'une appendicite, et encore avec beaucoup de réserves ; c'est également le seul qui ait été l'objet d'une intervention chirurgicale, sans résultat d'ailleurs.

Au contraire, dans la seconde année, sur 15 cas postérieurs à 1890, le diagnostic in vivo a été fait 12 fois ; 11 fois l'opération fut pratiquée. Elle amena 7 guérisons et 4 morts. Les 12 opérations, y compris celle de la première année, durent être pratiquées à chaud.

De l'étude de ces observations se dégagent quelques notions, utiles pour l'histoire de l'appendicite dans les deux premières années de la vie.

Les formes anatomo-pathologiques de l'appendicite sont, comme on devait le penser, en rapport avec les différences de gravité dans chaque année. Au-dessous d'un an, il s'agit presque toujours de péritonite purulente généralisée ou à foyers multiples ; dans certains cas, elle s'accompagne de lésions du foie, des reins, des poumons, de l'endocarde, etc.

Au contraire, entre 1 et 2 ans, les cas de péritonite localisée, d'abcès enkystés, où baigne l'appendice, prédominent. Celui-ci est presque toujours adhérent. Au cours des 11 opérations pratiquées dans la seconde année, 5 fois on abandonna la recherche de l'appendice à la première intervention.

La perforation de l'appendice est indiquée 16 fois ; dans 3 cas on note l'absence de perforation complète.

Dans un cas (obs. XII), on a trouvé dans la lumière du canal une épingle à tête noire. Dans un autre cas, l'appendice contenait des matières molles; dans sept autres, des calculs stercoraux, ou même crayeux. Dans aucune observation, il n'est question de parasites.

Mais la présence de ces corps étrangers est en contradiction avec l'opinion généralement admise, et adoptée aussi par Bamberg, que les calculs stercoraux ne jouent pas, chez le nourrisson, le rôle provocateur, important, qu'ils jouent chez l'adulte; leur formation serait impossible, en raison de la valvule de Gerlach pour les uns, de la musculature de l'organe, très puissante à cet âge, qui expulserait immédiatement tout ce qui y pénètre, pour les autres. D'après la lecture des observations, au contraire, les calculs stercoraux ne sont guère moins fréquents dans les appendicites du nourrisson que dans celles de l'adulte. Il est donc difficile d'en déduire une théorie, pour expliquer la plus grande rareté de l'appendicite dans le premier cas.

Ici, par contre, peut-être plus que chez l'adulte, une grande part dans l'étiologie de l'affection semble devoir être réservée aux troubles intestinaux antérieurs, aux gastro-entérites si fréquentes chez le nourrisson. L'appendice participe aux inflammations du reste de l'intestin ; sa richesse en follicules lymphatiques, surtout grande chez les sujets jeunes, l'y prédispose, et aggrave les lésions à son niveau. Dans 18 cas, où il est parlé des antécédents personnels du malade, 10 fois on trouve des troubles, d'intensité variable, allant depuis la constipation habituelle jusqu'à l'entérite grave.

Et à cette notion se rattache celle du mode d'alimentation, qui, sur 12 observations, où nous ayons des renseignements précis, était 3 fois seulement une alimentation au sein. Dans les 9 autres cas, il est question de nourriture par le biberon, les bouillies, le lait malté, etc., jamais cependant par des viandes. Et nos 26 observations peuvent être opposées aux partisans de l'origine exclusive de l'appendicite dans l'alimentation carnée!

Cette notion d'entérite antérieure n'est pas seulement intéressante au point de vue étiologique, mais aussi au point de vue des allures cliniques de l'affection.

Gyr distingue avec raison deux formes de début.

Dans la première, le début est masqué par les troubles de gastro-entérite ; l'enfant est atteint depuis quelque temps de diarrhée fétide ou de constipation; il vomit, il a un peu de fièvre, il s'amaigrit. Les symptômes s'aggravent, sans qu'il soit possible de dire quel jour l'appendicite a commencé ; les vomissements augmentent, la température monte, le pouls s'accélère.

L'impossibilité de l'interrogatoire, les cris que pousse continuellement l'enfant, empêchent de localiser un maximum douloureux. Le ventre se ballonne, la péritonite généralisée s'installe; et le malade meurt, sans qu'on ait songé à faire le diagnostic d'appendicite.

Dans la seconde forme, le début est au contraire brusque, survenant au milieu d'une bonne santé générale, ou après des troubles intestinaux très légers.

L'enfant se met à crier, a un ou deux vomissements initiaux, de la fièvre, un ventre tendu et douloureux, un pouls rapide. Sans le jeune âge du sujet et la difficulté de l'examen, le diagnostic serait facile.

Nous croyons cependant devoir insister sur l'intensité de la constipation. Certainement on a signalé de tout temps la constipation du début de l'appendicite, et la difficulté du diagnostic dans certains cas avec l'occlusion intestinale. Mais il nous semble que, chez le nourrisson, l'arrêt des matières et des gaz est encore plus complet et plus fréquent ; si ce n'étaient la fièvre et l'absence de matières sanglantes, signes d'ailleurs quelquefois infidèles, on penserait à l'invagination intestinale. Et ce n'est ni l'âge du sujet, ni les vomissements et le ballonnement du ventre, ni même la constatation de douleur, de tuméfaction, et de matité dans la fosse iliaque droite, qui iraient contre ce diagnostic. Aussi voyons-nous le diagnostic d'invagination porté dans 4 observations (VII, IX, XI, XX), et fortement discuté dans la nôtre, et dans l'obs. XXVI. Dans deux autres on porte le diagnostic de hernie étranglée, en raison de la persistance du canal péritonéo-vaginal et sa participation à la péritonite dans un cas (IV), d'une hernie antérieurement réduite dans l'autre (XXV). Enfin, dans une observation (XV), on peut affirmer l'existence d'un volumineux coprome dans le cæcum.

Nous insisterons peu sur les autres symptômes, non qu'ils soient moins importants pour le diagnostic, mais parce qu'ils n'ont pas, chez le nourrisson, une physionomie spéciale.

Le toucher rectal, toujours douloureux chez l'enfant, a rarement donné des résultats positifs, peut-être aussi en raison de la situation haute du cæcum chez le sujet jeune.

L'évolution est rapide, la péritonite généralisée s'installe en quelques jours avec son facies spécial, sa dissociation du pouls et de la température; et la mort survient, si l'on n'est pas intervenu à temps.

Dans une observation cependant (obs. XXII), une crise antérieure nette et diagnostiquée, s'était terminée par la résolution.

Dans deux autres cas (obs. XV et XIX), l'évolution fut plus lente, et l'on crut pouvoir laisser refroidir l'appendicite. Elle se termina au bout de quelques semaines par la péritonite généralisée et la mort.

Mais cette gravité effrayante du pronostic, est-elle réelle ? Nous avons dit que, dans la première année, on n'a guère fait le diagnostic qu'après l'autopsie. N'y a-t-il pas de nombreux cas d'appendicite à allures plus bénignes, terminés par la guérison, qui ont passé inaperçus au milieu des phénomènes d'entérite ? La question est difficile à trancher. Mais c'est peut-être là la grande cause de la rareté apparente de l'appendicite du nourrisson.

Le diagnostic est surtout difficile en raison de l'impossibilité de l'interrogatoire; de la difficulté de la palpation, car l'enfant se défend; de la difficulté de fixer un maximum douloureux, chez un malade qui crie constamment. Outre les diagnostics d'occlusion, de hernie étranglée, d'entérite, on trouve dans les observations ceux de pneumonie, reins et foie polykystiques, etc.

Aussi s'explique-t-on la rareté de l'intervention, qui seule pourtant a donné des résultats satisfaisants.

Résumé et Conclusions.

En résumé, nous avons pu recueillir 26 cas probants d'appendicite chez le nourrisson.

Envisagés au point de vue de l'âge, ils se décomposent en :

9 dans la première année;

17 dans la seconde année.

Pris en bloc, ces 26 cas ont donné 19 morts et 7 guérisons.

Si l'on envisage les résultats d'après l'âge, nous trouvons que les 9 cas de la première année se sont tous terminés par la mort. Ceux de la seconde année ont donné 7 guérisons et 17 morts. Encore est-il à remarquer que tous les cas de guérison ont été observés au-dessus de 18 mois.

Si nous envisageons maintenant les résultats fournis par l'intervention chirurgicale, nous voyons que celle-ci a été pratiquée 19 fois (dont 7 fois seulement dans la première année, avec notre cas personnel, et 12 fois dans la seconde année), avec 7 guérisons et 5 morts.

Des faits qui précèdent, il nous semble pouvoir tirer les conclusions suivantes :

1° L'appendicite, dans les deux premières années de la vie, n'est pas aussi rare qu'on le pense.

2° Son évolution est rapide, son pronostic extrêmement grave.

3° Les seuls cas de guérison étant, jusqu'à présent, ceux où l'on a opéré à chaud, l'indication de l'intervention immédiate paraît formelle.

4° Ce qui rend difficile la détermination opératoire, c'est la difficulté même du diagnostic. Aussi y a-t-il intérêt à recueillir et à publier tous les faits de cet ordre.

A PROPOS

D'UN CAS DE TUMEURS MULTIPLES DES OS SANS ALBUMOSURIE

PAR MM.

DEVIC et **L. BÉRIEL**

Agrégé,
Médecin des hôpitaux de Lyon.

Ancien interne des hôpitaux de Lyon,
Préparateur du Laboratoire
d'anatomie pathologique.

Les observations de jour en jour plus nombreuses publiées sous les noms de *sarcomatose généralisée des os*, *tumeurs myéloïdes*, *myélomes multiples des os*, *lymphadénomes des os*, permettent d'envisager comme un groupement relativement homogène les *tumeurs multiples primitives des os*. — Leurs principaux caractères peuvent se résumer ainsi : 1° apparition simultanée sur divers points du squelette, avec prédilection manifeste pour les os à moelle rouge, de productions néoplasiques; 2° absence absolue de métastases viscérales; 3° albumosurie.

Elles diffèrent ainsi totalement des autres tumeurs primitives du squelette, tumeurs généralement localisées en un point des os longs, avec déformations et signes régionaux prédominants.

Ces faits commencent à être bien connus; et les observations n'en sont plus exceptionnelles. Malheureusement, en raison sans doute des dénominations très nombreuses appliquées à ces tumeurs, leurs limites cliniques et anatomo-pathologiques en restent encore imprécises. A chaque cas nouveau les mêmes questions se posent.

Ces tumeurs ont-elles des symptômes spécifiques? Forment-elles un groupement naturel? La réponse ne pourra être donnée que lorsqu'on aura réuni un certain nombre d'observations analogues à la nôtre, où à l'histoire clinique du malade sera annexé un examen histologique.

Observation. — V. J., soixante-huit ans, ancien débitant de boissons, entré à l'hôpital de la Croix-Rousse, salle Saint-Nizier, 22, le 7 décembre

1903 et décédé le 27 janvier 1904. [N° 440 de la collection de M. Devic].

Le malade rentre à l'hôpital pour des douleurs thoraciques, de la faiblesse générale, et une tumeur du sternum.

Antécédents héréditaires : Père, mort à trente-neuf ans, des suites d'un refroidissement; il toussait fréquemment. Mère morte à soixante-douze ans, paralysée du côté gauche après une attaque d'apoplexie survenue à soixante-neuf ans. Deux frères morts pendant la première enfance de maladies indéterminées; un mort à trente-trois ans de bronchite; une sœur vivante, bien portante.

Antécédents personnels : Bonne santé habituelle; pas de scrofule dans l'enfance, jamais de bronchite ni de pleurésie, exempté du service militaire par un bon numéro. Habite Lyon depuis quarante ans; n'a jamais exercé de profession insalubre. Marié à vingt-deux ans; sa femme est morte il y a quatre ans des suites d'une opération sur la face (résection du maxillaire supérieur), à l'âge de soixante-deux ans. Trois enfants; un fils mort à trente-cinq ans des suites d'une bronchite qu'il traînait depuis deux ans. Deux filles vivantes mariées, bien portantes. Ethylisme certain, mais modéré; ne buvait jamais que du vin. Ni impaludisme, ni syphilis (le malade a été à plusieurs reprises très longuement interrogé à ce sujet). — N'a jamais été victime d'un traumatisme quelconque; pas de rhumatisme; pas de maladies infectieuses; n'a jamais craché ou vomi de sang.

L'*affection actuelle* a débuté en février 1903 par du malaise général, un peu de fièvre, de l'anorexie et des douleurs lombaires et thoraciques. Ces premiers symptômes durèrent une semaine environ, pendant laquelle le malade garda le lit ou la chambre; ils furent considérés par le médecin traitant comme de nature grippale (la température n'a pas été prise). Au bout de ce temps, le malade put quitter la chambre; mais les douleurs ne cessèrent pas, au contraire elles ne firent qu'augmenter, en même temps l'affaissement général fit des progrès, le malade pâlit, s'amaigrit un peu. Ces douleurs siégaient au niveau de la colonne dorso-lombaire et irradiaient en ceinture à la hauteur des dernières côtes et de l'abdomen, mais pas dans les membres; elles n'avaient pas du tout les caractères des douleurs fulgurantes, paraissaient augmenter d'intensité par la marche, mais n'empêchaient pas le malade de se promener et n'offraient pas d'exacerbations nocturnes. Elles furent considérées comme de nature rhumatismale et traitées par des frictions, des bains sulfureux, et du salicylate de soude, d'ailleurs sans succès. En juillet dernier, les douleurs devinrent permanentes, avec exacerbations plus longues et plus rapprochées, siégeant surtout le long de la colonne; et à partir de ce moment le malade eut beaucoup de peine pour se courber en avant; en même temps apparut au niveau du sternum une tumeur qui augmenta progressivement mais lentement volume et ne fut jamais ni précédée, ni accompagnée de douleurs que conques.

Depuis 4 semaines environ, l'état général est devenu plus mauvai l'appétit est nul, surtout pour la viande, et le malade ne s'alimente pl

guère qu'avec des potages et du lait. L'affaiblissement est devenu tel qu'il n'a presque pas quitté le lit; insommie due à l'intensité nouvelle que les douleurs ont prise.

État actuel : homme de taille moyenne, amaigri; son poids actuel est de 54 kilog.; il était de 61 en mars dernier; un peu pâle, mais sans véritable aspect cachectique; pas trace d'œdème. Langue saburrale, appétit à peu près nul, dégoût marqué pour la viande et le vin (n'a jamais fumé), pas de vomissement, un peu de constipation. Le ventre est rétracté, le foie dépasse légèrement les fausses côtes, aucune tumeur n'est perçue par la palpation de l'abdomen, rien aux organes génitaux.

Point de cicatrices sur le corps, pas de ganglions aux aines, aux aisselles et dans les creux sus-claviculaires.

Pouls régulier, plutôt faible, 72 à la minute, peu d'athérome des radiales. La pointe du cœur n'est pas sentie, pas même dans le décubitus latéral gauche; aucun bruit anormal à l'auscultation.

Aux poumons on ne trouve que des signes d'emphysème très marqués, quelques râles sibilants disséminés, pas de râles fins aux sommets. Toux assez fréquente, quinteuse. Expectoration abondante, muqueuse, non purulente.

Sur le sternum, au niveau de la 1re et de la 2e articulation chondro-sternale, on trouve une tumeur peu saillante, irrégulièrement hémisphérique, très dure, faisant corps avec l'os et du volume d'une grosse noix. Cette tumeur est indolente spontanément et à la pression; elle n'est animée d'aucun battement. Aucun point fluctuant; la peau à son niveau ne paraît pas du tout altérée. On ne sent pas l'aorte derrière la fourchette sternale; les sous-clavières ne paraissent pas surélevées. Cataracte gauche. Petit lipome de la nuque, pas de goitre.

Le malade attire surtout l'attention sur les douleurs qu'il éprouve au niveau de la colonne vertébrale dans la région dorso-lombaire et sacro-iliaque gauche. Ces douleurs sont presque permanentes, mais présentent des exacerbations de plus en plus violentes à des heures variables du jour et de la nuit, sans cause appréciable. Jamais elles ne s'irradient dans les jambes et les organes génitaux. La pression et la percussion du squelette de ces régions ne semblent pas vraiment douloureuses et ne provoquent pas ces exacerbations.

La colonne est à peu près cependant rigide; les mouvements de flexion au lit et debout sont très limités à cause de la douleur qu'ils provoquent. Les masses musculaires ne sont pas atrophiées dans les régions sacro-lombaires et fessières. Le malade se tient debout, mais se fatigue vite; la station assise ne peut pas être conservée longtemps, à cause des douleurs qu'elle engendre. Rien aux réservoirs; jamais ni rétention, ni incontinence d'urine.

Les réflexes rotuliens sont un peu exagérés des deux côtés, pas de troubles appréciables de la sensibilité.

L'urine est claire, peu colorée, et ne contient ni sucre, ni albumine.

23 décembre. — La température a été prise régulière depuis l'entrée; on

n'a jamais trouvé de fièvre; au contraire, le plus souvent la température du matin a été inférieure à 37°; jamais de types inverses.

Du 9 au 19, on a fait chaque jour une injection intra-musculaire de biodure de Hg, d'ailleurs sans résultat appréciable.

L'examen radioscopique fait le 11 décembre a donné les résultats suivants : Les deux sommets sont gris, surtout le gauche. Cœur de volume normal. Vue de profil, la tumeur sternale est nettement séparée de l'aorte par une bande claire, le médiastin est libre. On peut affirmer qu'il s'agit d'une tumeur du sternum, sans rapport avec le médiastin et les organes qui y sont contenus.

L'examen du sang a donné : globules rouges, 4 000 000; globules blancs non augmentés de nombre; les polynucléaires paraissent proportionnellement plus nombreux que dans le sang normal.

L'urine a été envoyée le 12 et le 19 à M. Metroz, pharmacien de l'hôpital, en vue de la recherche des albumoses; deux fois le résultat a été négatif.

L'urine des 24 heures a été collectée huit jours consécutifs du 12 au 19; la quantité a varié de 800 cc. à 1 100 cc. Tous les jours on a recherché l'albumine et le sucre; jamais on n'en a constaté. L'examen microscopique sur l'urine centrifugée fraîche a été fait 3 fois; on n'y a jamais rencontré de cylindre d'aucune espèce, ni de globules rouges, ni de pus.

29 décembre. — Le malade s'affaiblit; il mange très peu, mais digère le peu qu'il mange; ni vomissement, ni diarrhée. L'amaigrissement est plus marqué : il pesait 54 kg. à l'entrée (taille moyenne), il pèse aujourd'hui 52 kg. seulement. Les douleurs dorso-lombaires et sacrées augmentent et provoquent une insomnie rebelle qu'on calme seulement par des piqûres de morphine; elles sont maintenant plutôt nocturnes que diurnes. La tumeur sternale n'a pas changé de volume; elle reste indolente. Le malade ne se lève pas, sauf un moment le matin pour faire son lit; encore reste-t-il assis. Cependant il peut se tenir debout quelques instants, pendant qu'on explore sa colonne. Celle-ci est toujours rigide; mais la percussion des apophyses épineuses n'augmente pas la douleur. Pas de troubles objectifs de la sensibilité des membres inférieurs. Rien aux membres supérieurs, on ne trouve rien à signaler sur le reste du squelette, notamment pas de tumeurs. Pas de céphalée. L'œil droit réagit bien à la lumière. Pas de paralysie de la musculature externe des yeux.

15 janvier 1904. — Depuis deux jours, le malade est à peu près complètement paraplégique; c'est à peine s'il peut fléchir les orteils; il s'agit d'une paraplégie flasque et douloureuse, sans troubles des sphincters. La sensibilité est fortement diminuée dans les membres inférieurs, surtout aux pieds et aux jambes, les piqûres de la peau en ces régions ne déterminent qu'une sensation de contact. Les réflexes tendineux sont complètement abolis. Les jours qui ont précédé l'apparition de cette paraplégie ont été marqués p une augmentation des douleurs dorso-lombo-sacrées; mais celles-ci so restées confinées à ces régions, et n'ont pas gagné les membres inférieu

22 janvier. — Paraplégie flasque toujours absolue, mêmes troubles de sensibilité, pas d'eschares sacrées. Depuis hier, rétention d'urine complèt

Les douleurs spontanées paraissent moins vives. Rien aux membres supérieurs. L'urine a été examinée 3 fois encore depuis le 23 décembre : jamais d'albumose, ni d'albumine, ni de cylindres.

Pas de fièvre, plutôt de l'hypothermie. La numération des globules rouges refaite il y a 5 jours a donné 3 300 000.

Le malade est mort le 27 janvier, après s'être affaibli progressivement; amaigri, mais sans aspect vraiment cachectique. Pas d'eschares. La paralysie est restée totale jusqu'au bout; le diaphragme et les muscles du tronc n'ont pas été pris, les membres supérieurs toujours indemnes. La tumeur sternale est restée ce qu'elle a été dès le premier jour. On n'a pas refait d'injection hydrargyrique. Les ganglions ont été palpés très souvent; jamais on ne les a trouvés augmentés de volume dans les divers points du corps.

Autopsie, faite exactement 24 heures après la mort.

Les *lésions du squelette* portaient : sur le sternum, sur l'os iliaque droit et sur la colonne vertébrale (7e, 9e, 12e dorsales, 4e lombaire). Les autres os des membres, os longs et courts, les omoplates, les os du crâne, ont tous été soigneusement examinés et trouvés indemnes.

Ces lésions offraient toutes le même aspect. C'étaient des saillies de volume différent, bosselées, irrégulièrement hémisphériques, n'intéressant pas les tissus sus- et sous-jacents, strictement limitées par le périoste, nées et développées dans le tissu osseux. Faciles à couper au scalpel, ces tumeurs offraient une consistance bien moindre que le tissu osseux ordinaire; dès qu'on avait entamé le tissu fibreux voisin et le périoste, on n'éprouvait plus de difficulté pour faire entrer le couteau. Sur la surface de la coupe, la périphérie se différenciait mal du tissu osseux sain; le périoste n'était pas envahi par le néoplasme. L'aspect de la coupe de la tumeur ne rappelait pas du tout celui de l'os normal; on y voyait des îlots jaunâtres, plus durs, à contours irréguliers, et des îlots rougeâtres, plus mous, offrant en certains endroits la consistance et l'aspect de la pulpe splénique. Nulle part de cavités kystiques ni de grandes lacunes; en certains points seulement de la phériphérie on voyait des trabécules osseuses de nouvelle formation. Au niveau du *sternum*, on se rend compte sur une coupe longitudinale que la lésion constatée pendant la vie correspond à la portion de cet os qui s'étend de la 1re à la 4e côte; l'altération commence exactement au niveau du cartilage de la 1re côte; elle mesure dans sa partie la plus épaisse 27 millimètres. Latéralement elle déborde *à gauche* le sternum et se prolonge sur les 1er, 2e et 3e cartilages, et un peu sur les côtes correspondantes.

Il n'y a aucune adhérence avec les plans sous-jacents.

Bassin : Dans la fosse iliaque interne droite, à 2 centimètres de la crête, on trouve sur l'os une tumeur de la grosseur d'une mandarine, faisant saillie sous le muscle iliaque, lequel est soulevé, mais nullement envahi. Le périoste la limite et ses contours sont assez réguliers. Sur la face externe de l'os iliaque au point correspondant elle fait saillie également, mais beaucoup moins, sans entamer le périoste; elle occupe donc la totalité de l'épaisseur de l'os.

Colonne vertébrale : Sur les corps vertébraux, à leur portion antérieure et un peu latérale, placée presque symétriquement, tantôt à droite, tantôt à gauche, on trouve, après avoir enlevé le paquet viscéral, quatre tumeurs ayant chacune le volume d'une grosse noix, assez régulièrement hémisphériques. — Elles soulèvent le périoste, n'entament aucun des disques intervertébraux et aucun des organes voisins. — Elles siègent sur les 7e, 9e, 12e dorsales et 4e lombaire, pas ailleurs. — Elles intéressent la totalité et l'épaisseur du corps vertébral, car elles viennent faire saillie à la face interne du canal osseux, mais beaucoup moins qu'à l'extérieur; là elles se présentent sous la forme de nodosités de la grosseur d'un gros pois (2 à 4 suivant les points). — Deux d'entre elles au moins, notamment celles des 9e dorsale et 4e lombaire, obstruent en partie le trou de conjugaison, sans avoir cependant détruit les racines; c'est à peine si celles-ci sont comprimées.

On n'a eu aucune difficulté pour enlever la moelle, aucune adhérence anormale entre la dure-mère, et les nodosités néoplasiques du canal rachidien.

Pas d'altération macroscopique de la moelle et du cerveau.

Les *poumons* sont tous deux très emphysémateux; vieille cicatrice du sommet à gauche. Rien aux *plèvres*, sauf quelques adhérences limitées au bord postérieur, au sommet et au diaphragme à droite. Poids : dr. = 570 gr.; g. = 400 grammes.

Cœur : Un peu volumineux, avec surcharge graisseuse modérée. Aucune lésion de la mitrale. Au niveau des sigmoïdes aortiques, léger épaississement du bord libre de la valve antéro-externe avec petite perte de substance ovalaire, à grand diamètre parallèle au bord libre, long de 4 mm. sur 3; elle siège tout près de l'union de cette valve avec la valve postérieure. Le bord supérieur de cet orifice est fermé par une très mince bande d'à peine 1 mm. de tissu souple et normal; au contraire le bord inférieur a des parois épaissies, recroquevillées, irrégulières, témoignant d'une inflammation ancienne et pouvant laisser supposer que cette perte de substance est le résultat d'une endocardite valvulaire ancienne perforante. La valve postérieure présente au niveau du nodule d'Arantius des végétations récentes, qui reposent sur un tissu épaissi et irrégulier. Rien aux commissures valvulaires; pas d'insuffisance à l'épreuve de l'eau.

Pas d'altération de la paroi interauriculaire.

Épaississement apparent de la paroi du ventricule gauche.

Poids : 350 grammes.

Aorte modérément athéromateuse. Dans sa portion abdominale, à 3 centimètres environ au-dessus de la naissance des iliaques, *elle est entourée d'une gangue néoplasique probablement ganglionnaire*, lardacée; celle-ci forme un anneau presque complet sans modifier toutefois le calibre du vaisseau.

Rien aux ganglions du thorax.

Foie simplement congestionné : 1 230 grammes.

Rate sans lésions apparentes : 150 grammes.

Reins, pas de lésions apparentes : 150 grammes chacun.

Pas d'altérations du *corps thyroïde* qui paraît simplement un peu gros, ni des organes génito-urinaires (*vessie*, *prostate*, *testicules* et *épididymes*). Rien au *larynx* ni à l'*estomac*, au *duodénum* et aux *capsules surrénales*.

La *vésicule* est complètement adhérente à la face inférieure du foie. Elle contient une quantité considérable de petits calculs, nageant dans de la bile; l'un d'eux est enchâssé dans le cystique.

L'*examen histologique* a porté sur des fragments recueillis : 1° à la péri-

Fig. 1. — Figure représentant une partie de la tumeur de l'os coxal, à la périphérie. On voit les lamelles osseuses en voie de destruction et les cellules néoplasiques fusiformes ou polyédriques. (Reichert, Ocul. 3. Obj. 6.)

phérie de la tumeur du bassin; 2° à la partie inférieure de la tumeur sternale; 3° enfin sur les ganglions lombaires.

I. — *Tumeur de l'os coxal.*

Dans toute l'étendue des préparations on peut observer des lamelles osseuses, mais dont un grand nombre sont amincies partiellement, érodées et en tout cas assez clairsemées; le tissu intermédiaire est formé en certains points uniquement par de volumineuses cellules très allongées, à protoplasma finement granuleux, à noyau gros et bien dessiné; en des points voisins ces cellules ont les mêmes caractères, mais sont devenues arrondies ou polyédriques par pression réciproque, tout en restant assez volumineuses. Enfin on voit tous les types de transition entre ces deux aspects, et ceci

dans tous les points de la préparation; ces cellules polyédriques, rondes ou très allongées, sont parfois entassées dans des encoches et paraissent produire la raréfaction des lamelles osseuses. Aucun autre élément cellulaire, pas de cellule à plusieurs noyaux. Par contre, il existe partout un grand nombre de capillaires gorgés de sang, et de nombreuses extravasations de globules libres. En certains points même la quantité du sang est tellement considérable qu'elle rend très difficile la découverte au milieu de lui des cellules néoplasiques.

A la surface, le périoste est confondu avec une bande fibreuse très dense et épaisse; en la plupart des points la raréfaction osseuse s'est produite sur la couche corticale et les cellules du néoplasme sont directement amassées sous le périoste, mais sans le traverser.

II. — *Tumeur du sternum.*

Fragments pris à la partie inférieure et intéressant le segment osseux sous-jacent avec le cartilage intermédiaire.

Les parties situées au-dessous du cartilage intermédiaire montrent, dans la coque osseuse normale, des lamelles osseuses avec leur disposition habituelle; cependant, surtout en certains points, ces lamelles sont raréfiées, avec des lacunes contenant des cellules soit polyédriques, soit allongées, tout à fait semblables à celles trouvées dans l'os coxal. Dans tous les autres points, la moelle osseuse a l'aspect habituel. Par contre, dans les parties sus-jacentes au cartilage, les lamelles osseuses ont en grande partie disparu et le tissu est presque uniquement formé de cellules néoplasiques ayant le même aspect avec un nombre considérable de globules rouges; ceux-ci en beaucoup de points sont si abondants qu'ils empêchent de voir nettement les éléments cellulaires qui sont mêlés à eux. La coque osseuse périphérique normale est très amincie; en plusieurs points elle a disparu et les éléments sont en contact avec une lame fibreuse épaisse et dense, continuant le périoste. Vers la partie inférieure cette lame fibreuse est légèrement décollée et des éléments néoplasiques s'insinuent au-dessous d'eux et tendent à contourner le cartilage intermédiaire à l'une de ses extrémités. De même que sur l'os coxal, on ne trouve ici aucune cellule à noyaux multiples.

III. — *Ganglions de l'aorte abdominale.*

Le tissu est formé de larges alvéoles séparés par des travées fibreuses assez épaisses; les alvéoles sont remplis de cellules allongées ou polyédriques, ayant les mêmes caractères que celles des tumeurs osseuses.

Comme on le voit, il s'agissait ici d'un homme ayant dépassé l'
moyen, sans antécédents particuliers autres qu'un cancer proba
du conjoint.

Ce cas vient augmenter la majorité déjà frappante des obse

tions se rapportant au sexe masculin [1]. L'évolution s'est faite assez lentement, en un an environ, sans qu'on puisse en aucune manière invoquer l'influence d'ailleurs toujours hypothétique d'un traumatisme.

La symptomatologie a été surtout marquée par des *douleurs*, qui ont été dès le début considérables. Il semble bien que ce soit là un des symptômes les plus frappants dans l'histoire des tumeurs multiples du squelette : soit qu'il se rapporte au développement même des points néoplasiques intra-osseux, soit plutôt qu'il indique la lésion si fréquente de la colonne vertébrale. Ces douleurs paraissent avoir ainsi une réelle valeur clinique; en outre, dans les cas nombreux où elles représentent un symptôme rachidien et s'associent à des modifications des réflexes avec phénomènes paralytiques, elles localisent, mais compliquent, le diagnostic.

A côté de ces troubles, notre malade n'avait guère présenté que de l'anémie avec diminution simple du nombre des globules, un amaigrisssement progressif sans signes de généralisation viscérale ou ganglionnaire, enfin une tumeur apparente du sternum.

Cette symptomatologie faisant songer à la possibilité de tumeurs multiples du squelette, on avait recherché plusieurs fois *sans succès* la présence de l'ALBUMOSE dans les urines, fait qui n'est pas sans intérêt.

L'albumosurie a évidemment une importance de premier ordre. On doit admettre cependant que ni sa présence ni son absence n'ont une valeur diagnostique absolue.

On l'a rencontré dans des cas de tumeur blanche, terminés par granulie [2]; dans quelques cas d'anémie pernicieuse [3], etc. Si de pareils faits sont peu nombreux, c'est sans doute en raison de la rareté même de l'albumosurie de Bence Jones. Car nous ne voulons parler ici ni des autres albumoses qu'on rencontre en petites quantités dans divers états physiologiques et pathologiques (puerpéralité, maladies de l'estomac et du foie) [4], ni de l'albumose nitro-soluble, qui paraît exister dans beaucoup de néphrites accompagnées de crises gastriques douloureuses, ainsi que M. Teissier et M. Paviot en ont cité des exemples [5].

1. Sternberg, 7 hommes sur 8 cas; Harbitz, 19 hommes sur 26 cas. Nous avons trouvé ces indications dans le mémoire très documenté de Scheele et Herxheimer (*Zeitschr. f. klin. Med.*, 1904, Bd. 54, Heft 1 et 2). — Ces auteurs donnent eux-mêmes les chiffres de 15 hommes et 5 femmes, généralement tous d'âge avancé.
2. Vidal, *C. R. Soc. de Biologie*, 1898, p. 991.
3. Cité par Bertoye, *Revue de médecine*, avril 1904.
4. Bertoye, *loc. cit.*
5. *Soc. médic. des hôpitaux de Lyon*, séance du 21 mars 1902.

Inversement, il est indéniable que la réaction peut faire défaut avec les lésions que nous envisageons ici. Outre plusieurs observations peut-être discutables, il nous suffira, pour le prouver, de citer le cas récent et très bien observé de Scheele et Herxheimer[1] et le nôtre. Dans ces cas, comme dans ceux de Stockvis, de Winkler, l'albumosurie a manqué complètement dans tout le cours de la maladie. Kühne et d'autres observateurs ayant montré que chez certains malades l'albumosurie était intermittente et pouvait faire défaut soit au commencement, soit à la fin du processus, il ne faut faire entrer en ligne de compte que les cas dans lesquels de nombreuses analyses ont été faites à toutes les périodes de la maladie.

L'albumosurie ne peut non plus servir à établir une différenciation entre les diverses variétés qu'on a cherché à établir dans les tumeurs primitives des os. Malgré l'opinion de quelques auteurs, et notamment malgré celle qu'ont exprimée MM. Vignard et Gallavardin[2], on ne peut considérer l'albumosurie comme pathognomonique des myélomes. Même en admettant avec ces auteurs que les cas d'ostéomalacie dans lesquels on l'a signalée sont sujets à caution, on est obligé d'accepter que certains cas de myélomes, même dans l'acception la plus étroite de ce mot, n'en présentent pas tous (cas II de Scheele et Herxheimer). Inversement on peut observer l'albumosurie en dehors de ces myélomes. Il est même frappant de voir rejeter de ce groupe l'observation de Kalher, qui servit justement à cet auteur à établir le premier les relations de l'albumosurie et les altérations de la moelle osseuse. Il est donc impossible, à l'heure actuelle, de chercher dans l'albumosurie un argument pour individualiser certains types de néoplasmes dans le groupe des tumeurs primitives des os.

De fait le problème nosologique que soulève l'étude des tumeurs multiples du squelette paraît encore très incertainement résolu. La plupart des auteurs tendent aujourd'hui à morceler ce groupe.

On s'est surtout efforcé d'en distraire un type particulier, auquel devrait être réservé le nom de *myélome*, et de l'éloigner d'autres types, tels que les endothéliomes, les lymphosarcomes, les sarcomes. Cet effort se traduit, pour chaque nouvelle publication, par un remaniement qui varie suivant chaque auteur. Bien plus, on s'efforce de distinguer encore dans les tumeurs myélogènes quels sont les éléments de la moelle qui peuvent donner lieu à des variétés différentes : c'est ainsi que Marc Callum, Sternberg, interprètent dans leurs cas les cellules de la tumeur comme des myélo-

1. Scheele et Herxheimer, *loc. cit.*, obs. II.
2. Vignard et Gallavardin, *Revue de Chirurgie*, 10 janv. 1903.

cytes. Sternberg y aurait trouvé des granulations neutrophiles; Hoffmann[1], reprenant l'opinion formulée par Wright, les considère comme des *Plasmazellen*, et crée le terme de *Plasmome*; Ribbert enfin pense qu'elles proviennent des globules rouges à noyaux et appelle sa tumeur *Erythroblastome*.

Ces observations sont intéressantes, si on ne leur demande pas plus qu'elles ne peuvent prouver. Or, si l'on cherche à analyser les caractères distinctifs de ces « myélomes », on peut se rendre compte qu'ils consistent essentiellement en signes histologiques : les tumeurs seraient formées de cellules plutôt volumineuses, à gros noyau bien dessiné, à protoplasma assez abondant, donnant à l'élément parfois un aspect épithélial; enfin les cellules, arrondies ou polyédriques par pression réciproque, seraient toutes de dimensions très régulières; on n'observerait point d'éléments fusiformes en dehors des travées mêmes du stroma, ni de cellules géantes. Au contraire, les néoproductions à cellules variables, souvent fusiformes, seraient l'apanage des sarcomes; les endothéliomes auraient pour caractéristique le rapport étroit des éléments du néoplasme avec toutes les parois vasculaires, et les tumeurs du type lymphadénome ou lymphome seraient caractérisées par de petites cellules d'aspect lymphatique avec réticulum.

Par contre, ni les symptômes cliniques (durée, douleur, présence possible de l'albumosurie), ni les caractères macroscopiques ne présentent d'éléments de différenciation. Les tumeurs malignes primitives et d'apparence simultanément multiples ont les mêmes prédilections; toutes elles ont tendance à fournir de petites masses paraissant débuter dans la moelle même, amenant un gonflement et une friabilité particulière de l'os, avec aspect rouge, et consistance molle de la substance centrale; l'absence de métastase viscérale et ganglionnaire est la règle, et, si on a pu l'observer quelquefois (dans notre cas il y avait des ganglions de voisinage envahis), ce fait ne suffit pas à créer une classe à part, puisqu'on l'a noté exceptionnellement dans les myélomes vrais (au moins dans le cas de Hoffmann)[2].

Si l'on met à part les tumeurs du type lymphatique qui présentent, outre leurs caractères histologiques, le fait très particulier de coïncider avec des altérations généralisées des ganglions et de la rate et qui sont de nature très différente, les données microscopiques seules servaient à faire le départ entre les divers types de tumeur. Or cette distinction nous paraît très accessoire, les

1. Hoffmann, *Ziegler's Beiträge*, 1904, Bd. 35, S. 317.
2. Hoffmann, *loc. cit.*

caractères tirés du siège, du mode de réaction générale présentant au point de vue nosologique une valeur autrement considérable que les caractères histologiques purs; ceux-ci sont trop inconstants et peuvent varier dans une certaine mesure, même dans les cas paraissant les plus authentiques. On verra par exemple, dans le cas récent publié par L. Grosch [1] sous le nom de myélome, qu'il s'agissait de « petites cellules rondes mononucléaires, avec corps protoplasmique très réduit ». D'ailleurs la variabilité des aspects cellulaires, soit dans un même groupe de tumeurs, soit dans les généralisations d'un même néoplasme, peut s'observer [2].

Il ne semble donc pas qu'il y ait lieu d'attacher une importance considérable à ces groupements purement histologiques. On doit accepter que l'étude précise des éléments des myélomes présente un grand intérêt, en démontrant l'existence de formes plus ou moins typiques; mais celles-ci ne doivent pas empêcher de comprendre sous le même titre les formes atypiques; et c'est là la conclusion que nous pensons pouvoir tirer de cet examen.

Nous nous résumerions donc ainsi :

1. — *L'albumosurie de Bence Jones paraît être un symptôme de lésions de la moelle osseuse qu'on peut observer avec des tumeurs primitives ou secondaires, ou encore avec des lésions diffuses mal définies (ostéomalacie, altérations leucémiques et lymphadéniques). On ne saurait donc accepter la dénomination de maladie de Bence Jones (Bertoye) pour ces affections à symptomatologie comparable, mais évidemment de nature différente.*

2. — *Les tumeurs primitives multiples représentent un groupement paraissant formé par des néoformations plutôt de nature médullaire, quels que soient les aspects des cellules constituantes. Si l'on emploie le terme de myélome, il devrait désigner indifféremment toutes ces tumeurs, typiques ou atypiques, à condition toutefois d'en distinguer les tumeurs secondaires, pouvant également être multiples, et les altérations du type lymphadénique, associées aux lésions de la rate et des ganglions.*

1. L. Grosch, *Multiple Myelom des Schädeldaches*, I. D., München, 1905.
2. Cf. R. Tripier, *Traité d'anat. patholog. générale*, p. 942.

LA

CURE RADICALE DES HERNIES INGUINALES

Par L. GRATSCHOFF

Chirurgien en chef de l'hôpital général d'Uleâborg, Finlande.

I. — Introduction.

Depuis qu'il existe des chirurgiens, on a su traiter chirurgicalement les hernies, surtout les hernies étranglées. Ces opérations avaient en général une grande valeur; mais leur importance en chirurgie était assez restreinte jusqu'à nos jours.

L'antisepsie et l'asepsie ont donné à la cure opératoire des hernies l'importance qu'elles ont maintenant acquise. Les méthodes anciennes étaient mauvaises; la guérison n'était jamais complète.

L'antisepsie et l'asepsie ont permis aux chirurgiens d'opérer sur une plus grande échelle. Les praticiens ont inventé et expérimenté des nouvelles méthodes; pendant les vingt dernières années, on a vu naître des procédés, nombreux et parfaits, de cures radicales des hernies. La cure radicale des hernies, opération jadis assez rare et dont on craignait les résultats, est devenue un cas journalier, dont les suites sont généralement très satisfaisantes. On peut à bon droit la qualifier d'opération moderne.

Les hernies inguinales ont les premières embarrassé les chirurgiens; il en existe maintenant d'innombrables méthodes de traitement. Cela s'explique d'abord par le fait que les hernies inguinales sont les plus communes, et, d'autre part, parce qu'elles présentent des particularités spéciales qui rendent difficile leur cure radicale.

Bien qu'on ait beaucoup discuté la question et qu'on l'ait envisagée à tous les points de vue, il reste encore bien des cas mal éclairés et mal compris. On voit par exemple des méthodes porter le même nom, bien qu'elles soient absolument différentes, etc. Un savant comme Bassini, dont le nom restera à jamais lié à la question qui nous occupe, n'a pas très bien compris lui-même la méthode qu'il a inventée. Je reviendrai plus loin sur ce fait.

Nous allons étudier exclusivement les hernies inguinales externes, qui sont seules à présenter les particularités auxquelles nous avons fait allusion et à mériter réellement le nom de hernies inguinales.

Lucas Championnière va jusqu'à nier l'existence des autres variétés. Nous n'avons pas étudié ce point et nous n'en pouvons affirmer l'exactitude ; mais il semble bien qu'il y a lieu de réserver le terme inguinal pour les hernies externes et de classer les autres variétés parmi les hernies de la paroi abdominale antérieure.

II. — Théorie générale.

Quand un des viscères abdominaux s'échappe à travers la paroi abdominale, tout en restant lié aux autres organes de l'abdomen, il se produit une hernie.

Pour qu'un tel échappement s'effectue, il faut évidemment une force qui entraîne l'organe. Celles qui peuvent être en activité sont la pesanteur et la poussée, que détermine une violente pression intra-abdominale. La pesanteur influe sans doute beaucoup sur la naissance des hernies traumatiques ou les éventrations avec plaies perforantes; mais elle n'a pas d'autre efficacité. Puisque nous négligeons ces hernies, il est inutile de nous occuper de la pesanteur. Nous étudierons exclusivement la pression intra-abdominale, qui peut être générale ou locale.

Si l'abdomen était rempli de liquide, la pression locale se transformerait instantanément en pression générale; et il n'y aurait aucune différence entre elles. Mais le contenu de cet organe est très varié. Nous y trouvons des solides, des liquides et des gaz. Or, tous ces corps sont très mobiles. Les intestins glissent facilement les uns contre les autres, et leur contenu change constamment de place; d'ordinaire une pression locale se généralise rapidement, moins vite, il est vrai, que si l'on a affaire à des liquides. Il faut observer en outre qu'il peut exister dans l'abdomen différents états de pression tout spéciaux, impossibles dans un liquide. Si l'intestin se remplit, il tend à se décourber : ce qui produit des changements de pression locaux. Nous ignorons la contribution exacte de ces changements de pression locale à la naissance des hernies; mais à coup sûr leur intervention n'est qu'exceptionnelle.

Ces réserves faites, nous pouvons considérer l'abdomen comme rempli de liquide, et dire que la naissance des hernies est due à l'augmentation de la pression intra-abdominale générale sur la matière ambiante. Cette pression agit perpendiculairement à la

paroi et les organes repoussés tendront naturellement à se déplacer dans le même sens. Les parties les plus faibles cèdent bien entendu les premières. Leur forme peut différer; mais l'épaisseur de la paroi abdominale leur impose toujours plus ou moins la forme d'un canal perpendiculaire ou oblique à cette même paroi. Il faut remarquer qu'il n'y a guère de différence entre les cas où il existe un vrai canal et ceux où l'on rencontre seulement une partie faible. Nous ne parlerons que des canaux; mais notre exposé vaudra pour tous les cas. Quand le canal est perpendiculaire à la paroi, le mécanisme est très simple : l'augmentation de la pression intra-abdominale fait céder le lien faible et chasse de la cavité abdominale l'organe le plus rapproché de la paroi. L'obliquité du canal complique les choses. La pression intra-abdominale serre l'une contre l'autre les parois du canal; celui-ci est alors plus fermé et prend à peu près la forme d'une fente. Il n'y a pas de hernie, quand la paroi externe ne cède pas. Si cette paroi fléchit, tandis que la paroi interne reste rigide, le canal s'ouvre et l'organe le plus proche s'échappe à travers le trou béant. Si les deux parois cèdent ensemble et restent en contact, la hernie a lieu seulement si la pression fait céder les deux parois réunies, ce qui revient au cas du canal perpendiculaire.

Pour qu'une hernie puisse se produire dans le cas du canal oblique, il faut que la paroi extérieure soit plus faible que la paroi intérieure.

Nous n'avons pas jusqu'à présent parlé du sac; il est antérieur à la hernie ou bien se produit en même temps qu'elle. Le mécanisme de la naissance de la hernie est d'ailleurs toujours le même. On admet en général qu'un sac préexistant facilite la naissance d'une hernie; le fait est plus exact pour les canaux perpendiculaires que pour les canaux obliques. Si la résistance des parois est bien équilibrée, rien ne sort par le canal, même quand il existe un sac, dont l'importance devient nulle. Si, au contraire, la résistance des parois n'est ni suffisante, ni bien réglée, l'existence antérieure d'un sac peut faciliter la production d'une hernie, comme dans le cas du canal perpendiculaire.

Il peut y avoir des canaux plus ou moins obliques, des canaux dont la direction se rapproche plus ou moins de la perpendiculaire.

Il y a donc entre les deux formes types — perpendiculaire et oblique — toutes sortes de formes intermédiaires, qui s'identifient d'autant plus à l'un ou à l'autre qu'elles s'en rapprochent davantage par leur forme.

Quand on veut opérer une hernie, le plus difficile est de boucher convenablement le trou. Si aucun organe ne passe par le canal, le

cas est assez simple. On ferme le trou aussi solidement que possible.

On peut utiliser dans ce but des aponévroses, des muscles, des parties d'os; mais le procédé reste essentiellement le même. Nous appellerons cette méthode *méthode absolue* ou *fermeture absolue*. Si un ou plusieurs organes qu'il est nécessaire de conserver passent par le canal, on peut employer deux systèmes différents : ou bien l'on ferme le trou autour des organes qui sortent, tout en laissant assez de place pour ne pas compromettre leur vitalité; ou bien on transforme le trou en un canal oblique dont les parois ont une résistance bien réglée. Nous nommerons le premier procédé : *méthode directe*; le second *méthode indirecte*.

Il peut être intéressant de voir quelles fermetures existent normalement dans la paroi abdominale. Si l'on examine les ouvertures qui servent au passage des organes, on trouve presque partout des fermetures directes, comme par exemple dans le diaphragme, les grandes ouvertures de l'aorte, de l'œsophage, de la veine cave inférieure.

Il n'existe qu'une fermeture indirecte typique. C'est au canal inguinal. On se demande naturellement si une fermeture indirecte est la meilleure ici? Nous croyons pouvoir affirmer qu'il en est ainsi. Les ouvertures fermées directement livrent passage à un seul organe. Nous ne parlons pas, bien entendu, des petits nerfs et des petits vaisseaux, qui accompagnent l'organe et font corps avec lui. Le canal inguinal, au contraire, donne passage à une foule d'organes légèrement liés entre eux. Il est évidemment plus facile de fermer solidement un trou autour d'un seul organe qu'autour d'une foule de cordons qui glissent l'un contre l'autre avec une grande facilité; d'autre part, il est très délicat de conserver à ces cordons une place suffisante, ce qui peut nuire à la solidité de la fermeture.

Bassini emploie une fermeture directe et par là même fait voir toute la difficulté : c'est là le point faible de sa méthode et de toutes celles qui emploient la fermeture directe. Les accidents post-opératoires sont nombreux et connus : orchites, atrophies et même gangrène du testicule. La fermeture directe est donc mauvaise pour le canal inguinal; il vaut mieux fermer indirectement l'ouverture d'une hernie inguinale, en reconstruisant le canal, dans la mesure du possible. Ce procédé est, du reste, le plus naturel, car il tend à reconstituer l'état normal.

Si l'on emploie une fermeture indirecte, on peut laisser le sac : bien le réséquer.

Mais la méthode indirecte est souvent difficile ou même imp sible; et l'on ne peut pas se passer de la méthode directe. I

circonstances nous font diviser les méthodes directes en deux groupes.

Dans le premier, nous plaçons celles où la fermeture est faite ailleurs qu'à l'orifice inférieur du canal inguinal : on déplace le cordon et le sac est extirpé. La caractéristique de ces méthodes est que le trou, livrant par la suite passage au cordon, est une fente à deux bords.

Le second groupe comprend les méthodes dans lesquelles la fermeture est faite à l'orifice inférieur du canal inguinal. Dans ce cas, le cordon reste en place et l'orifice qui livre passage au cordon, quand l'opération est terminée, a la forme d'un triangle.

Nous pouvons donc classer les méthodes de cure radicale de la hernie inguinale de la façon suivante :

1° *Les méthodes absolues* ;

2° *Les méthodes directes, avec fermeture autrement située qu'à l'orifice inférieur du canal inguinal* ;

3° *Les méthodes directes avec fermeture à l'orifice inférieur du canal inguinal* ;

4° *Les méthodes indirectes.*

III. — Méthodes employées.

Le nombre des méthodes inventées pour la cure radicale de la hernie inguinale est tel qu'on ne peut guère les décrire toutes ici. La plupart d'ailleurs sont identiques. D'autres diffèrent par des points de détail. Bien que chaque chirurgien ait sa méthode propre, il suffit d'en étudier une dizaine pour connaître l'ensemble. Aussi nous contentons-nous de décrire quelques procédés typiques. Les descriptions détaillées sont celles données par les auteurs. Nous avons agi ainsi, parce que trop souvent on décrit mal les méthodes. Nous les grouperons selon le classement que nous avons précédemment établi.

1. — *Méthodes absolues.*

Les différences sont si peu sensibles qu'il n'existe à vrai dire qu'une méthode absolue : elle est très simple. On coupe tout ce qui sort par le canal inguinal et l'on ferme le trou en suturant les aponévroses. On peut faire en outre une opération plastique du genre de celles que nous décrirons en parlant des méthodes directes. Pour la suture, on peut employer bien des procédés. Tout cela n'a d'ailleurs aucune importance.

L'emploi de la méthode absolue dans les cas de hernie inguinale n'offre rien de particulier. La suppression des organes qui passent

par le canal inguinal entraîne celle des éléments qui caractérisent les hernies inguinales.

2. — *Méthodes directes avec fermeture à une autre place qu'à l'orifice inférieur du canal inguinal.*

Parmi les méthodes de ce groupe, nous allons d'abord décrire celle de Halsted[1].

« L'incision s'étend d'un point situé à environ 5 centimètres au-dessus et en dehors de l'orifice supérieur du canal inguinal jusqu'à l'épine du pubis. Les tissus sous-cutanés sont fendus de telle manière que l'aponévrose du muscle grand oblique et l'orifice inférieur du canal inguinal sont mis à nu. L'aponévrose du muscle grand oblique, le muscle petit oblique, le muscle transverse et le fascia transverse sont coupés depuis l'orifice inférieur jusqu'en un point situé à 2 centimètres au-dessus et en dehors de l'orifice supérieur. Le canal déférent et les vaisseaux du cordon sont isolés. Toutes les veines du cordon, excepté une ou deux, sont réséquées. Le sac herniaire est soigneusement isolé et ouvert, et son contenu est réduit. On emploie ordinairement un morceau de gaze pour réduire et retenir l'intestin. En coupant les muscles et le fascia transverse, on fait disparaître le col du sac herniaire; il n'existe plus alors de rétrécissement du sac. L'ouverture qui existe entre le sac et la cavité abdominale est parfois assez grande pour laisser passer la main. Après avoir parfaitement isolé le sac et réduit son contenu, on ferme la cavité péritonéale par une suture à points séparés, en employant de la soie fine. On peut également faire une suture continue. On coupe le sac à côté des sutures. Le cordon aminci est soulevé et tiré à l'aide d'un crochet hors de la plaie, pour faciliter la mise en place des six ou huit sutures profondes, qui, d'un côté, passent par l'aponévrose du grand oblique et du transverse, et de l'autre par le fascia transversalis et le ligament de Fallope et des faisceaux de l'aponévrose du grand oblique. Les deux dernières sutures profondes, qui sont les plus en dehors, sont faites dans un tissu musculaire semblable des deux côtés de la plaie. Elles sont les plus importantes, car c'est entre elles que sort le cordon déplacé. Si elles sont trop rapprochées, ce cordon risque d'être comprimé; si, au contraire, elles sont trop éloignées, la hernie peut facilement réapparaître. Ces sutures doivent cependant être assez rapprochées pour serrer (*to grip*) le cordon. Le point où ce cordon aboutit dépend de l'état des muscles situés près l'orifice supérieur du canal inguinal. Si ces muscles sont épais solides et s'ils offrent de larges surfaces avivées, on peut faire pas

1. Halsted (W. S.). The radical cure of inguinal hernia in the male, *John kins hosp. Bull.*, mars 1893.

le cordon en ce point. Mais si ces muscles sont atrophiés et n'ont que des bords minces, il faut déplacer le cordon plus en dehors. On referme la peau avec des sutures perdues faites d'une soie très fine[1]. Le cordon est sur l'aponévrose du muscle grand oblique et couvert seulement par la peau. »

Pour augmenter la résistance de la paroi abdominale, Bloodgood[2] a modifié la méthode de Halsted en employant toujours le muscle grand droit. Dans ce but il coupe la gaine de ce muscle de bas en haut sur une étendue de 5 centimètres environ. Le muscle qui sort par l'ouverture est enfermé dans les quatre sutures profondes intérieures.

La méthode de Bassini, décrite comme il suit par l'auteur lui-même[3], ressemble beaucoup à celle de Halsted :

« J'incise la peau qui couvre la hernie dans la région inguino-scrotale et mets à nu l'aponévrose du muscle grand oblique sur une étendue qui correspond au canal inguinal; je découvre ainsi les deux piliers de l'orifice inférieur dudit canal. L'hémorragie est arrêtée; c'est là le premier temps de l'opération.

« Au deuxième temps, je coupe l'aponévrose du muscle grand oblique de l'orifice inférieur du canal inguinal jusqu'en un point situé de l'autre côté de l'orifice supérieur. Je détache ensuite en haut et en bas l'aponévrose du muscle grand oblique en formant deux lambeaux, et je soulève le cordon et le col du sac herniaire. L'index étant placé au-dessous de ces organes, je délivre le col du sac herniaire du cordon jusqu'à l'orifice de la hernie. Il n'y a aucune difficulté, grâce à l'emploi des instruments mousses, qu'il s'agisse d'une hernie acquise ou d'une hernie congénitale. Le col doit être délivré jusqu'à la fosse iliaque, c'est-à-dire au delà de l'ouverture du sac. Immédiatement après je détache les autres parties du sac et je l'attire en dehors. J'ouvre le fond du sac et j'examine son contenu pour voir si les organes qu'il renferme sont ou non adhérents et si l'épiploon est épaissi. Je détache les adhérences qui peuvent exister, et je résèque de l'épiploon épaissi tout ce qu'il est nécessaire de supprimer. Les organes de l'abdomen une fois réduits, je tords le sac, je fais une ligature de l'autre côté du col et je résèque le sac à un demi-

1. Au lieu de sutures perdues à points séparés, Halsted emploie maintenant une suture continue sans nœuds, qu'il enlève dans un délai de quinze à vingt-deux jours.

2. Bloodgood (J.-C.), The transplantation of the rectus muscle in certain cases of inguinal hernia, in which the conjoined tendon is obliterated, *John Hopkins hosp. Bull.*, mai 1898.

3. Bassini (E.), Ueber die Behandlungdes Leistenbruches, *Archiv für klin. Chir.*, 1890, t. I.

centimètre au-dessous de la ligature. Quand la hernie est très grande et quand l'ouverture du sac est large, je fais au-dessous de la ligature simple une deuxième ligature en deux portions, qui passe à travers le sac pour assurer la fermeture et pour empêcher la première ligature de glisser. Le péritoine se retire dans la fosse iliaque. L'extirpation du sac et sa ligature de l'autre côté de l'ouverture terminent le deuxième temps de l'opération.

« Au troisième temps, je déplace le cordon en le tirant légèrement en haut sur la paroi abdominale. Au besoin, j'agis de même avec le testicule qui sort du scrotum. A l'aide de crochets pointus et larges, je tire vers le haut le lambeau inférieur de l'aponévrose du muscle grand oblique et le lambeau supérieur, je découvre ainsi facilement la gouttière formée par le ligament de Fallope jusqu'à son bord postérieur, à un centimètre du point où le cordon sort de la fosse iliaque; je délivre ensuite le bord extérieur du muscle grand droit et la triple couche formée par le muscle petit oblique, le muscle transverse et le fascia transverse de l'aponévrose du muscle grand oblique et du tissu conjonctif subséreux jusqu'à ce que ladite couche puisse être facilement rapprochée du bord postérieur du ligament de Fallope.

« Je réunis alors ces deux couches par des points séparés, sur une étendue de 5 à 7 centimètres, depuis la partie extérieure de la crête du pubis jusqu'au cordon déplacé d'un centimètre environ dans la direction de l'épine iliaque supérieure. C'est là le troisième temps de l'opération : la paroi postérieure du canal inguinal est reconstruite.

« Pour la suture que je viens de décrire, il est utile d'employer de la soie et des points séparés en saisissant la triple couche musculo-aponévrotique à 2 ou 3 centimètres du bord. Les deux premières sutures qui sont faites tout près du pubis comprennent également le bord externe du muscle grand droit.

« Ce temps achevé, on constate, en faisant tousser le malade, — je l'ai essayé dans mes 50 premiers cas, — que la région inguinale est assez solide pour résister à une forte pression intra-abdominale : la triple couche musculo-aponévrotique fixée au ligament de Fallope est fortement tendue et garde sa position nouvelle.

« Au quatrième temps de l'opération, je remets en place le cordon et le testicule; je réunis par suture l'aponévrose du muscle grand oblique, de façon que les bords des piliers soient rapprochés du cordon, puis je ferme la plaie de la peau ».

Nous devons remarquer que Bassini déclare chercher par sa méthode à rétablir l'état normal des choses; mais il nous semble n'avoir pas bien compris. Il restaure bien la paroi antérieure du

canal, mais cette paroi est relativement faible et n'a aucune importance pour la fermeture de l'abdomen.

La force est tout entière concentrée dans la paroi postérieure; la fermeture est franchement directe : on la fait au point où le cordon quitte le ventre. Les expériences de Bassini que nous avons citées en décrivant sa méthode viennent confirmer notre assertion.

Parmi les nombreuses modifications de cette méthode, nous citerons celle de Berger[1]. La méthode de Mugnai[2], autre succédané de celle de Bassini, se distingue en principe de cette dernière. Elle se rapproche beaucoup des méthodes du groupe qui suit et forme un trait d'union entre les deux groupes de méthodes directes. Mugnai réalise la même plastique que Bassini; mais, au lieu de réunir les muscles derrière le cordon, il le fait en avant : il coupe encore un lambeau du grand droit qu'il fixe au ligament de Fallope derrière le cordon. Sans ce léger détail, cette méthode de Mugnai ferait partie du groupe suivant.

3. — *Méthodes directes avec fermeture à l'orifice inférieur du canal inguinal.*

Ce groupe est le plus nombreux. Il contient les plus anciennes méthodes. Langenbeck[3] laissait le sac en place, après l'avoir ligaturé. Belmas, Signorini, Maisonneuve, etc., faisaient de semblables opérations. Gerdy[4] inventa une méthode assez complexe avec invagination du sac; mais tous ces procédés ne réussissaient guère et les résultats étaient mauvais.

Steele[5], le premier, pratiqua la cure radicale, en employant la méthode antiseptique; il avivait les bords des piliers et les suturait ensuite. Enfin Czerny[6] créa une méthode nouvelle, très employée, qui consiste à extirper le sac et à suturer l'orifice inférieur par un procédé particulier que l'auteur appelle : *gekreuzte Miedernaht.* Riesel fit des cures radicales par le même procédé.

On doit placer, au premier rang des méthodes nouvelles celle de Lucas Championnière[7]. Cet auteur fait la plaie opératoire selon le

1. Blaise, *Canal inguinal chez l'adulte. Cure radicale de la hernie inguinale*, thèse de Paris, 1893-94.

2. Mugnai A., Nuovo processo per la cura radicale delle ernie inguinale, *La Riforma medica*, 1891, t. II.

3. Schmidt B., Operative Behandlung der Unterleibsbrücke, *in Lehre von den blutigen Operationen v. Günther*, Bd. 42, Leipzig u. Heidelberg, 1860.

4. Gerdy, Cure radicale par invagination, *Soc. de Chir.*, 1854.

5. Steele Ch., Radicale cure of hernia, *Brit. med. Journ.*, nov. 1874.

6. Czerny V., Studien zur Radicalheilung des Hernien, *Wien. med. Wochenschr.*, 1877, nos 21-24.

7. J.-Lucas Championnière, Cure radicale de la hernie inguinale d'après 989 opérations, *Journ. de méd. et de chir. prat.*, 1901.

procédé habituel, et l'opération se poursuit de la manière suivante :

« Au début, après avoir placé deux longues pinces spéciales qui occupent sur la paroi antérieure du canal inguinal toute la hauteur de ce canal et pénètrent même en haut dans la cavité abdominale, je fends toute cette paroi.

« La partie supérieure du sac ayant été disséquée, liée, refoulée et fixée en haut, il reste un champ opératoire triangulaire, comprenant deux lambeaux, externe et interne, et au fond le cordon. Le but de ma réparation sera de faire passer tout le lambeau externe sous le lambeau interne. Je lui donnerai toute la largeur possible et je ferai en sorte que les deux lambeaux imbriqués soient fixés l'un sur l'autre très solidement.

« Supposant le côté gauche, je place sur le bord du lambeau externe ce que j'appelle les fils en U.

« Le fil placé sur ce bord est conduit le plus loin possible sous le lambeau interne.

« Quand on le serrera, il entraînera le bord du lambeau externe le plus loin possible sous le lambeau interne.

« Quatre ou cinq de ces fils sont ainsi placés de haut en bas et assureront de haut en bas l'introduction de tout le lambeau externe sous le lambeau interne.

« Puis comme le lambeau interne pourrait se recroqueviller, pour le forcer à s'étaler au-devant du lambeau externe, je place, sur la paroi antérieure et en dehors, des fils superficiels simples, qui sont d'autre part fixés au bord du lambeau interne.

« Lorsque ceux-ci seront serrés, le lambeau interne sera attiré en bas et en dehors au-devant du lambeau externe.

« Cette double manœuvre, un peu compliquée à décrire, est d'une exécution très simple, beaucoup plus simple que la plupart de celles décrites dans toutes les opérations réparatrices et autoplastiques. Les fils étant en place, je retire les pinces et je serre les fils. Les fils profonds sont serrés et on voit la paroi externe venir prendre la place sous la paroi interne.

« Les fils superficiels sont serrés et la paroi interne vient s'étaler sur toute la hauteur de la paroi externe. »

La méthode de Kocher[1] diffère sensiblement de celle de Lucas Championnière.

« Après avoir coupé la peau et le fascia superficiel en dehors au delà du canal inguinal dans la direction du ligament de Fallop et l'artère épigastrique superficielle une fois liée, on incise

1. Kocher, Th. Zur Radicalcur der Hernien, *Correspondenzblatt für schweiz Aerzte*, sept. 1892.

niveau de l'anneau inguinal inférieur, le fascia mince de Cooper, qui continue l'aponévrose tendue du muscle grand oblique et couvre le cordon, puis enfin les faisceaux du crémaster et la tunique fibreuse commune qui est bien développée d'habitude. On étend alors les organes du cordon en les tenant en lumière et on peut ainsi discerner le bord d'un sac herniaire, fût-il très mince. Ce sac est soigneusement isolé et séparé des organes du cordon jusqu'à ce qu'on puisse le tirer fortement en bas et que le pédicule soit bien formé.

« On introduit ensuite l'index gauche dans le canal inguinal et on fait une petite ouverture dans l'aponévrose du muscle grand oblique en dehors de l'anneau inguinal supérieur. A travers cette ouverture et parmi les faisceaux musculaires sous-jacents du petit oblique et du transverse, on conduit une pince de pansement effilée, le long de l'index gauche que l'on retire lentement par le canal inguinal et l'anneau inguinal inférieur. On saisit avec la pince le fond du sac isolé et on le tire en haut par le canal inguinal et par l'étroite ouverture de la paroi antérieure.

« Le sac herniaire sort par une ouverture étroite située au-dessus du ligament de Fallope. On le tire autant qu'il est possible; puis on le tord énergiquement, comme le faisait déjà Heliodorus et comme le recommande Ball. Pourtant on ne le résèque pas; mais on le place sur l'aponévrose du grand oblique, dans la direction du canal inguinal et vers l'anneau inférieur, en le tendant fortement.

« La paroi antérieure du canal inguinal, qu'on n'a pas ouvert, en particulier l'aponévrose tendue du grand oblique, est ainsi dirigée en dedans et en arrière sous forme de gouttière.

« Je tiens le sac tordu et tendu dans la position que je viens d'indiquer et je fais, en commençant à la partie supérieure et extérieure, des sutures profondes qui passent au-dessus du sac à travers les faisceaux obliques de l'aponévrose du grand oblique et les faisceaux musculaires sous-jacents du petit oblique et du transverse, et ensuite par le sac herniaire lui-même pour traverser le ligament de Fallope au-dessous. Ces sutures, au nombre de 5, 6 ou 7 selon les cas, réunissent intérieurement les piliers de l'anneau inguinal inférieur. L'extrémité inférieure du sac est attachée aux piliers et je résèque tout ce qui dépasse l'anneau inguinal inférieur des sacs longs. »

La méthode de Barker [1] est assez analogue à celle de Kocher.

Après avoir lié le col et coupé le sac à un pouce au-dessous de la ligature, il laisse le sac en place et continue comme il suit :

« Je charge alors une aiguille de Liston avec un des fils de soie

1. Barker A.-E., On thirty-five operations for the radical cure of hernia by original methodes, *Brit. med. Journ.*, 1887, t. II.

qui pendent du col au sac, et je fais passer cette aiguille en haut par le canal inguinal en avant du canal déférent; je la dirige avec l'index gauche, qui pousse devant lui le moignon du sac et cherche l'ouverture supérieure du canal inguinal. Je pousse l'aiguille par un des bords de l'anneau et je la fais sortir à travers le muscle grand oblique; puis je la décharge et la retire. Je la recharge ensuite avec l'autre extrémité de fil qui pend du moignon du sac. Je fais passer de nouveau l'aiguille par le canal inguinal et par le bord de l'anneau supérieur en un point diamétralement opposé à celui où se trouve déjà l'autre fil, puis, comme précédemment, à travers le muscle grand oblique. Quand alors je tire les deux fils, le moignon du sac se trouve entraîné dans la cavité abdominale et quand ils sont noués avec soin, j'ai terminé le premier temps (fermeture de l'anneau supérieur). Je charge l'aiguille avec un autre fil de soie et je la conduis par le canal, en la dirigeant avec l'index gauche qui écarte le canal déférent. Elle traverse à droite la paroi du canal et sort sur le muscle grand oblique environ un quart de pouce au-dessous du premier fil. Je saisis le fil et je retire l'aiguille dans le canal; puis je la fais passer à travers la partie gauche du canal inguinal. Je décharge de nouveau l'aiguille et je la retire; puis je fais avec un nouveau fil de soie un troisième point à un quart de pouce du dernier. J'établis ainsi quatre à sept sutures sur les parois opposées du canal inguinal jusqu'à ce qu'il reste juste la place nécessaire au passage des organes du cordon. J'examine alors les fils, dont le premier seul est noué, je m'assure qu'ils sont tous devant le cordon, et je les noue en haut et en bas l'un après l'autre. »

Le Dentu[1] procède à peu près comme Barker; sa méthode offre également des analogies avec celle de Kocher. Il résèque le sac après l'avoir attiré par un petit trou dans la paroi du canal inguinal. Puis il rétrécit le canal par un procédé analogue à celui de Barker.

La méthode que j'emploie ordinairement ne diffère guère de toutes celles-ci. Elle diffère de ma méthode indirecte (voir *Les méthodes indirectes*) par ce fait seul que je résèque le sac; j'attire avec une pince le bout coupé en dehors et en haut en suivant le canal inguinal et je l'y fixe par une suture de catgut. La méthode de Mitchell Banks[2] est presque semblable, mais encore plus simple. Mac Ewen[3] fait du sac

1. Le Dentu A, Exposé d'un procédé spécial de cure radicale des hernie inguinales, *Rev. de Chir.*, déc. 1900.

2. Mitchell Banks W., Some statistics of the operation for the radical cur of hernia, *Brit. med. Journ.*, 1887, t. II.

3. Mac Ewen W., On the radical cure of oblique inguinal hernia by interna abdominal peritoneal pad and the restauration of the valved form of the inguin canal, *Brit. med. Journ.*, 1887, t. II.

un bouchon qu'il remonte dans l'abdomen et qu'il fixe au-dessus de l'orifice supérieur du canal inguinal. Duplay et Cazin [1] font un nœud avec le sac et s'en servent pour boucher l'orifice. Pour assurer la fermeture, Schwartz [2] emploie un lambeau du grand droit et Kraske [3] un lambeau d'os. Thiriar [4] se sert d'une plaque d'os décalcifié; il l'introduit dans l'abdomen, et la fixe au-dessus de l'orifice supérieur. Pour obtenir un bon résultat, il faut évidemment que la plaque soit plus grande que l'orifice.

La différence entre les diverses méthodes de ce groupe provient souvent des procédés de suture et des matières employées.

Certains auteurs cherchent à faire disparaître les sutures au bout d'un certain temps, soit en employant des matières qui se résorbent, soit en utilisant une partie du sac lui-même [5], ou le cordon d'un muscle avoisinant (moyen adducteur, biceps [6]), soit en faisant les sutures telles qu'on puisse les retirer après quelque temps. Gauthier [7] coud avec deux fils comme à la machine à coudre, l'un des fils restant droit pour qu'on puisse facilement le retirer. Jonnesco [8] emploie des fils d'argent qui ressortent et qu'on peut enlever sans peine. Mon mode de suture sera décrit plus loin avec ma méthode indirecte. La plupart des auteurs qui laissent dans la plaie des sutures définitives emploient la soie. Certains font des sutures d'argent, et Gæpel [9] va jusqu'à fixer dans la plaie tout un filet de fil d'argent.

4. — *Les méthodes indirectes.*

Le but des méthodes du groupe précédent est de renforcer la paroi antérieure du canal inguinal, tout en serrant l'orifice inférieur; leur effet est souvent identique à celui des méthodes indirectes : s'il existe encore une paroi postérieure, le canal inguinal est reformé

1. Duplay S. et Cazin M., Sur un procédé de cure radicale des hernies inguinales, *Arch. génér. de méd.*, 1897, t. I.
2. Schwartz E., Sur un procédé de cure radicale des hernies et en particulier des hernies crurales et inguinales. Myoplastie herniaire, *Congrès français de Chir.*, Paris, 1893.
3. Kraske P., *Centralbl f. Chir.*, 1893.
4. Thiriar J., Utilité d'un transplant osseux dans la cure radicale des hernies, *Congrès français de Chir.*, Paris, 1893.
5. Faure J.-L., *Congrès français de Chir.*, Paris, 1892.
6. Poullet J., Guérison des hernies inguinales et crurales par autoplastie tendineuse, *Congrès français de Chir.*, Paris, 1896.
7. Gauthier R., Nouveau point de sutures profondes sans fils perdus, *Soc. de Chir. Rapport de Berger*, p. le 15 mars 1899.
8. Jonnesco Th., Cure radicale des hernies inguinales sans fils perdus, *Semaine méd.*, 1897, p. 335.
9. Gœpel R., Über die Verschliessung von Bruchpforten durch Einheilung geflochteher fertiger Silberdratnetze, *Centralbl. f. Chir.*, 1900, n° 17.

et la fermeture peut être indirecte sans qu'on y ait visé spécialement.

Les méthodes du troisième groupe tiennent donc parfois le milieu entre les méthodes purement directes et celles purement indirectes.

Parmi ces dernières, une seule existe : celle que j'ai imaginée et que j'ai employée dans un certain nombre de cas.

Pour faciliter l'exécution de l'opération et pour éviter les sutures perdues, j'ai construit un instrument spécial, qui consiste en un arc en acier, long de 13 centimètres environ. Les deux bouts sont renflés et percés d'un trou. On soude sur la face convexe un petit bouton et un serre-fil, auxquels on attache un fil de soie.

L'opération se fait de la manière suivante. On fait une incision de 6 centimètres le long de la partie intérieure du ligament de Fallope, on pince et on coupe les vaisseaux qu'on rencontre; puis on met à nu le ligament de Fallope et l'orifice inférieur du canal inguinal; on lie les vaisseaux pincés et on repousse tout organe qui reste encore dans le sac. On saisit ensuite avec deux pinces les deux piliers qui entourent l'orifice en attachant au bout de l'arc, que l'on s'inquiète alors de placer, un fil de soie fort muni d'une aiguille courbe. On passe successivement l'aiguille à travers la peau à 1 ou 2 centimètres de l'angle interne de la plaie; puis on traverse le pilier interne, le pilier externe, le pilier interne une seconde fois, et on continue jusqu'à ce qu'on ait fait un nombre de points suffisant. On fait alors ressortir l'aiguille à 1 centimètre de l'angle externe de la plaie. En général, deux points suffisent à chaque pilier. Il ne reste plus qu'à tendre le fil, à l'attacher à l'autre bout de l'arc, et à fermer la plaie. Au bout de huit jours, on ôte l'arc et les sutures.

Pour terminer, je dirai encore quelques mots des méthodes différant des groupes précédents, et qui consistent à fermer l'orifice herniaire par irritation des tissus au moyen d'injections. Lannelongue[1] injecte une solution de chlorure de zinc au 10e autour du cordon. Les résultats sont bons, mais ne valent pas plus que ceux des opérations sanglantes. Brodnitz[2] emploie dans le même but l'alcool absolu.

L'avantage de ce traitement serait d'atténuer les risques opératoires. Il est difficile de se prononcer sur ce point. J'estime au contraire que ces méthodes, avec lesquelles on ignore un peu ce qu'on fait, sont plus dangereuses que les opérations sanglantes, qui permettent du moins à l'opérateur de suivre de l'œil tous ses mouvements. (*A suivre.*)

1. Lannelongue O., Technique de la cure de la hernie inguinale pa méthode sclérogène, *Bull. de l'Acad. de méd.*, juillet 1897.

2. Brodnitz, Traitement des hernies par les injections d'alcool, *33e Congrè la Soc. allem. de Chir.* — *Rev. de Chir.*, 1904, t. II.

VARIÉTÉ RARE
DE HERNIE INGUINALE INTERSTITIELLE

OPÉRATION — REMARQUES SUR LA PATHOGÉNIE.

Par le Dr E. GALZIN

Médecin-major de 1re classe,
Médecin-chef de l'hôpital militaire d'Ain-Sefra (Oran-Algérie).

Les seules hernies inguinales interstitielles que décrivent les classiques sont des hernies congénitales, avec absence de migration du testicule dans le scrotum. Nous venons d'observer un cas de hernie interstitielle où la migration du testicule dans le scrotum s'était faite complètement et où la date d'apparition parait avoir été particulièrement tardive.

D., vingt-six ans, soldat au 2e régiment étranger, cinq ans de service, ex-soldat d'infanterie coloniale. Les seuls antécédents morbides déclarés sont une dysenterie contractée en Cochinchine, et pour laquelle il a été hospitalisé trois mois.

A l'occasion de tous les efforts produisant une augmentation un peu forte de la pression intra-abdominale, D. voit sortir, au pli de l'aine du côté droit, une tumeur présentant les caractères suivants.

Le volume est celui d'un œuf. Sa forme est aplatie. Elle s'étend du milieu de l'arcade crurale à l'anneau inguinal externe, qu'elle ne franchit pas, et au bord externe du muscle grand droit. Elle se limite en bas suivant une ligne allant de l'épine iliaque antéro-supérieure à l'épine du pubis, c'est-à-dire suivant la ligne de l'arcade crurale. Dans le sens vertical, elle a une hauteur de 4 centimètres environ. Pas de changement de coloration de la peau à son niveau. La tumeur est de consistance molle, et présente une sonorité relative. Elle est très facilement réductible. Après sa réduction, on sent, au-dessus de la ligne de l'arcade crurale et à un centimètre en dedans du milieu de cette arcade, un large orifice par lequel le doigt pénètre manifestement dans la cavité abdominale. Cet orifice est limité inférieurement par un bord net qui ne peut être que le bord supérieur de l'arcade crurale. Le doigt introduit dans l'orifice empêche la sortie de la tumeur même dans les efforts, et sent le heurt du contenu intra-abdominal au moment des efforts de toux.

D. fait sortir cette tumeur à volonté. Quand elle sort, on la voit commencer et apparaître au niveau de l'orifice qui vient d'être décrit. Cette tumeur n'est douloureuse que dans les efforts violents.

En résumé, tumeur dans le pli de l'aine, réductible, constituée par des viscères abdominaux, molle et relativement sonore. Une pareille tumeur ne peut être qu'une hernie. — Puisque cette tumeur ne franchit pas l'anneau inguinal externe, que sa dimension verticale (4 centimètres) est bien supérieure à la grandeur maximum du canal inguinal, c'est qu'elle s'insinue par clivage entre les couches constituant la paroi abdominale. Donc la hernie est interstitielle.

Jusque-là, il n'y a dans ces constatations rien que de classique. Mais les constatations suivantes tranchent avec ce qui s'observe habituellement.

Dans le scrotum, du côté de la hernie, c'est-à-dire du côté droit, existe un testicule occupant la place normale. C'est bien un testicule : on sent l'épididyme et le cordon qui s'en détache. Mais le volume de ce testicule est réduit : il est la moitié environ de celui du testicule gauche. D'ailleurs l'anneau inguinal externe de ce côté n'est pas particulièrement étroit, il a la même grandeur que le gauche, grandeur qui est celle ordinaire chez les individus non hernieux.

Enfin, interrogé sur la date de l'apparition de cette tumeur, D. affirme qu'il ne l'a constatée que vers l'âge de douze ans. Il n'a jamais demandé à ses parents si cette tumeur existait avant cet âge. Mais il semble très probable que, si elle eût existé antérieurement, le sujet s'en serait aperçu. Le volume de la hernie serait resté pendant longtemps sensiblement stationnaire; il augmenterait depuis deux ans environ seulement, quoiqu'il n'ait jamais porté de bandage.

Cette évolution, si on l'admet véridique, constituerait une autre particularité intéressante. Il serait singulier qu'en l'absence de tout bandage et avec les durs efforts musculaires qu'a comportés le métier militaire, la hernie soit restée de volume stationnaire pendant si longtemps !

D. est donc porteur d'une hernie inguinale interstitielle avec migration complète du testicule dans le scrotum, et dont la date d'apparition paraît avoir été tardive.

Sur la demande de l'intéressé, la cure opératoire est pratiquée.

Incision de 8 centimètres de longueur, parallèle à l'arcade crurale et ayant son milieu sur l'orifice de sortie. L'extrémité inféro-interne de l'incision met à jour l'anneau externe du canal inguinal, qui est respecté. Une sonde cannelée est engagée par cet anneau, et poussée dans le canal inguinal jusqu'à l'orifice de sortie de la hernie. Nous n'éprouvons pas plus de difficulté pour faire pénétrer la sonde, que nous n'en éprouvons d'habitude dans une hernie inguinale ordinaire. Sur l'extrémité de la sonde nous incisons l'aponévrose du grand oblique. Nous trouvons un sac de l'ouverture nous conduit dans une cavité virtuelle, ayant les dimensions la hernie quand elle est sortie; c'est-à-dire que les limites sont : en bas bandelette de l'arcade crurale, en dedans l'anneau inguinal externe et bord externe du muscle grand droit, en haut et en dehors une ligne corr

pendant aux bords de la saillie de la hernie quand elle est sortie. Le doigt se promène tout à fait librement et sans éprouver la moindre résistance dans cette cavité. Elle siège au-dessous des couches musculo-aponévrotiques, entre celles-ci et le fascia transversalis. A la partie inférieure de cette poche apparait le cordon très adhérent.

Nous crûmes d'abord être dans le véritable sac. Mais l'impossibilité d'arriver au contact des anses intestinales nous montra que nous nous trompions. Nous sentions avec évidence l'orifice creusé dans la partie résistante de la paroi abdominale, c'est-à-dire dans les couches musculo-aponévrotiques. Cet orifice en forme de fente avait 3 centimètres de longueur, était parallèle à l'arcade crurale, et avait son extrémité externe atteignant le milieu de l'arcade crurale et correspondant par conséquent à l'anneau inguinal interne. Mais, quand nous cherchions à enfoncer le doigt à travers cette solution de continuité, il était coiffé et arrêté par une membrane.

Nous cherchâmes alors du côté du cordon et nous y découvrimes un autre sac dont le fond était appliqué sur cet organe. Nous le séparâmes laborieusement par suite de l'existence de fortes adhérences. La certitude que c'était le véritable sac nous fut donnée par le fait que, à travers le pédicule, le doigt pénétrait librement dans la cavité abdominale et sentait les anses intestinales.

Après dissociation du sac, son pédicule, qui avait une largeur de 3 centimètres environ, fut fermé par une ligature en chaîne, et remonté par le procédé de Barker. Les parois internes de la cavité virtuelle interstitielle furent badigeonnées avec du sublimé à 1 p. 1000, et irrités mécaniquement pour en obtenir l'oblitération. La paroi fut reconstituée par le procédé de Bassini.

Guérison, sans incident notable.

D'après les théories classiques, la pathogénie des hernies inguinales interstitielles est la suivante. La migration du testicule dans le scrotum ne s'étant pas opérée, l'anneau inguinal externe reste fermé, et une hernie inguinale arrivée à cet orifice ne trouve pas de porte de sortie; et, si elle se développe ultérieurement, elle doit le faire en s'insinuant par clivage dans un des interstices celluleux qui se trouvent entre les couches constituant la paroi abdominale.

Cette théorie n'est pas applicable au cas actuel. La migration du testicule dans le scrotum s'était faite complètement; et, quoique le testicule fût petit, l'anneau inguinal externe avait des dimensions normales. L'absence de difficulté, pour faire traverser le canal inguinal par la sonde cannelée pendant l'opération, exclut l'existence d'un rétrécissement du canal.

Pourquoi, dans ce cas, la hernie n'a-t-elle pas franchi l'orifice externe du canal? Dire que la résistance éprouvée au niveau de cet

orifice a été moindre que celle éprouvée au niveau des interstices de la paroi, serait répéter la constatation du fait sous d'autres termes. On peut penser à une faiblesse particulièrement prononcée dans la résistance offerte par les interstices celluleux de la paroi abdominale, faiblesse qui serait le résultat d'une idiosyncrasie. Mais l'état stationnaire de la hernie, malgré des efforts musculaires vigoureux, cadre mal avec cette hypothèse. — En résumé, la pathogénie de ce cas reste obscure.

Quoi qu'il en soit, la théorie classique, concernant la pathogénie des hernies inguinales interstitielles, est à reviser au point de vue de la généralisation absolue qu'on lui attribue.

CONTRIBUTION A L'ÉTUDE

DU CANCER DU RECTUM

SON TRAITEMENT

RÉSULTATS OBTENUS A LA CLINIQUE CHIRURGICALE DE L'UNIVERSITÉ DE BERNE ET A LA CLINIQUE DU PROFESSEUR KOCHER

Par le Dr MARTIN DU PAN

(*Suite et fin* [1].)

Obs. 38. — Mme A. Marie, cinquante-neuf ans.

Anamnèse du 10 juin 1902.

En avril 1902 la patiente, en travaillant au jardin, tombe assise sur une pierre pointue. Elle a de suite une petite hémorragie par l'anus, avec de violentes douleurs, sans qu'elle ait rien ressenti auparavant. Depuis lors, elle perd chaque jour un peu de sang par l'anus, et ces derniers jours du pus. Les selles sont assez régulières, pas de douleurs dans l'abdomen. Pas d'antécédents néoplasiques dans la famille.

Status du 12 juin 1902. — Pas d'amaigrissement notable. Tumeur de la région anale du rectum, remontant jusqu'à 6 centimètres, occupant les deux tiers de la circonférence, proéminant de 1 centimètre au-dessus de la muqueuse, sans rétrécir notablement le rectum. Les limites sont nettes, la surface irrégulière, bosselée, ulcérée. Consistance dure, mobile sur les parties avoisinantes.

Quelques ganglions indurés derrière le rectum.

Examen histologique. — Carcinome à cellules cylindriques, envahissant la tunique musculaire.

Opération du 19 juin 1902. — Narcose au brométhyle-éther. Position gynécologique forcée. Méthode de Kocher modifiée. Incision médiane postérieure avec résection du coccyx. Incision de la paroi postérieure du rectum, dissection de la tumeur; on attire ensuite la muqueuse rectale en bas et la suture à la peau de la marge de l'anus par des fils de bronze-aluminium de Socin pour les sutures profondes et au catgut pour les sutures superficielles.

Suture de l'incision postérieure, également avec des fils de bronze-aluminium. Pansement à la gaze xéroformée.

1. Voir les numéros d'août et septembre 1906.

Évolution. — 20 juin. La plaie est propre; les sutures ont partout tenu, sauf à un endroit du périnée en avant de l'anus.

26 juin. On enlève les tampons de gaze iodoformée : la plaie est propre, les sutures ont bien tenu, sauf à l'endroit précité.

7 juillet 1902. La malade quitte la clinique. Elle se porte bien, n'a qu'un peu d'incontinence. La plaie en arrière de l'anus s'est guérie par première intention.

En avril 1904, le médecin qui soigne la malade nous écrit qu'elle se porte parfaitement bien, a engraissé, peut travailler et retenir ses selles, sauf quand elles sont liquides. Pas de récidive constatable.

Obs. 39. — M. R. Urban, soixante-deux ans.

Anamnèse du 27 novembre 1902.

En mars 1902, début des symptômes par des alternatives de diarrhée et de constipation. Puis surviennent des épreintes, des douleurs à l'anus pendant la défécation. En été, les douleurs surviennent aussi entre les selles. Amaigrissement de 15 kilogrammes depuis le printemps, quoique l'appétit soit resté bon. Depuis 2 mois, tous les 15 jours, un peu de sang dans les selles. Le malade a des hémorroïdes depuis plusieurs années.

Status du 1er décembre 1902. — Malade anémié, amaigri. A 5 centimètres au-dessus de l'anus, tumeur en forme de chou-fleur à la paroi postérieure du rectum, longue de 6 centimètres. La tumeur descend un peu sous l'action de la pression abdominale et on peut en atteindre la limite supérieure. Plus haut, la tumeur devient circulaire. Elle est ulcérée au centre; ses bords sont bosselés, irréguliers.

Examen histologique. — Carcinome à cellules cylindriques, envahissant toute la paroi du rectum et jusque dans le tissu périrectal.

Opération le 2 décembre 1902. — Narcose au bromèthyle-éther. Méthode de Kocher modifiée. Incision postérieure, résection du coccyx, incision de la paroi postérieure du rectum, de l'anus à la tumeur. On peut facilement séparer la tumeur du tissu périrectal, sauf à son bord supérieur, qu'on a de la peine à attirer en bas. Le péritoine n'a cependant pas été ouvert. Tamponnement par 2 mèches de gaze iodoformée des deux côtés du rectum. Suture de la muqueuse rectale à la peau de l'extrémité antérieure de l'incision.

Évolution. — Traitement à plaie ouverte avec irrigations. Quitte l'hôpital le 12 janvier 1903. La plaie granule bien, est en bonne voie de guérison. En mai 1903, léger rétrécissement cicatriciel, avec une excoriation de la muqueuse. On incise le rétrécissement et brûle l'excoriation au thermocautère.

En mars 1904, le médecin traitant nous écrit que le patient est resté bien portant pendant l'été 1903 et l'hiver 1904, qu'il a pu reprendre son trav et qu'il retenait parfaitement bien ses selles. Au commencement de ma il a de nouveau des douleurs à l'anus, et le médecin constate un petit noy de récidive à la paroi postérieure du côté du coccyx. Il engage le mal à se le faire opérer; mais celui-ci refuse absolument.

Obs. 40. — W. Gustav, quarante-trois ans.

Anamnèse du 19 décembre 1902.

Début des symptômes en septembre 1902. Envies fréquentes d'aller à la selle, n'aboutissant le plus souvent qu'à l'évacuation de mucosités. En novembre, apparition de sang dans les selles. Jamais de douleurs. Amaigrissement de 4 kilogrammes en 3 mois.

Status du 20 décembre 1902. — Malade amaigri, mais pas cachexié. L'abdomen n'est pas ballonné; on sent l'S iliaque bien contracté, mobile. Tumeur de la portion intérieure du rectum, circulaire, à limites nettes, avec bords surélevés, bosselés, irréguliers. La limite supérieure à 6 centimètres au-dessus de l'anus est aussi très nette. On sent à la palpation de l'abdomen l'S iliaque contracté ne contenant pas de matières fécales.

Examen de la tumeur extirpée. — Ulcération de 3 centimètres de diamètre, à bords épaissis, fond formé par la sous-muqueuse épaissie.

La tumeur a déjà envahi le tissu adipeux périrectal. C'est un carcinome à cellules cylindriques.

Opération du 24 décembre 1902. — Narcose au bromèthyle-éther. Méthode de Kocher modifiée. Incision postérieure médiane de 7 centimètres de long, jusqu'au coccyx qu'on laisse en place. Préparation du rectum par derrière. Incision de sa paroi postérieure jusqu'à la tumeur. En préparant la tumeur en avant, on voit qu'elle touche la prostate et le cul-de-sac vésical.

Introduction d'une sonde métallique dans la vessie.

La tumeur envoie un prolongement sur la paroi postérieure assez haut. Extirpation de la tumeur qu'on excise en tissu sain; suture de la muqueuse rectale à la peau de l'incision; tamponnade à la gaze xéroformée. Suture de la plaie.

Évolution. — Traitement à plaie ouverte et irrigations. Guérison opératoire. — Le 14 juin 1903, le malade meurt de faiblesse. Il n'a jamais eu de douleurs, pouvait bien retenir ses selles, pourvu qu'elles fussent formées. Il n'a été alité que 15 jours avant sa mort.

Obs. 41. — M. B. Lucien, cinquante ans.

Anamnèse du 13 mai 1903.

Début des symptômes en février 1903 par de la constipation, avec l'impression d'un obstacle à la défécation. En mars, douleurs au rectum et sang dans les selles. Difficulté à la miction. Le jet s'arrête brusquement; la vessie ne se vide qu'après de violents efforts de la pression abdominale. Le malade a depuis longtemps des varices et des hémorroïdes. Depuis un mois les selles ne viennent qu'à l'aide de lavements, et seulement par petits morceaux.

Status du 13 mai 1903. — Malade d'embonpoint normal. On sent à la palpation l'S iliaque contracté, à parois épaissies. Ganglion inguinal gauche induré.

Tumeur circulaire du rectum à limites nettes, surélevée de 1 centimètre, située au-dessus du bord supérieur de la prostate, arrivant en arrière à 7 centimètres de l'anus. Elle constitue un rétrécissement qui laisse passer

l'index. Sa surface est irrégulière, ulcérée, on ne peut en atteindre la limite supérieure. La tumeur est un peu mobile avec le rectum.

Examen histologique. — Carcinome à cellules cylindriques.

Opération du 14 mai 1903. — Narcose au bromethyle-éther. Position gynécologique forcée. Méthode de Kocher modifiée. Incision médiane postérieure, résection du coccyx.

Incision de la paroi postérieure du rectum sous la conduite du doigt. La tumeur arrive en avant jusqu'à l'urètre dont on peut la séparer sans accroc. La dissection de la tumeur est rendue difficile par ses adhérences en arrière, et spécialement par un paquet de ganglions adhérents au cul-de-sac péritonéal que l'on doit ouvrir. Section transversale du rectum au-dessus de la tumeur. Excision de la muqueuse rectale jusqu'à l'anus. Suture du rectum à la peau de l'anus. On rapproche les bords de la plaie par quelques points de suture. Tamponnement à la gaze xéroformée.

Évolution. — On doit rouvrir les sutures de la plaie, qu'on avait partiellement fermée, quelques jours après l'opération. Traitement par des irrigations antiseptiques et tamponnement.

En 8 semaines, la plaie est guérie.

13 octobre 1903. Rétrécissement cicatriciel assez étroit. Excision de la cicatrice, dans laquelle on trouve à l'examen histologique de petits foyers cancéreux. Il se fait bientôt une nouvelle récidive, que le malade ne veut pas laisser opérer.

Il meurt de cachexie due à sa récidive en mai 1904.

Obs. 42. — B. Johann, soixante-treize ans.

Anamnèse du 2 juin 1903.

Début des symptômes en janvier 1903 par de fréquents besoins d'aller à la selle, souvent sans résultats, parfois quelques douleurs à la défécation. A partir de février, les selles sont souvent striées de sang. Les épreintes deviennent de plus en plus fréquentes; pas d'amaigrissement notable; l'appétit reste bon.

Status du 2 juin 1903. — Malade vigoureux, abdomen normal. Au-dessus du sphincter anal et à un travers de doigt au-dessus de la prostate, tumeur occupant les parois antérieure et droite du rectum. La paroi gauche est tapissée de muqueuse normale. La tumeur est nettement limitée, bosselée, irrégulière, ulcérée; elle est mobile avec le rectum. On peut atteindre avec le doigt la limite supérieure qui est aussi très nette. Pas de ganglions indurés.

Examen histologique. — Carcinome à cellules cylindriques, de 4 centimètres de large, envahissant à un endroit toute l'épaisseur de la paroi rectale. Autour de la tumeur se trouvent de petites excroissances adénomateuses.

Opération du 20 juin 1903. — Narcose au bromethyle-éther. Méthode Kocher modifiée. Incision postérieure, résection du coccyx, incision de paroi postérieure du rectum jusqu'à la tumeur. Le doigt introduit dans rectum l'attire en bas. Excision de la tumeur en commençant par la muqueuse

ligature des vaisseaux au catgut. Suture de la muqueuse à la marge de l'anus par quelques points au catgut; tamponnade autour du rectum à la gaze xéroformée. Rapprochement des lèvres de la plaie cutanée.

Le péritoine n'a pas été ouvert.

Évolution. — Traitement consécutif par des opiacés et des irrigations de la plaie avec une solution boriquée. Pas de fièvre; première selle 4 jours après l'opération. Le 4 août 1903, il quitte la clinique avec une plaie qui granule bien, en bonne voie de guérison. Incontinence quand les selles ne sont pas solides. A part cela, excellent état général. Les selles sont régulières, plus de faux besoins ni de douleur à la défécation. En mars 1904, le malade nous écrit qu'il jouit d'une excellente santé, n'a plus d'incontinence du tout, et a pu reprendre son travail.

Obs. 43. — E. Johann, soixante-dix-sept ans.

Anamnèse du 1er juin 1903.

Le patient a trop mauvaise mémoire pour donner des renseignements précis sur sa maladie. Il a de violentes diarrhées depuis 3 semaines, pas de douleurs, pas de sang dans les selles.

Status du 1er juin 1903. — Vieillard d'apparence très sénile. A l'anus, deux noyaux d'hémorroïdes de la grosseur d'une noix. Tumeur circulaire du rectum à 6 centimètres au-dessus de l'anus, de forme polypeuse, à surface lisse.

Limites nettes, consistance dure. La tumeur est mobile. Elle forme un rétrécissement de 5 centimètres de long, perméable pour le doigt qui atteint la limite supérieure.

Examen histologique. — Carcinome colloïde de 7 centimètres de long, avec une ulcération de 5 millimètres de profondeur. La tumeur a une épaisseur de 8 millimètres et envahit toute la paroi du rectum; elle infiltre même le tissu périrectal.

Opération du 7 juillet 1903. — Narcose au bromethyle-éther. Méthode de Kocher modifiée : Incision longitudinale postérieure avec résection du coccyx, incision de la paroi postérieure du rectum. En disséquant la tumeur, le péritoine a été ouvert sur les 3/5 de la circonférence. Après avoir attiré le rectum en bas on suture le péritoine exactement avec la séreuse intestinale. Après excision de la tumeur, suture de la muqueuse du bout supérieur avec celle du bout inférieur, seconde suture comprenant toute la paroi rectale. En arrière on laisse une fente longitudinale et suture la muqueuse à la peau de l'incision, de façon à laisser une large voie d'échappement aux sécrétions. Tamponnement de la plaie à la gaze xéroformée.

Évolution : excellente, malgré l'âge avancé du patient. 8 juillet : première selle, irrigation 3 fois par jour avec de l'eau stérilisée. 6 août 1903 : le malade quitte la clinique; la plaie est fermée, granule bien. L'anus est fermé. Incontinence seulement pour les selles liquides. Pas de récidive, état général excellent.

1er septembre 1904 : État général excellent; le malade retient bien ses selles, l'anus est fermé, ne présente rien d'anormal; le doigt pénètre facile-

ment à 6 centimètres. Au-dessus rétrécissement fibreux cicatriciel, laissant bien passer un doigt; le toucher n'est pas douloureux. La cicatrice postérieure est linéaire, mince, non indurée.

Obs. 44. — M. B. E., soixante-huit ans.

Anamnèse du 15 décembre 1903.

Depuis quelques années, hémorroïdes avec d'assez fortes hémorragies. Il y a un an, violentes coliques avant la défécation; les hémorragies diminuent; mais il se joint des mucosités aux selles. Il sort de l'anus à la défécation une tumeur irrégulière qui rentre ensuite d'elle-même. Depuis 3 mois, la tumeur a augmenté de volume. Le malade a des troubles urinaires; il ne s'écoule que peu d'urine à la fois. La miction occasionne des douleurs dans la région vésicale. Entre les selles qui sont régulières, évacuations de mucosités sanguinolentes.

Status du 15 décembre 1903. — Malade anémié, affaibli. Le foie dépasse de 3 travers de doigt les fausses côtes; son rebord est un peu dur et paraît présenter des bosselures; il n'est pas douloureux à la pression. Ganglions indurés dans les aines, surtout à droite. Dans l'anneau crural on en sent un plus gros, irrégulier. Douleur à la pression dans la fosse iliaque droite. A l'anus une tumeur en forme de crête de coq insérée à la paroi postérieure en forme de croissant, laissant seulement le tiers antérieur de l'anus libre. La surface est bosselée, ulcérée, elle est nettement limitée en haut par le sphincter anal. Le rectum au-dessus est normal; la prostate aussi.

Examen histologique. — Carcinome alvéolaire colloïde.

Opération du 16 décembre 1903. — Anesthésie locale à la cocaïne, excision de la tumeur au bistouri à la limite entre la peau et la muqueuse. La tumeur n'envahit nulle part la profondeur. Suture de la peau à la muqueuse rectale, badigeonnage de la suture avec du bismuth.

Évolution. — Traitement avec des suppositoires au bismuth. Guérison en 3 semaines. Le sphincter fonctionne parfaitement.

Obs. 45. — Mme S. Élisabeth, cinquante-neuf ans.

Anamnèse du 18 janvier 1904.

Il y a un an, les selles deviennent plus fréquentes; en été 1903, sang et mucosités dans les selles. En automne, diarrhées incessantes, pas de douleurs. La malade consulte pour la première fois un médecin en décembre 1903, qui lui ordonne un traitement constipant. Il y a 15 jours le médecin pratique un toucher rectal et constate la présence d'une tumeur. La malade a beaucoup maigri et perdu ses forces. Son père est mort de carcinome du foie.

Status du 18 janvier 1904. — Malade affaiblie, anémiée, pas très amaigrie. Par le vagin on sent à la hauteur du col utérin une tumeur bosselée la grosseur d'un œuf, de consistance dure, élastique. Elle occupe la pa antérieure du rectum et la paroi recto-vaginale. La muqueuse vaginale normale. On peut sentir, par le cul-de-sac vaginal, la limite supérieure

la tumeur qui est mobile. Par le rectum : la tumeur est circulaire, irrégulière, déchiquetée. Elle a une hauteur de 4 centimètres et constitue un rétrécissement franchissable pour le doigt. Ses limites sont partout très nettes.

En avant à gauche, sous la muqueuse normale, se trouve une résistance irrégulière de la grosseur d'un marron dans le tissu périrectal. L'abdomen est ballonné, le foie descend jusqu'à l'ombilic; on n'y sent pas de bosselures ni de résistance anormale.

Examen histologique. — Carcinome alvéolaire traversant la tunique musculaire du rectum et envahissant un peu le tissu périrectal.

Opération du 18 janvier 1904. — Narcose au brométhyle-éther. Position latérale droite. Après fermeture de l'anus par une suture en bourse, amputation du rectum par la méthode Kocher sans ouverture du rectum. Incision postérieure depuis 1 centimètre et demi au-dessus de l'anus, jusqu'au sacrum; résection du coccyx, mobilisation du rectum qu'on lie au-dessus de la tumeur entre deux pinces. On fait à mesure la ligature des vaisseaux. Le péritoine doit être ouvert. Le rectum a été attiré assez en dehors de la plaie pour qu'on puisse le sectionner au-dessus de la tumeur sans crainte de souiller la plaie. Le bout inférieur est également sectionné au-dessus de l'anus; puis on suture le bout supérieur qu'on a attiré à travers l'anus, à la marge de l'anus par du bronze-aluminium. Tamponnement de la plaie à la gaze xéroformée. Suture de la plaie avec drains. — Injection de 1 litre de solution physiologique.

Évolution. — 28 janvier 1904. La patiente a un emphysème sous-cutané très étendu à la face postérieure de la cuisse gauche, à l'abdomen, au thorax, au cou et à la face. La plaie est propre, sans infiltration ou douleur.

1er février 1904. Une petite partie du rectum au-dessus de la ligature à l'anus en arrière s'est gangrenée et il s'est constitué une fistule stercorale.

L'emphysème sous-cutané a disparu; l'état général est bon. On enlève les tampons. Irrigations de la plaie avec de la solution physiologique toutes les 2 heures. On introduit un gros drain dans l'anus pour éviter la stagnation des matières fécales.

20 février 1904. Traitement de la plaie ouverte; elle granule bien.

25 février. La plaie granule bien. L'anus n'est pas ouvert, le toucher rectal montre que l'anus fonctionne bien et que la guérison sera radicale sans incontinence.

12 avril 1904. La patiente quitte la clinique; le rectum communique encore avec la plaie par une ouverture de 1 centimètre; l'état général est bon.

Obs. 46. — Mme B. Margaretha, cinquante-huit ans.

Anamnèse du 6 mai 1904.

Début en décembre 1903 par des douleurs dans le bas-ventre survenant une heure après le repas. Au commencement de mars, ténesme, douleurs à l'anus, rectorragies. Un médecin consulté en avril diagnostique des hémorroïdes et ordonne des bains de siège. Les douleurs augmentent et deviennent insupportables. Un deuxième médecin pratique le toucher rectal

et découvre la tumeur. La malade a considérablement maigri et perdu ses forces.

Status du 8 mai 1904. — Malade amaigrie, faible, tumeur de la paroi antérieure du rectum débutant directement au-dessus du sphincter anal, et envahissant la paroi recto-vaginale. La muqueuse vaginale est immobile avec la tumeur. Les limites sont nettes, surface irrégulière, ulcérée. Pas de rétrécissement du rectum. La tumeur est mobile, non adhérente à l'utérus.

Plusieurs ganglions inguinaux des deux côtés augmentés de volume. Le foie descend jusqu'à un travers de doigt au-dessous de la ligne ombilicale; ne présente pas de bosselure ni de résistance anormale.

Opération du 16 mai 1904. — Narcose au bromèthyle-éther. Position gynécologique. Extirpation par la voie vaginale. Méthode de Rehn. Incision ovalaire sur la paroi postérieure du vagin autour de la tumeur; on laisse cette partie du vagin au rectum et dissèque celui-ci au-dessus de la tumeur. Après l'avoir sectionné au-dessus de l'anus on l'attire dans le vagin et le fait descendre jusqu'à ce que toute la tumeur soit devant la vulve. Dans cette opération on saisit à mesure les vaisseaux du tissu périrectal. Section du rectum au-dessus de la tumeur et suture du bout supérieur à la marge de l'anus. Reconstitution de la paroi recto-vaginale par une suture longitudinale des parois latérales du vagin. Le vagin ainsi rétréci est tamponné à la gaze xéroformée ainsi que l'espace périrectal.

Évolution. — Le 19 mai un peu de suppuration. 22 mai : le rectum commence à se retirer en haut, les sutures coupent les tissus au pourtour de l'anus. 23 mai : la température, qui montait ces jours derniers à 38, est maintenant normale. 26 mai, premières selles. Irrigations. La paroi recto-vaginale se retire en haut. Le 30 mai, la plaie est complètement nette, irrigation après chaque selle et tamponnement à la gaze xéroformée. La suture vaginale a complètement lâché. La paroi recto-vaginale n'existe plus que dans le tiers supérieur. Pas de douleurs. Le 28 mai, état général bon; selles régulières une fois par jour. Le 5 juillet, la malade quitte la clinique; elle a repris de l'embonpoint et des forces, se sent bien, n'a pas de récidive constatable. La paroi du rectum fait un petit prolapsus. La malade ne peut retenir ses selles; pourtant elle ne se souille pas parce qu'elle a le temps d'aller à la garde-robe quand elle sent venir les selles.

4 août 1904. La patiente vient se faire faire une opération plastique. L'état général est bon; elle a augmenté de 10 kilogrammes et n'a plus de douleurs même à la défécation; elle a pu reprendre son travail. La muqueuse rectale est absolument lisse, pas enflammée. La paroi antérieure du rectum fait un petit prolapsus de 2 centimètres. Au toucher, aucune résistance anormale; pas de ganglions indurés.

Obs. 47. — M. M. Prosper, cinquante-huit ans.

Anamnèse du 27 mars 1904.

Depuis 2 ans, hémorroïdes; de temps à autre, sang dans les selles et douleurs à la défécation. En été 1903, irrégularité des selles, faux besoins. A

ce moment encore pas de tumeur constatable au toucher, pas de douleurs locales. En novembre 1904, on constate une tumeur. Manque d'appétit, amaigrissement. Pas d'antécédents héréditaires néoplasiques. Jamais de symptômes d'obstruction.

Status du 27 mars 1904. — État général bon, embonpoint normal; le foie n'est pas augmenté de volume; abdomen souple, pas ballonné. L'S iliaque bien contractée est palpable. Tumeur bien limitée de la paroi antérieure du rectum, au-dessus de la prostate, mobile avec le rectum, à bords indurés, irréguliers, ulcérée au milieu; à gauche en avant, une résistance ovalaire sous la muqueuse pourrait être un ganglion.

Examen histologique. — Carcinome à cellules cylindriques, envahissant toute la paroi du rectum et même le tissu adipeux périrectal.

Opération du 28 mars 1904. — Injection 0,01 gr. morphine. Narcose au brométhyle-éther. Position latérale droite. Fermeture de l'anus par une suture en bourse. Incision médiane postérieure respectant le sphincter. Résection du coccyx; comme il est très court, on doit réséquer aussi une partie du sacrum. Le rectum, situé très profondément dans un tissu adipeux abondant, est difficile à isoler à cause d'adhérences.

Il se déchire pendant la dissection. On résèque, entre deux pinces, le bout inférieur du rectum, au-dessous de la tumeur jusqu'au sphincter anal. Ligature des adhérences et dissection de la tumeur; ouverture du péritoine, ligature de l'extrémité supérieure du rectum au-dessus de la tumeur, et résection de celle-ci. L'intestin doit être libéré encore sur une grande hauteur, pour attirer le bout supérieur à travers l'anus, et le fixer par des points séparés de bronze-aluminium à la peau. On ne referme pas le péritoine; par contre on referme complètement la plaie. Pansement au collodion et drain en verre.

Évolution. — Le jour même de l'opération, déjà évacuation de selles liquides; le second également, on doit changer le pansement plusieurs fois. Le troisième jour, la température monte à 38°,5; pouls 100; les bords de la plaie sont un peu enflammés; le malade est agité; on ouvre la plaie, enlève drain et gazes.

Dans la profondeur, la plaie est grise; le rectum s'est en partie nécrosé. Dès lors, traitement à plaie ouverte par des irrigations fréquentes. La température et le pouls reviennent bientôt à la normale.

Le 2 avril 1904, l'abdomen devient ballonné, douleurs violentes dans la région hypogastrique, température 39°,1, pouls 120, dyspnée, vomissements. Matité au-dessus du ligament de Poupart; on pratique l'incision avec anesthésie locale à la cocaïne, au-dessus des ligaments de Poupart; il s'échappe du pus nauséabond du péritoine. Drainage et compresses chaudes. Infusions, diète lactée. Le pouls redevient meilleur, température 38°,4. Le 4 avril 1904, l'extrémité de l'intestin fixée à l'anus se gangrène. 12 avril : malgré un état satisfaisant de la plaie, la température se maintient entre 38 et 38°,5. Souvent des frissons; on constate une voussure au-dessous du bord des fausses côtes à droite avec une résistance. Il existe un flot lombo-abdominal. La surface de la tumeur est lisse; elle descend à chaque inspi-

ration, est très douloureuse à la pression. La matité hépatique remonte dans la ligne mamillaire jusqu'à la sixième côte.

19 avril 1904 : incision parallèle au rebord des fausses côtes à droite. A 4 centimètres de profondeur on trouve un abcès encapsulé d'où s'échappe un pus nauséabond contenant des streptocoques, des coli-bacilles et des diplocoques. Après irrigation de la cavité de l'abcès, tamponnement et compresses chaudes.

30 avril : la cavité de l'abcès sous-hépatique s'est comblée de granulations, la plaie sacrée granule également, les selles sont normales. 4 avril : le malade se lève.

15 avril : le bout supérieur de l'intestin, qui s'est retiré en haut, en se cicatrisant, forme un rétrécissement qui cause des douleurs à la défécation.

4 juin 1904 : incision de la cicatrice postérieure.

L'intestin ne se laisse pas attirer en bas. On attire alors le sphincter anal en haut et le fixe à la hauteur de l'extrémité de l'intestin par des sutures au bronze-aluminium.

15 juin 1904 : la défécation se fait sans douleur, il subsiste seulement de l'incontinence pour les selles molles. Le malade mange volontiers de tout; ce qui n'était pas le cas avant l'opération. 18 juin : il quitte la clinique. Les plaies sont complètement cicatrisées, pas de rétrécissement. Le sphincter se contracte bien en avant et des deux côtés.

28 novembre 1904 : le malade vient se montrer; il a beaucoup repris de forces et d'embonpoint, n'a plus de douleurs, peut vaquer à ses occupations. Il a même une continence complète, sauf pour les selles tout à fait liquides.

TABLEAU DES CAS INOPÉRABLES OPÉRÉS D'ANUS CONTRE NATURE.

1. — M. P. R., soixante-cinq ans.

Anamnèse. Date des premiers symptômes, 2 ans. Souffrait depuis plusieurs années d'hémorroïdes, a été soigné par des cures de bains. Depuis 3 semaines obstruction qui est presque complète depuis 2 jours. — *Status.* 26 mars 1888 : Malade amaigri, cachexié, abdomen ballonné très tendu, tumeur circulaire du rectum, haut située, adhérente au sacrum, formant une stricture imperméable. — *Opération.* 29 mars 1888. Anus contre nature iliaque gauche. Pendant l'opération, les mouvements péristaltiques sont si violents qu'ils font deux fois lâcher les sutures; on doit vider l'intestin tout d'abord. — *Résultat.* Infection, péritonite. — *Survie.* 1 mois.

2. — Mme M. A., quarante-sept ans.

Anamnèse. Opérée à la clinique de gynécologie, il y a un an, pour tumeur de l'ovaire, probablement carcinome. Depuis 3 mois, troubles de la défécation; depuis 8 jours, symptômes d'obstruction, vomissements, pas de selles. — *Status.* 3 janvier 1890 : Abdomen ballonné, péristaltique très visible. Hernie de la paroi abdominale vers la cicatrice opératoire qui est indurée dans la profondeur; tumeur qui occupe toute la cavité de Douglas;

l'utérus est immobile; la paroi antérieure du rectum est infiltrée par la tumeur qui fait saillie à l'intérieur. La muqueuse rectale est intacte. — *Opération.* 21 janvier 1890 : anus contre nature iliaque gauche sur l'S iliaque, avec très petite ouverture dans laquelle on met un drain de caoutchouc. 7 février 1890 : l'anus fonctionne bien, mais la cachexie fait des progrès. — *Résultat.* Soulagement considérable. Disparition des coliques. — *Survie.* 3 mois.

3. — M. N. P., soixante-quatre ans.

Anamnèse. Depuis 4 mois, diarrhée suivie de constipation, pas de douleurs à la défécation; traité par deux médecins avec des médicaments; un 3e fait le toucher et l'envoie se faire opérer; père atteint de carcinome de la lèvre; symptômes d'obstruction croissante, coliques depuis 3 semaines. — *Status.* 7 février 1890 : vieillard cachexié, abdomen très ballonné, pas douloureux à la pressiou, tumeur de la paroi antérieure du rectum de la grosseur d'une pomme, ulcérée, envahissant le tissu périrectal, complètement immobile à la partie supérieure, 10 centimètres au-dessus de l'anus; elle est circulaire et fait une stricture imperméable. — *Opération.* 27 février 1890. Anus iliaque gauche. Méthode de Kocher, ouverture de 1,5 centimètre, drain en caoutchouc, compresses salicylées. — *Résultat.* Disparition des douleurs, soulagement momentané, amélioration de l'état général pour quelques semaines. La cachexie augmente et enlève le patient le 18 juin 1890. — *Survie.* 4 mois.

4. — M. V. M., soixante-treize ans.

Anamnèse. Début il y a 5 mois, selles irrégulières et sanglantes. Malgré plusieurs examens médicaux, la tumeur n'est découverte qu'il y a un mois. — *Status.* Patient amaigri, langue sèche, abdomen ballonné. Tumeur circulaire de la portion anale du rectum, ulcérée, envahissant le tissu périrectal, immobile. La stricture n'est pas perméable au doigt, la tumeur a une hauteur de 3 centimètres. — *Opération.* 31 juillet 1890 : anus iliaque gauche. Anesthésie locale à la cocaïne. Méthode habituelle. — *Résultat.* Diminution des douleurs, amélioration de l'état général.

5. — M. L. J., cinquante-neuf ans.

Anamnèse. Iléus depuis 15 jours. Vomissements fécaloïdes, ballonnement, pas de selles, pas de vents. L'obstruction s'est installée lentement, pas de sang dans les dernières selles. — *Status.* Malade cachexié. Langue sèche, facies péritonitique : pouls 120, respiration 32. Abdomen excessivement ballonné, peau lisse, tendue. Par le rectum on ne sent rien d'anormal. Le diagnostic n'a pas été posé. — *Opération.* 5 septembre 1891. Anus contre nature iliaque gauche. Méthode habituelle. — *Résultat.* Soulagement momentané. Mort 28 septembre 1891. — *Survie.* 23 jours.

6. — Mme M. W., cinquante-huit ans.

Anamnèse. 28 janvier 1893. Depuis 3 mois, parfois coliques après les

repas. Selles normales, pas de symptôme d'affection rectale ; et, subitement, le 26 janvier 1893, symptômes d'obstruction complète. — *Status*. Abdomen si ballonné qu'on ne sent rien à la palpation. 3 examens vaginaux et rectaux ne donnent aucun résultat. Une 4e fois on découvre un rétrécissement haut situé dans le rectum. On arrive à y introduire une sonde urétrale ; il s'échappe du rectum un jet de matières fécales liquides. L'évacuation ne se fait pas cependant suffisamment. — *Opération*. 10 février 1893. Anus contre nature iliaque gauche. Méthode de Kocher. — *Résultat*. Soulagement, diminution de la tension. Mort le 15 février 1893. *Autopsie*. Petit abcès encapsulé de la paroi abdominale près de l'anus iliaque. Abcès multiples dans le foie et dans le poumon gauche. Côlon transverse très distendu, 25 centimètres de circonférence. L'obstruction est causée par une adhérence du côlon transverse à la paroi abdominale au-dessus de l'anus iliaque. Le côlon descendant et l'S iliaque fortement contractés présentent des excroissances polypeuses sur toute leur longueur, disposées en plaques à contours irréguliers, surélevées de 1 millimètre et demi, ressemblant à de la syphilis. Au rectum, ulcération cancéreuse circulaire de 5 centimètres de hauteur à bords irréguliers, surélevés, tout près de perforer dans la cavité de Douglas. — *Survie*. 15 jours.

7. — M. W. M., cinquante-deux ans.

Anamnèse. 20 juin 1894. Début il y a 2 ans, par des douleurs à la défécation. Déformation des selles, qui deviennent fréquentes. Pas de selle depuis 3 semaines. Examen rectal pour la première fois il y a 2 mois. — *Status*. Malade amaigrie, cachexiée. Abdomen ballonné. Symptômes d'obstruction. Vomissements fécaloïdes. Un lavement ne ramène rien. Tumeur de la paroi antérieure du rectum haut située ; on atteint juste l'extrémité inférieure avec le doigt. Elle est immobile et envahit le paramétrium et l'utérus. — *Opération*. 28 juin 1894. Anus contre nature iliaque gauche ; à l'ouverture du péritoine, il s'écoule en abondance un liquide trouble, sans odeur. Malgré cela, le résultat est bon. — *Résultat*. Amélioration considérable. Disparition du ballonnement, des douleurs. L'intestin peut de nouveau fonctionner. L'état général s'améliore rapidement ; le malade quitte le 7 août 1894.

8. — M. J. C., quarante-huit ans.

Anamnèse. Après une excision du pylore pour cancer en août 1893, le patient se trouvait très bien, avait repris appétit, n'avait plus ni douleurs ni vomissements. En juillet 1894 : douleurs dans le rectum et à l'anus. Évacuation de mucosités, ballonnement, selles laminées. Les symptômes d'obstruction augmentent jusqu'à son entrée à l'hôpital le 20 décembre 1894. — *Status*. 5 janvier 1895. Épanchement mobile dans l'abdomen atteignant le milieu entre la symphyse et l'ombilic. Sténose du rectum qui laisse pas le doigt, surface bosselée, irrégulière, indurée, va en se rétrécissant. On peut en atteindre la limite supérieure. Adhérences avec la paroi postérieure de la vessie. — *Opération*. 14 février 1895. Anus contre nature iliaq

L'S iliaque est très peu mobile, on a de la peine à l'attirer en dehors de l'incision abdominale. Il s'écoule 1 litre de liquide jaunâtre séreux. On peut constater des noyaux cancéreux multiples de l'intestin. Ouverture de l'intestin seulement au bout de 48 heures. — *Survie*. 22 jours.

9. — M. Z. J., cinquante-quatre ans.

Anamnèse. En été 1894, déformation des selles qui deviennent douloureuses, et plus tard sanglantes. En novembre 1895, obstruction complète qui cède à des lavements. Le malade entre à l'hôpital, en mai 1895, de nouveau avec les symptômes d'obstruction complète. — *Status*. 10 mai 1895. Pas de selle depuis 4 jours; abdomen fortement ballonné, vomissements bilieux. Tympanisme, sauf dans la fosse iliaque droite qui est mate à la percussion, douleurs très vives dans tout l'abdomen. A 6 centimètres de l'anus, tumeur qui oblitère le rectum comme une portion vaginale du col utérin, à bords irréguliers, indurés, ulcérés; on ne peut franchir le rétrécissement qui est très serré. La tumeur est bien limitée, mobile avec le rectum. Serait bien opérable. — *Opération*. 11 mai 1895. Anesthésie locale à la cocaïne. Anus contre nature iliaque droit sur le cæcum. Méthode de Kocher. Ouverture immédiate. La pression dans le cæcum était de 12 centimètres. — *Résultat*. Mort le 14 mai 1895. Péritonite purulente généralisée; pneumonie double. Le cancer est bien limité : 4 centimètres de longueur circulaire. La sténose de l'épaisseur d'un crayon. — *Survie*. 3 jours.

10. — Mme S. B., trente-trois ans.

Anamnèse. Depuis un an constipation opiniâtre, sang et mucosités dans les selles; jamais de douleurs aiguës, jamais de selles déformées; traitée jusqu'à présent pour hémorroïdes. — *Status*. 31 octobre 1896. Tumeur circulaire du rectum envahissant le septum recto-vaginal et adhérente au sacrum. — *Opération*. 4 novembre 1896. Anus iliaque gauche sur S iliaque avec ouverture secondaire au bout de 48 heures. — *Résultat*. Amélioration de courte durée. Disparition des douleurs abdominales. Amélioration de l'état général. Les douleurs à l'anus subsistent, deviennent bientôt insupportables, et ne peuvent être apaisées qu'à force de morphine. Mort en novembre 1897; pas d'autopsie. — *Survie*. 1 an.

11. — M. G. R., vingt-huit ans.

Anamnèse. Sang dans les selles depuis 5 ans attribué à des hémorroïdes; douleurs à la défécation depuis 8 mois, puis déformation des selles, constipation, obstruction. — *Status*. 1er décembre 1896. Dans la région inguinale droite, ganglion de la grosseur d'un œuf de pigeon, à surface lisse, consistance dure, un peu adhérent à la profondeur; 2 plus petits ganglions également adhérents, indolores. A l'anus tumeur, entourant en demi-lune l'orifice anal, laissant le côté droit libre. A la palpation, la tumeur indurée saigne un peu. Le toucher est très douloureux. La tumeur à surface irrégulière, ulcérée, s'étend au-dessus de la limite que le doigt peut atteindre. Carcinome colloïde du rectum étendu à l'anus. Le ganglion a la structure

colloïde. — *Opération.* 10 décembre 1896. Anus contre nature iliaque gauche sur S iliaque; le 14, ouverture de l'anus contre nature au thermocautère. Évacuation abondante de matières fécales. 13 décembre, excision des ganglions inguinaux. La guérison des deux plaies se fait; on irrigue le bout inférieur du rectum depuis l'anus contre nature. 5 février, l'anus contre nature fonctionne bien, le malade quitte l'hôpital.

12. — M. M. A.

Anamnèse. Début des symptômes il y a un an par constipation, rectorragies. Il y a 5 semaines obstruction complète, qui cède cependant à des lavements. Jamais de fortes douleurs. — *Status.* 5 mars 1897 : tumeur circulaire du rectum haut située, immobile, rétrécissement très serré. — *Opération.* 9 mars 1897 : anus contre nature iliaque gauche, méthode habituelle, ouverture immédiate, la plaie guérit en 8 jours, l'anus fonctionne bien. — *Résultat.* Soulagement momentané en juillet 1897, le cancer s'étend à la vessie, le patient urine des matières fécales avec des douleurs atroces. Mort de cachexie, 15 septembre 1897. — *Survie.* 6 mois.

13. — M. S. E., trente-six ans.

Anamnèse. 26 mai 1898 : depuis 5 mois constipation et rectorragies, violentes douleurs à la défécation. En mars 1898 : excision d'ulcérations rectales, dans un autre service, améliorant l'état pour 8 jours. Les douleurs reviennent de plus en plus fortes par accès; les selles de plus en plus rares manquent depuis 15 jours. — *Status.* 26 mais 1898 : abdomen ballonné, vomissements fécaloïdes; à la hauteur de la prostate, tumeur circulaire, à surface irrégulière, bosselée, dure, se rétrécissant en haut, de façon à ne pas laisser passer le doigt; elle est adhérente au sacrum sur toute sa hauteur. — *Opération.* 2 juin 1898. Comme la sténose n'est pas absolument imperméable et qu'il est probable que, par ulcération, elle le deviendra moins encore, on fait une fistule stercorale sur l'S iliaque sans attirer complètement l'intestin au dehors, par la méthode décrite dans l'*Operation's Lehre* de Kocher, avec anesthésie locale à la cocaïne. Incision de l'intestin, 24 heures après. Pansement à l'iodoforme. — *Résultat.* Évacuation de matières fécales abondantes, mais les symptômes de péritonite augmentent. Exsudat abondant. Mort de péritonite cancéreuse, le 24 juin 1898. — *Survie.* 20 jours.

14. — M. L. M., cinquante-sept ans.

Anamnèse. 10 novembre 1900, il y a 6 mois, premiers symptômes, diarrhées rebelles; 3 mois après, rectorragies; depuis 5 semaines seulement, douleurs à la défécation. Amaigrissement. — *Status.* 10 novembre 1900 : malade très anémié, cachexié, abdomen ballonné, tumeur circulaire du rectum au-dessus de la prostate, de la grosseur du poing, palpable par l'abdomen au-dessus de la symphyse. Absolument immobile, adhérente aux parois du bassin. — *Opération.* 26 novembre 1900 : anus contre nature sur l'S iliaque, cousu par une suture continue. — *Résultat.* Malgré une évacuation normale des matières fécales par l'anus contre nature, le malade

s'affaiblit, la tumeur augmente et la mort par cachexie survient le 9 février 1901. — *Survie.* 2 mois et demi.

15. — M. K. G., cinquante-six ans.

Anamnèse. 18 avril 1901 : premiers symptômes il y a 6 mois, diarrhées rebelles; depuis 3 mois, faux besoins, ballonnement, pas de douleurs jusqu'à ces derniers jours, où sont survenues des coliques et une douleur persistante dans la fosse iliaque gauche. — *Status.* 18 avril 1901 : grosse tumeur circulaire au-dessus de la prostate, adhérente au sacrum, tout à fait immobile, irrégulière, ulcérée. — *Opération.* 2 mai 1901 : anus contre nature sur l'S iliaque, qui se laisse difficilement attirer dans la plaie. Ouverture de l'intestin, 48 heures après, au thermocautère. — *Résultat.* L'anus contre nature fonctionne bien, le malade peut retenir ses selles avec une pelotte. Le cachexie cancéreuse fait des progrès et le malade meurt sans autres complications le 11 juillet 1901. — *Survie.* 2 mois.

16. — M. G. J., soixante ans.

Anamnèse. 18 juin 1902 : depuis un an, douleurs dans l'abdomen, épreintes; il y a 10 jours, symptômes d'obstruction aiguë, qui cèdent à un lavement, mais reviennent le lendemain. — *Status.* 18 juin 1902 : abdomen très ballonné; on distingue la péristaltique des anses intestinales dilatées; à la hauteur de la base du coccyx, tumeur indurée, en forme de col utérin avec un orifice un peu dilaté, formant un rétrécissement infranchissable. — *Opération.* 19 juillet 1902 : anesthésie locale à la cocaïne, fistule stercorale sur une anse intestinale, ouverture immédiate, il s'écoule une quantité de matières fécales, liquides. — *Résultat.* Mort, le 25 juillet 1902, de péritonite purulente due à des ulcérations multiples, très étendues sur tout l'intestin grêle, causées par la distension exagérée. Le jéjunum a jusqu'à 15 centimètres de diamètre. Ulcération cancéreuse, typique, de 6 centimètres de long, à bords déchiquetés sur le rectum, glandes rétropéritonéales carcinomateuses. Pas de réaction inflammatoire autour de l'anus contre nature. — *Survie.* 6 jours.

17. — M. Z., soixante-douze ans.

Anamnèse. Le malade, sourd-muet, souffre depuis 3 ans de diarrhées et depuis 6 mois de douleurs violentes à la défécation; depuis 15 jours, il a de l'incontinence des matières fécales. — *Status.* 14 décembre 1902 : abdomen ballonné, un peu de liquide, tumeur circulaire, à 4 centimètres au-dessus du sphincter; de là rétrécissement en entonnoir jusqu'à 8 centimètres, infranchissable pour le doigt, la tumeur un peu mobile. — *Opération.* 31 décembre 1902 : anus contre nature iliaque gauche sur l'S iliaque. 48 heures après ouverture de l'intestin au thermocautère. L'anus fonctionne bien le premier jour, puis se referme; on le rouvre, et il fonctionne de nouveau. — *Résultat.* Le malade s'affaiblit, se cachectise et meurt le 16 janvier 1903. Autopsie : tumeur à 5 centimètres et demi de l'anus, formant une sténose serrée du rectum; toute la paroi du rectum et le tissu périrectal sont

envahis par la tumeur; la muqueuse manque à différents endroits autour de la tumeur, qui présente plusieurs ulcérations. — *Survie*. 16 jours.

Cas inopérables.

1. — Mme A. G. S., trente-neuf ans.

Renseignements cliniques. — 18 novembre 1891. Premiers symptômes il y a 3 mois. Constipation, ténesme. Pertes de mucosités sanguinolentes, douleurs violentes en allant à la selle. Amaigrissement rapide et perte des forces. Tumeur circulaire du rectum à la hauteur du cul-de-sac vaginal, remontant très haut et complètement adhérente au bassin. Inopérable.

2. — M. K. C., cinquante-quatre ans.

Renseignements cliniques. — 2 mai 1893 : premiers symptômes. Octobre 1892 : les selles sont plus fréquentes et douloureuses, jamais de rectorragies. Amaigrissement considérable, malgré un bon appétit. Traitement interne jusqu'en mars 1892, où un nouveau médecin procède au toucher rectal et constate une tumeur. Status du 2 mai 1893 : tumeur à 5 centimètres au-dessus de l'anus, occupant les trois quarts de la circonférence, ulcérée, adhérente sur une grande hauteur au sacrum. Le malade ne veut pas se soumettre à l'opération qu'on lui propose, avec résection du sacrum. — *Évolution*. Mort de cachexie le 23 août 1893, 10 mois après le début.

3. — M. A. C., quarante-deux ans.

Renseignements cliniques. — 31 mai 1893. Souffre depuis plusieurs années d'hémorroïdes. Tumeur de la paroi postérieure du rectum, dont la limite supérieure ne peut être atteinte, adhérente sur toute sa hauteur au sacrum. Absolument immobile. Inopérable. — *Évolution*. Mort.

4. — M. G. C., quarante ans.

Renseignements cliniques. — 25 juillet 1893. Depuis 2 ans, douleurs de reins, vagues, indéterminées. Il y a 4 mois, faux besoins et diarrhées, puis rectorragies, jamais de violentes douleurs. Tumeur de la paroi postérieure du rectum, largement adhérente au sacrum. Inopérable. Le patient suit une diète très régulière et règle autant que possible ses selles. — *Évolution*. Mort le 29 mai 1894, 18 mois après le début.

5. — M. D. E., trente-cinq ans.

Renseignements cliniques. — 1er mai 1894. Depuis plusieurs années, tendances à la diarrhée. Le patient, voyageur de commerce, a remarqué depuis une année environ que les changements de régime, suivant les pays, lui donnaient la diarrhée et des douleurs en allant à la selle. Depuis 3 semaines troubles urinaires; traité longtemps pour catarrhe intestinal. Les selles ne sont jamais plus grosses que le doigt, pas de sang. Tumeur haut située dont on atteint juste le bord inférieur avec le doigt, adhérente à la paroi latérale du bassin. Métastases au foie. Le patient a un état général

encore bon. — *Évolution*. Mort le 12 décembre 1894, environ 18 mois après le début.

6. — Mme S. R., soixante et un ans.

Renseignements cliniques. — 12 décembre 1894. Constipation depuis 18 mois, devenant de plus en plus persistante. Selles déformées depuis 3 mois, rectorragies, douleurs à la défécation. État général encore bon. Tumeur circulaire du rectum très haut située, à la hauteur de l'orifice interne de l'utérus, immobile. — *Évolution*. Mort le 11 août 1900, 7 ans 1/2 après le début des symptômes.

7. — M. W. G., vingt-neuf ans.

Renseignements cliniques. — 6 mai 1895. Fièvre typhoïde à 15 ans, depuis lors resté faible. Début des symptômes il y a 15 mois, ténesme, épreintes, puis sang dans les selles. Subitement, en février 1895, impossibilité d'uriner; après ce cathétérisme, incontinence avec sang dans l'urine. Cancroïde circulaire de la portion anale, remontant jusqu'à la prostate, qui est impossible à palper. Douleur du sternum. Œdème du pied gauche. La tumeur est absolument immobile, envahissant le sacrum et l'os iliaque. — *Évolution*. Mort le 8 mai 1895, 15 mois après le début. — *Autopsie*. La tumeur, partie du rectum, a envahi la prostate, perforé la partie membraneuse de l'urètre et envahi les corps caverneux. La tumeur s'étend sur le sacrum et le coccyx et a pénétré dans la veine iliaque primitive : ce qui explique l'œdème du pied gauche et les nombreuses métastases : aux poumons, foie, thyroïde, ganglions du cou, au sternum, aux côtes, aux reins, aux capsules surrénales.

8. — Mme M. M., quarante et un ans.

Renseignements cliniques. — Juin 1895. Début des symptômes. Selles sanguinolentes. En décembre, douleurs à la défécation, constipation, ténesme, déformation des selles. Tumeur de la partie anale du rectum. La malade refuse de se laisser opérer (février 1896). — *Évolution*. Mort en avril 1896 d'obstruction complète, soit 10 mois après le début.

9. — M. M. F., cinquante-quatre ans.

Renseignements cliniques. — 16 juillet 1896. Début il y a 6 mois par de violentes diarrhées; à la suite constipation, ténesme depuis un mois. Selles déformées, rubanées, mélangées de mucosités et de sang. Mère opérée d'une tumeur du sein, 2 ans avant sa mort. Tumeur haut située, adhérente au bassin. Ganglions très volumineux dans l'aine.

10. — M. B. G., trente-cinq ans.

Renseignements cliniques. — 20 mai 1897. Début par des douleurs dans la région hépatique il y a un an. Les douleurs sont intermittentes, surviennent toutes les 2 heures, n'ont pas d'irradiation. Depuis 6 semaines, vomissements immédiatement après les repas, mêlés de bile. Jamais de douleurs à la défécation; jamais de sang dans les selles. Uniquement constipation

opiniâtre. Au toucher rectal, on sent une résistance au-dessus de la prostate; pas d'ulcération de la muqueuse. Une incision exploratrice, faite le 7 juin 1897, montre qu'il s'agit d'un cancer des ganglions rétropéritonéaux et mésentériques, entourant toute la portion pylorique de l'estomac, envahissant l'épiploon, avec de nombreux noyaux dans le foie. Le cancer primitif est très probablement sur le rectum, quoiqu'il n'ait pas causé de symptômes.

11. — M. M. G., trente-deux ans.

Renseignements cliniques. — 22 décembre 1898. Début il y a 5 mois par de la diarrhée, puis coliques et ténesme très douloureux. Deux médecins qui pratiquent le toucher rectal ne trouvent rien d'anormal, juste avant son entrée à l'hôpital. Ici on constate au toucher une tumeur circulaire du rectum à surface irrégulière, bosselée, papillomateuse, située 2 cm. 1/2 au-dessus de la prostate, adhérente à la vessie et immobile avec le bassin. Le malade a du sang dans les selles. Violentes douleurs dans la jambe droite et dans la région vésicale. Le malade urine des matières fécales, prend de la fièvre. Il s'affaiblit et meurt le 8 mars 1899. — *Évolution.* Mort de perforation dans la vessie, environ 6 mois après le début.

12. — M. J. H., quarante-cinq ans.

Renseignements cliniques. — 5 octobre 1899. Début il y a 6 mois par des coliques et de la diarrhée, ballonnement, pas de douleurs à la défécation. Depuis 15 jours sang dans les selles, et affaiblissement très rapide. Traité par des pilules calmantes. Premier examen rectal seulement il y a 8 jours. La tumeur constatée est déjà immobile; elle occupe la portion anale et a envahi tout le périnée, depuis les tubérosités ischiatiques au coccyx. Elle remonte à 3 centimètres au-dessus de l'anus, est complètement adhérente à la prostate et la vessie; l'ouverture anale est à peine perméable pour l'index. Très vives douleurs à la défécation et à la miction. La tumeur est inopérable. — *Évolution.* Mort le 6 janvier 1900, environ 9 mois après le début des symptômes.

13. — Mme R. C., soixante ans.

Renseignements cliniques. — 17 février 1902. Douleurs avant la défécation depuis un an; depuis 6 mois sang dans les selles; un médecin ordonne des pilules, sans faire d'examen rectal. Depuis 4 mois, diarrhées fréquentes avec évacuation de mucosités et violentes douleurs à la défécation. On aperçoit à l'anus la tumeur bosselée, ulcérée; elle est circulaire, forme une sténose à 3 centimètres au-dessus de l'anus, et occupe tout le rectum, de l'anus au col utérin, avec lequel elle est adhérente. La sténose est franchissable pour le doigt, la limite supérieure de la tumeur nette et la tumeur elle-même encore mobile, donc opérable. La patiente refuse l'opération.

14. — M. P. S., soixante-seize ans.

Renseignements cliniques. — 29 mai 1902. Début il y a 8 mois par constipation; il y a 3 mois, rectorragie et diarrhées fréquentes; depuis 3 semaines,

douleurs à la défécation. La tumeur, fixée par un large pédicule à la paroi antérieure du rectum, sort de l'anus, de la grosseur d'un œuf. Surface irrégulière, ulcérée, dure. La limite supérieure ne peut être atteinte avec le doigt. Les parois postérieure et latérale du rectum sont indemnes. Ganglions de la grosseur de petits œufs dans l'aine droite. La tumeur, adhérente à la vessie et à la prostate, est inopérable. — *Évolution.* Mort le 11 novembre 1902, environ un an après le début de la maladie.

15. — Mme M. J., cinquante-cinq ans.

Renseignements cliniques. — 18 juin 1903. Dysenterie en Tunisie en 1898; depuis lors toujours selles irrégulières, alternatives de diarrhée et de constipation. Douleurs à la défécation depuis un an et rectorragies depuis 6 mois. Un médecin consulté il y a 6 mois ordonne des poudres sans pratiquer de toucher rectal. C'est en mai 1903 seulement qu'il constate une tumeur déjà inopérable. La patiente ne peut plus retenir ses selles; l'abdomen est très ballonné. La tumeur occupe la paroi antérieure du rectum, de l'anus jusqu'à 8 centimètres, et la paroi postérieure depuis 2 centimètres au-dessus de l'anus. La tumeur est complètement immobile; elle forme un rétrécissement à une hauteur de 5 centimètres. A l'autopsie : le côlon est extrêmement dilaté, 20 centimètres de circonférence sur une longueur de 1 mètre, et sa muqueuse présente des ulcérations de 25 centimètres de long sur 2 centimètres de large. Les ganglions rétropéritonéaux sont cancéreux.

Résumé des observations publiées par le Dr

Nos	MÉTHODE OPÉRATOIRE	TRAITEMENT DU PÉRITOINE	TRAITEMENT DE L'INTESTIN	COMPLICATIONS
	Méthodes de Kocher.			
1	Amputation du rectum. Avec excision du coccyx.	—	Suture de la muqueuse rectale à la peau de la plaie coccygienne.	—
2	Amputation. Avec excision du coccyx.	—	Laissé à sa place sans sut.	Ganglions
3	Amputation. Sans excision du coccyx.	—	Laissé à sa place sans sut.	Fistule [illegible] stricture.
4	Excision de la tumeur. Sans excision du coccyx.	—	—	—
5	Résection. Avec excision du coccyx.	—	Suture des 2 bouts à la paroi antérieure.	Stricture, [illegible]
6	Amputation. Sans excision du coccyx.	Ouvert, suturé.	Suture du rectum à la plaie postérieure.	Thrombose veines.
7	Résection. Sans excision du coccyx.	—	—	Hémorragie [illegible] sacrée moyenne
8	Excision de la tumeur. Sans excision du coccyx.	—	Suture de la muqueuse à la plaie post.	Ganglions [illegible]
9	Amputation. Sans excision du coccyx.	Ouvert, suturé.	Suture de la muqueuse à la plaie post.	Blessure de la vessie
10	Amputation. Avec excision du coccyx.	Ouvert, suturé et drainé.	—	—
11	Amputation. Sans excision du coccyx.	—	Suture de la muq. à la peau de l'anus.	Prolapsus [illegible]
12	Excision de la tumeur. Sans excision du coccyx.	—	Suture de la muq. à la plaie postérieure.	—
13	Amputation. Avec excision du coccyx.	—	—	Résection de la tête.
14	Amputation. Avec excision du coccyx.	Ouvert, suturé.	Suture part. bout à bout.	Stricture.
15	Excision. Avec excision du coccyx.	—	Suture part. à la plaie post.	2 opérations [illegible] dive.
16	Résection. Sans excision du coccyx.	—	Suture de la muqueuse à la plaie post.	—
17	Amputation. Sans excision du coccyx.	—	Suture de la muqueuse à la plaie post.	Hémorragie [illegible] daire.
18	Amputation. Sans excision du coccyx.	—	Suture de la muqueuse à l'anus.	—
19	Résection. Avec excision du coccyx.	Ouvert, suturé.	Suture circ. des 2 bouts qui ne tient pas.	Ouverture de rachidien.
20	Amputation. Avec excision du coccyx.	—	?	Adhérences [illegible] vagin.
21	Amputation. Avec excision du coccyx.	—	Suture du rectum à l'anus.	Ganglions [illegible]
22	Excision. Sans excision du coccyx.	—	Suture de la muqueuse à la peau de la plaie.	—
23	Excision. Avec excision du coccyx.	—	Suture de la muqueuse à l'anus.	—
24	Amputation. Avec excision du coccyx.	Ouvert, tamponné.	Suture des 2 bouts en avant et de côté.	Résect. [illegible] séc. [illegible]

es par le Prof. Kocher avant 1890.

RÉSULTAT OPÉRATOIRE	RÉSULTAT ÉLOIGNÉ	CONTINENCE	DURÉE DE LA MALADIE AVANT L'OPÉRATION	SURVIE APRÈS L'OPÉRATION
n en 120 jours.	Guérison radicale, mort de pneumonie.	Incontinence.	4 mois.	20 ans.
n en 65 jours.	Guérison radicale, mort de faiblesse.	Continence partielle.	10 mois.	23 ans.
n en 90 jours.	Guérison radicale, mort de pneumonie.	Continence partielle.	11 mois.	9 ans.
n en 16 jours.	Guérison radicale, mort hémor. cérébrale.	Continence partielle.	8 mois.	20 ans.
n en 62 jours.	Guérison radicale, a quitté le pays.	Continence partielle.	12 mois.	10 ans.
pyoémie.	Mort d'infection.	—	8 mois.	1 mois.
pleurésie.	Mort de pleurésie.	—	8 mois.	15 jours.
n en 25 jours.	Mort de récidive.	Continence partielle.	10 mois.	3 ans 2 mois.
—	Mort de cachexie.	—	8 mois.	1 mois.
—	Mort de péritonite.	—	5 mois.	3 jours.
n en 41 jours.	Guérison radicale, puis plastique, mort de pneumonie.	Incontinence, puis continence.	8 mois.	8 ans 4 mois.
n en 11 jours.	Guérison radicale, mort de faiblesse.	Continence partielle.	9 mois.	17 ans.
n en 47 jours.	Guéris. radicale, mort de pneumonie.	Continence partielle.	7 mois.	15 ans.
en 41 jours.	Mort de récidive avec stricture.	Incontinence.	13 mois.	2 ans.
en 42 jours.	Mort de récidive locale.	Incontinence.	8 mois.	2 ans 2 mois.
—	Mort de phlegmon périrectal.	—	8 mois.	3 jours.
en 32 jours.	Guérison radicale, n'a pu être retrouvé.	Continence partielle.	1 mois.	4 ans.
—	Récidive. Anus contre nature.	Incontinence.	3 mois.	3 ans 3 mois.
en 54 jours.	Stricture, récidive. Métastases.	Continence partielle.	7 mois.	3 ans 3 mois.
—	Mort de phlegmon périrectal.	—	6 mois.	15 jours.
en 30 jours.	Mort de métastase au foie.	Continence partielle.	12 mois.	8 mois.
—	Récidive ?	Continence partielle.	3 mois.	5 ans.
en 37 jours.	Mort de métastase au foie.	Continence partielle.	4 ans (?)	4 ans.
fection.	Mort d'infection et de delirium tremens.	—	5 mois.	21 jours.

Nos	MÉTHODE OPÉRATOIRE	TRAITEMENT DU PÉRITOINE	TRAITEMENT DE L'INTESTIN	COMPLICATIONS
25	Excision. Sans excision du coccyx.	—	Suture du bout sup. à l'anus qui est ouvert en arrière.	—
26	Amputation. *Méthode de Lisfranc.*	—	Suture de la muq. à l'anus.	—
27	Excision. *Méthode de Dieffenbach.*	Ouvert, tamponné.	Suture du vagin et des parois rectales.	Adhérences au [illegible]
28	Amputation. *Méthode de Lisfranc.*	—	Suture de la muq. à la peau de la plaie post.	Ganglions in[illegible]
29	Excision. *Méthode de Lisfranc.*	—	—	Adhérences au [illegible]
30	Amputation. *Méthode de Lisfranc.*	—	Suture du bout sup. au pourtour de l'anus.	Adhérences à la [illegible] tate.
31	Amputation. *Méthode de Dieffenbach.*	—	Suture du bout sup. au pourtour de l'anus.	Adhérences au [illegible]
32	Amputation. *Méthode de Kraske.*	Ouvert, drainé.	Suture du bout sup. à l'anus.	—
33	Résection. *Méthode de Kraske.*	Ouvert, suturé.	Suture circulaire (n'a pas tenu).	—
34	Excision.	—	—	—
35	Amputation.	—	Suture du bout supérieur à l'anus ne tient pas.	Adhérences au [illegible]

Résumé des observations des malades opéré[illegible]

1	Amputation. *Méthode de Kocher* : avec excision du coccyx.	—	Suture du bout supérieur à la plaie post.	Abcès périr[illegible] sect. de la p[illegible] et vésic. [illegible]
2	Résection. *Méthode de Kraske*, précédée d'anus contre nat.	Ouvert, suturé.	Suture du bout supérieur à la plaie post.	Adhérenc. [illegible]
3	Amputation. *Méthode de Kocher* : avec exc. du coccyx précédée d'anus contre nature.	—	Suture du bout supérieur à la plaie post.	—
4	Amputation. *Méthode de Kocher* : avec exc. du coccyx précédée d'anus contre nature.	Ouvert.	Suture du bout supérieur à l'anus.	—
5	Amputation. *Méthode de Kocher* : avec exc. du coccyx précédée d'anus contre nature.	Ouvert, suturé.	Pas de suture.	Excision de la [illegible] tate et des [illegible] séminales.
6	Amputation. *Méthode de Kocher* : avec exc. du coccyx précédée d'anus contre nature.	Ouvert, suturé.	Suture du bout supérieur à l'anus.	Résection d'[illegible] tie au sacrum.
7	Amputation. *Méthode de Kocher* : avec excision du coccyx.	Ouvert, suturé.	Suture du bout supérieur à la plaie post.	—
8	Amputation. *Méthode de Kocher* : avec excision du coccyx.	—	Suture du bout supérieur à la plaie post.	Adhérences à la [illegible] tate.
9	Amputation. *Méthode de Kocher* : avec excision du coccyx et une partie du sacrum.	—	Suture du bout supérieur à la plaie post.	Adhérences [illegible] rec
10	Amputation. *Méthode de Kocher* : avec excision du coccyx.	—	Suture du bout supérieur à la plaie post.	Résec. ou d'[illegible] cole [illegible]
11	Amputation. *Méthode de Kocher* : avec excision du coccyx.	—	Suture du bout supérieur à l'anus.	La s[illegible] co[illegible] [illegible]

RÉSULTAT OPÉRATOIRE	RÉSULTAT ÉLOIGNÉ	CONTINENCE	DURÉE DE LA MALADIE AVANT L'OPÉRATION	SURVIE APRÈS L'OPÉRATION
[illegible]	Introuvable.	—	6 mois.	3 mois ?
de phlegmon.	Et de péritonite.	—	4 mois.	3 jours.
[illegible]on en 30 jours.	Mort de récidive locale.	Partielle.	12 mois.	22 mois.
—	Mort de récidive.	—	?	?
—	Mort d'intoxic. par iodoform.	—	12 mois.	2 jours.
[illegible]on en 52 jours.	Mort de 3 récidives.	Partielle.	8 mois.	5 ans 1/2.
[illegible]on en 31 jours.	Mort de récidive.	Incontinence.	4 mois.	8 mois 1/2.
—	Mort d'intoxication.	—	5 mois.	1 jour.
[illegible]n 2 mois 1/2.	Guérison radicale, plastique. Vit.	Partielle.	7 mois.	15 ans 1/2.
—	Mort de 2 récidives.	Incontinence.	?	3 ans.
—	Mort de pneumonie.	Continence.	?	5 ans.

[illegible]cancer du rectum par le Prof. Kocher de 1890 à 1904.

[illegible]n en 3 mois.	Mort de récidive, perforation dans la vessie.	Incontinence.	10 mois.	12 mois.
[illegible]n en 2 mois.	Guérison radicale, mort de pneumonie.	Incontinence.	18 mois.	14 mois.
péritonitique.	Mort de péritonite purulente.	—	3 mois.	16 jours.
[illegible]n en 3 mois.	Mort d'hémorrag. rectales, récidive ?	Continence partielle.	2 ans.	3 ans 10 mois.
—	Mort de péritonite purulente.	—	6 mois.	5 jours.
[illegible] en 2 mois.	Mort de récidive et iléus.	Continence totale.	4 mois.	13 mois.
[illegible]n en 1 mois.	Guérison radicale, sténose cicatricielle, mort de granulie.	Continence partielle.	8 mois.	8 ans 10 mois.
[illegible]n en 1 mois.	Guérison radicale, mort de faiblesse.	Incontinence.	4 mois.	7 ans 4 mois.
[illegible] en 2 mois.	Guérison radicale. En vie.	Continence partielle.	8 mois.	11 ans 1/2.
[illegible]n en 1 mois.	Mort de récidive locale.	Continence partielle.	14 mois.	2 ans.
[illegible]n en 1 mois 1/2.	Guérison radicale. En vie.	Continence partielle.	9 mois.	11 ans 1/2.

Nos	MÉTHODE OPÉRATOIRE	TRAITEMENT DU PÉRITOINE	TRAITEMENT DE L'INTESTIN	COMPLICATIONS
12	Amputation. *Méthode de Kraske* : avec incis. parasacrée et excis. du 1/3 du sacrum.	Ouvert, sans suture.	Suture du bout supérieur à l'anus.	Adhérences au crum.
13	Amputation. *Méthode de Kraske* : avec incis. parasacrée et excis. du coccyx.	—	Suture du bout sup. à la plaie.	—
14	Amputation. *Méthode de Rydygier.*	Ouvert, saisi par 2 pinces à demeure.	Bout supér. laissé fermé dans la plaie.	Abcès périrectal.
15	Amputation. *Méthode de Rydygier.*	Ouvert, suturé.	Bout sup. fixé à la plaie postérieure.	—
16	Amputation. *Méthode de Rydygier.*	Ouvert, sans sut.	Bout sup. fixé à la plaie postérieure.	Résection d'une cule sémnale.
17	Amputation. *Méthode de Rydygier.*	Ouvert, pas de sut.	Bout sup. laissé fermé dans la plaie.	Adhérences sur
18	Excision. *Méthode de Kocher* : modifiée (Excis. du coccyx). Incis. post. du rectum.	—	Suture dans la muqueuse à la peau en arrière.	—
19	Amputation. *Méthode de Kocher* : sans excision du coccyx.	—	Suture du bout sup. à l'anus.	—
20	Amputation. *Méthode de Rydygier* : résection temporaire du sacrum.	Ouvert, suturé.	Bout supérieur suturé à l'anus.	Déchirure du
21	Amputation. *Méthode de Rydygier.*	Ouvert.	Suture du bout sup. à la plaie post.	Adhérences du qua.
22	Excision. Par l'anus dilaté.	—	Suture de la muqueuse à l'anus.	—
23	Amputation. *Méthode de Rydygier* : précédée d'anus contre nature.	Ouvert, pas de suture.	Bout supérieur suturé à la plaie post.	Excision de la tale. Abcès p tique.
24	Résection. *Méthode de Kocher* : avec excision du coccyx.	—	Suture circul. des 2 bouts.	—
25	Amputation. *Méthode de Kocher* : sans excision du coccyx.	Ouvert, suturé.	Suture du bout sup. à l'anus.	—
26	Amputation. *Méthode de Kocher* : avec excision du coccyx.	Ouvert, suturé.	Suture du bout sup. à la plaie post.	Adhérences au crum.
27	Amputation. *Méthode de Kocher* : sans excision du coccyx.	—	—	—
28	Amputation. *Méthode de Kocher* : avec excision du coccyx, précédée d'anus contre nat.	—	Suture du bout sup. à l'anus.	Adhérences à la tale.
29	Résection. *Méthode de Kocher* : avec excision du coccyx et partie du sacrum précédée d'anus contre nat.	Ouvert, suturé.	Suture circul. des 2 bouts.	—
30	Excision. Par l'anus dilaté.	—	Suture de la muqueuse.	—
31	Excision. *Méthode de Kocher* : modifiée. Excis. du coccyx et incision du rectum.	—	Suture de la muqueuse à la peau de la plaie.	—
32	Excision. *Méthode de Kocher* : modifiée. Excis. du coccyx et incision du rectum.	—	Suture de la muqueuse à la peau de la plaie.	—

RÉSULTAT OPÉRATOIRE	RÉSULTAT ÉLOIGNÉ	CONTINENCE	DURÉE DE LA MALADIE AVANT L'OPÉRATION	SURVIE APRÈS L'OPÉRATION
...son en 1 mois 1/2.	Mort de métastases généralisées.	Continence partielle.	2 ans 1/2.	13 mois.
—	Mort de pneumonie purulente.	—	12 mois.	7 jours.
—	Mort de pleurésie purulente.	—	12 mois.	21 jours.
—	Guérison pendant un an, puis mort de récidive.	Continence partielle.	8 mois.	21 mois.
—	Mort d'infection staphylococcique et métastase.	—	6 mois.	19 jours.
...eum en 3 mois.	Mort récidive locale.	Continence, rétrécissement.	6 mois.	14 mois.
...on en 1 mois.	Guérison radicale. En vie.	Continence partielle.	3 mois.	10 ans.
...on en 1 mois.	Mort de métastases au foie.	Incontinence.	3 mois.	2 ans 6 mois.
...on en 3 mois.	Mort de métastase au foie.	Incontinence.	8 mois.	7 mois.
...on en 1 mois 1/2.	Mort de récidive.	Partielle.	6 mois.	18 mois.
...on en 2 mois.	Mort d'embolie cérébrale, métastases au foie.	Complète.	4 mois.	4 mois.
—	Mort de péritonite purulente.	—	4 mois.	2 jours.
—	Mort d'infection généralisée.	—	4 mois 1/2.	20 jours.
...on en 2 mois.	Mort de récidive (?).	Partielle.	6 mois.	11 mois.
—	Mort, iléus, péritonite fibrineuse.	—	4 mois.	8 jours.
...on.	Récidive qu'on opère, puis guérison radicale. En vie.	Partielle.	—	6 ans 1/2.
...on en 3 mois.	Guérison radicale, mort maladie inconnue.	—	6 mois.	3 ans.
...on en 2 mois 1/2.	Mort de métastase au sternum.	Incontinence.	5 mois.	7 mois.
...on en 1 mois.	Mort de récidive au sacrum.	Continence complète.	1 an.	3 ans 3 mois.
...on en 1 mois.	Mort de récidive locale.	Continence complète.	2 mois.	1 an.
...on en 1 mois.	Guérison radicale. Vit encore.	Incontin., prolapsus.	3 mois.	4 ans.

Nos	MÉTHODE OPÉRATOIRE	TRAITEMENT DU PÉRITOINE	TRAITEMENT DE L'INTESTIN	COMPLICATIONS
12	Amputation. *Méthode de Kraske* : avec incis. parasacrée et excis. du 1/3 du sacrum.	Ouvert, sans suture.	Suture du bout supérieur à l'anus.	Adhérences au sacrum.
13	Amputation. *Méthode de Kraske* : avec incis. parasacrée et excis. du coccyx.	—	Suture du bout sup. à la plaie.	—
14	Amputation. *Méthode de Rydygier.*	Ouvert, saisi par 2 pinces à demeure.	Bout supér. laissé fermé dans la plaie.	Abcès périrectal.
15	Amputation. *Méthode de Rydygier.*	Ouvert, suturé.	Bout sup. fixé à la plaie postérieure.	—
16	Amputation. *Méthode de Rydygier.*	Ouvert, sans sut.	Bout sup. fixé à la plaie postérieure.	Résection d'une vésicule séminale.
17	Amputation. *Méthode de Rydygier.*	Ouvert, pas de sut.	Bout sup. laissé fermé dans la plaie.	Adhérences au bassin.
18	Excision. *Méthode de Kocher* : modifiée (Excis. du coccyx). Incis. post. du rectum.	—	Suture dans la muqueuse à la peau en arrière.	—
19	Amputation. *Méthode de Kocher* : sans excision du coccyx.	—	Suture du bout sup. à l'anus.	—
20	Amputation. *Méthode de Rydygier* : résection temporaire du sacrum.	Ouvert, suturé.	Bout supérieur suturé à l'anus.	Déchirure du rectum.
21	Amputation. *Méthode de Rydygier.*	Ouvert.	Suture du bout sup. à la plaie post.	Adhérences de l'S iliaque.
22	Excision. Par l'anus dilaté.	—	Suture de la muqueuse à l'anus.	—
23	Amputation. *Méthode de Rydygier* : précédée d'anus contre nature.	Ouvert, pas de suture.	Bout supérieur suturé à la plaie post.	Excision de la prostate. Abcès péritonitique.
24	Résection. *Méthode de Kocher* : avec excision du coccyx.	—	Suture circul. des 2 bouts.	—
25	Amputation. *Méthode de Kocher* : sans excision du coccyx.	Ouvert, suturé.	Suture du bout sup. à l'anus.	—
26	Amputation. *Méthode de Kocher* : avec excision du coccyx.	Ouvert, suturé.	Suture du bout sup. à la plaie post.	Adhérences au sacrum.
27	Amputation. *Méthode de Kocher* : sans excision du coccyx.	—	—	—
28	Amputation. *Méthode de Kocher* : avec excision du coccyx, précédée d'anus contre nat.	—	Suture du bout sup. à l'anus.	Adhérences à la prostate.
29	Résection. *Méthode de Kocher* : avec excision du coccyx et partie du sacrum précédée d'anus contre nat.	Ouvert, suturé.	Suture circul. des 2 bouts.	—
30	Excision. Par l'anus dilaté.	—	Suture de la muqueuse.	—
31	Excision. *Méthode de Kocher* : modifiée. Excis. du coccyx et incision du rectum.	—	Suture de la muqueuse à la peau de la plaie.	—
32	Excision. *Méthode de Kocher* : modifiée. Excis. du coccyx et incision du rectum.	—	Suture de la muqueuse à la peau de la plaie.	—

RÉSULTAT OPÉRATOIRE	RÉSULTAT ÉLOIGNÉ	CONTINENCE	DURÉE DE LA MALADIE AVANT L'OPÉRATION	SURVIE APRÈS L'OPÉRATION
Guérison en 1 mois 1/2.	Mort de métastases généralisées.	Continence partielle.	2 ans 1/2.	13 mois.
—	Mort de pneumonie purulente.	—	12 mois.	7 jours.
—	Mort de pleurésie purulente.	—	12 mois.	21 jours.
—	Guérison pendant un an, puis mort de récidive.	Continence partielle.	8 mois.	21 mois.
—	Mort d'infection staphylococcique et métastase.	—	6 mois.	19 jours.
Guérison en 3 mois.	Mort récidive locale.	Continence, rétrécissement.	6 mois.	14 mois.
Guérison en 1 mois.	Guérison radicale. En vie.	Continence partielle.	3 mois.	10 ans.
Guérison en 1 mois.	Mort de métastases au foie.	Incontinence.	3 mois.	2 ans 6 mois.
Guérison en 3 mois.	Mort de métastase au foie.	Incontinence.	8 mois.	7 mois.
Guérison en 1 mois 1/2.	Mort de récidive.	Partielle.	6 mois.	18 mois.
Guérison en 2 mois.	Mort d'embolie cérébrale, métastases au foie.	Complète.	4 mois.	4 mois.
—	Mort de péritonite purulente.	—	4 mois.	2 jours.
—	Mort d'infection généralisée.	—	4 mois 1/2.	20 jours.
Guérison en 2 mois.	Mort de récidive (?).	Partielle.	6 mois.	11 mois.
—	Mort, iléus, péritonite fibrineuse.	—	4 mois.	8 jours.
Guérison.	Récidive qu'on opère, puis guérison radicale. En vie.	Partielle.	—	6 ans 1/2.
Guérison en 3 mois.	Guérison radicale, mort maladie inconnue.	—	6 mois.	3 ans.
Guérison en 2 mois 1/2.	Mort de métastase au sternum.	Incontinence.	5 mois.	7 mois.
Guérison en 1 mois.	Mort de récidive au sacrum.	Continence complète.	1 an.	3 ans 3 mois.
Guérison en 1 mois.	Mort de récidive locale.	Continence complète.	2 mois.	1 an.
Guérison en 1 mois.	Guérison radicale. Vit encore.	Incontin., prolapsus.	3 mois.	4 ans.

Nos	MÉTHODE OPÉRATOIRE		TRAITEMENT DU PÉRITOINE	TRAITEMENT DE L'INTESTIN	COMPLICATIONS
33	Excision.	*Méthode de Kocher* : modifiée. Excis. du coccyx et incis. du rectum.	Ouvert, suturé.	Suture de la muqueuse à la peau de la plaie.	—
34	Excision.	*Méthode de Kocher* : modifiée. Excis. du coccyx et incis. du rectum.	Ouvert.	Suture de la muqueuse à l'anus.	—
35	Excision.	*Méthode de Kocher* : modifiée. Excis. du coccyx et incis. du rectum.	—	Suture de la muqueuse à l'anus.	Adhérences à la prostate.
36	Excision.	Par la voie périnéo-vaginale (Dieffenbach).	—	Suture de la muqueuse au périnée.	—
37	Excision.	Par la voie abdominale.	Ouvert.	—	Résection de la vessie. Adhér. au bassin.
38	Excision.	*Méthode de Kocher* : modifiée sans excision du coccyx.	—	Suture de la muqueuse à l'anus.	—
39	Excision.	*Méthode de Kocher* : modifiée avec excision du coccyx.	—	Suture de la muqueuse à la peau de l'incision post.	—
40	Excision.	*Méthode de Kocher* : modifiée sans excision du coccyx.	—	Suture de la muqueuse à la peau de l'incision post.	Adhérence à la prostate.
41	Amputation.	*Méthode de Kocher* : modifiée avec excision du coccyx.	Ouvert.	Suture du bout supérieur à l'anus.	Adhérences au péritoine.
42	Excision.	*Méthode de Kocher* : modifiée avec excision du coccyx.	—	Suture de la muqueuse à l'anus.	—
43	Excision.	*Méthode de Kocher* : modifiée avec excision du coccyx.	Ouvert, suturé.	Suture de la muqueuse à la peau de l'incision.	
44	Excision.	Par le périnée.	—	Suture de la muqueuse à la peau de l'incision.	—
45	Amputation.	*Méthode de Kocher* : sans ouvert. du rectum avec excision du coccyx.	Ouvert, pas suturé.	Suture du bout sup. à l'anus.	—
46	Amputation.	*Méthode de Kocher* : sans ouvert. du rectum avec excision du coccyx.	—	Suture du bout sup. à l'anus.	—
47	Amputation.	Par le vagin.	—	Suture du bout sup. à l'anus.	Adhérence au vagin.
48	Amputation.	*Méthode de Kocher* : sans ouvert. du rectum avec excision du coccyx.	Ouvert, pas suturé.	Suture du bout sup. à l'anus.	Adhérences au sacrum, déchirure du rectum.

RÉSULTAT OPÉRATOIRE	RÉSULTAT ÉLOIGNÉ	CONTINENCE	DURÉE DE LA MALADIE AVANT L'OPÉRATION	SURVIE APRÈS L'OPÉRATION
Guérison en 1 mois 1/2.	Mort récidive.	Continence partielle.	1 an.	10 mois.
Guérison en 1 mois 1/2.	Mort d'abcès hépatique.	—	1 an.	1 mois 1/2.
—	Mort d'abcès rétropéritonéal, néphrite, hémorragie.	—	2 mois 1/2.	1 mois.
Guérison en 1 mois 1/2.	Guérison radicale. Vit.	Continence partielle.	3 mois.	2 ans 10 mois.
—	Mort rupture de la vessie.	—	—	10 jours.
Guérison en 3 semaines.	Guérison radicale. Vit.	Continence partielle.	2 mois.	2 ans 6 mois.
Guérison en 1 mois.	Récidive. Vit.	Continence partielle.	8 mois.	2 ans.
Guérison en 1 mois 1/2.	Mort de cachexie sans récidive.	Continence partielle.	3 mois.	6 mois.
Guérison en 8 semaines.	Mort de récidive. Cachexie.	Continence partielle.	3 mois.	1 an.
Guérison en 1 mois 1/2.	Guérison radicale. En vie.	Continence partielle.	6 mois.	18 mois.
Guérison en 1 mois.	Guérison radicale. En vie.	Continence partielle.	1 mois.	18 mois.
Guérison en 3 semaines.	Guérison radicale. En vie.	Continence complète.	1 an.	12 mois.
Guérison en 3 mois.	Guérison radicale. En vie.	Continence complète.	18 mois.	12 mois.
Guérison en 3 mois.	Guérison radicale. En vie.	Continence partielle.	1 an.	12 mois.
Guérison en 1 mois 1/2.	Guérison radicale. En vie.	Incontinence.	6 mois.	7 mois.
Guérison en 3 mois.	Guérison radicale. En vie.	Continence complète.	8 mois.	8 mois.

DE LA VASO-VÉSICULECTOMIE

DANS LES CAS DE TUBERCULOSE GÉNITALE

PAR MM. LES DOCTEURS

R. BAUDET
Chirurgien des hôpitaux de Paris.

et

L. KENDIRDJY
Ancien interne des hôpitaux de Paris.

(*Suite* [1].)

C. — Méthode sacrée.

1° L'ablation des vésicules séminales par la voie sacrée a été exécutée par Schede pour la première fois en 1893, à deux reprises différentes. Puis Sick (de Hambourg) en 1893, Routier en 1898, Percy Bolton en 1899, et König en 1900, ont suivi cette méthode.

Cette méthode consiste à appliquer les premiers temps de la méthode de Kraske à l'ablation des vésicules séminales; ces premiers temps eux-mêmes comportent de nombreuses modifications suivant les incisions employées.

Schede, dans sa première observation, a appliqué les principes de l'opération de Kraske; c'est ce que Routier a fait également. Dans sa deuxième tentative, Schede appliqua le procédé de Rydygier; c'est le procédé que Sick, Percy Bolton et König ont également suivi.

Rappelons en quelques mots les principaux temps de ces deux opérations.

Dans la méthode de Kraske, le malade est couché sur un côté, le droit de préférence. On fait, sur la ligne médiane, une incision qui part de l'anus, suit le sillon interfessier, et aboutit sur la crête sacrée vers son milieu.

Quand on a disséqué les lèvres de cette plaie, on coupe et on rugine les insertions sacrées du grand fessier gauche, en les repoussant en dehors; et l'on met à nu la partie gauche du sacrum.

On désarticule le coccyx, puis on sectionne au ciseau et au marteau l'aile gauche sacrée, depuis le sommet du sacrum en bas jusqu'au

1. Voir le numéro de septembre 1906.

troisième trou sacré en haut, en passant en dehors du quatrième trou sacré.

Ce sont là les temps préliminaires de l'opération. Ils permettent de pénétrer dans l'excavation pelvienne.

2° *Comment aborder les vésicules?*

Il faut pour cela récliner le rectum en bas, du côté opposé à la section sacrée. Cette libération du rectum doit se faire avec ménagement, cet organe étant assez fortement soutenu sur les côtés par la cloison sacro-recto-génitale.

Quand cette cloison est effondrée, le rectum peut être écarté; et les doigts arrivent sur les vésicules. On peut alors voir aisément la prostate, les deux vésicules et le bas-fond vésical.

Pour rendre les vésicules plus saillantes, on recommande de pousser une injection dans la vessie et de la distendre. Cette manœuvre complémentaire ne nous paraît pas indispensable.

3° *Comment enlever les vésicules?*

L'ablation proprement dite des vésicules et du déférent se fait comme nous l'avons exposé dans la méthode périnéale. On les énuclée avec facilité, quand il n'y a pas de péri-vésiculite, et qu'elles ont conservé assez de consistance. D'autres fois on est obligé de les enlever par morcellement, fragment par fragment : on s'expose dans ce cas à laisser quelques parties tuberculeuses dans la plaie. C'est ainsi que Schede et Routier se sont heurtés à des vésicules qui s'effritaient quand on exerçait sur elles la moindre traction. Reconnaissons du reste que ces cas particuliers restent difficiles, quelles que soient les méthodes utilisées.

La reconstitution des plans fibro-aponévrotiques et de la peau, et le drainage, avec ou sans tamponnement, ne présentent rien de spécial.

Procédé de Rydygier.

Il faut distinguer, quand on lit les observations publiées, l'incision de Rydygier et la méthode de Rydygier.

L'incision de Rydygier a pour but d'aborder le sacrum et le coccyx. Elle commence en haut au niveau de l'épine iliaque supérieure et postérieure gauche, aboutit au sommet du coccyx et continue médiane jusque vers l'anus dans le sillon interfessier.

Elle est donc oblique en bas et en dedans et fait avec la ligne des apophyses épineuses sacrées un angle ouvert en haut.

Les auteurs que nous avons cités plus haut ont utilisé cette incision. Mais, seuls, Schede dans son deuxième cas, Sick, Percy Bolton, König, ont exécuté la vraie méthode de Rydygier, qui consiste dans

la résection temporaire du sacrum et du coccyx. De sorte que, lorsque l'opération fut terminée, ils ont fermé la brèche osseuse en rabattant le volet ostéo-fibro-cutané.

Nous n'insisterons pas beaucoup sur les variantes.

L'un de nous a étudié expérimentalement sur le cadavre la méthode de Kraske et ses variétés, en les appliquant à l'ablation des vésicules séminales. Les résultats de nos observations sont consignés dans la thèse de notre élève et ami, le Dr Reyt. Voici les réflexions que cette opération nous a suggérées :

« La façon de couper le sacrum n'a pas grande importance; il faut cependant noter qu'il n'est pas nécessaire d'aller très haut.

« Nous ferons aussi remarquer qu'il vaut mieux couper le sacrum en dehors des trous sacrés qu'en dedans, et cela à cause de la disposition des aponévroses sacro-recto-génitales, décrite par Farabeuf (*Manuel opératoire*, p. 1063).

« En examinant le schéma de Farabeuf, on verra que, si le sacrum est coupé en dehors des trous sacrés, les vésicules sont bien plus facilement abordables. »

On n'a pas, en effet, à passer dans l'intérieur de la gaine du rectum et à séparer le rectum des cloisons recto-sacrées. On doit passer en dehors de ces cloisons, en réclinant le rectum et sa gaine; on arrive ainsi directement sur les vésicules.

Dans l'opération de Kraske pour l'amputation du rectum, il vaut mieux passer *en dedans des trous sacrés*, pour pénétrer dans la gaine même du rectum, puisque c'est au rectum que l'on a affaire. Dans la même opération, pour enlever les vésicules séminales, il vaut mieux passer *en dehors des trous sacrés* et de la gaine du rectum, puisque l'on se propose d'éviter et de contourner le rectum.

D. — Méthode parasacrée.

En réalité, la vraie méthode parasacrée n'a été suivie par aucun chirurgien dans les cas d'ablation des vésicules tuberculeuses; et c'est par un véritable abus de langage que l'on donne le nom de parasacrés aux procédés employés par Schede et par Sick. Et encore pour Schede, il faut s'entendre. En 1890, Schede a enlevé les vésicules par une incision *pararectale*. C'est là, non point une opération parasacrée, mais plutôt la taille ischio-rectale de Roux.

En 1894, Schede a enlevé les vésicules après résection temporaire du coccyx. C'est dans ce cas-là qu'il s'est rapproché de la méthode parasacrée. Mais, quelques mois auparavant, Sick venait de pratiquer cette opération et Schede ne faisait que la reproduire.

Or, si l'on se rapporte à l'observation si brève de Sick, voici ce qu'on y peut lire : « On fit l'extirpation par une incision verticale commençant au milieu du sacrum et passant au côté gauche de l'anus. On enlève le coccyx, on écarte le rectum, et, après avoir pénétré dans la région prostatique, on enlève la vésicule séminale gauche avec le reste du canal déférent. »

On voit que le texte est peu précis, et insuffisamment explicatif. Il ne saurait donner au lecteur une idée suffisante de la technique qu'il faut suivre pour exécuter la véritable opération parasacrée. Nous l'avons si bien compris, quand Reyt faisait sa thèse, que nous fûmes obligé, pour pouvoir décrire cette méthode, de faire une série de recherches sur le cadavre, dans le laboratoire de M. Quénu, à Clamart.

Voici en résumé la technique que Reyt donna dans sa thèse d'après nos conseils :

« Le malade est placé dans le décubitus latéral et couché sur le côté opposé à la vésicule que l'on veut enlever, la cuisse légèrement fléchie sur le bassin.

« 1° On incise la peau, suivant une ligne qui part du sommet du coccyx et se dirige obliquement en haut et parallèlement au bord du sacrum, en suivant le bord de cet os sur une longueur de 10 centimètres environ.

« 2° On sectionne alors le tissu cellulaire sous-cutané, le grand fessier, le grand ligament sacro-sciatique.

« Il faut encore couper la partie supérieure du releveur de l'anus; et, si l'on veut se donner du jour, il faut même sectionner partie ou totalité du muscle ischio-coccygien.

« On tombe alors sur la face postérieure du rectum; il faut récliner cet organe en bas et le libérer des tractus celluleux qui le font adhérer à la face postérieure de la loge prostato-péritonéale. La vésicule apparaît alors; elle est profondément située à 10 ou 12 centimètres environ.

« Cette incision donne beaucoup de jour; la région vésiculaire est très bien découverte. Mais les vésicules sont à une grande profondeur et il est difficile de les saisir. »

On voit donc que cette technique n'est pas la même que celle qui a été suivie par Sick. Sick sectionne le coccyx. Nous passons en dehors du coccyx que nous respectons. C'est là une distinction capitale; et l'opération de Sick n'est qu'un dérivé ou un diminutif de l'opération de Kraske.

Il faut bien reconnaître qu'une lacune s'est glissée dans la plupart des observations et que, pour certains auteurs, Schede, Percy Bolton,

König principalement, la méthode parasacrée et la méthode de Rydygier sont synonymes. En réalité, la méthode, qu'ils ont appliquée et qu'ils qualifient de l'un ou l'autre de ces noms, n'est ni la méthode parasacrée, ni la méthode de Rydygier. Ces chirurgiens, en effet, désarticulent le coccyx et sectionnent le muscle releveur coccy-périnéal sur le bord externe du sacrum, pour pénétrer ainsi dans la cavité pelvienne. Or ils n'appliquent pas la méthode parasacrée, puisqu'ils désarticulent le coccyx, au lieu de passer en dehors de lui. Ils n'appliquent pas non plus la méthode de Rydygier, puisqu'ils passent en dehors du bord sacré, au lieu de réséquer ce bord sacré lui-même.

Ils emploient une méthode bâtarde, qui procède de l'une ou de l'autre, et qui porte bien à tort tantôt le nom de parasacrée, tantôt celui de Rydygier.

De ces deux noms, le moins impropre est celui de parasacrée, puisque dans cette opération on passe en dehors du sacrum, sans y toucher, tout en réséquant le coccyx.

Cette opération, dite parasacrée, a sur la méthode sacrée l'avantage de passer en dehors du rectum et de sa gaine. Cet avantage cesserait d'exister si, dans la méthode sacrée, on sectionnait le sacrum en dehors des trous sacrés.

Dans ce cas-là, la méthode parasacrée présenterait encore un autre avantage : celui de ne pas créer une brèche osseuse et par conséquent de rendre plus rapide la guérison du malade. — Telles sont les deux grandes différences entre ces deux méthodes, sacrée et parasacrée, dans les temps préliminaires de l'opération.

Les temps ultérieurs, la découverte des vésicules, leur extirpation et celle du segment terminal du déférent, sont les mêmes. Nous n'avons rien à y ajouter.

Accidents des méthodes sacrée et parasacrée.

Il semble, en somme, que la voie sacrée et la voie parasacrée permettent d'aborder assez facilement la vésicule séminale. Nous ne voyons relater dans les observations aucun incident opératoire, qui tienne à la méthode opératoire elle-même. Seul Percy Bolton eut, au cours de la libération des vésicules, une hémorragie assez abondante; mais il s'en rendit maître facilement et ne fut nullement gêné dans sa dissection.

Quant aux difficultés d'ablation, qui tiennent à l'état anatomique des vésicules, elles ne sont pas imputables à la méthode. C'est ainsi que, dans l'observation de Schede, la vésicule était transformée en une cavité remplie de masses fongueuses : on ne pouvait les distin-

guer des parties voisines. Il fallut les curetter et les enlever par morcellement.

Dans le cas de Routier, il y avait une péri-vésiculite scléreuse intense, qui enserrait le rectum et déterminait un rétrécissement étroit de cet organe. Aussi la résection des vésicules fut-elle assez pénible, et ne put-on pas les enlever en totalité.

De pareilles difficultés ne prouvent rien contre la méthode.

Par contre Schede, Sick, König, affirment que leur opération fut très facile. Dans le cas de Schede, le sacrum et le coccyx réséqués temporairement étaient au bout de six semaines complètement soudés.

E. — MÉTHODE INGUINALE.

« L'extirpation totale du canal déférent et de la vésicule séminale par voie inguinale, faite pour la première fois par le professeur Villeneuve en 1891, étudiée sur le cadavre par son élève Platon en 1898, et par la princesse Guédroytz de Béloséroff, élève de Roux de Lausanne en 1899, n'est pas entrée dans la pratique chirurgicale, à cause, semble-t-il, de ses difficultés d'exécution [1]. »

Baudet et Duval citent à ce propos les expériences de Platon, qui, sur 10 essais cadavériques, eut 9 échecs; celles de Mme de Béloséroff, qui, sur 6 cas, eut 6 échecs; les opinions défavorables de Weir [2], F. de Tulle [3], et de Guelliot [4]. Il nous a semblé que les difficultés opératoires ne tenaient pas à la méthode, mais à une technique un peu incertaine, insuffisamment anatomique; et l'un de nous, en collaboration avec P. Duval, a donné un aperçu anatomique de la région vésiculaire et une technique nouvelle de cette opération.

Nous avons appliqué cette technique un certain nombre de fois sur le cadavre; du reste, dans aucun cas, nous n'avons cassé le déférent. Nous avons pu présenter à la Société anatomique [5] nos pièces expérimentales absolument intactes, c'est-à-dire des testicules, canaux déférents et vésicules enlevés d'un seul bloc.

Cette nouvelle méthode, nous l'avons appliquée sur le vivant deux fois avec succès. Depuis Robineau, reproduisant la même technique, a exécuté la même opération. Son observation inédite est reproduite à la fin de ce travail.

1. *Revue de Chirurgie*, mars 1901, Baudet et Duval.
2. *Medical Record*, 11 août 1894.
3. *Journal of cutaneous and genito-urinaries diseases*, 1896, n° 9.
4. *Presse médicale*, 1898.
5. Baudet et Duval, *Soc. anat.*, 6 juillet 1900.

Technique opératoire.

On trouvera dans la *Revue de Chirurgie* de mars 1901 la technique suivie par Baudet et Duval. Nous préférons, au lieu de transcrire intégralement ce qui a été publié, reprendre les divers temps de cette opération, tout en les commentant.

1° *Temps funiculo-scrotal.* — L'incision des bourses permet d'enlever le testicule tout entier, ou de réséquer simplement l'épididyme.

2° *Temps inguinal.* — *a*) L'incision scrotale prolongée doit aller jusqu'à l'épine iliaque antéro-supérieure à deux travers de doigt en dehors d'elle. Il faut que cette incision remonte au-dessus de l'orifice profond du canal inguinal.

b) Ce canal doit être fendu dans toute sa longueur.

3° *Temps iliaque.* — Là il faut être anatomiste. — *a*) Il faut effondrer le fascia transversalis, arriver à la face externe du péritoine pariétal, et ne pas l'ouvrir.

b) Il faut décoller la face externe de ce péritoine pelvien, au ras de sa face externe : cela est capital.

4° *Temps pelvien.* — Ainsi, en s'engageant au-dessous du péritoine, mais en restant au contact de lui, on ne va pas, dans l'intérieur de l'*aponévrose cache-vaisseaux*, s'égarer au milieu des branches de l'hypogastrique et de l'uretère. On ne doit pas avoir besoin de disséquer le déférent; il sera, par cela même qu'on est dans la bonne voie et qu'on a décollé le péritoine du fascia propria, à peu près disséqué d'avance.

5° *Dissection du déférent.* — Le péritoine a été libéré; il est récliné en haut et en dedans à l'aide d'un large écarteur, qui relève le paquet intestinal, expose la région vésiculaire et réfléchit la lumière dans le fond de cette région.

Le canal déférent sous-tendu, mais non tiré, est libéré à la sonde cannelée et aux ciseaux courbes de quelques tractus conjonctifs qui l'entourent encore. On arrive ainsi sur la vésicule.

6° *Dissection de la vésicule.* — Nous incisons la gaine vésiculaire sur le bord externe de la vésicule, c'est-à-dire le long de l'artère vésiculaire, que nous lions s'il le faut; nous libérons complètement la vésicule, en l'attirant par le fond avec une pince de Kocher. Nous la sectionnons ras de la prostate au niveau de son col, en même temps que le canal déférent. — 7° Nous fermons le ventre. Nous enlevons la large valve; et, de ce fait, les anses intestinales retombent dans la plaie; elles refoulent le péritoine pariétal, précédemment

décollé, contre la fosse iliaque. Nous terminons en reconstituant le canal inguinal et en suturant la plaie scrotale.

Il faut bien reconnaître que la technique suivie par les auteurs qui nous ont précédés a donné lieu à des difficultés plus ou moins sérieuses, parce qu'elle n'a pas été assez anatomique.

Il suffit de se rappeler que le déférent est immédiatement sous le péritoine pariétal et qu'il faut décoller ce péritoine, mais en laissant adhérer à sa face externe le moins de tissu possible et ne pas s'égarer sous le feuillet de l'hypogastrique : ce qui a été l'erreur commune. Le péritoine étant décollé — et il se décolle presque d'un seul coup, — ce déférent est décollé du même coup jusqu'à la vésicule. On coupe quelques tractus conjonctifs qui l'entourent encore avec des ciseaux, mais sans tirer sur lui.

Voilà comment il faut disséquer le déférent. Quant à la vésicule, pour l'enlever, il faut la voir; pour cela il faut une plaie large et bien éclairée. La large valve abdominale remplit ce but et permet de ne pas opérer au fond d'un puits.

De cette façon on n'aura pas besoin de faire des dissections de force, « en tirant sur le déférent comme sur le ligament rond dans l'opération d'Alexander », et en arrachant la vésicule.

Du reste, comparons à la technique que nous venons de donner celle qui a été suivie par les chirurgiens qui nous ont précédés.

Procédé Villeneuve-Platon.

Temps inguinal. — Les auteurs n'incisent les téguments que jusqu'à l'orifice inguinal.

C'est trop peu; il faut aller au-dessus de l'orifice inguinal profond.

Ils tirent progressivement sur le canal déférent, comme on le fait sur le ligament rond dans l'opération d'Alexander; et ils effondrent peu à peu, avec l'index, la paroi postérieure du trajet, en se guidant sur la saillie de ce canal. On peut ainsi inciser, si c'est nécessaire, un des piliers de l'anneau.

Nous avons insisté plus haut sur les défauts de cette technique, qui ne sépare les tissus qu'en suivant le déférent comme un fil et en tirant sur lui pour mieux le disséquer. C'est inversement que l'on doit procéder. Pour séparer le déférent, il faut d'abord largement séparer les deux plans entre lesquels il est contenu, plan péritonéal en dedans, plan aponévrotique en dehors. On fait ainsi une véritable énucléation du déférent dans toute l'étendue de sa loge, au lieu de l'extirper en l'arrachant.

Temps vésiculaire. — Ces auteurs reconnaissent la base de la prostate, et, au-dessus, la vésicule que le doigt accroche et détache.

C'est le contraire que nous faisons. Nous voyons d'abord et très largement la vésicule et cela parce que la plaie est largement exposée. Nous n'avons pas besoin de *tâter avec le doigt* la base de la prostate pour aller accrocher au-dessus et au hasard la vésicule pour pouvoir la détacher.

Robineau a suivi notre technique. Il a eu soin, comme nous, d'effondrer largement le canal inguinal dans toute son étendue. Il a sectionné même les vaisseaux épigastriques. Puis, il a décollé le péritoine pariétal, l'a écarté avec une valve, et, pour mieux l'écarter, il a placé le malade dans la position de Trendelenburg : ce qui nous paraît très rationnel et très commode.

Procédé de Legueu.

Legueu, dans un de ses cas, a incisé directement sur le bord externe du muscle droit. Il a décollé le péritoine ilio-pelvien et est allé rechercher immédiatement le canal déférent. Il a continué l'opération par l'ablation de ce segment du déférent et de la vésicule.

Puis il a terminé en enlevant les segments inguinal et scrotal du déférent et l'épididyme.

C'est la même opération que nous faisons, mais à rebours. C'est la même incision dans la région inguinale, mais en passant en dedans du canal au lieu de passer par le canal.

Cette opération de Legueu ne nous paraît offrir aucun avantage sur la voie inguinale. On ne se rapproche pas plus de la vésicule que par l'incision précédente. En effet, l'incision inguinale est très étendue; et, quand on récline avec une large valve la lèvre interne de cette incision, on est directement en face de la région des vésicules. Et si l'incision cutanée est en dehors du plan de la vésicule le champ opératoire est bien vis-à-vis de la vésicule.

En outre, il nous semble qu'au lieu d'aller à la recherche du déférent dans la fosse iliaque, ce qui constitue toujours un temps spécial, il vaut mieux suivre le déférent dans le cordon. Non seulement on n'a pas à le chercher, mais c'est lui qui sert de guide pour arriver à la vésicule.

Ces réflexions ne constituent pas une critique du procédé de M. Legueu. Mais nous tenions à montrer que par la voie inguinale on fait tout aussi bien. Nous ne tenons donc ce procédé ni comme inférieur, ni comme supérieur au procédé habituel. Il est différent et plus compliqué.

ACCIDENTS OPÉRATOIRES DE LA MÉTHODE INGUINALE. — On a exagéré certainement les difficultés et les accidents opératoires inhérents à cette méthode.

Il y a certainement un temps un peu difficile; c'est celui qui consiste à aborder la vésicule profondément placée à 10 ou 12 centimètres de la plaie inguinale.

Mais ce temps, difficile à exécuter, le devient beaucoup moins, si l'on a soin d'écarter la masse intestinale avec une large valve, qui éclaire la plaie en réfléchissant la lumière vers le fond du bassin. On peut encore opérer dans la position renversée de Trendelenburg, qui écarte également les intestins et permet l'éclairage direct du bas-fond pelvien.

Quant aux accidents opératoires, ils sont insignifiants. Nous laissons de côté l'hémorragie, qui n'a jamais été sérieuse et qui peut toujours être évitée. Il suffit, quand on va ouvrir la gaine de la vésicule, de pincer l'artère vésiculaire sur le bord externe de la vésicule. Mais notre expérience nous permet de dire que ce pincement préalable est inutile, et, dans les opérations publiées, l'hémorragie n'a jamais existé. Nous ne saurions donc l'admettre au nombre des accidents opératoires. Les deux seuls qu'il soit permis de signaler sont la déchirure du péritoine et la rupture du déférent.

L'*ouverture du péritoine* se produit, quand on dissèque le déférent dans ses segments iliaque et pelvien; ou bien quand on décolle trop brusquement le péritoine de ces deux régions.

Duval l'a ouvert chez l'enfant au niveau même du Douglas, dans sa partie inter-vésiculaire.

Robineau l'a réséqué de parti pris sur une étendue de 4 à 5 centimètres. Il était adhérent à une bosselure du déférent, dans la traversée pelvienne.

Cet accident n'a jamais déterminé de péritonite. Mais, au moment de l'opération, il peut gêner l'opérateur, car les anses intestinales font hernie à travers cette ouverture dans le champ opératoire, et gênent beaucoup les manœuvres de l'opérateur.

Il faut, dans ce cas-là, fermer de suite cette ouverture. C'est ce que Duval et Robineau ont fait dans chacun de leurs cas.

En somme, c'est un accident insignifiant, nullement gênant, si on le répare immédiatement.

La *rupture du déférent* est un accident plus fréquent; il est arrivé à tous les opérateurs. Cette rupture se produit au niveau de la portion pelvienne, entre le croisement de l'uretère et de la vésicule à 10 centimètres de la vésicule (Duval et Villemin), à 10 centimètres de la vésicule (Baudet et Duval), au niveau du croisement de l'ure-

tère (P. Bolton), très près de la vésicule (Robineau), au niveau même de la vésicule et en entraînant une partie de la vésicule (Villeneuve).

Il semble donc que cette rupture soit inévitable au cours de l'opération. La plupart des expériences cadavériques nous la montrent également comme fatale.

Villeneuve dans ses expériences a souvent échoué.

Platon a échoué quatre fois sur quatre.

N° 1,	homme	29 ans,	canal casse à	38	centimètres de sa naissance.
— 2,	—	18 ans,	—	25	—
— 3,	—	34 ans,	—	40	—
— 4,	—	46 ans,	—	22	—

Et dans un cas sur dix seulement il put atteindre la vésicule.

Mme Guédroytz de Béloséroff, 6 fois sur 6, a rompu le déférent :

N° 1	A la distance de.	26	centimètres
— 2	—	24	—
— 3	—	28	—
— 4	—	30	—
— 5	—	31	—
— 6	—	37	—

Les expériences de Weir, de Fuller, n'ont pas été plus heureuses.

Par contre, en suivant la technique qu'ils ont préconisée, Baudet et Duval ont pu plusieurs fois, sur le cadavre, extirper totalement le canal déférent et la vésicule sans les rompre[1].

Il nous semble que cet accident est dû à des tractions intempestives et à une dissection insuffisante. On ne fend pas assez le canal inguinal; on n'ouvre pas assez la fosse iliaque; on ne décolle pas suffisamment le péritoine pariétal avant de commencer la dissection du déférent.

Reconnaissons toutefois que, même en appliquant une meilleure technique, la rupture du déférent peut se produire, par exemple lorsque le déférent est atteint de tuberculose et offre sur son trajet quelques foyers caséeux. Dans ce cas, la moindre traction le rompra; ce qui est arrivé à Bolton, à Duval, à Baudet, à Robineau.

F. — Méthode sus-pubienne.

Hugh Young a inauguré, le 17 mai 1900, une méthode vraiment originale : la méthode sus-pubienne. Par cette méthode, il a fait trois

1. Les pièces expérimentales ont été présentées à la Société anatomique de Paris, à la séance du 6 juillet 1900.

fois l'ablation bilatérale des canaux déférents et des vésicules séminales tuberculeuses. Il a publié ses observations dans les *Annals of Surgery* de 1900 et 1902.

L'opération consiste à aborder les vésicules par une laparotomie médiane sous-péritonéale. Au premier abord, cette opération paraît être la même que la méthode inguinale. Au lieu d'une incision latérale, on fait l'incision médiane; mais c'est toujours l'application du même principe, c'est-à-dire aborder les vésicules par la voie haute et sans ouvrir le péritoine; et l'on pourrait penser que l'opération de Legueu (incision sur le bord externe du muscle droit) est une transition entre la méthode inguinale et la méthode de Young.

En réalité, la méthode de Young diffère absolument des deux autres. Elle diffère par les points suivants :

1° Elle s'accompagne toujours de l'ouverture préalable de la vessie.

2° Ce n'est plus le péritoine pariétal, ilio-pelvien, que l'on décolle, mais le péritoine de la face postérieure de la vessie.

3° Elle permet, par une seule incision, l'ablation des deux vésicules et des segments intra-abdominaux des deux canaux déférents.

Tels sont les points essentiels et caractéristiques de cette méthode. Décrivons-la.

Technique opératoire.

M. Young a un peu varié sa manière dans les trois observations. Nous prendrons comme type de notre description la deuxième opération. Nous dirons ensuite comment la technique diffère dans la première et la troisième.

1° *Temps pariétal.*

Young fait une incision en T dont la branche verticale est médiane et va jusqu'au pubis et dont la branche transversale passe immédiatement au-dessous de l'ombilic. On ouvre ainsi la paroi en sectionnant transversalement les deux muscles partiellement ou totalement.

2° *Temps vésical.*

La vessie apparaît dans la partie inférieure de la plaie, masquée quelquefois par le cul-de-sac péritonéal, qui descend jusqu'au pubis (1re observation). On ouvre la vessie. Cette ouverture préalable de la vessie va permettre :

1° De voir les ulcérations tuberculeuses, que la cystoscopie avait fait constater ou que la simple clinique faisait soupçonner.

2° De réséquer les segments tuberculisés de la vessie. Cette résection n'est pas pratiquée par Young dans ce temps de l'opération, mais dans un temps ultérieur, que nous indiquerons plus loin.

3° De cathétériser les uretères pour ne pas être exposé à les blesser quand on pratiquera le décollement du péritoine, et qu'on disséquera le déférent. Young reconnait, du reste, qu'on peut se passer de cathétériser les uretères.

4° Les doigts, introduits dans la vessie, servent à tendre la paroi postérieure et le sommet de la vessie, pendant que l'autre main pratique le décollement du péritoine vésical.

3° *Temps du décollement péritonéal.*

On décolle le péritoine vésical. Ce décollement est facile, quoi qu'en disent les anatomistes. Le sommet de la vessie et l'ouraque sont assez adhérents. On poursuit ce décollement en bas jusqu'au cul-de-sac de Douglas. Sur les côtés, on prolonge le décollement sur le péritoine pariétal du pelvis. Toutefois Young recommande de ne pas aller trop loin latéralement, afin d'éviter la blessure des vaisseaux nourriciers de la vessie et des uretères qui, à ce niveau, ne sont séparés que par un intervalle de 5 centimètres.

4° *Temps vésiculo-déférentiel.*

Le péritoine décollé a entraîné avec lui le canal déférent. Aussi les rapports de ce canal, dans sa traversée iliaque et pelvienne, sont-ils assez changés pour qu'on risque de s'égarer en le recherchant. Il faut donc aller le rejoindre au niveau même de la vésicule qui n'a pas bougé. C'est donc au niveau même de la vésicule que Young commencera son attaque. Il libère la vésicule et l'extrémité terminale du déférent, sans nous dire toutefois s'il apporte quelque méthode dans cette libération vésiculo-déférentielle. Puis il sectionne ces organes, les 2 vésicules et les 2 déférents, soit au ras de la prostate, soit en plein tissu prostatique. Cette incision de la prostate peut quelquefois enlever une bonne moitié de l'organe.

Les déférents étant donc sectionnés par en bas, Young les relève jusqu'à l'orifice inguinal interne et les sectionne à ce niveau.

L'ablation proprement dite des déférents et des vésicules est terminée.

5° *Temps d'excision vésicale.*

C'est à ce moment seulement qu'on excise l'ulcération tuberculeuse de la vessie. Dans la deuxième observation, l'ulcération était petite et siégeait sur la paroi postérieure. Dans la première, la résec-

tion porta sur la paroi postérieure et sur le sommet de la vessie tout entière, de sorte que Young enleva la moitié de cet organe.

Ces excisions complémentaires étant faites — et l'on juge combien elles compliquent l'ablation proprement dite de la vésicule — l'on ferme la vessie par des sutures appropriées.

6° *Temps de fermeture de la paroi.*

On suture la paroi abdominale, suivant ses convenances particulières, car Young ne donne pas sa technique. Puis on draine, soit l'espace prévésical, soit, derrière la vessie, l'espace prostato-vésiculaire.

7° *Temps inguino-scrotal.*

Ce dernier temps doit varier suivant le caractère des lésions épididymo-testiculaires.

Young, dans deux cas, fit deux incisions inguino-scrotales, droite et gauche, et par chacune de ces incisions, il extirpa le segment qui restait du déférent et enleva les deux testicules.

Dans son premier cas, la castration avait été faite quelque temps auparavant.

Telle est la technique de cette opération, ainsi qu'elle ressort des observations de Young.

Quels en sont les résultats?

Résultats opératoires de la méthode de Young.

Accidents immédiats. — On peut dire que les accidents opératoires sont nuls. Pas d'hémorragie, pas d'ouverture péritonéale, etc. Ce qui ressort de plus clair, c'est que l'opération est complexe, puisqu'il faut trois incisions abdominales et que l'on ouvre et résèque la vessie, et c'est que l'opération est longue (2 heures en moyenne). Mais, avec beaucoup de précautions, tout se passe sans accidents immédiats. Par contre, nous verrons plus loin que les suites opératoires sont très graves.

V. — RÉSULTATS OPÉRATOIRES DE LA VASO-VÉSICULECTOMIE.

Pour apprécier comme il convient les résultats opératoires, nous étudierons successivement les accidents post-opératoires et les causes de la mortalité.

A. — Accidents post-opératoires.

Infection. — La complication post-opératoire qui survient ordinairement, c'est l'infection. Elle peut déterminer la mort ou une

suppuration et une fistulisation plus ou moins longues de la plaie.

Étudions d'abord les causes et les résultats de cette infection, au cours des opérations périnéales, sacrées et parasacrées, opérations par la voie basse.

Infections dans les opérations par la voie basse. — Cette infection n'est pas rare. Ses raisons d'être sont les suivantes.

1° On opère en effet dans une région voisine du rectum. L'infection venant de l'anus peut se produire au moment même où l'on opère, par suite des évacuations involontaires du malade, ou parce que le chirurgien, comme Roux et Fuller, met les doigts dans le rectum pour le disséquer. Elle peut encore avoir lieu les jours suivants, si les matières fécales viennent à se répandre dans la plaie. C'est ce qui se produisit dans un cas de Legueu; le malade eut de la diarrhée le quatrième jour après son opération et sa plaie suppura. C'est ce qui arriva chez un de nos malades. Le rectum très adhérent fut trop dénudé au cours de l'opération. Le troisième jour, une purgation intempestive fut donnée sans notre ordre. Aussi les sutures cédèrent; et une fistule rectale s'établit. Elle se ferma, du reste, rapidement.

2° C'est au cours même de l'opération que la plaie s'infecte. Il faut bien dire que les germes apportés par le chirurgien trouvent là un excellent terrain. Il y a une plaie profonde, très absorbante, et suintante en même temps. Il n'est donc pas étonnant que la réunion par première intention ne se fasse pas toujours. L'infection, d'ailleurs n'est jamais bien grave. Le drainage et la situation déclive de la plaie la font avorter. — Néanmoins, comme nous le verrons plus loin, cette suppuration a tendance à rester fistuleuse un certain temps.

3° Une autre cause de suppuration, ce sont les lésions préalablement septiques contre lesquelles on agit. Les vésicules, le canal déférent, ouverts au cours de l'opération, peuvent infecter la plaie opératoire. Roux, dans un cas, attribue la fistulisation qui s'était faite à ce qu'il avait été obligé d'abandonner une partie du déférent abcédé et rompu. Il en fut de même dans un cas de Moullin.

4° La quatrième cause de suppuration, c'est la tuberculisation de la plaie ou la récidive. Elle fut très nette dans un cas de Sick. C'est là une cause un peu spéciale.

5° Enfin, la cinquième cause, c'est la pénétration de l'urine dans le périnée : c'est la fistule urinaire. Nous l'étudierons à part.

Cette infection, quelle que soit son origine, n'a jamais déterminé la mort. Elle n'a donné lieu qu'à une fistule d'une durée plus ou moins longue.

Cette fistule s'est produite quatorze fois sur 36 opérations.

Roux, 6 cas. — Schede, 2 cas. — Weir, Guelliot, Chavannaz, Sick, Moullin, Hogge, chacun un cas.

Ces fistules durent habituellement d'un à quatre mois. Exceptionnellement, elles ont duré huit mois (Guelliot); un an et demi (Roux).

Quand elles sont dues à la tuberculose et qu'il s'agit d'une véritable récidive, elles peuvent durer indéfiniment; et l'on doit craindre un échec opératoire complet. Il en fut ainsi dans le cas de Sick.

Fistule urinaire. — Nous étudions à part la fistule urinaire.

Elle peut se produire de plusieurs façons.

1° Par section des canaux éjaculateurs. C'est ce qui eut lieu dans les cas d'Ullmann, de Roux, de Moullin, et dans un de nos cas personnels. Voici ce qui se passe dans ces cas-là. Il existe, au centre de la prostate, un noyau caséeux correspondant au trajet des canaux éjaculateurs. En réséquant ce noyau, on ouvre un de ces canaux ou les deux. Sans doute, la brèche prostatique est fermée provisoirement par un ou deux points de catgut; mais, au moment où le malade urine, les fils cèdent sous la pression de l'urine; la plaie s'ouvre et la fistule s'établit.

2° D'autres fois, la fistule est consécutive à la blessure de l'urètre. C'est ce qui survint chez trois opérés de Legueu. Ce n'est pas au moment où l'on coupe les canaux déférents et le col de la vésicule qu'on blesse l'urètre prostatique. C'est plus tôt, au moment où l'on décolle le rectum de la prostate; habituellement ce décollement se fait très facilement. Mais, lorsqu'il y a de la périvésiculite, l'espace décollable prérectal est induré et lardacé. Et, quand on essaye de l'entr'ouvrir, le doigt ou les ciseaux ouvrent l'urètre.

La guérison de ces fistules urinaires se fait plus ou moins vite suivant les cas; assez vite dans le cas d'Ullmann et dans un cas de Roux, où il a suffi de mettre la sonde à demeure.

Elle met plus de temps dans d'autres : cinq mois dans le cas de Legueu; un an dans un de nos cas (30).

Les blessures de l'urètre, quand elles se produisent au cours même de l'opération, peuvent à la rigueur être conjurées. C'est ainsi que Legueu, ayant déchiré l'urètre périnéal, mit une sonde dans la vessie et la fit sortir par le périnée. Il prévint la formation de la fistule, puisqu'au quatrième jour il enlevait la sonde, sans qu'il en résultât aucun dommage pour le malade. Chez un deuxième malade, cette blessure urétrale n'eut également aucune suite fâcheuse. Mais, quand l'urètre prostatique est ouvert, comme

nous l'avons vu plus haut, en sectionnant les canaux éjaculateurs, l'accident ne se manifeste qu'au bout de quelques jours.

Dans notre cas, du reste, nous l'avions prévu et nous avions essayé de fermer la brèche prostatique par quelques points au catgut. Mais, sous la poussée de l'urine, la plaie se rouvrit et la fistule s'établit.

Dans ces derniers cas, l'emploi de la sonde à demeure n'a pu conjurer cet accident qui met du temps à guérir, mais qui guérit.

Autres accidents.

Il est d'autres accidents tardifs, que nous ne ferons que signaler.

La cystite légère qui s'est produite dans un cas de Weir et qui céda à l'injection de glycérine iodoformée. L'arthrite suppurée sacro-iliaque, restée depuis fistuleuse, dans le cas de Schede.

L'hémorragie cérébrale, survenue le vingtième jour de l'opération dans le cas de Roux (8) : hémorragie qui se reproduisit, du reste, quatre ans après et qui, cette fois, emporta le malade.

Infection dans les opérations par la voie haute. — Dans la méthode inguinale, l'infection et même la tuberculisation peuvent se produire. Elles se traduisent par un accident commun : la fistule. C'est ce qui est arrivé très nettement dans le cas de Robineau où l'infection fut mixte, septique et tuberculeuse. C'est aussi ce qui survint chez un de nos opérés. Dans ces deux cas, la fistule guérit assez rapidement, en deux mois et deux mois et demi. C'est dire que le pronostic de ces infections simples ou tuberculeuses a été jusqu'ici assez favorable.

Contrairement à ces deux cas que nous venons de citer, les malades de Villeneuve, Platon, Duval et Villemin, Legueu ont parfaitement guéri.

Quant aux infections qui peuvent se produire dans la méthode de Young, nous ne saurions les comparer aux infections qui peuvent avoir lieu dans les opérations par la méthode de Villeneuve. L'opération de Young est réellement trop complexe; on fait trois incisions abdominales, on ouvre la vessie, on la résèque en grande partie. Tout cela dure 2 heures 1/4. Nous sommes loin des vésiculectomies habituelles. Aussi n'est-il pas étonnant qu'un des malades de Young soit mort au bout de dix-huit jours de septicémie.

En résumé, l'ablation des vésicules séminales est une opération qui ne procure pas la réunion par première intention dans tous les cas, soit parce que le terrain est mauvais, soit parce que la profondeur de la plaie, la longueur de l'opération, le voisinage et la blessure d'organes à contenu septique (rectum, urètre, vessie), l'ablation même d'organe septique (épididyme fistuleux, ouverture et morcellement

de la vésicule, de la prostate et du canal déférent tuberculeux), provoquent cette infection.

Cette fistulisation de la plaie peut être simple, tuberculeuse ou urinaire. Et sur 45 cas nous comptons 14 fistules simples, 2 fistules tuberculeuses, et 4 fistules urinaires.

Le pronostic de ces fistules est en somme favorable; il est un peu plus sérieux pour les fistules urinaires. Il peut être grave pour les fistules tuberculeuses, quand elles indiquent une véritable récidive.

Nous venons d'analyser les divers accidents post-opératoires compatibles avec la vie, qui retardent sans doute la guérison du malade, mais qui n'empêchent pas cependant la guérison définitive.

Étudions maintenant les causes qui peuvent amener la mort des opérés.

B. — Causes de la mort.

Sur les 46 cas que nous rapportons, 9 malades sont morts, mais dans des conditions très différentes :

2 de méningite;
1 de granulie;
4 de tuberculose pulmonaire aiguë;
1 d'apoplexie cérébrale;
1 de septicémie.

Analysons ces cas de mort d'après les méthodes employées.

Méthode inguinale. — Elle comporte 2 cas de mort sur 6 cas opérés.

1er Cas. — *Baudet-Duval.* — Malade de vingt ans, ayant eu un frère amputé de la jambe pour tuberculose du pied. Lui-même a eu une bronchite avec quelques hémoptysies.

Il a une lésion suppurée et fistuleuse des bourses.

Son opération est suivie de suppuration qui guérit avec formation d'une petite fistule. Il meurt de méningite tuberculeuse six mois après l'opération.

2e Cas. — *Legueu.* — Malade âgé de trente-trois ans. A eu sa mère et son frère qui sont morts de la poitrine. Lui-même a maigri; il tousse et a des signes d'induration au sommet droit. Les lésions des bourses ne sont pas suppurées ni fistuleuses.

L'opération ne présenta pas de difficultés très grandes; néanmoins la libération de la vésicule fut assez difficile.

Les suites opératoires furent bonnes. Il meurt de tuberculose pulmonaire l'année suivante.

Méthode de Young. — Elle a été pratiquée trois fois avec deux morts. En outre, l'opérateur ne nous dit pas quel fut le sort de son premier malade.

3e Cas. — *Young*. — Soixante-deux ans. Abcès fistuleux de l'épididyme gauche. Opération longue qui dure deux heures et demie. Elle fut suivie de l'excision partielle de la paroi postérieure de la vessie.

Dès le 4e jour, il a de l'ictère, du subdélire, un pouls à 130°. Il meurt de septicémie, le 18e jour, après avoir eu une fistule urinaire le 8e jour.

L'autopsie montre l'existence d'un abcès dans le poumon gauche. Mais c'est probablement là une lésion ancienne et la septicémie nous paraît être la cause réelle de la mort.

4e Cas. — *Young*. — Trente ans. Fistules des deux épididymes. Les urines troubles étaient dues à l'évacuation d'un abcès prostatique par l'urètre.

L'opération fut suivie de suppuration légère de la plaie abdominale et de fistulisation.

Néanmoins, les urines restèrent troubles. Le soir le malade présentait de la fièvre. Il mourut au bout de quatre mois de généralisation tuberculeuse.

Méthode périnéale. — Elle comporte cinq cas de morts.

5e Cas. — *Ullmann*. — Malade âgé de dix-sept ans; tuberculose génitale à marche extensive, puisqu'on est obligé, après une première castration, d'enlever la vésicule correspondante.

L'opération a des suites favorables. Il y a une petite fistule urinaire qui se tarit d'elle-même au bout de quelques jours.

L'état général redevient très bon. Le malade présente toutes les apparences d'une santé florissante. Il meurt quelques années après de tuberculose pulmonaire.

6e Cas. — *Roux*. — Malade de cinquante ans. Subit la castration et l'ablation de la vésicule droite. Sa plaie suppure légèrement. Dix-huit jours après, il a une hémiplégie droite avec aphasie. Il s'améliore. Mais, quatre ans après, il meurt d'apoplexie.

7e Cas. — *Guelliot*. — Homme de trente-quatre ans. Malgré l'application d'un bon traitement général, les lésions du testicule et de la vésicule s'accentuent. On pratique la castration droite : l'épididymectomie et le curettage des foyers à gauche; la vaso-vésicu lectomie droite.

Fistulisation périnéale. Le malade meurt, 2 mois 1/2 après de tuberculose pulmonaire aiguë.

8e Cas. — *Chavannaz*. — Malade de vingt-huit ans. Sujet amaigri, tousse fréquemment. Signes d'induration pulmonaire. Orifice fistuleux au niveau de la bourse gauche.

Castration et ablation de la vésicule gauche.

Suppuration légère de la plaie périnéale, qui guérit spontanément.

Mais déjà, un mois après l'opération, le malade présente des signes de ramollisement au sommet du poumon gauche et succombe, 5 mois après l'opération.

9e Cas. — *Baudet*. — Homme, quarante-quatre ans. Deux frères morts de

tuberculose pulmonaire. Début de la tuberculose testiculaire à la suite d'une grippe infectieuse.

Tuberculose massive et suppurée du testicule gauche; grosse prostate; grosses vésicules.

Ablation de la vésicule droite, des lobes droit et gauche de la prostate; castration droite. Fistule rectale guérie spontanément; fistule urinaire par ouverture des canaux éjaculateurs.

Mort six mois après de méningite tuberculeuse.

Analysons maintenant ces cas terminés par la mort. Il faut éliminer les deux cas d'Ullmann et de Roux, que l'on ne saurait attribuer aux méthodes de vaso-vésiculectomie. Le malade d'Ullmann succomba plusieurs années après son opération; celui de Roux mourut quatre ans après, d'apoplexie cérébrale.

Les sept autres cas sont plus discutables. Nous croyons cependant que, dans ces cas, la mort a été sinon déterminée, du moins hâtée par l'opération et les accidents infectieux post-opératoires.

Le malade de Baudet et Duval, qui suppura quelque temps et qui eut six mois après une méningite;

Le malade de Legueu, qui mourut de tuberculose pulmonaire quelques mois après, alors qu'au moment de l'opération les signes indiquaient des lésions d'induration;

Le deuxième malade de Young, qui meurt quatre mois après de granulie;

Le malade de Guelliot, qui meurt de tuberculose pulmonaire aiguë au bout de deux mois et demi;

Celui de Chavannaz, qui meurt de tuberculose pulmonaire cinq mois après l'opération;

Celui de Baudet, qui meurt six mois après l'opération de méningite.

Si l'on peut discuter, pour tous les cas, l'influence de l'opération comme cause de la mort, il est indiscutable que, pour le malade de Young, qui présenta le quatrième jour des signes d'infection grave et mourut le dix-huitième jour, a succombé à l'acte opératoire. Cet acte opératoire fut trop long : deux heures et quart; le malade était trop âgé : soixante-deux ans!

Nous reviendrons, du reste, sur ces points au chapitre des indications opératoires.

En résumé, sur ces 47 cas, nous devons compter :

Une mort immédiate par infection;

Six morts rapides par tuberculose (granulie, méningite, tuberculose pulmonaire), tuberculose dont l'acte opératoire a dû précipiter la marche;

Deux morts tardives : apoplexie cérébrale et tuberculose pulmonaire.

En exprimant ces résultats par des chiffres, on voit :

1° Que la mort réellement déterminée par l'acte opératoire et due à l'acte opératoire est de 2,12 p. 100, et que cette mortalité n'existe que dans l'opération de Young, vraiment trop longue et trop complexe;

Dans les autres méthodes, la mortalité opératoire se réduit à 0.

2° La mort, hâtée par ces opérations, sinon déterminée par ces opérations, est de 12,72 p. 100;

3° La mort tardive est de 4,24 p. 100.

En somme, si nous laissons de côté la méthode de Young, trop complexe, nous voyons que la mortalité opératoire est nulle; que la plupart des malades guérissent sans accidents opératoires; qu'un certain nombre présentent, pendant quelque temps, des complications plus ou moins sérieuses, mais finissent par guérir. La guérison est donc la règle et la règle sans aucune exception. Mais il s'agit ici de la guérison opératoire.

Voyons maintenant ce que deviennent plus tard ces malades. Nous venons d'établir qu'un certain nombre ont succombé au bout d'un temps plus ou moins long. Ces cas ont été analysés; nous n'y reviendrons pas. Nous voulons savoir maintenant ce que sont devenus les malades guéris; nous voulons, en somme, étudier les résultats définitifs de la vésiculectomie.

Mais, avant de traiter cette question, nous mettons sous les yeux du lecteur un tableau qui permet d'embrasser, d'un coup d'œil, les résultats tardifs de la plupart des vésiculectomies. Nous disons la plupart, car beaucoup d'observations sont écourtées et muettes sur les suites opératoires.

PLATON. — *Epididymectomie; ablation du déférent, de la vésicule gauche par voie inguinale.* — Malade revu au bout d'un an. État général excellent. Poumon en bon état. Les deux testicules sont indemnes. L'érection et le coït sont faciles.

VILLEMIN ET DUVAL. — *Castration totale à gauche; vésiculectomie gauche, voie inguinale.* — Revu trois mois après, en très mauvais état.

ROUX. — *Castration et vésiculectomie gauche par le périnée.* — Revu huit ans après. La guérison complète se maintenait. L'état général était très bon.

ROUX. — *Castration et vésiculectomie gauches.* — Revu au bout de six ans. L'état général était très bon. Pas de récidive locale ni dans le scrotum ni au périnée.

ROUX. — *Double castration. Ablation des deux vésicules.* — Revu un an et demi après. L'état général était bon. Pas de récidive locale. Le caractère et l'énergie se maintiennent.

GUELLIOT. — *Castration et vésiculectomie droites.* — Revu au bout de huit mois. La guérison se maintenait.

ROUX. — *Castration et vésiculectomie gauches.* — Au bout d'un an, la fistule persistait. L'état général était bon.

ROUX. — *Castration et vésiculectomie gauches.* — Revu trois mois après : Pas de fistule. Bon état général.

BAUDET-KENDIRDJY. — *Castration et vésiculectomie droites.* — Epididymectomie gauche six mois après. Revu au bout de sept ans. Testicule gauche très développé. Les érections sont faciles. Le malade est marié. Excellent état général.

WALKER. — *Castration et vésiculectomie droite ; épididymectomie gauche et curettage de la vésicule.* — Revu au bout de six mois. État local parfait. A augmenté de 10 kgr.

LEGUEU. — *Epididymectomie gauche ; vésiculectomie droite et gauche.* — Revu en bon état : a engraissé. Testicule gauche atrophié. Testicule droit en bon état.

LEGUEU. — *Ablation des deux vésicules. Ablation du déférent gauche.* — Revu en bon état. Aucun trouble fonctionnel. Mictions restent un peu fréquentes. Atrophie du testicule gauche.

LEGUEU. — *Ablation des deux vésicules et des deux lobes prostatiques. Ablation de l'épididyme gauche.* — Revu trois ans après. Le testicule droit est intact. Le gauche a un volume presque normal. Petite fistule périnéale par où sortent quelques gouttes d'urine.

LEGUEU. — *Ablation des deux vésicules et des deux épididymes.* — Revu un an après dans un état satisfaisant.

SCHEDE. — *Ablation du testicule et de la vésicule gauches.* — Revu avec un état général excellent.

RÉSULTATS TARDIFS DES VASO-VÉSICULECTOMIES.

Il faut envisager les résultats tardifs de ces opérations de la façon suivante :

1° Que devient la tuberculose?
2° Que deviennent les troubles urinaires?
3° Que deviennent les lésions locales anciennes?
4° Que devient l'état génital?

1° *Que devient la tuberculose?*

Plusieurs des malades opérés avaient d'autres lésions tubercu-

leuses, très atténuées ou insoupçonnées. La guérison opératoire n'a pas, chez tous, enrayé la marche des autres lésions tuberculeuses. Nous avons vu que sept malades étaient morts, au bout d'un temps variable après leur opération, 1 de granulie, 2 de méningite tuberculeuse, et 4 de tuberculose pulmonaire à marche rapide. La possibilité de pareils résultats assombrit donc le pronostic de la vésiculectomie. Mais, sur ce point, il n'y a là rien qui distingue ces opérations des autres opérations pratiquées dans les cas de tuberculoses locales. N'est-ce point aussi très souvent le sort des tuberculoses chirurgicales médicalement traitées?

Ce qui est plus consolant, c'est de constater la grande amélioration de l'état général, qui se produit chez certains malades très affaiblis quelque temps après l'opération. Pour s'en convaincre, il suffit de se reporter au tableau ci-dessus. On voit, par exemple, des cas, comme celui de Roux, où le malade, après huit ans, avait un état général excellent : celui de Baudet-Kendirdjy, après sept ans; celui de Roux, après six ans, etc.

Il s'agit là, en somme, d'un résultat normal et tout à fait prévu. Lorsque l'affaiblissement de l'état général tient à des lésions tuberculeuses limitées et susceptibles d'une éradication complète ou presque complète, cet état général doit s'améliorer et cette amélioration persister après l'éradication.

2° *Que deviennent les troubles urinaires?*

Nous avons vu que les troubles fonctionnels sont très rares. La douleur presque nulle, sauf dans un ou deux cas. Les troubles génitaux sont habituellement passés sous silence; du reste nous y reviendrons.

Mais, ce qui est plus sérieux, ce sont les troubles urinaires : soit que les malades avaient réellement une cystite concomitante; soit que la cystalgie pût être attribuée aux lésions vésiculo-prostatiques.

Quand il y a cystite concomitante, l'opération paraît être impuissante. L'exemple le plus frappant est le malade de Weir. Ce malade urinait toutes les heures. Les urines troubles contenaient le bacille de Koch. Mais elles n'étaient ainsi infectées que lorsque le doigt, introduit dans le rectum, exerçait une pression sur la prostate. Il n'est donc pas certain que, dans ce cas, il y ait eu réellement cystite. Il aurait fallu sonder le malade et retirer directement l'urine de la vessie.

Après l'opération, la miction resta normale pendant un mois; les bacilles disparurent de l'urine; mais, pendant tout ce temps-là, le malade avait une fistule périnéale qui drainait les sécrétions vésico-

prostatiques vers l'extérieur et les empêchait de se mêler à l'urine.

Lorsque la fistule se ferma, l'irritabilité vésicale recommença. Elle ne s'améliora pas beaucoup, quoique l'on traitât le malade par des injections de glycérine iodoformée à 10 p. 100.

Nous pouvons donc conclure en disant : lorsque les symptômes d'irritabilité vésicale tiennent à des lésions réelles de la vessie ou de la prostate, la seule ablation des vésicules reste impuissante pour calmer de pareils symptômes.

Par contre, lorsque les signes d'irritabilité vésicale tiennent aux lésions de la vésicule et des canaux éjaculateurs, l'opération soulage ou guérit.

Ainsi le malade de Hogge, dont les douleurs vésicales avaient presque disparu au bout d'un mois.

Ainsi le malade de Legueu, qui avait des besoins impérieux d'uriner, dont les urines étaient un peu troubles, mais dont la capacité vésicale était bonne.

Il guérit après l'opération. Les mictions, néanmoins, restaient un peu fréquentes.

3° *Que deviennent les lésions locales anciennes?*

Nous voulons parler surtout des lésions vésiculaires.

En général, la région vésiculaire présente une légère dépression et l'on ne perçoit aucune saillie à la place des vésicules enlevées. A ce niveau, le bas-fond vésical reste souple [1] (Villemin et Duval). D'autres fois, on sent un léger cordon cicatriciel ou un petit noyau dur [2]. Mais l'on ne constate jamais la masse indurée, se substituant à la vésicule enlevée. La guérison opératoire est donc parfaite, même quand la plaie est restée quelque temps fistuleuse.

Nous avons vu que dans un cas [3], la fistule avait persisté, entretenant une suppuration abondante. Il s'agissait, en somme, d'une récidive. C'est le seul cas du reste où il soit parlé de récidive.

Et, cependant, il en est d'autres où l'on a arraché la vésicule (Platon, Villeneuve). D'autres où on l'a curettée...: des cas, en somme, où l'extirpation n'a pas été absolument complète. Et cependant les malades ont guéri.

On peut donc conclure en disant qu'au point de vue local la vésiculectomie assure presque toujours une guérison complète et sans récidive.

4° *Que devient l'état génital?*

1. Villemin et Duval.
2. Roux, Guelliot.
3. Sick.

a. Tout d'abord, les opérations pratiquées sur un seul côté n'améliorent pas sensiblement les lésions de l'autre côté, et même n'empêchent pas la tuberculisation de cet autre côté.

Ainsi, dans le cas de Robineau, on fit une épididymectomie et une vésiculectomie à droite. Il y avait un peu de liquide dans la vaginale et un petit noyau dans la queue de l'épididyme gauche.

Après la guérison du malade, on constata que le noyau et le liquide persistaient à gauche.

Dans une de nos observations, nous enlevâmes le testicule, le canal déférent et la vésicule droits. Quelques mois plus tard, un petit noyau apparut dans la queue de l'épididyme gauche qui nous obligea à pratiquer l'épididymectomie de ce côté.

b. Que devient le testicule du même côté quand on ne pratique que l'épididymectomie et la vésiculectomie? Le testicule du même côté, comme volume et consistance, reste à peu près ce qu'il était.

Dans un cas de Legueu, après avoir enlevé les deux vésicules, on fit l'épididymectomie gauche et la ligature du canal déférent droit. Au bout de trois ans, le testicule gauche avait un volume presque normal et le testicule droit était intact. Néanmoins, le testicule peut quelquefois diminuer de volume. Ainsi, dans un autre cas de Legueu, après double vésiculectomie et épididymectomie gauche, le testicule gauche s'atrophia. Cela ne veut pas dire que ses éléments nobles disparurent et devinrent incapables de fonctionnement. Cela veut dire qu'il devint plus petit.

c. Que devient le testicule du côté opposé?

Roux constate qu'après castration et vésiculectomie gauches le testicule droit devient plus petit, tout en restant normal. Dans le cas de Legueu, cité plus haut, après épididymectomie gauche et double vésiculectomie, le testicule droit resta en bon état. Dans notre cas personnel, après ablation totale de voies génitales droites et épididymectomie gauche, le testicule droit s'hypertrophia.

En somme, malgré le petit nombre de renseignements que nous avons, nous pouvons dire ceci :

L'ablation des voies génitales d'un côté n'empêche pas la tuberculisation de l'autre côté.

L'ablation des voies génitales d'un côté n'amène que peu de changements dans le volume et l'aspect extérieur du testicule du même côté et de celui du côté opposé.

Si ces opérations ne paraissent modifier que très peu l'état extérieur du testicule, elles ne semblent pas non plus modifier beaucoup sa fonction.

Il n'est pas besoin de dire que la canalisation du sperme est

arrêtée; que, si l'opération est bilatérale, le malade est inféconds... : cela va de soi.

Ce qui est plus important, c'est de savoir quel retentissement ces opérations créent sur le pouvoir génital.

Ce retentissement paraît à peu près nul. Il est absolument et certainement nul quand l'opération est unilatérale. Ainsi, par exemple, après une vésiculectomie et une épididymectomie unilatérales, le malade de Platon avait « les érections et le coït faciles ».

Après une castration et une vésiculectomie unilatérales, le malade d'Ullmann avait eu, trois semaines après, deux érections. Le malade de Legueu, qui avait subi une double vésiculectomie, sans qu'on eût touché ni à ses testicules ni à ses épididymes, n'avait aucun trouble fonctionnel.

Quant à notre malade, qui avait eu une castration et une vésiculectomie unilatérales avec épididymectomie de l'autre côté, il avait des besoins génitaux incessants, qu'il satisfaisait dans une large mesure. Quelques années après, il se mariait.

Enfin le malade de Roux, qui subit une double castration et une double vésiculectomie, conservait les attributs de la virilité, et, avec beaucoup d'euphémisme, la princesse Guédroytz de Béloséroff constate dans sa thèse que « le caractère et l'énergie se maintiennent ».

En somme, l'extirpation des canaux déférents et des vésicules ne modifient pas l'état physiologique du malade au point de vue de sa virilité. Cela n'a rien d'étonnant, puisque nous savons que le testicule ne se modifie que peu ou pas du tout après ces opérations. Du reste, ce qui pourrait modifier « la fonction virile », à la suite de ces opérations, ce n'est pas tant l'ablation des vésicules que celle des deux épididymes ou d'un testicule; or, chez un sujet adulte, ces dernières ablations ne diminuent pas la génitalité des opérés.

Il n'en est plus de même quand les deux testicules ont été enlevés. Mais c'est là un point que nous ne voulons pas discuter.

VI. — INDICATIONS OPÉRATOIRES

Nous ne saurions poser les indications opératoires de la vésiculectomie avant de rechercher et d'exposer les différents motifs qui ont poussé les opérateurs à intervenir.

1° *Étendue des lésions le long du canal déférent.*

Certains chirurgiens sont intervenus, parce que les lésions tuberculeuses perceptibles en clinique remontaient très loin le long du canal déférent.

Nous avons rappelé plus haut la discussion qui eut lieu à la Société de Chirurgie (1899) et dont le point de départ fut une observation de M. Beurnier. Ce chirurgien pratiqua la castration avec ablation très haute du canal déférent, après avoir ouvert le canal inguinal.

Or Villeneuve fit plus. Par une incision semblable, il avait pratiqué une opération plus complète, l'ablation totale du déférent et de la vésicule séminale. Son élève Platon se laissa guider par la même indication à savoir les bosselures et les indurations qui remontaient très haut sur le canal déférent.

Il est, en effet, prudent, lorsque les lésions déférentielles vont très loin, d'aller très loin dans leur exérèse. Car, on risque de faire porter sa section sur un point tuberculeux et d'exposer ainsi le malade à des suppurations interminables et à la récidive.

L'observation de P. Bolton est, sur ce point, très instructive.

Son malade avait subi quatre ans auparavant la castration droite.

En pratiquant la castration gauche, Bolton reconnut que le canal déférent était malade d'une façon très manifeste jusqu'à l'orifice inguinal interne. Il fendit la paroi antérieure de l'abdomen et alla sectionner le canal déférent au niveau de son croisement avec l'uretère. Il pensait ainsi avoir dépassé les limites du mal.

Or, l'examen microscopique du point sectionné montra qu'il y avait encore des lésions tuberculeuses. Bolton fit quelque temps après une nouvelle intervention, au cours de laquelle il enleva le dernier segment du déférent et les vésicules.

C'est, à peu de choses près, ce qui est arrivé à Schede, qui, procédant à la castration ordinaire, ne put pas arriver à atteindre, par la voie haute, la partie saine du canal déférent. Aussi fit-il l'ablation de la portion terminale de ce canal et des vésicules par la voie sacrée.

2° *Les vésicules séminales tuberculeuses sont très grosses.*

Dans beaucoup de cas où l'épididyme est augmenté de volume, induré et bosselé, la vésicule ou les vésicules sont également grosses et bosselées. Mais, dans tous ces cas, on ne pense pas qu'il faut intervenir sur les vésicules et on se contente d'agir sur le testicule ou l'épididyme. On pense que l'organisme, débarrassé par le bistouri d'une partie des lésions tuberculeuses, se débarrassera spontanément des autres et qu'on évitera ainsi une opération mal connue et sérieuse.

Certains chirurgiens n'ont pas suivi cette conduite, et, préoccupés du volume et de l'importance des lésions vésiculaires, ont pensé qu'elles méritaient une opération aussi active que celles que l'on applique communément à l'épididyme et au testicule lui-même; que

la difficulté de l'opération ne devait pas être une raison de s'abstenir. Il a donc suffi pour ces auteurs que la vésicule fût grosse, beaucoup plus grosse que normalement, pour qu'ils opèrent.

C'est cette seule considération qui est intervenue dans 15 cas[1]. Or, dans ces cas, comme nous l'avons vu plus haut, les dimensions des vésicules étaient très variables.

Les unes sont mentionnées considérablement agrandies et douloureuses à la pression : ayant 2 fois le volume normal[2]. Les autres ont 4 fois le volume normal et font saillie dans le rectum[3]. D'autres sont très dures et ont des limites diffuses[4], etc. Chez Routier, nous avons dit que les vésicules enserraient le rectum et déterminaient de l'obstruction intestinale. D'autres fois, non seulement les vésicules sont très grosses, mais elles continuent à grossir[5].

3° *Les voies génitales, sans être très malades, sont malades en totalité.*

Pour certains auteurs, Roux principalement, il n'est pas besoin que les vésicules soient très grosses pour intervenir. Il suffit qu'elles soient manifestement malades même d'un seul côté. Dans ces cas, où chez nous l'abstention est la règle, Roux intervient, parce que souvent, après l'épididymectomie seule ou la castration, il se forme une fistule dans la plaie opératoire, parce qu'il veut enlever toutes les lésions tuberculeuses et prévenir ainsi et l'envahissement de l'autre testicule et la généralisation tuberculeuse.

4° *Les canaux déférents et les vésicules sont, au contraire, très tuberculisés.*

Dans ces cas, les indications sont plus marquées, puisque, aux indications tirées des altérations étendues du canal déférent, s'ajoutent celles qui sont tirées de l'état volumineux des vésicules. C'est ce que l'on retrouve dans dix observations[6].

Dans ces cas-là, il y a donc une double indication; il est inutile d'insister.

5° *Les vésicules déjà grosses continuent à grossir après une castration antérieure.*

Il s'agit de cas où les chirurgiens ont eu presque la main forcée. Quoique le malade ait subi antérieurement la castration, les vésicules sont devenues tuberculeuses, ou plutôt leurs lésions tubercu-

1. Observations de Roux (5), Schede (2), Guelliot (2), Baudet-Kendirdjy (1), Baudet (1), Walker, Legueu (2), Routier (?)
2. Roux.
3. Guelliot.
4. Roux.
5. Cas personnel.
6. Villemin et Duval, Baudet et Duval, Legueu, Robineau, Young, Roux (2), Chavannaz, P. Bolton (2).

leuses ont continué à évoluer. C'est là un accident que nous retrouvons dans 5 observations[1]. Ces faits vont à l'encontre de certaines opinions que nous rapportions plus haut, à savoir qu'après la castration, les lésions vésiculo-déférentielles rétrocédaient. Cette opinion, peut-être juste habituellement, ne l'est pas toujours. Rappelons avec quelques détails ces observations si instructives.

Ullmann constate que son malade avait une grosse vésicule; malgré qu'il eût pratiqué la castration, la vésicule continua à grossir et à être douloureuse; il l'enleva.

Un malade de Schede avait été châtré antérieurement des deux côtés! Il revint avec deux vésicules grosses et douloureuses que Schede enleva.

Un autre malade de Schede était dans un cas analogue. Six semaines avant, il avait subi la castration. Il revint avec une vésicule grosse et douloureuse.

Le malade d'Hutchinson avait subi une castration gauche cinq ans auparavant, et, dix mois avant, la castration droite. Il revint avec une fistule dans son moignon droit. Or la vésicule droite était devenue très grosse, dure et bosselée.

Le malade de Sick avait été châtré deux mois auparavant du côté gauche. Il revint avec une vésiculite très marquée du même côté.

Il est utile de rapporter de pareils faits, pour combattre l'opinion classique que nous mentionnons, opinion juste sans doute dans la majorité de cas, mais pas dans tous, et qui pousse réellement trop à l'abstention.

6° *Il y a des troubles fonctionnels vésicaux.*

Certains chirurgiens sont intervenus, parce qu'il y avait des troubles fonctionnels vésicaux liés, soit à des lésions de la vessie, soit à des lésions prostato-vésiculaires. Bien entendu, ces troubles fonctionnels coïncidaient avec l'existence de grosses vésicules[2]. Nous retrouvons ces indications opératoires dans cinq cas.

Les faits de Young sont très particuliers. Young, on le sait, intervenait à la fois et pour des lésions vésiculaires et pour des lésions vésicales : il fit non seulement la vésiculectomie mais la résection partielle de la vessie.

Il s'agit là d'indications un peu spéciales et complexes que nous discuterons plus loin.

Le malade de Weir se rattache plus à notre sujet. Il avait de l'irritabilité vésicale et des bacilles de Koch dans l'urine toutes les

1. Ullmann, Schede (2), Hutchinson, Sick.
2. Faits de Young (2), Weir, Legueu (2).

fois que, par le toucher rectal, on pressait sur sa prostate. Weir considéra que les vésicules et la prostate étaient le point de départ de ces troubles vésicaux et qu'ils risquaient d'infecter secondairement la vessie. Il opéra donc, suivant son expression, « pour mettre la vessie à l'abri de l'invasion permanente des microbes ».

Legueu intervint dans un cas, parce qu'il y avait des troubles de la miction liés à des altérations de l'urètre postérieur dépendant elles-mêmes de la prostate et des vésicules.

Dans un autre cas, il y avait une fistule urinaire périnéale entretenue par des lésions prostato-vésiculaires.

En résumant les indications opératoires qui ont guidé les chirurgiens, nous voyons qu'ils sont intervenus dans deux cas très différents. Tantôt, parce qu'ils avaient la main forcée et qu'ils ne croyaient pas que leur malade pût guérir autrement que par une vésiculectomie : il s'agit alors d'un traitement de nécessité. Tantôt, au contraire, ils opéraient dans le seul but d'enlever rapidement et totalement toutes les lésions tuberculeuses et faire d'un seul coup la cure radicale et opératoire de cette tuberculose locale : il s'agit alors d'un traitement de choix. Nous allons examiner maintenant quelle est la valeur de ces deux sortes d'indications et dans quelles limites les vésiculectomies sont justifiées, soit comme opération de nécessité, soit comme opération de choix.

VÉSICULECTOMIE COMME TRAITEMENT DE NÉCESSITÉ.

Le traitement de nécessité a paru s'imposer lorsqu'il existait :

1° Des fistules urinaires;

2° De l'obstruction rectale;

3° Des troubles urinaires sérieux;

4° Des vésicules qui grossissaient;

5° Une tuberculose très étendue du canal déférent.

Telles sont les indications opératoires des vésiculectomies qui ont été pratiquées comme traitement de nécessité. Voyons ce qu'elles valent.

A. *Fistules urinaires.* — Lorsqu'une fistule urinaire est entretenue par des lésions tuberculeuses de la vésicule, le moyen le plus rapide et le plus sûr pour les tarir, c'est d'enlever ces lésions vésiculaires qui l'entretiennent.

Cette indication n'embrasse pas évidemment tous les cas : ni les cas simples qui peuvent guérir spontanément par un traitement médical bien compris ou de simples infections modificatrices, ni les cas très compliqués dans lesquels il existe des lésions vésiculo-prostatiques et des lésions de l'urètre ou de la vessie qui défient une

cure radicale. Mais, les cas extrêmes étant écartés, nous conseillons d'imiter la conduite de Legueu et de pratiquer la vésiculectomie.

B. *Obstruction rectale.* — Nous rappelons que, dans le cas de Routier, une périvésiculite fibreuse enserrait le rectum et s'opposait au passage des matières. Une vésiculectomie s'imposait; elle fut faite et rétablit la lumière de l'intestin. Elle est donc tout à fait indiquée en pareil cas, à moins que l'état général du malade ne soit devenu trop précaire : en pareil cas, il vaudrait mieux faire l'anus iliaque temporaire.

C. *Il y a des troubles urinaires sérieux.* — Trois cas se présentent.

1° Il y a des lésions vésicales, qui sont la cause de ces troubles urinaires. Ce n'est plus alors la vésiculite : c'est la cystite qui est en cause et domine la scène.

Dans ce cas, pratiquer dans une même séance la résection partielle de la vessie et l'ablation des vésicules, comme Young, c'est vouloir faire, sur un malade affaibli, une opération de deux heures et plus : c'est la mort à peu près certaine. Si l'on veut au contraire pratiquer successivement et à intervalle plus ou moins long ces deux opérations, il faut traiter d'abord la cystite, comme étant la maladie la plus grave et la guérir. Or c'est, il faut bien le reconnaître, une vésiculectomie remise peut-être indéfiniment. Donc, quand il y a des troubles urinaires sérieux tenant à la cystite tuberculeuse concomitante, la vésiculectomie doit être retardée et ne sera pratiquée que lorsque les lésions vésicales seront guéries ou très améliorées.

2° Les troubles urinaires sont liés à l'ouverture de la vésicule dans la prostate et dans l'urètre : ils sont liés à la fistule vésiculo-urétrale.

Dans ce cas, le meilleur moyen de guérir la fistule et de prévenir l'infection de la vessie par la matière tuberculeuse venant de la vésicule, c'est d'enlever la vésicule malade. L'ouverture urétrale n'étant plus entretenue par le déversement incessant du pus et l'urine étant conduite directement au méat par l'application de la sonde à demeure, la fistule aura toutes les chances pour se tarir.

3° Il s'agit de cystalgie, c'est-à-dire que la fréquence des mictions et les douleurs en urinant ne sont pas dues à la cystite, mais à la vésiculite, ou, mieux peut-être, à une éjaculatorite.

Dans ce cas, avant d'intervenir, il faut s'assurer par un traitement général et local que les signes fonctionnels restent rebelles ou s'améliorent insuffisamment, qu'il n'y a réellement pas, pour les expliquer, de lésion rénale ou vésicale, que les vésicules grosses et douloureuses à la pression sont réellement en cause. Dans ce cas, on interviendra.

D. *Vésicules qui grossissent.* — Les vésicules qui continuent à

grossir soit après une castration antérieure, soit avant toute castration, doivent être opérés. Elles sont en général très grosses, prêtes à s'abcéder ou à s'ouvrir et à créer des fistules périnéales, vésicales, urétrales, etc.; mieux vaut prévenir les complications en guérissant rapidement les malades par la vésiculectomie. C'est là un traitement de réelle nécessité.

E. *Tuberculose très étendue du canal déférent.* — La question ne se pose pas s'il faut intervenir, parce que le canal déférent est malade sur presque toute sa longueur; elle se pose ainsi :

L'épididymectomie ou la castration étant décidées, jusqu'où faut-il faire porter la section du déférent malade?

Nous n'hésitons pas à dire qu'il faut sectionner le déférent aussi loin qu'on le trouve malade. C'est là du reste une conduite qui a été acceptée par la majorité des chirurgiens, à la suite de la communication de Beurnier[1].

Mais devons-nous aller jusqu'au bout, c'est-à-dire enlever tout le déférent et enlever aussi la vésicule?

Pour mieux répondre à cette question, envisageons les trois cas qui se présentent au chirurgien.

1° Il n'y a pas de lésion du déférent à sa terminaison, c'est-à-dire dans sa portion juxtavésiculaire.

On peut dans ce cas ne pas dépasser la portion du déférent malade et s'arrêter, soit dans la fosse iliaque, soit sur la paroi pelvienne. On ne doit donc pas toucher à la vésicule.

2° La portion terminale du déférent est malade; la vésicule n'est pas grosse. Il faut enlever tout le déférent. Or, il est à peu près impossible d'enlever le dernier segment du déférent très malade, sans enlever la vésicule qui lui adhère.

Du reste, cette ablation de la vésicule ne rend pas plus difficile, selon nous, l'ablation du déférent. De plus, nous ignorons si cette vésicule adhérente n'est pas déjà tuberculisée. Pour ces deux raisons, mieux vaut l'enlever.

3° Le déférent et la vésicule sont malades. Ici on ne saurait hésiter : il faut enlever la vésicule, parce qu'il est à peu près impossible de ne pas le faire, et que cette ablation facilite celle du dernier segment déférentiel. En second lieu, puisqu'on est allé si loin pour le déférent, il faut en profiter pour enlever un organe malade, qu'on a sous les doigts : la vésicule.

En résumé, quand le déférent est malade sur toute sa longueur, il faut joindre à son ablation celle de la vésicule, même quand la vésicule n'est pas très volumineuse. (*A suivre.*)

1. Société de Chirurgie, 1899.

L'INFLAMMATION DES DIVERTICULES INTESTINAUX

OU DIVERTICULITE

Par Léon CAHIER

Professeur agrégé libre du Val-de-Grâce,
Médecin principal de 2e classe.

(*Suite et fin* [1].)

HISTORIQUE.

La connaissance de la diverticulite, en tant qu'entité morbide, est d'origine toute récente; les observations publiées en sont rares encore; et son historique sera forcément court.

C'est Körte le premier qui, en 1894, fit connaître avec précision les accidents auxquels l'inflammation d'un diverticule intestinal peut donner lieu. Jusqu'alors on avait bien rencontré dans des autopsies chez des sujets morts de péritonite suppurée ou d'occlusion intestinale des altérations microscopiques de ces diverticules; mais elles étaient regardées comme d'origine mécanique, parfois comme une conséquence plutôt que comme une cause efficiente; et leur complexus pathologique n'était pas dégagé. D'après Italo Antonetti [2], un chirurgien de Turin, Richa, vers 1721, aurait observé que les sujets, chez lesquels on découvrait, après la mort, l'existence d'un diverticule, avaient pendant leur existence souffert de coliques plus ou moins vives; renseignement vague, il faut l'avouer, d'autant que les coliques peuvent être attribuables à des occlusions temporaires et incomplètes! Duvignaud (1768), chez un homme qui mourut d'étranglement interne et qui, quatre mois avant, avait présenté des troubles inflammatoires abdominaux, trouva un diverticule avec adhérences au mésentère, adhérences qu'il considéra comme acquises et contractées lors des premiers accidents observés du côté du ventre. Rayer (obs. XXIX, 1824), chez une femme ayant souffert depuis un certain temps de gastro-entérite chronique, rencon-

1. Voir le numéro de septembre 1906.
2. Italo Antonetti, *loc. cit.*

tra, la nécropsie, un appendice iléal, enflammé et gangréné, ayant contracté des adhérences récentes avec le mésentère et formant une arcade sous laquelle s'engageait l'iléon. Denucé, en 1851, au cours d'une discussion, rappelle le cas qu'il avait observé d'une perforation diverticulaire par un noyau de cerise (obs. VI).

Bouvier[1], à l'autopsie d'une femme de vingt-quatre ans, qui depuis deux mois était sujette à des coliques sourdes, trouva un diverticule adhérent à la paroi abdominale et déterminant un léger étranglement de l'intestin; c'est une découverte à peu près analogue que fit Rokitansky[2] sur un sujet qui se plaignait habituellement de violentes coliques.

En 1852, Moreau et Bertherand[3] publièrent la relation d'un cas d'étranglement intestinal chez un soldat ayant souffert autrefois de gastro-entérite, accidents imputables à une inflammation diverticulaire à laquelle s'adjoignit probablement l'action d'un traumatisme; puis vinrent les travaux ou observations de Cazin (obs. IV), Galton (obs. IX), Chauffard (obs. V), Roth,[4] Fitz et Houston (obs. VII), d'Odenius[5], qui relate un cas d'occlusion chez un homme qui avait à plusieurs reprises présenté pendant la vie des accidents d'iléus et de péritonisme.

La lecture des observations relatées dans ce travail permettra de compléter cet historique, en nous évitant de tomber dans les redites.

Nous nous bornerons à ajouter qu'un malade de Braun[6] qui mourut d'occlusion avait auparavant présenté une série d'accès de coliques et que le diverticule gardait les traces d'un travail inflammatoire; enfin nous rappellerons que la thèse de Blanc est le premier mémoire paru en France qui ait abordé l'étude des diverticulites, dont Picqué et Guillemot avaient, peu avant, publié une observation, en montrant le rôle que ces inflammations pouvaient jouer dans la pathogénie de certains accidents abdominaux paraissant dus à l'appendicite.

ÉTIOLOGIE.

La diverticulite n'est pas une affection fréquente, étant donné que, d'après la moyenne des statistiques établies par Augier, Bolhard[7], Kelynack (de Manchester), Rogie, on trouverait les diverti-

1. Bouvier, *Gaz. méd. de Paris*, 1851.
2. Rokitansky, *Lehrbuch d. path Anat.*, 1861.
3. Moreau et Bertherand, *Gaz. méd. de Strasbourg*, 1852.
4. Roth, *loc. cit.*
5. Odenius, *Jahr. üb. die Forts. der ges. Med.*, 11, 1884.
6. Braun; *in* thèse de Boldt, *loc. cit.*
7. *J. of Anat. and Physiol.*, oct. 1891.

cules dans la proportion de 2 p. 100 environ, et même de 3,30 p. 100 d'après Rolleston, cité par Bunts[1]; on sait toutefois qu'ils sont une cause non rare d'accidents abdominaux. Mais, ainsi que le fait remarquer Hilgenreiner, il est assez curieux de voir l'inflammation prédominer dans la pathologie de l'appendice cæcal, tandis que les appendices iléaux ne sont le plus souvent que des agents mécaniques d'étranglement, de sorte que, toutes proportions gardées, et si l'on s'en rapporte aux relevés établis par Leichtenstern[2], la proportion d'étranglement par les diverticules serait cent fois plus grande que l'étranglement par l'appendice. Il pourrait être intéressant de décider si l'appendicite est réellement plus fréquente que la diverticulite, comme le croit Denecke : ce qui tiendrait à la disproportion entre la longueur et le calibre de l'appendice, à sa richesse en vaisseaux lymphatiques, et à la présence du repli de Gerlach, conditions inverses ordinairement dans les appendices iléaux; ou si cette fréquence n'est que relative, opinion vers laquelle paraît pencher Hilgenreiner, en se basant sur la pénétration plus facile des corps étrangers dans les diverticules souvent largement ouverts, sur l'évasement ampullaire de l'extrémité joint à la disposition anatomique de la tunique musculaire, ou encore sur l'existence d'une valvule plus ou moins complète, la fréquence des coudures par adhérences, la richesse de la muqueuse en tissu folliculaires, etc. Toutefois cette question n'offre qu'une importance secondaire, théorique pour ainsi dire; et il nous paraît inutile de nous y arrêter plus longtemps.

Causes prédisposantes. — Le petit nombre de cas publiés ne permet pas d'établir d'une façon bien précise l'influence du sexe, de l'âge, de l'hérédité, etc., sur le développement de la maladie.

Sur nos 36 observations, 16 se rapportent à des hommes de vingt à cinquante-quatre ans (âge non indiqué dans 5 cas), 3 à des jeunes gens de dix-huit ans, 10 à des enfants de vingt-cinq jours à douze ou treize ans; 6 seulement appartiennent à des femmes de vingt à quarante ans. Le cas de Sailer ne porte aucun renseignement.

La proportion chez les enfants, environ 30 p. 100, est notablement supérieure à celle qu'on rencontre dans l'appendicite, dont la fréquence maxima, d'après Fitz, se montrerait de dix à vingt ans. On conçoit, du reste, aisément qu'un enfant porteur d'un diverticule intestinal soit facilement exposé à des accidents abdominaux : gastro-entérite, etc., les troubles digestifs fournissant un tribut considérable à la pathologie infantile.

1. *Annals of surgery*, 1904, XI, p. 536.
2. Cité par Hilgenreiner, *loc. cit.*

La proportion de 6 femmes contre 19 hommes, en ne tenant pas compte des enfants, est, sauf légère différence, analogue à celle qui a été calculée pour l'appendicite; soit 30 p. 100 contre 70 p. 100. Pravaz, en collationnant 392 observations, a trouvé dans l'appendicite une proportion de 25 femmes p. 100 environ; et Terrier[1] donne le chiffre de 79 hommes pour 21 femmes. On peut, afin d'expliquer le pourquoi de cette différence, recourir à nombre d'hypothèses; mais la raison vraiment probante est encore à trouver.

L'action possible de l'hérédité reste inconnue. Nous signalerons seulement à ce propos que Hadlich, sur 3 enfants morts jeunes et issus d'une mère qui succomba elle-même à des accidents d'étranglement intestinal, fit l'autopsie de deux d'entre eux et trouva chez tous deux un diverticule, libre chez l'un et adhèrent chez l'autre à l'intestin par un ligament.

Comme facteurs étiologiques de la diverticulite, on peut invoquer des causes d'ordre général, des causes locales prédisposantes ou déterminantes.

Nous n'insisterons pas sur les causes d'ordre général, qui sont celles qu'on a invoquées et largement discutées à propos de l'appendicite. La coexistence des deux affections relevée dans les cas de Hilgenreiner (obs. XIV), Piquand et Grenet (abcès périappendiculaire, obs. XXVII), Walther (obs. XXXV), tendrait à prouver qu'une maladie générale, des désordres infectieux du côté du tube digestif peuvent retentir sur les diverticules. On pourrait, du reste, expliquer cette coexistence par la propagation des accidents inflammatoires d'un diverticule à l'autre ou même ne voir là qu'une simple coïncidence, si l'on s'en rapporte au cas d'Erdmann[2], dans lequel on intervint d'urgence pour un étranglement causé par un diverticule fixé à l'ombilic : ce qui permit de découvrir en même temps une périty phlite récente. Mais est-ce bien une simple coïncidence?

Quoiqu'il en soit, la diverticulite succède fréquemment à des troubles digestifs, à moins qu'on ne préfère dire qu'elle en était la cause tout en restant ignorée. Les malades de Rayer (obs. XXIX) et de Pacinotti (obs. XXV) avaient depuis un certain temps de la gastro-entérite chronique ou de l'entéro-colite; ceux de Galeazzi (obs. VIII), d'Italo Antonetti (obs. XVI), de Kramer (obs. XXII), des alternatives de diarrhée et de constipation, ou simplement de la constipation; les enfants observés par Rebentish et Tregelles Fox (obs. XXX et XXXIV) étaient soignés pour des troubles gastriques.

1. Terrier, *Revue de Chirurgie*, 1900, p. 18.
2. Erdmann, cité par Hilgenreiner, *loc. cit.*

La fièvre typhoïde [1], sinon comme cause d'infection générale, du moins comme agent d'ulcération et de perforation, retentit sur les diverticules intestinaux avec une prédilection plus marquée que pour l'appendice : ce qu'expliquent du reste le siège habituel des diverticules à la fin de l'iléon et l'existence dans leur muqueuse de nombreux follicules clos. Ainsi, dans les 36 cas relatés, 6 sont imputables à la fièvre typhoïde (Boinet et Delanglade, Chauffard, Galton, Halstead, 2 cas, Seiler) : soit 16,6 p. 100, proportion vraiment élevée et bien digne de retenir l'attention.

La diathèse tuberculeuse peut aussi localiser ses effets sur le diverticule, comme le démontre l'observation d'Italo Antonetti, soit en déterminant des ulcérations susceptibles d'aboutir, dans le présent, à des perforations, soit en déterminant la formation de brides cicatricielles rétrécissant la cavité diverticulaire, d'où phénomènes de rétention ou troubles dans la circulation locale. Fitch [2] a vu au Warren Museum un diverticule présentant sur la muqueuse trois ulcérations tuberculeuses; Dixon [3], chez un homme mort de péritonite septique, trouva deux petites pertes de substance de même nature, dont une ayant permis aux matières de s'échapper dans le ventre, et Ramsay Smith [4], à propos d'un autre cas relaté par Cooper Forster en 1887, rapporte le fait d'une fistule stercorale de l'ombilic, observée chez un enfant de cinq ans et attribuable à une ulcération tuberculeuse.

Nous avons, un peu plus haut, en traitant de la fréquence relative des diverticulites et des appendicites, parlé des conditions anatomiques pouvant ou non faciliter le développement des accidents inflammatoires du côté des appendices iléaux; nous ne reviendrons pas sur les causes locales prédisposantes; mais nous noterons que le volume et la situation des diverticules les exposent au traumatisme plus que l'appendice, que les adhérences fréquentes qu'ils contractent, leur dilatation ampullaire, le rétrécissement de l'intestin grêle qu'on rencontre assez souvent au niveau de leur abouchement, la structure parfois défectueuse de leur tunique musculaire créent un ensemble de conditions favorables à la stagnation

1. Perrone (*Revue de Chirurgie*, 1905, 2e vol., p. 728), en conformité avec les idées de Dieulafoy, a étudié des appendicites *para-typhoïdes*, indépendantes de l'infection éberthienne, survenant dans le cours et pendant la convalescence de la dothiénentérie sans qu'il y ait rapport de cause à effet entre les deux affections. Il est probable, par analogie, qu'il peut exister des diverticulites paratyphoïdes.

2. Fitch, *Amer. Jour. of med. Sc.*, 1884.

3. Dixon, *Transact. Path.*, London, 1873.

4. Ramsay Smith, *Edimbourg med. Jour.*, 1893, p. 744.

des matières fécales ou des sécrétions inflammatoires dans leur cavité.

Comme cause déterminante, il est juste d'invoquer le traumatisme. Le malade de Gally, huit jours avant le début des accidents, avait reçu dans le flanc droit un choc assez violent pour que toute la région fût restée douloureuse depuis ce moment. La poche diverticulaire contenait, du reste, un hématome suppuré; elle était adhérente, fermée en bas au niveau de l'abouchement dans l'intestin et il est probable que l'hématome a déterminé de la péridiverticulite, la fixation au mésentère et l'oblitération qui a converti l'appendice iléal en un vase clos; en admettant que l'adhérence mésentérique fut antérieure au traumatisme, on comprend que, dans ces conditions, le diverticule n'ait pu fuir devant la violence du coup. Hilgenreiner pense que, dans son premier cas, le diverticule suspendu, pour ainsi dire, à l'ombilic où il était fixé, a subi une déchirure par le fait d'un coup porté sur le ventre ou d'un saut d'une grande hauteur. Chez le malade de Moreau et Bertherand [1], on constata à l'autopsie des ecchymoses sur la hanche et la cuisse droites attribuables à une rixe ou à une chute survenues la veille des accidents. Dans l'observation I de Kramer (obs. XXI), l'opéré avait reçu quelque temps avant un coup de pied de cheval dans le ventre. Il est vrai que le diverticule renfermait un pépin de pomme ou de poire et qu'on peut se demander si c'est le trauma qui a déterminé la nécrose de la paroi, le corps étranger n'ayant fait qu'entretenir la fistule qui succéda à l'abcès, ou bien si son rôle s'est borné à précipiter les accidents préparés déjà par la présence du pépin, cas qui trouverait son analogue dans quelques appendicites étudiées par Neumann [2].

Corps étrangers. — On les rencontre plus fréquemment dans les diverticules que dans les appendices : ce qui s'explique très bien par les différences anatomiques des deux organes et particulièrement par l'abouchement large des premiers dans l'intestin, disposition rendant facile la pénétration des corps étrangers, d'autant que les diverticules adhérents se placent parfois parallèlement à l'intestin et au cours des matières, et que l'ampoule terminale constitue une loge toute prête pour les recevoir.

Ainsi, sur 29 observations, abstraction faite des cas relevant de la tuberculose ou de la fièvre typhoïde au nombre de 6, l'existence de corps étrangers est signalée 9 fois. 2 fois on a trouvé une arête de poisson : cas de Blanc, Piquand et Grenet; 4 fois un noyau de cerise ou des pépins : Denucé, Beale (obs. 7), Körte, Kramer;

1. Moreau et Bertherand, *loc. cit.*
2. Neumann, *Arch. f. klin. Chir.*, t. LXII.

3 fois un calcul stercoral : Galeazzi, Houston, Beach; Roser[1], au cours d'une autopsie, a rencontré un diverticule long de 12 centimètres fixé au mésentère et ayant causé un étranglement intestinal; au niveau de l'adhérence existait un corps étranger épineux de 3 centimètres de long qui avait produit une perforation des tuniques. Notons que Mac Intosch[2] a opéré un abcès appendiculaire dû à la présence d'une arête de poisson.

Parasites intestinaux. — On les rencontre assez fréquemment dans l'appendice; mais nous ne les trouvons signalés dans aucune des observations de ce travail; toutefois leur présence dans les diverticules n'est pas très rare. Holbech[3] a retiré des ascarides d'une ampoule diverticulaire dont l'adhérence avait amené une occlusion intestinale par torsion; et Escher[4] rapporte que, dans une diverticulite herniaire suppurée qu'on opéra, on trouva des vers intestinaux logés dans la cavité de l'abcès, fait analogue à celui de Martin[5].

Nous n'insisterons pas sur l'existence et la nature vraie des concrétions fécales qu'on rencontre souvent dans les appendicites et sur lesquelles on a déjà beaucoup discuté. Dans l'observation de Galeazzi, la concrétion fécale était logée dans une cavité kystique du diverticule; dans celle de Beach le coprolithe avait le volume d'un œuf de pigeon et avait amené des adhérences avec la vessie qui s'était perforée à ce niveau. Les accidents observés dans ces cas comme dans celui de Galeazzi furent ceux d'une diverticulite chronique à rechutes.

PATHOGÉNIE.

De même que dans l'appendicite, l'infection parait jouer un rôle primordial dans l'inflammation des diverticules, que cette infection se fasse par le sang ou plus souvent probablement par la voie de l'intestin, car, en raison de leur structure, de leur mode d'abouchement, de leur volume, il est à peu près certain que les appendices iléaux participent aux inflammations diverses du tube digestif. La théorie du vase clos paraît admissible dans nombre de cas, plus fréquemment même que dans l'appendicite, l'oblitération pouvant être produite par la présence d'un corps étranger, une rétraction cicatricielle des parois, une coudure, une torsion, un étranglement ou une invagination, sans oublier que quelques diverticules sont

1. Roser, Langenbeck, *Arch. f. klin. Chir.*, 1877, p. 475.
2. Mac Intosh, *New-York med. Jour.*, 18 juin 1904.
3. Holbeck, *Arch. f. klin. Chir.*, 1900 p. 61.
4. Escher, *20e Congrès Chirurgie allem.*
5. Martin, *Dictionnaire des Sc. méd.*, Paris, 1818, t. XXIII, p. 563.

munis d'une valvule. Les cas de Roth (torsion du diverticule, infiltration hémorragique des parois), de Körte (diverticule rempli de noyaux de cerises), Kramer (engagement d'un pépin dans la lumière du conduit), Denucé (noyau de cerise), Galeazzi (coprolithe et communication très étroite entre le diverticule et l'intestin), Karajan, Körte, Kramer et Gally plaident en faveur de la théorie défendue par Talamon et Dieulafoy. Les diverticules moniliformes ou ceux qui sont porteurs de petites hernies tuniquaires offrent aussi les conditions les plus favorables à la création d'une cavité close.

Toutefois, dans nombre de cas, l'altération des parois par un traumatisme, par une ulcération de la muqueuse, ou une perforation (corps épineux, arête de poisson), par des troubles circulatoires (position déclive, coudure) paraît jouer un rôle prépondérant. Ainsi, dans les observations de Sprengel, Dénucé, Picqué, Tregelles Fox, Hilgenreiner, Pauchet, Blanc, Pacinotti, Walther, etc., le diverticule avait gardé une communication plus ou moins large avec l'intestin, et le vase clos n'était pas constitué.

En somme, sous l'influence des causes ordinaires de l'infection du tube digestif, le diverticule peut s'enflammer. S'il est dilaté en ampoule et surtout si, à ce niveau, la paroi est anatomiquement défectueuse, des adhérences vont se créer qui fixeront l'organe et ne lui permettront pas d'échapper par le glissement aux chocs, aux secousses, aux pressions exercées par les viscères abdominaux : d'où altération rapide ou lente de ses tuniques; les conditions seront à peu près les mêmes si les adhérences sont congénitales et, dans les deux cas, des torsions et des coudures se produiront qui brusquement ou petit à petit vont retentir sur la nutrition des parois. Ou bien les corps étrangers contenus dans le diverticule amèneront des érosions par leur contact ou par pression excentrique, sans oublier la tuberculose et la fièvre typhoïde qui sont des agents actifs d'ulcération.

Une fois réalisé cet ensemble de conditions défavorables, qu'il se fasse ou non une oblitération aboutissant au vase clos, il suffit qu'apparaisse une cause déterminante banale : troubles digestifs, entérite, maladie générale, pour que l'orage éclate dans cette atmosphère préparée; les tuniques altérées laisseront passer les bactéries; le péritoine et l'organisme lui-même vont s'infecter, et, souvent, accident presque spécial aux diverticulites, l'intestin offrira le syndrome clinique de l'occlusion mécanique ou mieux dynamique. Mais c'est là un point sur lequel nous reviendrons au chapitre de la symptomatologie.

Bactériologie.

Il y a peu de choses à dire à ce propos, l'examen bactériologique n'ayant pas été fait dans la plupart des cas; mais il est permis d'avancer, pensons-nous, que la flore microbienne des diverticulites doit être celle des appendicites. Ainsi, dans l'observation de Kramer (XXII), le pus était riche en coli-bacilles; de même la sérosité intra-diverticulaire a donné des cultures pures de ce même agent microbien chez l'opéré de Picqué et Guillemot. Chez l'enfant observé par Pacinotti le diverticule renfermait une grande quantité de lait coagulé dans lequel on trouva un nombre extraordinaire de micro-organismes qui parurent être aussi des coli-bacilles, et l'auteur admet que l'accumulation du lait et des matières fécales dans l'appendice iléal distendu avait amené des érosions superficielles de la muqueuse; d'où pénétration des bacilles qui s'étaient diffusés par les lymphatiques et les intervalles des fibres musculaires jusqu'au péritoine. Galeazzi, qui a ensemencé sur l'agar-agar le liquide extrait du diverticule, a vu se développer des colonies de Bactérium coli et de Streptocoques. Il est probable que certaines formes de diverticulite avec sphacèle sont déterminées par ces agents microbiens anaérobies décrits par Veillon et Zuber[1]; mais jusqu'ici personne n'en a fait mention.

Par contre Denecke a trouvé dans l'abcès et dans le pus péridiverticulaire un champignon présentant les caractères du muguet, qui, d'après lui, doit être regardé comme l'agent déterminant de la suppuration dans ce cas particulier, fait qui n'a pas encore été observé; ce même champignon fut aussi trouvé dans la paroi du diverticule au niveau de la perforation; dans le diverticule réséqué par Italo Antonetti on trouva le bacille de Koch.

Anatomie pathologique.

On peut admettre, *a priori*, que les lésions anatomo-pathologiques déterminées par une diverticulite sont analogues à celles qu'on rencontre dans l'appendicite, depuis l'inflammation catarrhale pariétale légère jusqu'à la forme gangréneuse avec péritonite généralisée.

Blanc et Macaigne, dans les deux cas qu'ils ont examinés, ont noté les altérations suivantes : chez le premier malade mort d'un cancer de l'S iliaque au voisinage immédiat duquel se trouvait un diverticule

1. Veillon et Zuber, *Arch. de méd. expérim.*, Paris, juillet 1898, p. 517.

de Meckel chroniquement enflammé il existait de la folliculite et de la périfolliculite avec lymphangite térébante (Letulle), se poursuivant jusqu'au péritoine. Les follicules sont altérés et, en différents points de la coupe, on rencontre des zones, arrondies ou étalées à la partie profonde de la couche glandulaire, formées par une accumulation de nombreuses et petites cellules rondes et inflammatoires.

La couche celluleuse constituée de faisceaux fibreux ondulés et de zones de tissu adipeux offre des traînées lymphangitiques se poursuivant à travers certains interstices musculaires; les canaux sont bourrés de petites cellules fortement colorées et reparaissant du côté du péritoine.

Sur la surface péritonéale, on rencontre quelques minces tractus conjonctifs et de petits amas de cellules embryonnaires au voisinage des vaisseaux.

Chez le deuxième malade ayant présenté le syndrome de l'appendicite subaiguë le diverticule épaissi était entouré d'une coque de fausses membranes. A la coupe, la couche glandulaire apparaissait fortement altérée; les glandes disparaissaient en certains points où la muqueuse tendait à se nécroser.

Il y avait formation de faisceaux fibreux dans la tunique cellulaire, et les faisceaux de la couche musculaire étaient séparés par des traînées de cellules embryonnaires ou des travées conjonctives en voie d'évolution fibreuse.

Dans la couche adipeuse, c'est surtout au niveau du revêtement péritonéal que se manifestait le travail d'inflammation par la formation de tissu conjonctivo-cellulaire en lamelles aplaties striées de cellules plates et de petites nappes hémorragiques.

Dans un cas d'occlusion par un diverticule iléo-ombilical opéré par Hartmann[1], ce diverticule au niveau de la partie comprimée offrait une infiltration sanguine de toutes les tuniques et la muqueuse avait disparu complètement. A la coupe les glandes de la muqueuse apparaissaient très volumineuses, souvent ramifiées; entre elles existait de l'infiltration embryonnaire.

Quand l'inflammation atteint un degré d'acuité plus marqué, on trouve dans la cavité diverticulaire du pus ou un liquide fétide; les parois sont amincies en certains points, l'ulcération se faisant de la muqueuse vers la séreuse.

A l'examen microscopique, on voit la muqueuse nécrosée; les cellules épithéliales sont desquamées par places et, sur d'autres points, ne prennent pas la matière colorante; la sous-muqueuse présente

1. Hartmann, *Bull. Soc. Chir.*, Paris, 1898, p. 204.

une infiltration plus ou moins considérable de leucocytes avec des foyers hémorragiques sous-muqueux (Picqué et Guillemot, Roth). Les lésions étaient à peu près les mêmes chez l'opéré de Mauclaire.

Quand le diverticule est atteint de nécrose, la perforation se montre ordinairement au sommet du cul-de-sac ou à son voisinage et le contenu de la cavité peut passer dans le péritoine (Cazin, Denucé, Roth, Jackson, Kramer, Tregelles Fox). Dans les cas de Körte, Sprengel, Denecke, la perforation était au niveau du pédoncule, et dans celui de Hilgenreiner à deux centimètres du cul-de-sac terminal, le diverticule ayant 5 centimètres de long. Ces perforations sont, du reste, plus fréquentes que dans l'appendicite, et aussi plus graves en raison de la situation du diverticule dans l'abdomen. Halstead fait remarquer que les pertes de substances nécrosiques sont déterminées plus souvent par une coudure ou une torsion que par l'ulcération spécifique de la muqueuse. Chez le malade de Moreau et Bertherand (étranglement intestinal), la muqueuse du cul-de-sac était ramollie, pultacée, et portait les traces d'un commencement de gangrène.

Du côté du péritoine, les lésions sont celles qu'on observe dans la péritonite suivant ses différentes formes. Le diverticule était entouré de fausses membranes chez les malades de Pacinotti, Walther, Italo Antonetti; il y avait de petits abcès sous-séreux au niveau des adhérences dans les cas de Galeazzi; des collections enkystées plus ou moins volumineuses furent trouvées par Kramer, Karajan, Zimmerman, Gally, Körte, Rebentish, et de la péritonite généralisée par Rayer, Denucé, Cazin, Roth, Kramer, Fitz, Houston, Sprengel, Rebentish, etc.

Chez la malade de Piquand et Grenet existait un abcès aréolaire, développé aux dépens de la face antéro-supérieure du foie hypertrophié, et contenant un litre de pus. Les anses intestinales étaient agglomérées par des exsudats fibrino-purulents prédominant dans la fosse iliaque droite; en plus existait un abcès péri-appendiculaire avec rougeur et tuméfaction de l'appendice cæcal, un abcès péri-splénique et un abcès du ligament large du côté droit.

Dans les diverticulites à rechutes, on trouve à côté de lésions nouvelles les traces d'un processus inflammatoire ancien, caractérisé principalement par l'existence de tissus et de travées fibreuses plus ou moins développées dans les parois, des dépôts pigmentaires et des adhérences de formation plus ou moins récente du diverticule avec les viscères ou des anses intestinales entre elles (Houston, Galeazzi, Denecke, Cahier).

La formation du tissu fibreux, qui s'opère sous l'influence d'un

processus chronique d'inflammation, restant cliniquement méconnu, aboutit à la formation de strictures et d'anneaux rétrécissant la cavité diverticulaire ou même l'oblitérant complètement. Chez le petit malade de Sprengel-Denecke, le diverticule, du volume d'un œuf, était porté par un pédoncule assez épais, ne laissant passer qu'une sonde fine, tandis que la paroi de l'ampoule était mince comme une feuille de papier. Dans le cas de Kramer la lumière du conduit était oblitérée complètement au point où commençait le renflement ampullaire atteignant les dimensions d'une grosse prune et renfermant du pus jaune; la disposition était à peu près la même chez les malades de Gally et de Galeazzi (Empyème du diverticule).

Les épaississements annulaires inflammatoires peuvent se former à des hauteurs différentes et atteindre une largeur de un ou deux centimètres, resserrant ou fermant la cavité et lui donnant parfois un aspect moniliforme (Rebentish). Lardennois[1] a présenté un diverticule de Meckel adhérent au mésentère par un méso, de calibre irrégulier, très rétréci à son point d'implantation, puis dilaté en ampoule, et formant un coude à ce niveau, resserré à nouveau au dessus de l'ampoule, et terminé enfin par un cul-de-sac renflé en massue.

A l'étude anatomo-pathologique des diverticulites se rattache la question très intéressante des adhérences. Un certain nombre de celles-ci sont congénitales et les autres acquises; mais la distinction entre les deux n'est pas le plus souvent facile à établir, et du reste il n'a pas encore été jusqu'ici fait l'objet de recherches spéciales. On admet, d'après les travaux de Trèves, Neumann, Leichtenstern, que les brides ou ligaments qui réunissent le diverticule à l'ombilic ou à un point avoisinant, à la racine du mésentère, quelquefois à l'intestin grêle, sont les vestiges des vaisseaux omphalo-mésentériques et que la fixation même directe de l'extrémité du diverticule au mésentère est congénitale, parce que la coalescence se fait au moyen d'une couche de tissu adipeux, dans laquelle on trouve des vaisseaux provenant directement de la mésentérique supérieure, sans trace d'un travail antérieur d'inflammation. Mais les adhérences se font souvent en d'autres points, et, de plus, toutes celles qui se font au mésentère ou dans la zone para-ombilicale ne sont pas congénitales, comme certains examens l'ont démontré.

Ainsi on peut considérer comme acquises : les adhérences qui se font avec le cæcum ou l'appendice, 5 fois sur 72 cas d'après la thèse déjà signalée de Boldt; dans notre observation le processus

1. Lardennois, *Bull. Soc. Anat.*, Paris, 1894, p. 295.

entéroïde adhérait au cæcum et à l'épiploon ; celles qui amènent la coalescence du diverticule sur toute son étendue (Pauchet) avec le mésentère (les congénitales se faisant par l'extrémité distale seulement). La fusion peut ne comprendre que la partie médiane de l'appendice iléal, dont l'extrémité reste libre (Rokitansky), ou se faire par petites surfaces espacées les unes des autres avec des ponts intervallaires (Rogie, Franchomme, obs. II de sa thèse).

On peut aussi ranger dans la catégorie des adhérences acquises celles qu'on rencontre sur différents points de la cavité du ventre, loin de la région ombilicale, par exemple dans les fosses iliaques ou le détroit supérieur (Cahier[1], Halstead, Bouvier, Braun, Italo Antonetti, Cazin, Broca); dans les sacs herniaires, ou sur certains organes comme la vessie (Beach, Gill[2], Kohler[3]), un appendice épiploïque du côlon descendant (Jamain[4]), ou le côlon lui-même (Cazin, Trèves, Moreau et Bertherand), la trompe utérine (Walther); même Rolleston, d'après Italo Antonetti, aurait observé une adhérence récente d'un cordon fibreux diverticulaire à l'ombilic; et Heddacus, cité par Anarratone[5], a vu l'extrémité terminale du diverticule fixée au point même d'abouchement d'organe.

Dans la formation de ces adhérences, le diverticule peut jouer un rôle actif ou un rôle passif.

Actif, il s'enflamme sous l'influence des causes déjà énoncées au chapitre traitant de l'étiologie; mais cette inflammation, sans aboutir à la crise aiguë, peut être très légère, constituer une sorte d'engouement succédant à la constipation, à un écart de régime, à une réplétion temporaire de l'organe, et ne se traduire que par ces douleurs vagues, ces coliques sourdes signalées dans les observations, tout en amenant la formation des fausses membranes ou des brides d'adhérences. La situation déclive du diverticule, quand il est descendu dans un sac herniaire ou dans le petit bassin, est aussi un facteur puissant d'inflammation, en raison de la gêne de la circulation et de la stagnation des matières qui s'ensuivent, comme cela est déjà admis, du reste, pour l'appendice ectopié; dans le cas qu'il a relaté, Walther attribue à cette origine les adhérences contractées avec la trompe droite plutôt qu'à l'inflammation de ce dernier organe atteint de salpingite chronique; mais cette interprétation, dans ce fait particulier, nous paraît au moins douteuse.

1. Cahier, *Soc. Chirurgie*, Paris, 1898, novembre.
2. Gill, *Brit. med. Jour.*, 1888, janv. 14.
3. Kohler, *Fortschritte der Med.*, 1901, n° 85, 141.
4. Jamain, *Bull. Soc. Anat.*, LXVI, p. 74.
5. Anarratone, *Clinica Moderna*, 1897.

Passif, le diverticule subit les effets des inflammations qui se font à son voisinage; et c'est ce qui explique la fréquence relative de ses adhérences avec l'appendice, le cæcum, le côlon. Dans le cas de Macaigne et Blanc, c'est un cancer de l'S iliaque avoisinant le diverticule qui en avait déterminé l'inflammation chronique.

Les adhérences aboutissent à la formation de brides, de coudures de l'intestin, d'anneaux ou d'arcades, qui, dès leur création ou plus ou moins tardivement, seront pour le tube digestif des agents d'occlusions. Dans notre cas (voir fig. 2), le cæcum, l'iléon et le diverticule formaient un anneau complet susceptible d'amener un étranglement des plus complexes si une anse intestinale était venue à s'y engager. Chez le malade de Moreau et Bertherand, l'adhérence et l'occlusion se sont développées presque simultanément, à quelques heures près; chez celui de Rayer, le diverticule formait une arcade sous laquelle s'engageait l'iléon; des étranglements plus ou moins serrés sont encore signalés dans les observations de Galeazzi, Gally, Körte, Kramer, Mauclaire, Rebentish, Karajan, etc.

Les adhérences congénitales se différencieront des adhérences acquises par leur disposition anatomique, leur siège spécial, quelquefois par l'étude des commémoratifs et, dans les cas douteux, par l'examen micrographique qui découvrira ou non les traces d'un travail inflammatoire au niveau des points de coalescence. Chez l'opéré de Pauchet, le feuillet gauche du mésentère dans la zone où existait la fusion présentait un aspect rétracté et cicatriciel et le diverticule, long de 5 centimètres et large comme l'index, lui adhérait sur toute sa longueur, dispositions qui pouvaient faire rejeter à bon escient l'idée de la congénitalité; chez celui de Galeazzi, de petits abcès existaient dans les tissus de néo-fusion.

Pour clore le chapitre d'anatomie pathologique, rappelons que la fièvre typhoïde amène sur les follicules ou les plaques de Peyer diverticulaires des tuméfactions, des ulcérations ou même des perforations analogues à celles qu'on observe sur les autres sièges d'élection de la maladie dans le tube digestif. Quant au malade d'Italo Antonetti, atteint de diverticulite tuberculeuse, il présentait sur le diverticule et sur l'anse adjacente de nombreux nodules tuberculeux de la grosseur d'un grain de millet, et les adhérences qui unissaient l'organe avec le péritoine de la fosse iliaque étaient constituées par des gros noyaux de tuberculose en voie de régression fibreuse.

Signalons enfin les lésions anatomiques curieuses rencontrées sur deux diverticules enflammés (Antona et Beach, obs. I et II du tableau 2). Sur la paroi de l'un d'eux, des vaisseaux s'étaient déve-

loppés en si grand nombre qu'ils avaient constitué une véritable tumeur angiomateuse; l'autre, renfermant des coprolithes du volume d'un œuf de pigeon, communiquait avec la vessie par une perforation.

Clinique.

L'étude clinique de la diverticulite, qui n'a jamais été reconnue avant l'opération ou l'autopsie, doit être calquée sur celle de l'appendicite, tout au moins jusqu'à l'heure actuelle, en admettant que dans l'avenir les observateurs prévenus découvrent des signes ou symptômes spéciaux non signalés encore.

Mais, même en ce qui concerne les inflammations de l'appendice, il ne semble pas que nous possédions une classification exacte et vraiment scientifique des phénomènes cliniques auxquels elles donnent naissance, classification basée actuellement sur l'anatomie pathologique et la connaissance supposée des agents microbiens qui engendrent les accidents. Terrier, tout en reconnaissant combien les divisions admises sont artificielles et en exprimant le désir de voir une classification bactériologique servir de base à l'étude symptomatologique, admet cinq formes d'appendicite.

Aiguë : appendicite simple; appendicite avec péritonite enkystée péri-appendiculaire; appendicite avec péritonite suppurée généralisée; appendicite avec péritonite septique diffuse.

Chronique, à rechutes ou non.

Czerny et Heddacus distinguent simplement 3 formes : *aiguë*, comprenant les perforations; *subaiguë*, comprenant les abcès *circonscrits*, les suppurations localisées; *chronique* comprenant les formes légères, catarrhales, oblitérantes et ulcéreuses, et même la tuberculose de l'organe. Cette classification, simple assurément, nous paraît aussi trop vague, imprécise, embrassant des cas disparates; et nous préférons nous en tenir à la division de Terrier, dans laquelle nous pouvons avec une exactitude suffisante encadrer les cas de diverticulite que nous avons recueillis.

Ainsi nous admettrons cinq formes cliniques de diverticulite, les plus légères étant du reste susceptibles de passer, à un moment donné, dans la catégorie des formes plus graves :

Aiguë : Diverticulite simple ou pariétale; diverticulite avec péritonite enkystée péri-diverticulaire; diverticulite avec péritonite suppurée généralisée; diverticulite avec péritonite septique diffuse.

Chronique : diverticulite chronique, susceptible de rechutes.

1° *Diverticulite simple.*

Cette forme peut être méconnue, tout en déterminant ces adhé-

rences et ces foyers de péritonite plastique qui, un jour, à l'occasion d'un étranglement, feront découvrir des lésions insoupçonnées d'un organe auquel rien n'a pu faire songer. C'est à elle qu'il faut rapporter ces coliques, ces douleurs sourdes accusées par nombre de malades, opérés plus tard pour des accidents graves. Dans le cas de Macaigne, on n'a jamais rien constaté ressemblant à une crise diverticulaire. Notre opéré qui, à trois reprises, avait eu des troubles abdominaux avec constipation, colique diverticulaire, douleur dans la région iléo-cæcale et même légère élévation thermique présentait, à son entrée à l'hôpital, des symptômes analogues à ceux du malade de Blanc; douleurs dans l'hypocondre droit plus ou moins vives et brusques, aiguës (coup de poignard péritonéal), avec inappétence, état saburral des voies digestives, léger empatement et défense de la paroi, élévation de température peu marquée, 38° environ. Sur l'un des opérés de Kramer (obs. XXII), chez lequel l'inflammation tout en restant pariétale avait entraîné la formation de petits abcès intra-diverticulaires, les symptômes présentaient une acuité plus marquée, mais attribuable probablement à l'engagement concomitant d'une anse d'intestin sous l'anneau formé par le diverticule; mêmes remarques pour le malade de Picqué et Guillemot à l'autopsie duquel on ne trouva ni pus ni fausses membranes, bien que l'inflammation fût sur le point d'aboutir à la suppuration comme le démontra l'examen microscopique.

En somme les signes observés sont ceux d'une colique appendiculaire sans cette localisation, si précise dans la majorité des cas, de la douleur au point de Mac Burney; généralement l'hyperesthésie siège en dedans de la fosse iliaque droite plus ou moins près de l'ombilic. Du reste, le siège variable du diverticule, sa situation libre dans la cavité abdominale ou ses attaches acquises ou congénitales expliquent pourquoi il ne faut pas compter sur la localisation d'une zone douloureuse pour éclairer la symptomatologie.

Cette forme, plus souvent que les autres, est susceptible d'aboutir à la chronicité dont elle est même une des modalités. Les accidents s'atténuent alors pour une durée plus ou moins longue, ou bien persistent des symptômes d'embarras gastrique, des douleurs sourdes avec zone d'induration et plastron diverticulaire qui font penser à l'appendicite subaiguë, à moins que l'évolution de la maladie n'aboutisse à la forme suivante.

2° *Diverticulite avec péritonite enkystée péridiverticulaire.*

C'est à cette variété clinique que se rattachent les faits de Galeazzi, Gally, Hilgenreiner (obs. XIII), Houston, Italo Antonetti, Kramer (obs. XXII), Körte (obs. XXI), Rebentish, Walther, Zimmerman,

Pacinotti, Karajan. Les phénomènes généraux revêtent une acuité plus grande que dans la forme précédente; mais certains paraissent attribuables à des accidents d'occlusion, comme les vomissements fécaloïdes signalés dans l'observation de Gally et de Kramer. On note des douleurs vives, des vomissements, de la fièvre, un faciès anxieux, la contracture locale de l'abdomen, de l'empâtement, un plastron, de la matité à la percussion légère et la sonorité au niveau des anses agglutinées autour du foyer inflammatoire, quelquefois de la fluctuation perceptible par la palpation du ventre ou le toucher rectal (Kramer).

Chez le malade d'Hilgenreiner, il y eut des selles diarrhéiques teintées de sang et même des évacuations sanglantes couleur rouge sombre provenant d'une ulcération profonde du diverticule.

Cette forme clinique, qui peut évoluer sans dépasser ces limites, est susceptible d'aboutir à la variété suivante, ou suit le processus d'évolution chez le malade de Körte sur lequel on trouva un abcès enkysté; il y avait, au moment où l'opération fut pratiquée, de la sérosité purulente dans le péritoine, indice d'une péritonite généralisée suppurée à son début.

3° *Diverticulite avec péritonite suppurée généralisée.*

Elle comprend le cas de Boinet et de Langlade, Denucé (?), Galton, Halstead, Hilgenreiner (obs. XIV), Rayer, Roth, Jackson, Körte (obs. XX), Denecke, Tregelles Fox, Piquand et Grenet. Les accidents sont ceux d'une péritonite généralisée avec symptômes d'occlusion, vomissements porracés ou fécaloïdes, ventre tendu spécialement dans la région ombilicale, absence de selles et de gaz, fièvre ou tendance à l'hypothermie, etc.

La péritonite suppurée généralisée a, dans tous ces cas, succédé à une perforation diverticulaire et paraît s'être établie d'emblée. Chez le petit malade de Sprengel-Denecke, la suppuration était d'abord circonscrite et la généralisation ne s'est déclarée qu'après la perforation probablement, grâce au développement envahissant du mycelium, comme le croit Denecke.

Les signes locaux prédominaient dans la fosse iliaque gauche dans le cas de Tregelles Fox et le diverticule était logé de ce côté au voisinage du côlon.

Nous avons considéré comme atteinte de péritonite suppurée généralisée la malade de Piquand et Grenet, en raison des multiples abcès trouvés dans la cavité abdominale; toutefois, pour ces auteurs, ces collections ne seraient que les manifestations d'une pyohémie dont l'origine première devrait être rattachée à la perforation d'un diverticule avec péritonite suppurée circonscrite.

A noter l'expulsion de fausses membranes par l'anus et les vomissements de sang, qui sont signalés dans l'observation de Jackson; il existait une ulcération du diverticule analogue à celle qui fut trouvée chez l'opéré d'Hilgenreiner (obs. XIII), lequel eut des selles sanglantes; chez tous les deux les douleurs abdominales étaient très vives.

4° *Diverticulite avec péritonite septique diffuse.*

Nous rangerons dans cette catégorie les faits de Cazin, Fitz et Houston, Mauclaire, bien qu'il ne soit pas dit expressément que les malades aient succombé à cette forme de péritonite, en raison de la marche rapide des accidents; Mauclaire déclare du reste qu'il y avait de l'hypothermie et des lésions de péritonite diffuse chez son opéré; il est possible que certaines des observations classées dans la forme précédente puissent être rangées dans celles-ci; mais les renseignements cliniques précis manquent et, du reste, la confusion ne peut avoir aucun inconvénient.

Nous n'insisterons pas sur cette infection suraiguë à marche quelquefois foudroyante et qui se caractérise principalement par la dissociation du pouls et de la température, dissociation dont on peut voir, du reste, quelques exemples, dans les péridiverticulites suppurées.

5° *Diverticulite chronique à rechutes.*

Cette forme, qui, à un moment donné, aboutit à une crise aiguë, comprend un certain nombre de nos observations : Cahier (opérée à froid), Galeazzi, Hilgenreiner (obs. XIII et XIV), Houston, Italo Antonetti, Karajan, Pauchet, Zimmerman, Beach, et probablement Rayer et Piquand, dont les malades présentaient depuis des mois des accidents gastro-intestinaux; soit 10 sur 37 cas en y comprenant celui de Roth, et une proportion de 27 p. 100 de rechutes. Ce chiffre est à peu près le même que celui que donne Terrier pour les appendicites récidivantes, 32 p. 100; et on pourrait dire avec Roux (de Lausanne), en remplaçant le mot appendice par le mot diverticule : « *tout diverticule enflammé, guéri cliniquement, reste anatomiquement taré* ».

Chez la plupart des malades, il existait, en dehors des crises, des troubles gastriques, de la constipation, des douleurs dans la région para-ombilicale droite; et les récidives étaient nettement caractérisées par les signes d'une diverticulite dont l'origine vraie restait méconnue; il y eut 3 attaques chez notre malade et celui de Galeazzi; 2 chez le sujet d'Italo Antonetti et de Jackson; selles sanglantes et répétées chez l'un des opérés de Hilgenreiner.

Nous avons signalé à plusieurs reprises, dans le cours de ce

travail, la coexistence des accidents d'occlusion intestinale, qui, en se surajoutant aux symptômes de la diverticulite, apportaient au tableau clinique des effets disparates et pouvaient en troubler singulièrement la netteté. Les auteurs considèrent même ces occlusions comme dues, dans la grande majorité des cas, à un étranglement mécanique dont le diverticule est l'agent.

Cependant, en relevant attentivement les observations faites au cours de l'opération ou de la nécropsie, on s'aperçoit que l'intestin, dans presque la moitié des cas, n'était pas vraiment étranglé ; et nous croyons que l'arrêt du cours des matières, pendant l'évolution d'une diverculite, est dû très fréquemment à l'iléus paralytique ou occlusion dynamique, apéristaltisme de Tavel [1] ; ainsi, sur 13 observations, qui signalent l'existence des troubles relevant de l'étranglement intestinal, 7 fois la compression mécanique paraît réelle : Galeazzi, Gally, Rebentish, Karajan, Tregelles (bride), Pauchet (coudure), Picqué (anneau) ; 6 fois l'étranglement est douteux ou n'existe pas : Cazin (pas d'action mécanique), Jackson (anneau diverticulaire, anses peu serrées et non altérées), Kramer (engagement au travers d'un large anneau, d'un segment d'intestin sain et qui se dégage facilement), Mauclaire (anses engagées sous une bride mais non étranglées), Rayer (arcade sous laquelle s'engage l'iléon ni comprimé ni tendu), Taylor (occlusion complète). On pourrait adjoindre à cette liste un second cas de Cazin (l'intestin jouait librement dans l'anneau) et d'autres de Bouvier [2] et de Fano [3].

Cette répercussion spéciale des affections du diverticule sur l'intestin a été constatée du reste dans des cas de torsion du diverticule sur son axe, alors que ni la direction ni le calibre de l'intestin n'étaient modifiés ; ainsi, dans un fait de Makens, cité par Halstead (*loc. cit.*), on crut à un étranglement intestinal diverticulaire et on ne trouva qu'une péritonite septique aiguë typique due à la perforation d'un diverticule gangrené par torsion sur son axe ; l'intestin n'était le siège d'aucune compression ; un mécanisme et des accidents analogues existaient dans le cas de Roth. Il semble même que toute lésion d'un diverticule soit susceptible d'amener l'iléus paralytique. Anschutz [4] a rapporté l'observation d'un petit garçon de six ans qui présentait de l'occlusion intestinale avec les symptômes les plus graves. La pièce anatomique montra un étranglement, par un pseudo-ligament adipeux, d'un diverticule de

1. Tavel, *Rev. de Chirurgie*, 1903, vol. II, p. 177.
2. Bouvier, *Bull. Acad. Méd.*, 1851, p. 683.
3. Fano, *Union médicale*, 1849, p. 238.
4. Anschutz, *Allge. Med. Central Zeit.*, 1902, n° 15.

9 à 10 centimètres de long adhérent au mésentère. Dans un fait de Werrhy[1], la laparotomie pratiquée pour iléus découvrit un étranglement, par bride, d'un diverticule seul; des accidents analogues sont rapportés par Swonski[2].

Il est probable que, chez les porteurs de diverticules intestinaux qui ont à plusieurs reprises, avant la crise finale, présenté des accidents temporaires d'étranglement, il s'agissait de poussées inflammatoires avec iléus dynamique, opinion corroborée par les observations de Braun[3] : homme qui, plusieurs années avant l'accès ultime, avait eu des coliques avec ballonnement de l'abdomen et vomissements; à l'autopsie on trouva un diverticule en forme d'ampoule et en état inflammatoire; d'Heiberg[4] : malade qui mourut d'occlusion et qui dans l'espace de trente ans eut deux crises abdominales violentes avec météorisme du ventre et arrêt des matières; d'Odenius[5] : le sujet à plusieurs reprises avait eu des phénomènes d'occlusion et de péritonisme.

L'iléus qui survient dans ces conditions doit être attribué, pensons-nous, à une sorte de shock réflexe, portant d'abord sur le segment adjacent au diverticule. Les matières se conglomèrent au point paralysé, forment obstacle à l'action des anses supérieures : d'où un début de distension rapidement accrue par un développement de gaz qui intensifie l'état parétique et peut même transformer en étranglement mécanique, si les conditions locales s'y prêtent, une occlusion simplement paralytique au début[6]. Enfin l'empoisonnement stercorhémique et l'infection microbienne[7] qui augmentent localement les accidents, tout en diffusant leurs effets dans l'économie entière, complètent le cycle de la maladie.

Pour en terminer avec cette question des rapports de la diverticulite et de l'occlusion intestinale, disons que, dans certains cas, il semble que l'intestin préalablement engagé depuis un temps plus ou moins long, sous une bride ou dans un anneau diverticulaires qui l'embrassent sans l'enserrer, ne subit l'étranglement vrai mécanique que lors d'une inflammation du diverticule. Par contre, dans d'autres circonstances, la formation de l'anneau par adhérences inflammatoires, et, si je puis employer ce mot, l'impénétration des

1. Werrhy, *Lancet*, 1901, août 31.
2. Swonski, *Central. f. Chirurgie*, 1902, n° 31.
3. Braun, *Loc. cit.*
4. Heiberg, *Arch. f. pathol. Anat. von Virchow*, Band LIV, p. 30 à 34.
5. Odenius, *Jahrs. üb. die Forts, der ges. Med.*, II, 1884.
6. Voir Cahier, *Les occlusions aiguës de l'intestin*, 1 vol., Collect. Charcot-Debove, 1896; et *Revue de Chirurgie*, 1903, p. 28.
7. Clairmont, Poisons intestinaux dans l'iléus, *XXXIII*e *Congrès allemand de Chirurgie*, 1904.

anses, sont contemporaines. Ainsi Moreau et Bertherand, d'après l'examen des pièces anatomiques sur leur malade, ont conclu que les lésions diverticulaires étaient la cause et l'effet de l'étranglement qui entraîna la mort; de même Lance[1], qui a présenté un diverticule adhérent au mésentère par des brides fibreuses solides, tordu deux fois sur lui-même et ayant causé une obstruction aiguë, a fait remarquer une disposition des parties telles que les anses grêles ne pouvaient avoir passé dans un anneau préformé par l'adhérence du diverticule à la lame mésentérique; ainsi il faut bien admettre dans ce cas que le volvulus qui a déterminé l'inflammation diverticulaire, l'adhérence de son extrémité et l'étranglement de la presque totalité de l'intestin grêle, sont des phénomènes concomitants.

Pronostic.

Le pronostic de la diverticulite dans ses différentes modalités cliniques est grave. Légère, l'inflammation entraînera des adhérences, pièges tout préparés pour saisir et étrangler l'intestin à la moindre occasion; moyenne, elle donnera lieu à des abcès enkystés péritonéaux, placés généralement au milieu des anses grêles, rarement contre le péritoine pariétal au niveau de l'ombilic, à des suppurations avec fistule pyo-stercorale, à ces accidents complexes qui nécessitèrent les interventions multiples et délicates de Rebentish et Pauchet, enfin aux occlusions mécaniques, dynamiques ou mixtes; suraiguë, elle aboutira plus rapidement et plus facilement que ne le fait l'appendicite, en raison de la situation du diverticule iléal, aux péritonites généralisées suppurées ou septiques.

Il ne paraît pas utile de s'appesantir, pour juger du degré de la gravité, sur des chiffres qui ne permettent ni conclusions ni indications spéciales. Contentons-nous de dire que, en bloc, 35 cas, y compris celui de Sailer, défalcation faite des observations de Chauffard et Macaigne et Blanc, dont les malades moururent d'une affection autre, donnent un chiffre de 23 décès : soit une mortalité de 65 p. 100, opérés ou non; les 12 cas guéris ont été opérés; mais ce n'est pas là une indication de grande valeur, car nombre de malades ont pu guérir sans intervention chez lesquels l'affection n'a jamais été diagnostiquée; on en retrouve du reste une partie parmi ceux qu'on a opérés plus tard pour un étranglement mécanique par un diverticule avec adhérences inflammatoires de date plus ou moins ancienne.

1. Lance, *Bull. Soc. Anat.*, 1902, juillet, p. 64.

Diagnostic.

Jusqu'ici le diagnostic de la diverticulite n'a jamais été posé; c'est dire que la maladie n'a pas de caractéristiques. Cependant il semble que dans le cas de Karajan on aurait pu préciser la maladie, le sujet ayant gardé depuis la naissance jusqu'à l'âge de trois ans une fistule ombilicale et ayant depuis lors présenté à plusieurs reprises des douleurs abdominales avec vomissements et constipation.

Nous n'avons nullement l'intention de faire le diagnostic différentiel de la diverticulite avec toutes les affections qui ont avec elle des traits communs, d'autant que la situation des diverticules étant variable il nous faudrait passer en revue toutes les maladies de l'abdomen. La confusion ayant été faite dans la grande majorité des cas avec l'appendicite, ou l'occlusion intestinale, nous ne voulons insister que sur les signes différentiels de la diverticulite avec ces maladies.

Chez les malades de Blanc, Cahier, Italo Antonetti, Karajan, Mauclaire, Picqué et Guillemot, Taylor, Walther, Zimmermann, on crut à l'existence d'une appendicite. Il en fut de même dans le cas de Poirier que j'ai signalé à propos des diverticules entéroïdes. Il est, du reste, à noter que les gangrènes du diverticule par troubles circulatoires mécaniques, volvulus, torsion, compression, et nombre d'occlusions attribuables à sa présence ont donné lieu à la même erreur : ce qui tient à ce que les accidents sont localisés généralement dans la fosse iliaque droite. Ainsi, dans les cas de Vignard et Pinatelle (*loc. cit.*), Gibbon[1], Erdmann[2], Walzberg de Munden[3], Elliot[4], on diagnostiqua appendicite un étranglement diverticulaire.

Les signes qui pourront attirer l'attention du chirurgien d'une façon spéciale ou, dans les cas de doute, faire pencher en faveur de la diverticulite sont les suivants : 1° la localisation des phénomènes douloureux non au point de Mac Burney, mais dans une zone plus élevée, intermédiaire au cæcum et à l'ombilic et même plus rapprochée encore de l'ombilic (Blanc, Cahier, Galeazzi, Hilgenreiner, Jackson, Mauclaire, Rayer, Picqué et Guillemot, Sprengel-Denecke); chez le malade de Gally, la douleur siégeait dans le bas-ventre; à gauche de l'ombilic chez celui de Pauchet; 2° la situation de la zone d'empâtement ou du plastron, quand il existe, dans les mêmes

1. Gibbon, *Am. J. of med. Sc.*, 1903.
2. Erdmann, *Med. Rec.*, 1900, 27 octobre.
3. Walzberg de Munden, *Congrès Chir. all.*, 1898.
4. Elliot, *Congrès américain de Chirurgie*, 1894, Washington.

régions; sur le premier opéré de Kramer, l'induration se trouvait à deux travers de doigt au-dessous d'une horizontale passant par l'ombilic, entre le cæcum, la ligne médiane et l'arcade de Fallope; 3° la présence de sang dans les selles (Hilgenreiner) ou dans les vomissements (Jackson); 4° l'existence antérieure ou présente d'une fistule ombilicale (Karajan), d'une tumeur congénitale du nombril ou d'un bourgeon charnu (Hartmann); 5° l'existence d'un vice de conformation ou d'une anomalie congénitale, chose rare, mais réelle dans quelques cas (division congénitale du voile du palais sur le malade de Tregelles Fox); chez des porteurs de diverticules on a rencontré le bec de lièvre (Cazin), le testicule en ectopie (Gilette), l'exstrophie de la vessie (Dupuytren); des stigmates de dégénérescence (Doutrebente et Gombault, *loc. cit.*).

Ces signes n'ont malheureusement pas une valeur spécifique, sauf le commémoratif ou les vestiges d'un abouchement diverticulaire à l'ombilic; la localisation spéciale des douleurs ou de l'empâtement ne peuvent créer qu'une probabilité, l'appendice cæcal étant susceptible d'occuper une situation aberrante.

Hilgenreiner croit trouver dans l'âge des patients un signe différentiel d'une certaine importance, la diverticulite d'après lui s'attaquant aux hommes de trente-cinq à soixante ans, indication fournie par un relevé de 13 cas, tandis que l'appendicite aurait de la prédilection pour les enfants et les jeunes gens, décroîtrait après trente ans et serait relativement rare après quarante ans. De fait la proportion des hommes adultes ou déjà d'un âge assez avancé atteints de diverticulite est de 51 p. 100 environ d'après le relevé des observations. Toutefois l'âge ne donne qu'une indication tellement générale qu'en pratique on n'en tiendra guère compte.

Dans tous les cas, et nous avons vu qu'ils sont nombreux, où l'occlusion mécanique ou dynamique complique la diverticulite, il n'y a pas à faire de diagnostic différentiel entre les deux affections; on peut toutefois chercher à établir un diagnostic de causalité, et c'est sur les particularités que nous venons de signaler qu'il faudra se baser. Rappelons à ce propos un signe indiqué par Bayle[1] et qu'on pourrait mettre en évidence quand le diverticule adhère à l'ombilic là où existe une fusion entre les téguments et le péritoine. Dans ces conditions, si, appliquant les mains à plat, ensemble ou successivement, de part et d'autre du nombril, on comprime la masse intestinale, on détermine une dépression au niveau du lieu de l'insertion diverticulaire. Nous n'avons jamais eu l'occasion de con-

1. Bayle, *Arch. de Médecine milit.*, 1894.

trôler la valeur de ce signe, qu'on pourrait expérimentalement reproduire sur le cadavre, mais qui, sur le vivant, rencontrerait dans la contracture musculaire et la tension des parois abdominales un obstacle suffisant à sa production.

En cas de diverticulite pure et isolée, le diagnostic avec l'occlusion intestinale sera basé, à condition que l'examen du malade soit précoce, sur l'ensemble des signes généraux et locaux habituels et qui sont longuement et minutieusement étudiés et commentés dans le mémoire de Tavel (*loc. cit.*). Mais, dans les cas restés douteux, on devra accorder une valeur plus spéciale à certains moyens d'investigation usités déjà pour le diagnostic de l'appendicite et qui sont les suivants :

1° Le relèvement brusque de la main ou du doigt qui pèse légèrement sur l'abdomen détermine une douleur vive quand il y a péritonite et ne cause aucune réaction douloureuse quand il existe une occlusion (signe de Kocher);

2° Le calme de la respiration en présence d'un météorisme prononcé de l'abdomen est un symptôme caractéristique de l'occlusion mécanique; l'accélération et la superficialité de la respiration indique l'existence d'une péritonite étendue (Tavel);

3° La chaleur appliquée sur un foyer de suppuration exaspère la douleur locale[1]; donc des applications chaudes prolongées pendant une heure ou deux sur la zone abdominale douloureuse, chez des sujets présentant des phénomènes d'occlusion de cause douteuse, exaspéreront la sensibilité s'il s'agit d'une diverticulite suppurée avec retentissement sur le péritoine et ne l'aggraveront pas si l'occlusion seule est en cause ;

4° La différence constatée entre la température axillaire et rectale, qui est d'environ 0,6 chez les sujets bien portants, s'élève au chiffre de 1°,1 et 1°,4, en moyenne 0,9, chez les sujets atteints d'appendicite (ou de diverticulite par analogie) : ce qui s'explique par l'hyperémie des organes du petit bassin ou de son voisinage[2].

Nous ne parlerons pas de l'hémodiagnostic, car, d'après le rapport de Tuffier[3], les résultats fournis par l'examen du sang dans les appendicites et l'occlusion intestinale sont sensiblement les mêmes, et ont surtout une importance pronostique.

On nous reprochera peut-être d'insister sur les petits moyens à

1. Lewin, L'emploi de la chaleur comme moyen de diagnostic du pus; analysé in *Semaine Médicale*, 1901, p. 19.

2. Schule, *Münch. med. Woch.*, 1900, n° 8; analysé in *Centralb. f. Chirurgie*, 1900, n° 27, p. 694.

3. *Congrès français de Chirurgie*, 1904, p. 432 et 440.

propos du diagnostic; mais les grands sont connus et il faut bien se rabattre sur les petits, si les autres n'ont rien donné; d'autant qu'il s'agit d'une affection qui n'a jamais été reconnue sur le vivant. Du reste, qu'il y ait doute ou non, l'erreur n'aurait guère d'importance, puisque, dans les deux cas, la meilleure solution est le recours au bistouri; mais il vaut mieux, avant d'ouvrir le ventre, savoir à peu près ce qu'on va trouver que de marcher de l'avant en s'en rapportant à la seule inspiration du moment; il est bien inutile de faire une laparotomie médiane si une incision iliaque peut suffire, et, au point de vue du shock opératoire et de la durée de l'acte, désavantageux de se voir dans la nécessité d'ouvrir largement l'abdomen au milieu, après l'avoir déjà incisé inutilement sur le côté.

Traitement.

Jusqu'à ce jour le diagnostic des diverticulites n'ayant pas été fait et l'opérateur ayant eu la surprise de rencontrer une affection autre que celle qui lui paraissait nécessiter son intervention, personne n'a pu songer à établir les indications générales du traitement médical ou opératoire. Seulement, avec plus de force peut-être que pour l'appendicite, il nous semble qu'on pourrait dire, suivant le mot de Dieulafoy : *il n'y a pas de traitement médical de la diverticulite.*

Cette dernière affection détermine en effet des lésions péritonéales plus étendues que la première, possède un pouvoir de diffusion plus grand en raison de la situation anatomique et des connexions du diverticule, et son retentissement est plus certain sur le tube digestif dont elle enraye trop souvent le fonctionnement. Agir vite dans ces cas paraît d'autant plus impératif qu'une première atteinte amènera sûrement des accidents nouveaux à échéance plus ou moins éloignée, qu'il ne faut pas penser que le premier accident restera peut-être unique, et que le diverticule pourra subir cette sorte de régression d'absorption qu'on a signalée pour le processus cæcal. Attendre, c'est permettre la formation de ces vastes foyers de suppuration et de ces altérations de l'intestin qui ont nécessité les multiples et périlleuses opérations, dont les cas de Pauchet et de Rebentish sont des exemples heureux peut-être, mais combien aléatoires.

Pour le choix de l'incision on se guidera sur le siège de la sensibilité, de la matité ou de la tumeur; le plus souvent, c'est sur le bord externe du grand droit de l'abdomen et sur le côté droit qu'on ouvrira l'abdomen. Hilgenreiner, en raison de la situation de l'abcès dans un de ses cas, fit la laparotomie médiane et recommande, à juste titre, lorsque le diverticule adhère à l'ombilic, d'extirper avec lui la paroi de l'abdomen dans la zone où s'est faite l'adhérence.

S'il s'agit d'un abcès péridiverticulaire, on ne devra tenter l'extirpation du diverticule que si l'exérèse peut se faire sans difficulté et sans danger de diffusion de l'épanchement dans la cavité péritonéale; toutefois, avant de renoncer à cette cure radicale, on devra songer aux accidents d'occlusion qui pourront survenir dans la période immédiate post-opératoire; à plus forte raison faudra-t-il libérer le diverticule de ses adhérences et l'enlever lorsque l'intestin sera étranglé mécaniquement de par son fait. Si l'on doit renoncer à l'extirpation immédiate on drainera la cavité de l'abcès et on tentera l'extirpation dans une intervention ultérieure (Kramer, Rebentish).

Malgré la résection du diverticule un des malades de Körte dut subir l'entérostomie pour des accidents persistants d'iléus. Peut-être le chirurgien s'est-il un peu hâté de pratiquer l'anus artificiel, puisqu'il l'établit le soir après avoir opéré son malade le matin.

Comme procédé opératoire dans la résection on pourra, si le diverticule présente à son abouchement un petit diamètre, le lier entre deux ligatures à un centimètre environ de son insertion, et disséquer autour du moignon, à la manière de Cabot, une manchette séreuse qui servira à recouvrir la petite eschare produite par la destruction de la muqueuse malade au thermocautère. Ce moignon sera enfin enfoui dans un pli intestinal transversal par quelques points passés à la Lembert.

Lorsque le diamètre de l'appendice intestinal sera considérable, on pourra faire l'écrasement de son pédicule par l'angiotribe; mais, comme le fait remarquer Berger[1], ce procédé expose au rétrécissement de l'intestin grêle si on le fait suivre de l'enfouissement; et le mieux serait, ainsi que le conseille ce chirurgien, d'enlever le diverticule au ras de son insertion par une incision suivie d'une suture en surjet, totale, enfouie elle-même sous une suture séro-séreuse, comme on le fait pour l'entérectomie ordinaire.

Schrœder (*in* Halstead, obs. XII), ayant trouvé un diverticule perforé, s'est borné à suturer la perforation; mais cette manière de faire s'explique par l'état du malade qui était en pleine fièvre typhoïde et avait de la péritonite. Dans le cas relaté par Boinet et Delanglade et qui a trait aussi à une perforation typhoïdique, on réséqua le diverticule, ce qui n'empêcha pas l'issue fatale. Dans les perforations de cette nature, la gravité de l'acte opératoire étant essentiellement subordonnée à sa durée, à sa technique, et à l'état général de l'opéré, arriver à obturer la perte de substance est encore un résultat appréciable et qui, en somme, pourrait suffire.

1. Berger, *Bull. Soc. Chirurgie*, Paris, 1905, avril, p. 369.

Mauclaire s'est borné à invaginer le diverticule sur lui-même, de façon à le raccourcir sans le réséquer, ce qui abréga la durée de l'opération, le sujet étant très affaibli. Cette technique de fortune, qui, dans le temps présent, maintient l'agent des accidents et peut préparer pour l'avenir, en cas de succès momentané, l'explosion d'accidents d'occlusion par invagination, a été suggérée à l'opérateur par les travaux de Girard, recommandant l'invagination comme un moyen d'amener l'atrophie des diverticules œsophagiens. Mais il ne faut pas oublier que l'inversion diverticulaire est susceptible d'amener des troubles circulatoires et des désordres de la nutrition locale pouvant aboutir à la gangrène et à la perforation, accidents qui ont été signalés par nombre d'auteurs, dont Kuttner[1], Stubenrauch[2], Weill et Frenkel[3], Eswald[4].

La simultanéité de la diverticulite et de l'appendicite signalée par Hilgenreiner et Walther crée l'indication d'aller toujours inspecter l'appendice quand il y aura diverticulite. C'est, du reste, en pratique, par là qu'on commence toujours, parce qu'on ne songe pas à la diverticulite. Lorsque les deux processus intestinaux sont altérés et, sauf les réserves faites plus haut, on les enlèvera tous deux.

Si, croyant intervenir pour une appendicite, on ne trouve rien de ce côté, il sera bon de dévider un ou deux mètres de l'iléon terminal pour s'assurer de la non-existence d'un diverticule. C'est principalement dans les opérations à froid que cette conduite nous paraît sage et judicieuse, la résection simultanée comme nous l'avons fait chez notre malade ne pouvant avoir aucun inconvénient.

Sur les 36 cas que nous avons relatés on est intervenu 20 fois à chaud : 11 guérisons, 9 morts; 1 fois à froid : 1 guérison.

3 des morts ont trait à des malades atteints de fièvre typhoïde, 3 à des péritonites généralisées.

Ces chiffres n'ont pas de valeur décisive si on les compare aux autres cas pour lesquels il n'y a pas eu d'intervention, et qui se sont tous terminés par la mort, parce que les faits sont disparates et appartiennent à des époques trop différentes, mais, en somme, on voit que pour les cas opérés la proportion des guérisons est supérieure à celle des décès bien que les interventions aient été souvent délicates et répétées sur des sujets gravement atteints.

1. Kuttner, *Beitr. f. klin. Chir.*, t. XXI, p. 289.
2. Stubenrauch, *Congrès Chirurgie allemand*, 1898.
3. Weill et Frenkel, *Bull. Soc. Anat.*, 1896.
4. Eswald, *Berl. klin. Wochens.*, 1897, n° 8, p. 169.

COMPTE RENDU

DES TRAVAUX DE LA SOCIÉTÉ ALLEMANDE DE CHIRURGIE

(35e CONGRÈS TENU A BERLIN DU 4 AU 7 AVRIL 1906 [1])

CHIRURGIE GÉNÉRALE

DÖDERLEIN (de Tübingen). — *De la teneur en bactéries des plaies opératoires.*

Les expériences de Döderlein démontrent que, malgré les perfectionnements de l'asepsie, on introduit toujours des germes pathogènes dans la cavité et dans les plaies abdominales. Ces germes proviennent principalement de la peau du champ opératoire, qu'il est impossible de désinfecter d'une façon parfaite.

Pour parer à cet inconvénient, Döderlein propose, après avoir fait la toilette habituelle, de frotter le champ opératoire et les parties voisines des cuisses avec de la benzine formolée, puis de les badigeonner à la teinture d'iode pure. Cet enduit lui-même est recouvert par une solution de gomme stérilisée. Dès qu'elle est sèche, on la saupoudre de talc stérilisé. On a ainsi une membrane brillante, lisse, qu'on enlève après l'opération par un lavage à la benzine.

WREDE (de Königsberg). — *Élimination des microbes par les glandes sudoripares.*

Wrede, sans entrer dans le détail de ses expériences, nie cette élimination, qui est admise par Brunner.

KELLING (de Dresde). — *Nouvelle réaction hémolytique du sérum sanguin chez les cancéreux.*

Cette réaction s'appuie sur ce fait que les globules sanguins de certains Vertébrés (du poulet notamment) sont dissous, plus rapidement et plus complètement, par le sang des cancéreux que par celui des individus sains et des non-cancéreux. Grâce à cette réaction, on a pu diagnostiquer des néoplasmes, qui n'étaient pas encore cliniquement appréciables. L'ablation de la tumeur supprime la réaction, qui est indépendante de la constitution cellulaire du cancer.

1. D'après le *Zentralbl. f. Chirurgie*, 1906, n° 28 (Supplément).

DISCUSSION sur l'hypérémie par stase dans les inflammations aiguës.

Habs (de Magdebourg) indique comme contre-indications à ce traitement : l'érysipèle, les thromboses veineuses et le diabète.

Körte (de Berlin) a cependant guéri par la stase un panaris gangréneux du pouce chez un diabétique.

Croce (de Berlin) trouve que les effets ne sont pas satisfaisants dans l'ostéomyélite. D'autre part, l'application de la ventouse est trop douloureuse dans le panaris. Par contre, elle a donné d'excellents résultats dans les phlegmons de la paroi antérieure de l'aisselle.

Sick (de Hambourg) a traité 250 cas par la méthode de Bier, presque toujours avec bons résultats. Il insiste sur la suppression des douleurs, sur la guérison plus rapide, sur le meilleur résultat fonctionnel. Mais il n'a pas eu à s'en féliciter chez les diabétiques, dans les phlegmons à streptocoques, dans les ulcères variqueux. — La méthode de Bier n'est applicable qu'à l'hôpital, car elle nécessite une surveillance de tous les instants.

Stich (de Breslau) rapporte les résultats constatés à la clinique de Garré : résultats excellents dans le traitement des panaris et des phlegmons des gaines synoviales; très douteux dans l'ostéomyélite, où il vaut mieux trépaner d'emblée. La stase mérite aussi d'être employée à titre préventif, lorsqu'on a lieu de redouter l'infection d'une plaie.

Danielsen (de Marbourg) a obtenu des résultats remarquables.

Bardenheuer (de Cologne) est un partisan enthousiaste de la méthode de Bier, à condition de savoir la manier. Elle agit d'une façon très efficace dans les phlegmons des gaines, dans les arthrites aiguës, dans l'ostéomyélite et la périostite suppurées, dans toutes les variétés de phlegmons. Bardenheuer insiste particulièrement sur les cas où les deux synoviales carpo-phalangiennes étaient prises et où la guérison a été obtenue avec restauration fonctionnelle presque parfaite.

Lexer (de Königsberg) estime que c'est jouer gros jeu que de s'attarder à l'emploi de la méthode de Bier dans les infections graves; elle ne peut servir dans ces cas qu'à remplacer le tamponnement. En revanche, elle est excellente lorsque le processus est circonscrit et que la fièvre est modérée.

Perthes (de Leipzig) considère qu'il vaut mieux faire de petites incisions, avant d'employer la méthode de Bier, qui agit essentiellement par aspiration.

Kuester (de Marbourg) a obtenu une guérison rapide dans un kyste hydatique suppuré du rein ouvert à l'extérieur.

Haasler (de Halle) a fait des recherches comparatives et conclut que la méthode de Bier n'est en aucune façon supérieure aux autres modes de traitement dans les phlegmons sérieux, à marche envahissante.

Stettiner (de Berlin) attache surtout une grande valeur à l'aspiration, bien plus qu'à la stase.

Bier (de Bonn) a traité 1 500 inflammations aiguës, dont 1 100 avec aspiration. Sur 25 phlegmons des gaines où le tendon lui-même était visible, 17 ont guéri, dont 8 avec nécrose partielle; sur 22 ostéomyélites aiguës,

11 guérisons, dont 10 avec nécrose, 1 mort par pyohémie antérieure; sur 27 mastoïdites, 16 ont guéri avec conservation de l'audition. Les résultats sont mauvais dans l'érysipèle et les streptomycoses.

Klapp (de Bonn) insiste sur le traitement de la tuberculose chirurgicale par les ventouses. Ce traitement donne des résultats encourageants dans les tuberculoses, qui tendent à s'abcéder et à devenir fistuleuses.

Pochhammer (de Greifswald). — *Prophylaxie et traitement du tétanos.*

Les injections de sérum n'ont aucune valeur. Elles peuvent agir d'une façon prophylactique, en ce sens qu'elles retardent peut-être le début des accidents tétaniques et leur impriment une marche moins rapide; mais elles ne peuvent empêcher l'issue mortelle. L'auteur conseille, dans les cas suspects, de ne pas se contenter d'une seule injection, mais de la répéter au bout de dix à quinze jours.

La plupart des orateurs qui ont pris part à la discussion accordent peu de valeur aux injections antitoxiques.

Kroenig (de Fribourg). — *Anesthésie lombaire et sommeil scopolaminique dans les laparotomies.*

La technique employée à Fribourg est la suivante : injection de scopolamine-morphine deux heures avant l'opération. Au bout d'une heure, nouvelle injection. Pour que la scopolamine agisse bien, il faut supprimer les impressions visuelles et auditives; on met aux malades de grandes lunettes noires et on leur applique sur les oreilles des plaques de caoutchouc. Pour compléter l'anesthésie, on fait enfin une injection lombaire de stovaïne Billon (8 à 12 centigr.).

Le sommeil est généralement tranquille et profond pendant toute la durée de l'opération. Sur 160 opérées, 154 n'ont eu consécutivement ni nausées, ni vomissements. La convalescence est notablement abrégée et, dès le sixième jour, on peut faire lever les femmes auxquelles on a fait une hystérectomie.

Küster (de Marbourg). — *Le fil d'argent comme suture percutanée profonde.*

Küster suit la technique suivante :

1° Dans les laparotomies, on commence la suture en traversant avec des fils d'argent toute l'épaisseur de la paroi abdominale, péritoine compris. Ces fils ne sont d'abord pas noués. Puis suture à plusieurs plans au catgut, surjet à la soie sur la peau et enfin réunion des fils d'argent. Dans les suppurations abdominales (périthyphlites, cholécystites), suture à un seul plan au fil d'argent.

2° Dans les hernies, il est bon aussi de consolider la suture par des fils d'argent.

3° Dans les fractures, Küster n'emploie la suture que si la réduction et la contention sont difficiles.

Clairmont (de Vienne). — *Lymphomatose généralisée et radiothérapie.*

Clairmont présente les moulages d'un homme de quarante-cinq ans

avant et après la radiothérapie. Cet homme portait une grosse tumeur, occupant la face dorsale de la main et de l'avant-bras droits; il avait en outre une hypertrophie généralisée des ganglions lymphatiques, une augmentation du volume du foie et de la rate, etc. Après un traitement journalier d'un mois par les rayons, la tumeur de la main avait presque totalement disparu. Clairmont se demande s'il s'agit d'un lymphosarcome ou d'une pseudo-leucémie.

Delkeskamp (de Königsberg). — *Etat des artères osseuses dans les fractures et les affections des os.*

En injectant les artères par le procédé de Lexer, l'auteur a constaté diverses particularités intéressantes. Ainsi, dans la tuberculose articulaire, les vaisseaux épiphysaires sont l'objet d'une prolifération frappante; les artères métaphysaires et l'artère nourricière ont moins de rapports avec le processus morbide. — Sur un fémur amputé pour cancer et qui avait été atteint trente ans auparavant d'une ostéomyélite aiguë avec séquestres, l'artère nourricière inférieure avait totalement disparu et était remplacée par un riche réseau de vaisseaux périostiques, qui avaient pénétré dans l'ancien foyer inflammatoire. — Sur un coude atteint de syringomyélie, on remarquait un riche réseau épiphysaire, anastomosé avec l'artère nourricière. — Sur un os rachitique d'un enfant de trois ans, celle-ci se ramifiait en véritables pinceaux aux environs du cartilage de conjugaison et la ligne épiphysaire était la partie la plus vascularisée. — Dans les tumeurs malignes des os, on trouve une néoformation très nette de vaisseaux à trajet anormal. Il s'agit surtout de vaisseaux périostiques, qui gagnent la diaphyse pour s'anastomoser avec l'artère nourricière.

Enfin les fractures déterminent une irritation considérable de l'artère nourricière, irritation qui se traduit par une néoformation de ramuscules; ceux-ci augmentent en nombre et volume pendant les premières semaines et diminuent quand la consolidation s'est faite. Les vaisseaux périostiques s'accroissent également et pénètrent dans la cavité médullaire.

Lexer (de Konigsberg). — *Sur les kystes des os longs.*

Garçon de quatorze ans, chez lequel, quatre ans après une contusion de l'épaule, se développe un enchondrome kystique central de la métaphyse humérale supérieure droite. En opérant, on trouva un seul grand kyste, rempli d'un liquide brunâtre. Ce kyste s'étendait du cartilage jugal jusqu'au tiers moyen de la diaphyse, dont les parois étaient réduites à une couche compacte très mince. Toute la partie malade fut enlevée par voie sous-périostée et remplacée par un morceau de péroné, transplanté avec son périoste et provenant d'une amputation qu'on venait de faire. La greffe a parfaitement réussi et le résultat fonctionnel ne laisse rien à désirer. Au point de vue histologique, il faut noter l'existence de nombreux îlots de cartilage hyalin dans la paroi du kyste.

Tietze (de Breslau). — *Ostéodystrophie juvénile kystique.*

Jeune fille de dix-huit ans qui, depuis cinq années, éprouvait des douleurs

dans le fémur droit après une chute sur la glace, et qui entre à l'hôpital pour une fracture de cet os. On trouve des kystes au foyer de la fracture et dans le tibia droit. Intervention. Le fémur et le tibia sont réduits à une mince couche compacte et sont remplis par une masse fibreuse, ramollie et kystique en certains points et paraissant avoir la structure du tissu ostéoïde.

König (d'Iéna) a vu deux kystes de la clavicule, remplis d'un liquide brunâtre, ayant une paroi presque papyracée. Cette paroi était constituée par du tissu de sarcome giganto-cellulaire.

Goebel (de Breslau) a vu plusieurs des cas qualifiés par Mikulicz ostéodystrophie kystique d'origine traumatique. Il croit que l'interprétation de Mikulicz n'est pas toujours exacte et que les îlots cartilagineux voisins du kyste peuvent très bien être considérés comme appartenant à un chondrome.

Körte (de Berlin) a vu 3 kystes du fémur qui étaient tous des chondromes ramollis.

Wrede (de Königsberg). — *Ostéomyélite hématogène suite d'actinomycose.*

L'actinomycose osseuse métastatique est exceptionnelle et Wrede, n'en connait que 3 cas consécutifs à une actinomycose du poumon. — Il montre une pièce d'ostéomyélite hématogène actinomycosique, occupant la métaphyse fémorale supérieure. Les manifestations de la métastase osseuse étaient prépondérantes dans ce cas, alors que le foyer pulmonaire originel avait presque passé inaperçu.

F. König (d'Altona). — *Sur les ostéomes traumatiques.*

Faisant abstraction de la myosite ossifiante progressive, l'auteur veut attirer l'attention sur quelques ostéomes exceptionnels qui se produisent après un trauma sans fracture.

Dans deux cas, il a vu, après un coup de pied de cheval sur la cuisse, apparaître au bout de 8 jours des douleurs et une tumeur ressemblant au sarcome périostique. Au bout de trois mois, la tumeur s'arrête dans son accroissement ou diminue d'une façon notable.

Dans un troisième cas semblable, il a pu, sur le cadavre, s'assurer que la prolifération néoplasique se fait principalement entre le périoste et les attaches tendineuses des muscles. Certaines parties restent conjonctives, d'autres s'ossifient. Le processus ressemble un peu au cal périostal et König propose le nom de tumeur du cal sans fracture. Cette conception commande un traitement essentiellement conservateur. On ne doit opérer que s'il y a des douleurs intolérables.

Zoege v. Mauteuffel (de Dorpat) fait remarquer qu'on observe des hématomes et des anévrysmes susceptibles de s'ossifier.

Bosse (de Berlin). — *Notes histo- et radiologiques sur la syphilis articulaire héréditaire tardive.*

Après avoir établi la réalité de l'existence des arthropathies dans la syphilis héréditaire tardive, Bosse cherche à en établir quelques caractères.

Au point de vue histologique, les faits essentiels sont l'existence d'une infiltration cellulo-vasculaire abondante dans la couche interne de la synoviale, infiltration disposée en deux zones, l'une marginale, l'autre basale, avec un stroma intermédiaire. Les dépôts gommeux sont rares; ils sont superficiels, appliqués sur les couches cellulaires marginales, et ne contiennent pas des cellules géantes du type Langhans. Dans le tissu para-articulaire, on constate un épaississement des couches adventices de la capsule. Les muscles voisins sont en voie d'atrophie et de dégénérescence.

Par la radiographie, on trouve, suivant les cas, de l'ostéo-chondrite épiphysaire, de l'ostéomyélite gommeuse, de la périostite ossifiante, avec ou sans formation gommeuse.

Hofmann (de Gratz). — *Traitement des ankyloses articulaires osseuses.*

Les résultats obtenus jusqu'à présent par la résection, l'arthrolyse, l'interposition de lambeaux musculaires, graisseux ou de corps étrangers sont loin d'être toujours satisfaisants. Tantôt l'ankylose se reproduit; tantôt on obtient une articulation de polichinelle.

Aussi, dans un cas de fusion osseuse complète du coude, Hofmann a-t-il, après résection de la tête radiale et rétablissement de la fente articulaire, recouvert les surfaces osseuses cruentées avec des lambeaux périostiques empruntés à la face antérieure du tibia. Le résultat fut très satisfaisant. On commença la mobilisation au bout de quatre semaines, et, huit mois après l'intervention, l'opéré pouvait complètement étendre le coude et le fléchir avec force jusqu'à 80°.

CHIRURGIE DE GUERRE

Zoege v. Manteuffel (de Dorpat). — *Premiers secours sur le champ de bataille.*

La guerre russo-japonaise nous a appris que les premiers secours doivent être établis à quatre kilomètres en arrière de la ligne de feu, que les blessés se trouvent dans la proportion de 1 sur 4, qu'il faut en conséquence un nombre de médecins suffisant, qu'un médecin peut faire en une nuit environ 100 pansements, que le paquet individuel est d'une très grande utilité.

Les plaies diamétrales du crâne doivent être traitées par l'expectative; les coups de feu tangentiels réclament une intervention immédiate. Il ne faut pas toucher aux plaies du cœur, dont 7 ont guéri seules. Les plaies du foie doivent être opérées et tamponnées. Pour les membres, ne pas y toucher et appliquer immédiatement un appareil plâtré.

Schaefer (de Berlin). — *Reprise du service après les plaies par armes à feu modernes.*

La statistique démontre que le nombre des blessés qui meurent est relativement peu élevé. On peut dire qu'à ce point de vue le pronostic est meilleur actuellement qu'autrefois pour les blessés qui quittent vivants le champ de bataille. Au bout de trois mois, la moitié d'entre eux peuvent rentrer dans le rang et reprendre le service actif.

Goldammer (de Hambourg). — *Pansements secs dans la guerre sud-africaine.*

Dans les pays improductifs et pauvres en eau, le pansement sec donne d'excellents résultats. Il faut le combiner, lorsqu'il existe une lésion osseuse, à une contention immédiate et complète.

Bornhaupt (de Riga). — *Plaies articulaires par armes à feu dans la guerre russo-japonaise.*

Sur l'ensemble des coups de feu, ceux des articulations comptent pour 7 p. 100. C'est le genou qui est de beaucoup le plus souvent atteint; viennent ensuite le coude, l'épaule, le cou-de-pied, la hanche et la main. La plupart des plaies avec orifices d'entrée et de sortie du projectile guérissent par la méthode conservatrice. Mais, lorsque la balle reste, la jointure suppure dans 50 à 66 p. 100 des cas. L'immobilisation immédiate s'impose toujours. L'amputation n'a été nécessaire que 14 fois sur 157. Il y a, au point de vue de la gravité, une énorme différence entre les arthrites à staphylocoques et celles à streptocoques. Les premières guérissent par l'arthrotomie ; il est rare que les secondes ne nécessitent pas le sacrifice du membre.

Brentano (de Berlin). — *Coups de feu des vaisseaux.*

L'auteur a observé 8 cas de plaies vasculaires à l'ambulance de Kharbine, produites par la balle du fusil japonais (calibre 6,5 mm.). Lorsque les malades vinrent en traitement, les plaies cutanées étaient déjà à peu près cicatrisées.

Dans un cas il s'agissait d'une perforation de l'aorte, à laquelle le malade avait survécu soixante-dix jours. Ce blessé mourut (non opéré) d'une hémorragie du foie. Dans les 7 autres cas, concernant les artères humérale, radiale, tibiale antérieure, fémorale et iliaque externe, le tronc vasculaire fut coupé entre deux ligatures; la guérison s'est faite sans encombre. Brentano repousse dans ces cas les interventions trop hâtives, tant qu'il y a de gros hématomes, que l'infection et la gangrène sont à craindre. La suture vasculaire secondaire n'a que des indications exceptionnelles.

Colmers (de Leipzig). — *Coups de feu des membres.*

Les constatations faites pendant la guerre russo-japonaise prouvent qu'au point de vue pronostique, ce qui est capital, c'est le premier secours sur le champ de bataille et le transport dans l'ambulance la plus proche.

La désinfection des plaies ne doit pas être tentée, si elle ne peut se faire scientifiquement.

Le premier pansement doit consister en un enveloppement légèrement compressif avec des substances anti- ou aseptiques et en un maintien exact de la fracture.

Pendant le transport, il ne faut pas changer le pansement. Ce changement ne sera fait que lorsque le blessé sera arrivé dans une ambulance où il pourra séjourner quinze jours. L'appareil plâtré est de tous les bandages celui qui rend les meilleurs services.

Henle (de Dortmund). — *Plaies des nerfs périphériques.*

Sur 276 blessés reçus à l'hôpital de la Croix-Rouge à Tokio, il y eut 34 plaies des nerfs périphériques, consistant en névralgies, paralysies, compressions, sections avec ou sans pertes de substance. L'auteur rapporte quelques observations de ces différents traumatismes.

Hildebrandt. — *Coups de feu du crâne.*

L'intervention dans ces traumatismes doit être aussi précoce que possible. Il faut opérer tous les blessés, sauf ceux dont l'état est désespéré et ceux qui ont des plaies pénétrantes avec petits orifices cutanés et sans aucun symptôme cérébral. Tel est l'enseignement qui se dégage des faits observés pendant la guerre des Boers.

V. Œttingen (de Berlin). — *Chirurgie abdominale en temps de guerre.*

Les plaies par balles actuelles tirées à une distance inférieure à 400 mètres sont plus graves que jadis. Le pronostic dépend des caractères de la plaie, des conditions qui ont précédé le transport, du transport lui-même, enfin du traitement. Théoriquement, on ne doit faire de laparotomie primitive dans une plaie par balle de fusil que pour une hémorragie grave. Cette opération est indiquée, au contraire, pour les lésions par projectiles de gros calibre. Il faut tracer aux médecins et à leurs auxiliaires une conduite schématique, dont ils ne doivent se départir sous aucun prétexte.

CRANE ET FACE

Röttger (de Berlin). — *Somnolence permanente après chute sur l'occiput.*

Röttger montre un malade qui, depuis un an et demi, est toujours dans la même attitude, les yeux fermés, le front un peu plissé, sans avoir dit un mot. Toute activité psychique volontaire est abolie. Après avoir exclu l'idée de simulation, d'une affection en foyer, l'auteur conclut à une stupeur hystérique grave, consécutive à une chute sur la région occipitale.

Sauerbruch (de Greifswald). — *Opérations crâniennes en surpression.*

Sauerbruch a expérimenté l'action de l'air comprimé sur les vaisseaux et les organes. En exerçant une compression de 50 millimètres de mercure sur le foie, il a observé une telle compression des vaisseaux de cet organe qu'on peut le couper à blanc. Mais le refoulement exercé en même temps sur le diaphragme et le poumon s'oppose à toute application pratique de cette particularité. Il en est autrement au crâne, où l'on peut localiser l'action de l'air sur le champ opératoire. Avec une compression de 30 millimètres de mercure, on peut opérer sans perdre de sang.

Borchard (de Posen). — *Ostéoplastie des pertes de substance du crâne d'après le procédé Durante-von Hacker.*

L'auteur a employé douze fois ce procédé et conclut qu'il répond à tous les besoins, qu'il permet de fermer des trous de 7 à 12 centimètres. Il a pu obturer l'orifice très large d'une double méningocèle sincipitale par un

lambeau emprunté au front. Il est inutile de prendre un lambeau d'une trop grande épaisseur. Mais il faut absolument pratiquer la suture primitive de la peau.

En un mot, la méthode de Durante est indiquée toutes les fois qu'on ne peut exécuter la réimplantation immédiate des rondelles osseuses et quand la méthode de Müller-König, d'ailleurs plus difficile, ne peut être pratiquée.

F. Krause (de Berlin). — *Opérations sur la fosse crânienne postérieure.*

Sur 9 opérés, 4 sont morts (collapsus, pneumonie, opération incomplète ou trop difficile). Krause taille un lambeau à base inférieure, qui, sur la ligne médiane, atteint le sinus occipital, dépasse en haut le sinus transverse et empiète sur le sinus sigmoïde. Il faut absolument mettre à nu ces deux derniers canaux veineux. Krause a renoncé à la trépanation électrique; il se sert de la fraise de Doyen, des sondes de Braatz, et de la pince de Dahlgreen, légèrement modifiée.

Quand le lambeau cutanéo-osseux est rabattu, on taille dans la dure-mère un lambeau également à base inférieure, immédiatement au-dessous du sinus transverse. Le cervelet est ainsi mis à nu, et, en inclinant la tête sur le côté, on peut déjà apercevoir la face postérieure du rocher, jusque près de l'orifice auditif interne. Il suffit d'écarter doucement avec la spatule pour voir le facial et l'acoustique. Réclinant au contraire le cervelet en haut et en dedans, on a vue sur les 9e, 10e et 12e paires.

Braun (de Göttingen) recommande, dans les tumeurs du cervelet, de ponctionner d'abord le 4e ventricule, car il ne s'agit parfois que d'une hydrocéphalie et les phénomènes de compression peuvent s'évanouir après une ou deux ponctions.

Kausch (de Schöneberg) préconise le drainage du ventricule bulbo-cérébelleux.

Borchardt (de Berlin) attire l'attention sur un sinus qui peut être dangereux dans les opérations sur l'étage postérieur du crâne. Ce sinus est le sinus marginal, qui entoure le trou occipital et qui parfois dépasse en calibre le sinus latéral. Il se rencontre 1 fois sur 10, et plus souvent à droite.

Borchardt taille le lambeau un peu plus haut que Krause, en remontant à 4 centimètres au-dessus de la protubérance occipitale externe. Il arrête l'hémorragie par les trous émissaires, en y enfonçant de petits clous d'ivoire.

Les tumeurs les plus difficiles à enlever sont celles de l'angle cérébello-protubérantiel. Dans ces cas, il ne faut pas hésiter, si la chose paraît utile, d'enlever toute l'oreille, d'autant que les malades n'entendent déjà plus. Le danger capital de ces interventions réside dans le voisinage du bulbe et du pneumogastrique, et, pour l'éviter, il vaut mieux, ainsi que le conseille Frazier, sacrifier une partie du cervelet.

Bardenheuer (de Cologne). — *Nature et traitement de la névralgie faciale.*

Pour Bardenheuer, la cause de la névralgie réside dans une hyperémie au niveau des canaux osseux que traversent les nerfs. Cette hyperémie veineuse se produit à la suite d'un refroidissement, d'une inflam-

mation, d'un trauma; elle remonte le long des filets nerveux jusqu'aux canaux osseux où elle est obligée de s'arrêter, se transformant en œdème, en périnévrite, ou donnant lieu à des adhérences.

Aussi Bardenheuer recommande-t-il l'ablation d'une paroi du canal, l'éloignement du nerf qu'on maintient à quelque distance de la plaie osseuse, en le fixant par un lambeau musculo-périostique. Il a opéré ainsi 4 névralgies du trijumeau, dont 2 avec plein succès, et recommande ce procédé inoffensif, avant de recourir à l'extirpation du ganglion de Gasser.

Steiner (de Berlin). — *Plastique faciale.*

Chez une jeune fille de vingt et un ans, atteinte de paralysie faciale gauche avec réaction et dégénérescence absolue, Steiner a pratiqué l'anastomose spino-faciale, mais en coupant complètement le spinal et en suturant son bout central au bout périphérique du facial; il laissa le bout périphérique de l'accessoire au voisinage de l'anastomose.

Au bout de quatre mois et demi, secousses musculaires dans la face; disparition de la réaction de dégénérescence dans le domaine des 7e et 11e paires. Depuis quelques semaines, la malade peut fermer l'œil; la déviation de la face a presque disparu.

Eckstein (de Berlin). — *Injections et implantations de paraffine pour les restaurations du nez.*

Les paraffines dures, fusibles au-dessus de 50° C., doivent être employées; elles donnent les meilleurs résultats et n'exposent pas aux embolies.

Quand les injections sont contre-indiquées par suite d'adhérences cicatricielles étendues ou d'inextensibilité de la peau, il faut recourir à l'implantation directe de fines lamelles de paraffine. Les deux méthodes peuvent être avantageusement combinées.

Schultze (de Duisbourg). — *Traitement chirurgical du lupus de la face.*

De la communication de Schultze, nous ne retiendrons que ce qu'il dit du lupus du nez, qui est d'une cure difficile et récidive souvent. Quand le nez seul est malade sans participation de la muqueuse, l'extirpation donne toujours un bon résultat. Mais, quand la muqueuse est malade, il y a lieu de distinguer plusieurs variétés :

a. Lupus des ailes du nez : fente médiane du nez, extirpation, transplantation et suture;

b. Lupus du septum sans perforation : même procédé;

c. Lupus de la cloison avec perforation : section médiane du nez, mais sans suture consécutive. Il faut maintenir le nez ouvert, jusqu'à ce que les parties profondes soient cicatrisées. Faire de l'extension sur l'aile du nez, par un fil qu'on fixe à la partie postérieure de la joue;

d. Si la pointe du nez est prise et qu'il existe des pertes de substance étendues, il faut attendre la guérison des parties malades, avant de pratiquer, au bout de six mois à un an, une opération plastique.

Plücker (de Wolfenbüttel). — *Malformation du squelette facial.*

Le cas de Plücker est très important pour juger de la part prise par le bourgeon nasal latéral à l'édification de la face.

Il concerne une femme de quarante ans, chez laquelle on trouva une malformation dans le domaine de la fente oculo-labiale, un coloboma irido-choroïdien, une absence de la moitié gauche du nez, de l'os nasal et de l'os unguis du même côté, et d'une partie du rebord alvéolaire supérieur. La lèvre gauche est plus courte que la droite.

Il s'agit là d'un arrêt de développement, qui remonte à la sixième semaine de la vie embryonnaire.

Bunge (de Königsberg). — *Technique de l'uranoplastie.*

L'auteur a été particulièrement frappé par le fait que la restauration manque généralement à la jonction de la voûte et du voile. Il suture de la façon suivante. Il passe un long fil métallique d'arrière en avant, traversant toute l'épaisseur des bords de la plaie alternativement à droite et à gauche, en zigzag, fil qui est fortement tendu par ce fait qu'on tire sur ses deux extrémités, mais en le laissant complètement libre. Ce fil détermine un affrontement parfait, qu'on complète par une série de sutures ordinaires. Au bout de quinze jours, on enlève le fil métallique par simple traction d'arrière en avant, 8 fois sur 16, Bunge a obtenu par ce procédé une réunion irréprochable.

Zondek (de Berlin). — *Tuméfaction des glandes lacrymales et salivaires.*

Zondek présente deux malades atteints de la maladie de Mikulicz (gonflement symétrique des glandes lacrymales et salivaires).

Ranzi (de Vienne) a vu un cas où les parotides surtout étaient prises, les sous-maxillaires l'étaient à un degré moindre. La tuméfaction a disparu par quelques séances de rayons X.

Heidenhain (de Worms). — *Résultat fonctionnel des opérations par voie buccale pour cancer de la langue.*

L'auteur présente deux hommes auxquels, il y a sept et cinq ans, il a enlevé la langue pour un carcinome marginal très étendu, sans envahissement du plancher buccal. Dans les deux cas, il a enlevé tous les ganglions, jusqu'à la clavicule, et a sectionné la langue horizontalement près du plancher buccal, en ne conservant que la muqueuse de celui-ci. Les opérés parlent d'une façon très distincte, la mastication et la déglutition ne sont pas *entravées.*

Heidenhain s'appuie sur ces deux cas pour soutenir qu'il faut toujours enlever la langue dans toute sa largeur, même lorsque la lésion est unilatérale.

RACHIS, COU ET THORAX

W. Braun (de Berlin). — *Traitement opératoire d'une plaie de la moelle par arme à feu. Recherches expérimentales.*

Braun présente un garçon de quinze ans auquel il a enlevé, il y a vingt-

deux mois, trente-sept jours après le traumatisme, un projectile en plomb logé dans la moelle. La balle, de 5 millimètres, avait pénétré entre les 6e et 7e vertèbres cervicales. Il y eut paralysie complète motrice et sensitive, perte des réflexes tendineux, paralysie vésico-rectale. Au moment de l'opération, la motilité était partiellement revenue dans le membre inférieur droit; mais la paralysie vésicale persistait.

On trouve quelques morceaux de drap dans la dure-mère. Après incision de celle-ci, on sentit, en ponctionnant la moelle, le projectile et, pour l'enlever, on dut inciser longitudinalement les cordons postérieurs. Trois semaines après l'opération, la vessie avait repris son fonctionnement. Les troubles sensitifs se réduisent à une analgésie de la jambe droite. La mobilité s'est amendée; mais des spasmes très violents empêchent la station et la marche, qui ne sont possibles qu'avec le secours d'un appareil.

De ce cas, ainsi que d'expériences qu'il a faites sur des chiens, Braun tire les conclusions suivantes :

1° Lorsqu'un projectile a blessé la moelle et est logé dans le canal rachidien, la laminectomie est indiquée, quand la lésion médullaire est grave.

2° Il faut s'abstenir quand les symptômes sont insignifiants ou s'amendent rapidement, d'autant que la radiographie peut induire en erreur.

3° L'intervention est indiquée quand il existe des phénomènes de compression ou d'irritation manifeste.

Riedel (d'Iéna). — *Présentation d'une fistule médiane du cou extirpée dans sa totalité.*

La pièce provient d'un garçon de dix ans, opéré plusieurs fois sans succès. La fistule cheminait sur la face antérieure de l'os hyoïde, à 3 centimètres au-dessus de celui-ci; elle se réduisait brusquement à un canal filiforme, qui remontait entre les muscles jusqu'au foramen cæcum. Dans d'autres circonstances, on a vu le trajet fistuleux traverser le corps même de l'os hyoïde, dont il convient alors de réséquer la partie moyenne.

Rehn (de Francfort-sur-le-Mein). — *La sténose thymique et la mort par le thymus.*

Contrairement à Friedleben et à Paltauf, il est démontré, par vingt-neuf autopsies et cinq opérations, qu'un thymus volumineux peut comprimer les organes du médiastin. C'est surtout la forme du thymus qui est importante à ce point de vue, et, suivant les circonstances, la compression agira sur des organes différents. C'est ainsi que, chez le nouveau-né, le point le plus exposé est celui où le tronc brachio-céphalique artériel croise la trachée. Chez l'adulte, l'une des bronches principales peut être comprimée. Flugge a vu des cas de déviation latérale des organes du médiastin et Demmer a observé une sténose de cause thymique atteignant à la fois la trachée et l'œsophage.

Dans la coarctation produite par le thymus, c'est ordinairement l'inspiration seule qui est gênée et il est des cas où l'on a fait disparaître instan-

tanément tous les accidents en fixant la glande avec la capsule à la base du cou. Mais l'expiration peut aussi être entravée, lorsque le thymus a entouré les voies respiratoires et leur adhère d'une façon intime. Il est enfin une forme spéciale de dyspnée, qui s'installe d'une façon aiguë, disparaît rapidement, ou amène la mort par asphyxie. Dans ces cas, il peut s'agir d'un thymus hypertrophié, qui, pour une raison quelconque, augmente brusquement de volume. Souvent l'enfant est déjà un peu gêné dans sa respiration, et, pour avoir plus d'air, il relève la tête, la porte dans l'extension, déterminant ainsi un notable rétrécissement du médiastin. Cette attitude est notée dans beaucoup de morts par le thymus. Mais, chez l'adulte, le mécanisme de la mort est certainement différent et il faut admettre que le thymus est susceptible de grossir assez brusquement, sans doute en raison d'une hyperémie par stase veineuse.

Voici, en peu de mots, le tableau clinique de la sténose trachéale d'origine thymique. Parfois l'affection existe à la naissance et se termine rapidement par la mort. D'autres fois, on remarque chez le nourrisson un léger tirage sus-sternal, auquel se joint bientôt de la cyanose. Dans d'autres circonstances, on voit surtout des accès dyspnéiques. Il semble qu'il existe une certaine prédisposition héréditaire à l'hyperplasie thymique et à la mort par le thymus. Si l'affection est surtout commune chez le nourrisson, on peut cependant l'observer jusque vers l'âge de quatre ans.

En cas d'accidents respiratoires, l'intervention s'impose. Elle peut être pratiquée sans anesthésie. On pénètre dans l'espace prétrachéal, et, en arrière de la poignée de sternum, on reconnaît la capsule de la glande, qui, à chaque expiration, vient faire saillie. On la saisit avec une pince et, lorsque le thymus se laisse attirer en totalité, on reconnaît que la respiration redevient normale. Si on ne peut ainsi l'attirer, il faut aussitôt fendre la capsule glandulaire et pratiquer l'énucléation intracapsulaire, d'une pièce ou par morcellement. Toutefois, il est rare qu'on réussisse à extirper tout l'organe. En tout cas, il faut suturer la capsule soulevée et drainer. Toutes les opérations faites jusqu'à ce jour ont donné un plein succès.

F. König (d'Altona) relate deux cas dans lesquels il est intervenu; une fois les accidents ne cessèrent pas par la résection et la fixation du lobe thymique gauche, et il fallut secondairement enlever une partie du manubrium sternal. Bien que les relations entre le thymus et la formation des os soient très obscures, König considère qu'on ne doit jamais faire une thymectomie totale.

Krumm (de Carlsruhe) relate l'autopsie d'un enfant de deux ans, mort de dyspnée expiratoire et chez lequel on trouva une notable hypertrophie du thymus, qui s'était insinué entre la trachée et la bronche droite et avait produit une compression mortelle. Au centre du thymus se trouvait une cavité anfractueuse, remplie d'un liquide visqueux, verdâtre, analogue à du pus.

Kocher (de Berne). — *Sur une troisième série de mille thyroïdectomies.*

Sur ces mille cas, englobant cancer, strumite, goitre exophtalmique,

goitre ordinaire, il y a 7 morts, la plupart imputables au cancer (3 sur 36). Les 3 cas de mort, survenus après les thyroïdectomies pour goitre parenchymateux ou kystique, sont dus à une hémorragie secondaire, à une pneumonie, à une myocardite. Kocher croit qu'on peut dire actuellement: la thyroïdectomie peut être exécutée sans faire courir de danger au malade, mais à la condition formelle que le cœur soit sain, qu'on fasse une hémostase très soignée et qu'on draine.

Toutes les fois que la chose est possible, il faut opérer sans anesthésie générale.

Payr (de Gratz). — *Transplantation du tissu thyroïdien dans la rate.*

Après avoir exposé la technique qu'il emploie, Payr expose les résultats fonctionnels et morphologiques auxquels ses expériences l'ont conduit. Il a vu nombre de chiens et de chats rester bien portants pendant près d'une année, bien qu'il leur eût extirpé la totalité du corps thyroïde. Vient-on à leur enlever la rate, ils meurent très rapidement. A l'autopsie, on reconnaît à première vue le point d'implantation, et, sur des coupes, le tissu thyroïdien se distingue parfaitement du tissu splénique. Le fragment transplanté est toujours fortement réduit dans ses dimensions.

Payr relate ensuite un cas de transplantation du tissu thyroïdien dans la rate chez un enfant de six ans, atteint de myxœdème infantile grave, et traité inutilement depuis trois ans par les extraits thyroïdiens. On commença par enlever à la mère de l'enfant, sous chloroforme, un gros morceau de thyroïde, qui avait une apparence tout à fait normale. On attira à l'extérieur la rate de l'enfant, mise à nu par laparotomie latérale, on y fit une incision dans la partie antéro-inférieure et on insinua dans la fente le fragment thyroïdien. La plaie splénique fut suturée et recouverte par un lambeau d'épiploon.

La mère et l'enfant supportèrent bien ces interventions.

Au bout de cinq mois, le résultat obtenu était très satisfaisant. L'enfant s'est développé intellectuellement; il a appris rapidement à marcher et à se tenir debout; il a grandi de 12 centimètres.

L'avenir démontrera si cette amélioration se maintient.

Kocher a obtenu aussi quelques résultats heureux, en insérant la thyroïde entre le péritoine et la paroi abdominale. Mais la plupart des sujets succombent. Dans ces derniers temps, Christiani a implanté avec succès, chez des animaux, non plus de grands, mais de tout petits morceaux de corps thyroïde.

Noetzel (de Francfort-sur-le-Mein). — *Recherches expérimentales sur l'infection de la cavité pleurale et la résorption des bactéries.*

Il est assez courant de dire que la plèvre se défend beaucoup moins bien que le péritoine contre les infections. Les expériences de Noetzel démontrent, au contraire, que la résistance naturelle de la cavité pleurale est très grande, mais qu'elle est presque anéantie, lorsqu'il se produit un pneumothorax opératoire.

L'absorption bactérienne se produit très rapidement; cinq minutes déjà après une inoculation intrapleurale, on trouve les microbes dans le sang et dans les viscères. Mais cette absorption n'est nullement la cause de la résistance naturelle, car la destruction des bactéries se produit dans la cavité pleurale elle-même. Celle-ci réagit vis-à-vis de l'infection par un exsudat riche en leucocytes, qui disparaît ultérieurement.

Goebell (de Kiel). — *Coups de feu du cœur.*

Homme de vingt-trois ans; plaie du cœur et du poumon par balle de revolver de 7 millimètres; opération une heure après l'accident. Lambeau de Wehr-Pagenstecher. Suture de la plaie pulmonaire. Par la plaie du péricarde, du sang coule en abondance dans la cavité pleurale. Après incision du péricarde, on trouve une plaie fissuraire du ventricule gauche, avec orifices d'entrée et de sortie longs de 2 et 3 centimètres. Suture de la plaie antérieure avec 4, de la plaie postérieure avec 5 points séparés au catgut iodé. Suture pleurale et péricardique. Drainage profond pendant vingt-quatre heures. Guérison sans complication.

Wendel (de Magdebourg). — *Chirurgie du cœur.*

L'auteur rapporte un cas de plaie par instrument piquant du ventricule gauche chez un jeune homme de dix-neuf ans, guérie par la suture pratiquée au bout de cinq heures. La plaie extérieure occupant le quatrième espace intercostal, Wendel fit un lambeau atypique à base inférieure. Plèvre et poumon étaient intacts.

Sultan (de Leipzig). — *Plaies et suture du cœur.*

Présentation d'un malade chez lequel, cinq jours après une plaie de poitrine par instrument piquant, apparurent des signes d'hémo-péricarde, collapsus, augmentation de la matité cardiaque, etc. Suture et drainage du péricarde.

Un second opéré est mort, au bout de quarante-huit heures, d'hémorragie de l'artère mammaire interne; on lui avait suturé une plaie du ventricule gauche; à l'autopsie, on trouva une seconde plaie du ventricule droit, oblitérée par un thrombus.

Sultan présente ensuite une pièce de large rupture du péricarde avec luxation totale du cœur dans la plèvre gauche.

Au point de vue opératoire, Sultan croit, contrairement à Wendel, que les méthodes extra-pleurales destinées à découvrir le cœur sont rarement applicables, car il faut avant tout aller vite et on n'a pas le temps de s'occuper méthodiquement de ménager la plèvre.

Jaffé (de Posen) dit que, si le cœur cesse de battre, il faut, au plus tôt, après avoir fait la suture, injecter dans le ventricule gauche, avec une seringue de Pravaz, du sérum physiologique; le cœur recommence à fonctionner.

Kölliker (de Leipzig) et Glücksmann (de Berlin). — *Images œsophagoscopiques.*

Présentation d'images montrant l'œsophage normal, ses dilatations, ses

rétrécissements et une série d'affections (corps étrangers, lésions diphtériques, herpétiques, cancéreuses, etc.).

Kölliker (de Leipzig). — *Démonstrations œsophagoscopiques.*

Ces démonstrations sont faites avec l'appareil de l'auteur. Son œsophagoscope est un double tube; dans le tube interne se trouve une bougie à bouton olivaire, qu'on peut fixer ou mouvoir dans le tube.

ABDOMEN

Dreesmann (de Cologne). — *Tamponnement de la cavité abdominale.*

Dreesmann se sert de tubes en verre longs de 5 à 20 centimètres, larges de 1 à 4 centimètres, fermés en bas et munis d'orifices latéraux, dont le diamètre ne dépasse pas 2 centimètres. La gaze est introduite dans le tube et remplacée suivant les besoins plusieurs fois par jour, sans faire souffrir le malade. Aucune mèche de gaz n'est placée en dehors des drains dans le ventre, sauf lorsqu'il y a lieu de craindre une hémorragie sérieuse. Les tubes sont faciles à enlever par de petits mouvements de rotation.

Sprengel (de Brunswick). — *Traitement opératoire des hernies crurales.*

Dans les hernies crurales, volumineuses, anciennes ou récidivées, Sprengel ferme l'orifice interne du canal crural par le ventre. Il met d'abord le sac à nu, le libère, le débarrasse de son contenu. Puis il fait une laparotomie, en passant par le muscle droit et invagine le sac dans la cavité abdominale. Il enroule fortement le sac et le fixe devant l'orifice crural interne, en y suturant le ligament rond utérin.

Graser (d'Erlangen). — *Cure radicale des hernies ombilicales et des laparocèles.*

Graser opère les grosses hernies ombilicales de la manière suivante, en utilisant l'incision transversale aponévrotique sus-symphysaire. Incision transversale sur le point culminant de la tumeur, longue, suivant les cas, de 35 à 50 centimètres. Ouverture du sac herniaire, libération des adhérences, résection de l'épiploon, ablation des parties amincies du sac jusqu'à l'anneau herniaire. Il faut maintenant séparer les gaines des muscles droits en un feuillet antérieur et un feuillet postérieur; mais, comme une semblable division est impossible au niveau de l'anneau cicatriciel, on fend transversalement la gaine antérieure du droit, de chaque côté, jusqu'au bord externe du muscle, et on soulève toute la lame aponévrotique antérieure en un seul lambeau. Quand la séparation est impossible, il faut, le long du bord interne du droit, fendre la commissure de la gaine, en ayant bien soin de ne pas léser le feuillet antérieur et de poursuivre la séparation plutôt dans les couches postérieures de la gaine. En haut et en bas, là où les muscles se rapprochent sans se toucher, on pratique, dans le feuillet postérieur de la gaine, une incision longitudinale à côté de la ligne blanche, de façon que le tissu fibreux de celle-ci reste en continuité avec le lambeau antérieur.

Maintenant on énuclée doucement les droits en ménageant les nerfs des muscles. On ferme ensuite le péritoine en même temps que le feuillet postérieur de la gaine par des points séparés (réunion dans le sens vertical). Puis on rapproche les droits de façon à ce que les bords se touchent ou même chevauchent. Enfin, on suture très exactement dans le sens transversal l'aponévrose antérieure. On réunit de même les téguments, après avoir retranché les parties exubérantes.

Krönlein (de Zürich). — *Traitement opératoire de l'ulcère de l'estomac.*

La médication interne échoue dans un grand nombre d'ulcères gastriques, et, même lorsqu'elle paraît réussir, elle expose à de nombreux mécomptes. Aussi faut-il préférer le traitement opératoire, dont la mortalité ne dépasse pas 10 p. 100, alors que les résultats tardifs sont très satisfaisants dans 85 p. 100 des cas. La dilatation de l'estomac disparaît, les fonctions sécrétoires redeviennent normales; le reflux de la bile dans l'estomac n'a pas grand inconvénient.

Ce qu'il faut se proposer quand on intervient, c'est moins d'enlever l'ulcère que de créer des conditions favorables à sa cicatrisation et au rétablissement des fonctions gastriques. Aussi la gastro-entérostomie est-elle la méthode de choix. Elle donne des résultats surprenants, non seulement quand il y a une sténose pylorique, des adhérences étendues au foie et au pancréas, mais aussi lorsque l'ulcère saigne ou affecte la forme calleuse. L'excision de l'ulcère est une méthode d'exception, d'autant qu'elle peut se heurter à des difficultés insurmontables, que les lésions sont souvent multiples, qu'il est parfois impossible de bien les voir, même quand l'estomac est ouvert. La pyloroplastie et la gastrolyse sont totalement à rejeter. La résection du pylore, dans la sténose et l'ulcère pyloriques, est justifiée, lorsqu'on a lieu de craindre une transformation carcinomateuse.

Rydygier (de Lemberg) présente la malade gastrectomisée il y a vingt-cinq ans pour un ulcère et considère la résection absolument indiquée dans certaines circonstances, pour la raison qu'elle seule garantit une guérison radicale. Il l'oppose à la gastro-entérostomie, à laquelle il reproche de ne pas s'attaquer à la lésion causale, de créer seulement des conditions favorables à l'évacuation de l'estomac, de favoriser la formation d'un ulcère peptique, de ne pas supprimer les adhérences possibles aux organes voisins, causes de troubles ultérieurs. Il rappelle que, sur 33 gastro-entérostomisés à la clinique de von Eiselsberg, 9 seulement restaient guéris au bout de deux ans et demi à cinq ans. Qu'on se rappelle enfin la transformation possible de l'ulcère en cancer, dans la proportion de 25 p. 100, et on verra que des objections de première valeur s'élèvent contre la gastro-entérostomie comme méthode de choix. Si telle est cependant l'opinion de la plupart des chirurgiens, c'est parce que cette opération est un peu moins grave que la résection.

Kocher (de Berne) est partisan de la gastro-entérostomie antérieure.

Kausch (de Schöneberg) n'a recours à la gastro-entérostomie que si la pyloroplastie est impossible.

Kelling (de Dresde) accorde la préférence à la gastro-entérostomie postérieure combinée à l'entéro-anastomose. Trois fois sur quatre, il obtient ainsi une guérison durable. Il est d'ailleurs des ulcères qui se cicatrisent spontanément; les causes qui s'opposent à cette évolution heureuse sont le siège au pylore, l'implantation sur un point en contact avec le foie ou le pancréas, la gastroptose et des raisons d'ordre général (anémie, neurasthénie).

Katzenstein (de Berlin) insiste sur les deux points suivants : 1° la gastro-entérostomie n'amène pas la guérison de l'ulcère, en permettant une évacuation plus rapide de l'estomac, car les aliments séjournent dans celui-ci aussi longtemps après qu'avant l'opération. Mais nous exécutons, en la pratiquant, une véritable thérapeutique causale, car elle agit en atténuant ou en faisant disparaître l'hyperchlorhydrie; 2° on doit, dès les premiers jours, donner aux opérés du beurre, du lard, etc., car on utilise ainsi la bile et le suc pancréatique qui se trouvent dans l'estomac; on s'oppose aux vomissements et la convalescence marche plus rapidement.

H. Lorenz (de Vienne), défendant les idées de son maître Hochenegg, déclare que l'excision des ulcères n'est acceptable que dans des cas exceptionnels et que, dans toute circonstance, la résection segmentaire doit être combinée avec l'établissement d'une fistule gastro-intestinale. Hochenegg pratique presque toujours la gastro-entérostomie rétrocôlique postérieure, en employant pour l'anastomose le jéjunum supérieur, qu'on fixe à l'estomac dans le sens antipéristaltique, de telle façon qu'il continue la direction de la portion horizontale inférieure du duodénum. Circulus viciosus et ulcère peptique sont des accidents inconnus à la clinique de Hochenegg.

Graser (d'Erlangen) s'élève contre les interventions faites à l'aide du bouton de Murphy et opère d'après les procédés de von Hacker et de Roux.

Fibich (de Vienne) a étudié expérimentalement l'influence de la gastro-entéro-anastomose sur l'ulcère stomacal. Il montre que :

1° La ligature de quelques branches de l'artère coronaire stomachique, l'excision d'un fragment de la muqueuse et l'attouchement des bords de la perte de substance ainsi produite déterminent chez le chien des ulcérations persistantes sans tendance à la guérison.

2° Lorsqu'en même temps on pratique une gastro-entéro-anastomose, il ne se produit pas d'ulcère et la solution de continuité guérit comme une simple plaie de la muqueuse.

3° Si cette opération n'est pratiquée qu'au bout de quelques jours, l'ulcère perd ses caractères et se cicatrise rapidement.

Clairmont (de Vienne) ne partage pas l'opinion de Krönlein sur les heureux résultats tardifs obtenus par la gastro-entérostomie. On ne les observe guère que dans 58 p. 100 des cas. On doit d'ailleurs poser les indications de la gastro-entérostomie et de la résection. La première donne des résultats remarquables, quand l'ulcère est juxta-pylorique; elle ne donne guère de soulagement pour les ulcères voisins de la petite courbure. D'une façon générale, la résection n'est indiquée impérieusement qu'en présence d'un ulcère compliqué d'hémorragies très graves.

Barth (de Dantzig) attire l'attention sur les difficultés diagnostiques de l'ulcère duodénal, qui réclame une rapide intervention en raison de son fâcheux pronostic. Il est intervenu cinq fois. Dans un cas, il existait une perforation dans le péritoine, qui ne se distinguait en rien de la perforation d'un ulcère gastrique. Dans un autre, il se forma un abcès sous-hépatique, qui fut ouvert et guérit. Trois fois, des accidents chroniques commandèrent la gastro-entérostomie. Il peut arriver que l'ulcère duodénal voisin du pylore détermine les mêmes manifestations que l'ulcère gastrique (hyperacidité, douleurs, vomissements, etc.); mais souvent aussi tout se réduit à des accidents douloureux dans la région pylorique. Aussi, dès que le diagnostic est hésitant, comme l'ulcère duodénal, abandonné à lui-même, entraîne deux fois sur trois la mort par hémorragie ou perforation, le plus sage est d'intervenir sans retard et de pratiquer la gastro-entérostomie, qui semble donner les meilleurs résultats.

Neugebauer (d'Ostrau). — *Diagnostic de la maladie de Hirschsprung.*

Pour diagnostiquer cette affection rare, l'auteur recommande d'introduire très haut dans l'intestin une sonde spirale métallique, puis de soumettre les sujets à la radiographie. On voit alors la sonde se porter à droite sur la région ombilicale, remonter jusqu'au diaphragme et ensuite se recourber à gauche.

Kraske (de Fribourg). — *Opérations nouvelles pour cancers haut situés du rectum.*

Kraske est partisan d'une opération combinée, qui doit être abdomino-sacrée ou abdomino-périnéale, mais non sacro ou périnéo-abdominale. Il a exécuté dix fois cette opération; chaque fois il a pu rétablir la continuité de l'intestin et conserver la fonction du sphincter. Il rejette la méthode de Quénu.

L'opération que propose Kraske est grave; quatre malades sur dix sont morts. Mais la léthalité s'abaissera certainement, si cette méthode n'est pas réservée aux cas désespérés.

Kümmell (de Hambourg), lorsqu'il est en présence d'un cancer mobile, non circulaire, donne la préférence à la dilatation de l'anus, au travers duquel il attire la tumeur. Il a opéré six cas de ce genre, tous avec bon résultat et un des opérés est guéri depuis dix ans. Pour les cancers plus élevés, ayant envahi l'atmosphère celluleuse, il donne la préférence à l'incision para-sacrée avec résection éventuelle du coccyx. Pour les cancers très haut placés : laparotomie suivie du traitement de Trendelenburg (invagination) ou de l'incision para-sacrée et de la résection du néoplasme en dehors de la plaie.

Kocher (de Berne) estime qu'avant d'opérer, il faut se décider pour la voie haute ou la voie basse; les méthodes combinées sont l'exception. Dans un cas où le diagnostic de cancer était certain, il opéra par le périnée et ne trouva rien; la laparotomie montra qu'il s'agissait d'un cancer du côlon pelvien, refoulé dans le bassin par les matières fécales.

Rehn (de Francfort-sur-le-Mein) s'élève également contre les méthodes combinées, dont la technique est périlleuse et dont les résultats sont mauvais. Il faut opérer rapidement et si possible en deux temps, pour parer aux deux dangers principaux : le collapsus et la gangrène de l'intestin. Il conseille de passer entre les feuillets du mésorectum.

H. Lorenz (de Vienne), qui apporte au Congrès les idées de son maître Hochenegg, dit que les méthodes abdominales ou combinées mériteraient d'être considérées comme un progrès sérieux : 1° Si elles nous permettaient de toujours enlever des carcinomes inopérables par une autre voie; 2° Si elles étaient moins graves que les opérations dorsales; 3° Si elles étaient plus faciles à exécuter et donnaient de meilleurs résultats durables.

Mais les méthodes nouvelles ne répondent nullement à ces desiderata, comme le démontrent les cinq cas opérés par Hochenegg, dont trois ont succombé à l'intervention.

Actuellement Hochenegg ne pratique la laparotomie dans le cancer du rectum que comme opération de secours, par exemple lorsqu'une ligature haut placée sur le mésosigma lâche et qu'il se produit une hémorragie impossible à maîtriser par la voie dorsale.

Poppert (de Giessen) critique l'amputation combinée de Quénu et montre que la mortalité opératoire est de 8 p. 100; elle n'est que de 3 p. 100 dans les résections. Il est inexact aussi de prétendre que la suture intestinale manque presque toujours. Poppert rejette donc l'opinion de ceux (Schuchard, Wiesinger, Witzel) qui prétendent par l'ablation systématique du sphincter abaisser la mortalité opératoire.

Jaffé (de Posen). — *Valeur de la splénectomie dans la maladie de Banti.*

L'auteur rapporte un cas très avancé avec ascite énorme, dans lequel, contre toute attente, la splénectomie a eu une influence extraordinairement favorable. Jaffé croit que, dans certaines formes de cirrhose atrophique du foie, l'ablation de la rate doit être mise en parallèle avec l'opération de Talma.

Stubenrausch (de Münich). — *Opérations plastiques sur les voies biliaires.*

L'auteur présente un homme auquel il a fait, il y a un an, pour une sténose du cholédoque suite de pancréatite chronique, un drainage externe des voies biliaires.

Dans les cas de ce genre, ce qu'il faut essayer tout d'abord, c'est une cholécysto-entérostomie ou une cysto-gastrostomie; en second lieu une implantation du cholédoque dans l'estomac ou le duodénum.

C'est seulement quand ce dernier procédé ne peut être exécuté qu'on est autorisé à tenter une opération plastique.

Blecher (de Brandebourg). — *Guérison d'une rupture du pancréas.*

Présentation d'un homme de vingt-trois ans, qui reçut, le 31 janvier 1906, un coup de pied de cheval dans l'épigastre. Les jours suivants : douleurs, vomissements, diminution rapide des forces. Le 4 février, on ne constate pas de péritonite, pas d'épanchement libre intra-abdominal, mais une

résistance obscure dans l'épigastre avec une zone limitée de matité entre l'estomac et le côlon. On diagnostique un hématome d'origine pancréatique. La laparotomie permet de vérifier ce diagnostic et d'apercevoir derrière le côlon, qui était soulevé, une cavité rétropéritonéale et intramésocôlique remplie de sang et de caillots. L'hémorragie était déterminée par une déchirure à la face postérieure du corps du pancréas. Tamponnement. Trois jours après l'opération, on trouva du sucre dans l'urine.

Doberauer (de Prague). — *Causes de la mort dans la pancréatite aiguë.*

Après avoir passé en revue les différentes théories émises pour expliquer la mort, presque foudroyante, dans les pancréatites aiguës, Doberauer relate les expériences qu'il a instituées pour tirer au clair ce difficile problème et arrive aux conclusions suivantes :

1° Le pancréas sain enlevé à un animal vivant ou qu'on vient de sacrifier est bien supporté par les animaux en greffes intrapéritonéales;

2° Par ligature et division du pancréas on provoque, sur l'animal en expérience, une affection rapidement mortelle, très semblable à la pancréatite humaine;

3° Le pancréas ainsi malade, inoculé à d'autres animaux, les tue comme fait la ligature du pancréas. Donc, dans l'organe lié, le processus morbide très spécial doit produire une substance, qui représente le facteur pathogénique;

4° On arrive à immuniser les animaux en leur donnant des doses de plus en plus fortes de pancréas ainsi altéré.

On est autorisé à croire que, chez l'homme, la mort, dans la pancréatite, est déterminée par une action toxique spécifique du pancréas malade.

ORGANES URINAIRES

Neumann (de Mayence). — *Traitement des déchirures intrapéritonéales de la vessie sans suture vésicale.*

Le mauvais pronostic des déchirures intrapéritonéales de la vessie dépend en partie de ce qu'on opère en général les malades déjà en pleine péritonite. Mais, d'autres patients succombent à une péritonite post-opératoire et d'autres sont emportés par le shock opératoire. Aussi ne trouve-t-on guère dans la science que 40 guérisons, dont 5 obtenues par laparotomie sans suture vésicale et par simple tamponnement. Neumann y joint un sixième cas, relatif à un sous-officier qui fut frappé à la région vésicale par un fort maillet en bois. La laparotomie, faite au bout de vingt-trois heures, montra une large déchirure intrapéritonéale à la face postérieure et gauche de la vessie. Un collapsus très menaçant empêcha de faire la suture et on introduisit seulement dans la plaie vésicale un tampon du volume du poing. Au bout de vingt-huit heures, l'opéré rendit de l'urine sanguinolente. Au neuvième jour, le tampon fut enlevé, la solution de continuité de la vessie était cicatrisée. Guérison complète.

Neumann insiste sur ce fait que le tampon doit être assez volumineux

pour comprimer fortement et empêcher le déversement de l'urine dans la cavité péritonéale.

MEMBRES

Lexer (de Königsberg). — *Traitement de la fracture typique du radius.*

Présentation d'un appareil en bandes de flanelle, qui assure la réduction, tout en permettant tous les mouvements, sauf ceux qui pourraient reproduire le déplacement. L'appareil est appliqué pendant sept jours, mais changé journellement pour les besoins du massage et de la mobilisation immédiate. Dans vingt cas ainsi traités, la guérison était obtenue déjà en quinze jours, avec bonne position et excellent résultat fonctionnel.

Rosenberger (Würzbourg). — *Traitement conservateur des pyarthrites des doigts.*

C'est à l'insuffisance de l'immobilisation, aux mouvements presque inévitables de la jointure quand on change le pansement qu'il faut attribuer, selon Rosenberger, le peu de tendance à la guérison des arthrites suppurées des doigts. Depuis qu'il fixe l'articulation d'une façon absolue, il obtient de très bons résultats dans un laps de temps variant de trois à dix semaines.

La mobilité du doigt elle-même peut être obtenue, si on a affaire à un malade intelligent et de bonne volonté.

Bardenheuer (de Cologne). — *Résection du cotyle.*

L'auteur cherche à démontrer que, dans les cas avancés de tuberculose acétabulaire, la résection du cotyle combinée à la celle de la tête fémorale est supérieure à la résection typique de la hanche, au point de vue des résultats immédiat ou fonctionnel. Elle permet de sauver des malades, qui auraient succombé aux progrès de la suppuration articulaire, de découvrir et d'enlever tous les foyers tuberculeux. Elle n'entraine, si on peut se limiter à l'ablation de la tête fémorale seule, qu'un raccourcissement assez minime et s'oppose à la déviation secondaire de la cuisse en flexion et adduction.

H. Braun (de Göttingen). — *Luxation volontaire de la hanche.*

De ces luxations volontaires, on n'en connait guère qu'une vingtaine, et leurs particularités anatomiques, leur pathogénie sont tout à fait inconnues. Braun en relate un cas, intéressant parce que l'intervention chirurgicale a amené la guérison du déplacement.

Il concerne une jeune fille de dix-huit ans, chez laquelle la luxation s'était produite d'une façon soudaine; la malade, en contractant certains groupes musculaires dans la station debout, pouvait la déterminer à son gré; mais, pendant la marche, le déplacement se faisait tout seul. Il y avait donc combinaison d'une luxation volontaire et d'une luxation habituelle. Elle se produisait d'une façon incomplète en dehors avec douleurs et craquement très marqués. Le repos, les appareils plâtrés, l'extension continue, n'ayant

amené aucune amélioration, Braun pratique l'intervention suivante.

Après mise à nu de l'article, il fut frappé par l'absence de tout autre cartilagineux, par l'aplatissement de l'acétabulum, qu'il se mit en devoir d'approfondir, en enlevant à la gouge sur le rebord postéro-supérieur du cotyle osseux un morceau long de 6 et large de 2 centimètres. Ce morceau fut rabattu par en bas et fixé dans cette position, de manière à assurer le maintien de la tête. Application d'un appareil plâtré avec fenêtre. Réunion par première intention. Au bout de six semaines, la jeune fille put commencer à marcher.

La guérison est complète depuis deux ans; il n'y a plus aucune douleur, aucune tendance à la luxation.

Von Brunn (de Tübingen). — *Que devient le fil d'argent dans la suture de la rotule à ciel ouvert?*

Sur 12 cas, étudiés pour résoudre cette question, Brunn n'a constaté qu'une seule consolidation osseuse sans rupture du fil. Dans un cas, il avait abandonné les fragments; dans tous les autres, il était déchiré ou brisé en plusieurs morceaux. Trois fois, des bouts de fil s'étaient insinués dans l'articulation elle-même. Trois fois, il y avait consolidation osseuse, deux fois un écartement tout à fait insignifiant. Dans tous les autres on constatait un diastasis très manifeste.

En général, les fils ne semblaient pas avoir influencé le résultat définitif. Cependant quelques opérés se plaignaient de douleurs semblables à des piqûres. L'extension parfaite n'était possible que dans un seul cas.

Krönlein (de Zürich) n'est pas convaincu que la méthode sanglante avec ouverture de l'articulation soit préférable aux méthodes non sanglantes.

Küster (de Marbourg) préconise la suture percutanée de la rotule.

Riedel (d'Iéna) préfère la suture sous-cutanée, faite avec 10 ou 12 fils de catgut, de manière à pouvoir fortement serrer les fragments les uns contre les autres.

Bardenheuer (de Cologne), depuis quelques années, ne fait plus aucune suture; la solide réunion fibreuse qu'il obtient par l'extension continue est suffisante au point de vue fonctionnel.

Kausch (de Schöneberg). — *Implantation osseuse.*

Kausch, après avoir enlevé un sarcome myélogène de la partie supérieure du tibia, a implanté avec succès un morceau de tibia mort, long de 9 centimètres, provenant d'une amputation qu'il avait pratiquée la veille; par des chevilles d'ivoires, il l'a fixé aux bouts du tibia et du fémur dont les condyles avaient été réséqués. La réunion s'est faite. Mais, au bout de quelques mois, une récidive se produisit, qui nécessita l'amputation. Le fragment transplanté s'était soudé d'une façon parfaite aux os voisins; il était recouvert d'un périoste néo-formé.

Lossen (de Francfort-sur-le-Mein). — *Traitement ambulatoire rationnel des varices et des ulcères de jambe.*

Un facteur pathogénique important est, d'après Lossen, l'inactivité et la

faiblesse de la musculature du membre, sur lequel siègent les varices et les ulcères. Aussi, au lieu de condamner les malades au repos, prescrit-il le massage et la gymnastique répétés à raison d'une dizaine de séances par jour. Il a vu ainsi les douleurs disparaître et les ulcères se cicatriser dans l'espace de quatre à six semaines.

Borchard (de Posen). — *Tumeur exceptionnelle de la jambe.*

Cette tumeur, que portait un homme de quarante-quatre ans, occupait la face externe de la jambe fortement variqueuse; elle existait depuis 2 ans. Elle avait une longueur de 20 centimètres et un pédicule gros comme un bras d'enfant. Elle avait donné lieu à de très fortes hémorragies. L'opération fit voir que le néoplasme ne dépassait pas l'aponévrose superficielle et que son pédicule était traversé de nombreuses veines fortement variqueuses. La tumeur ressemblait à un lobe du foie; à la coupe elle présentait une couleur jaune toute spéciale.

Histologiquement elle était constituée par des vaisseaux sanguins, dont quelques-uns étaient réduits à leur tunique endothéliale. Le tissu intervasculaire était du sarcome. Il s'agissait donc d'un angio-sarcome à point de départ variqueux.

Brodnitz (de Francfort-sur-le-Mein). — *Résection ostéo-plastique de l'articulation tibio-tarsienne et de la jambe.*

L'opération est conduite de la façon suivante : de chaque côté, incision longitudinale, côtoyant le péroné et le tibia et descendant jusqu'à l'articulation astragalo-scaphoïdienne; réunion de l'extrémité supérieure des deux sections longitudinales par une incision postérieure curviligne, qui va jusqu'à l'os à travers les muscles du mollet; réunion de la partie inférieure des incisions verticales par une section ovalaire, qui passe sur la grosse tubérosité du calcanéum. Division oblique du tibia, du péroné et du calcanéum; ablation de l'extrémité inférieure des os de la jambe, de l'astragale et de la face antérieure du calcanéum; adossement du tibia au calcanéum.

Cette méthode de résection ostéoplastique, qui permet de remplacer une bonne partie du tibia par le pied placé verticalement, a des indications multiples (tuberculose, tumeurs).

Samter (de Königsberg). — *Recouvrement plastique de moignons d'amputation.*

Présentation d'une enfant de six ans, qui eut les deux pieds écrasés par une roue de voiture et chez laquelle les pertes de substance des parties molles remontaient au-dessus des malléoles. Pour ménager les épiphyses tibiales inférieures, les malléoles furent enlevées à la scie, le cartilage articulaire du tibia conservé et on tailla à la face postérieure du tibia un lambeau en pont, passant comme un étrier sur le moignon. Le reste de la plaie se combla par bourgeonnement.

Draudt (de Königsberg). — *Cas rare de malformation du membre inférieur.*

Draudt a vu 4 fois un bourgeon osseux tout spécial du fémur sur des sujets atteints d'absence congénitale du tibia. Ce bourgeon peut, d'après

Erlich, être considéré comme une hétérotopie du tibia. Dans un cas, on a vu s'insérer sur lui les muscles, qui normalement prennent origine sur le tibia.

Joachimsthal (de Berlin). — *Difformités du pied.*

L'auteur projette une série d'images, qui montrent les formes et les causes des difformités congénitales du pied (pied bot varus congénital avec brides amniotiques, fente de l'extrémité supérieure du fémur, déformation du calcanéum dans le spina bifida lombaire, pied valgus congénital double, metatarsus varus).

H. Rieffel.

REVUE DES SOCIÉTÉS SAVANTES

SOCIÉTÉ DE CHIRURGIE DE MARSEILLE

Séance du 14 juin 1906.

M. Poucel. — *De l'inégale résistance des diabétiques aux traumatismes.*

L'auteur énumère une série de onze opérations, pratiquées sur des diabétiques, suivies de succès :

Deux amputations de jambe.

Une amputation de cuisse.

Trois amputations du sein.

Une hystérectomie abdominale sus-vaginale.

Une laparotomie pour énucléation de fibromes (procédé de Tuffier).

Un phlegmon gangréneux pelvi-rectal.

Un évidement du 5e métatarsien.

Un panaris du pouce avec phlegmon profond suppuré de l'avant-bras.

Ces observations servent de base à un travail qu'il se propose de présenter au Congrès de Lyon pour établir la cause de l'inégale résistance des diabétiques aux traumatismes. Pourquoi les uns meurent-ils d'une égratignure, alors que d'autres supportent les interventions les plus graves et en guérissent? Les faits prouvent le mal fondé des causes de mort invoquées jusqu'ici : taux du sucre, infection, abolition des réflexes.

Voici les conclusions du mémoire auquel l'auteur fait allusion (Congrès de l'A. F. A. S., Lyon, 1906). — On sait, depuis les travaux d'Hirschfeld, que, lorsque l'urine d'un diabétique renferme deux grammes d'acétone, le coma apparaît ou est imminent. C'est donc l'acétonurie qui caractériserait les deux groupes de diabétiques, qui nous intéressent au point de vue chirurgical : les uns sont des glycosuriques et peuvent être opérés, quel que soit le taux du sucre; les autres sont des acétonuriques : ce sont des empoisonnés et ils meurent au moindre trauma. Ainsi, dans son relevé, le phlegmon gangréneux pelvi-rectal et l'évidement du 5e métatarsien concernent le même sujet : opéré à deux ans d'intervalle, il rendait de 400 à 500 grammes de sucre; pas de réflexes; mais il n'avait que onze milligrammes d'acétone une fois et des traces l'autre fois.

Conclusion. Ne pas opérer un diabétique, lorsqu'il a plus d'un gramme d'acétone.

M. Melchior-Robert rapporte le cas d'un malade qui se présenta à lui porteur d'une arthrite du gros orteil avec une petite fistule. L'exploration au stylet ne permit point de découvrir de dénudation osseuse. On fit d'abord

des injections d'éther iodoformé sans succès; puis, on fut conduit à analyser les urines et on trouva 25 à 30 grammes de sucre par litre. Le malade fut soumis au régime diététique et prit de l'iodure de potassium. En quelques jours, les phénomènes douloureux disparurent, de même que les craquements articulaires; le dosage de sucre ne donnait plus que 8 grammes.

Le malade, ayant cessé son régime, présenta des phénomènes d'arthrite tarso-métatarsienne, avec les mêmes caractères que ceux de la première poussée.

M. Imbert se propose de mettre en pratique les idées de M. Poucel, touchant l'acétonurie. En matière de gangrène des membres, il n'a pas de règle fixe pour le moment et le siège de l'amputation; c'est affaire d'impression. Il a eu à soigner une gangrène d'un orteil; il s'est borné à l'ablation de l'orteil, le malade ayant refusé une intervention plus large; l'opération date d'un an et le malade est resté guéri.

M. Poucel croit bien la guérison possible, quand la gangrène est superficielle et n'a pas dépassé le derme; mais, quand il s'agit de gangrènes profondes ou assez étendues, il pense qu'un traitement plus radical s'impose.

M. Jourdan estime que, pour se faire une opinion, il faudrait une étude comparative des faits où l'opération a été pratiquée chez des malades acétonuriques ou simplement glycosuriques.

M. Escat se refuse à considérer l'acétonurie comme fournissant un pronostic opératoire suffisant chez les diabétiques. Il faut encore tenir compte de la polyurie. De toute façon, il est d'avis de soumettre les malades à un traitement antidiabétique.

M. Poucel a appris, par expérience, qu'il ne faut pas supprimer totalement les hydro-carbures des diabétiques, sous peine de voir apparaître l'acétonurie.

M. Escat. — *Epithélioma du gland; amputation d'urgence.*

M. Escat présente une pièce d'épithélioma du gland. Il dut intervenir d'urgence, le malade s'étant présenté chez lui avec une hémorragie incoercible, dont la soudaineté et l'abondance ne laissaient aucun doute sur son origine.

M. Pluyette a eu l'occasion ces jours-ci d'amputer une verge pour épithélioma, dans des conditions moins pressantes. Il présentera le malade à la prochaine séance.

M. Jourdan se vit une fois dans l'obligation de faire une amputation à la racine de la verge. Pour éviter l'écoulement de l'urine sur les bourses et l'irritation consécutive, il sectionna les bourses sur le raphé, jusqu'au périnée.

Gastrostomie. Présentation du malade.

M. Acquaviva présente un malade gastrostomisé, par le procédé de Souligoux, pour un rétrécissement cicatriciel de l'œsophage. L'opération date de dix-huit mois et la bouche stomacale est continente.

Pyloro-gastrectomie.

MM. Pluyette et Piéri présentent une pièce provenant d'un malade qu'ils ont opéré; il s'agit d'un cancer du pylore propagé à toute la petite courbure. L'extension du néoplasme a nécessité l'ablation du pylore et des trois quarts de l'estomac.

M. Jourdan présente à son tour un volumineux pylore, qu'il a enlevé à une jeune fille. On eût pu penser à de l'hypertrophie ou à de la linite; l'examen microscopique a montré qu'il s'agissait d'épithélioma. — La malade a guéri.

M. Poucel présente un ancien opéré de *trépanation pour épilepsie* : l'observation en a été communiquée *in extenso* dans une des précédentes séances. Le résultat thérapeutique s'est modifié depuis, car le malade n'a plus présenté de crises d'épilepsie.

Le Secrétaire général, Léon Imbert.

JOURNAUX RUSSES

ИРУРГІЯ

LA CHIRURGIE

XVIIIe tome, 1905.

Articles originaux.

A.-A. Alzajanoff. — *Grosse tumeur du mésentère*, 446.

A. Aleninsky. — *Deux trachéotomies intéressantes*, 510.

A. Aleninsy. — *Modifications dans le procédé opératoire de la résection, en général*, 515.

P.-N. Viren. — *Un cas d'étranglement du cæcum et de l'appendice dans le canal inguinal gauche*, 438.

P.-I. Venglowsky. — *A propos d'un cas d'absence congénitale du tibia*, 205.

G. Volnitzen. — *Sur le procédé le plus simple d'ouverture de l'articulation du coude dans la résection avec considération sur les aponévroses de l'épaule et du triceps*, 3.

G. Volnitzen. — *Note sur une voie d'accès dans le naso-pharynx*, 215.

G. Volnitzen. — *D'un moyen de découverte de la branche profonde du nerf radial, en cas de blessure de ce nerf*, 366.

I.-V. Georgiewsky. — *Vue d'ensemble de plusieurs cas de branches postérieures de l'artère radiale, considérée dans son origine, plus haute que normalement, et dans sa situation sous-cutanée*, 319.

C.-A. Grigorowitch et Diakonoff (étudiants). — *De quelques détails d'anatomie topographique des régions thoraciques et abdominales dans la cyphoscoliose*, 427.

P.-F. Gousew. — *3 cas d'anévrysme artériel*, 211.

P.-G. Gousew. — *Plusieurs cas de sarcome du crâne*, 353.

I. Dzirne. — *Sur la chirurgie cérébrale. Crâniotomie ostéo-plastique*, 355.

V. Zerenine. — *Contribution à l'étude de la pleuro-pneumotomie dans les cas de pneumonie suppurée et membraneuse. (Statistique de chirurgie pulmonaire)*, 503.

A. Ivanoff. — *A propos de l'ouverture du golfe de la jugulaire dans les cas de suppuration d'origine otique*, 19.

A. Ivanoff. — *Considérations sur l'opération radicale de la sinusite frontale*, 358.

K.-I. Ignatowitch. — *Sur le traitement du rhinophyme, 1 cas*, 495.

N.-Ia. Keizeron. — *De l'opération de Le Dentu pour contracture du maxillaire inférieur, d'origine cicatricielle*, 423.

K.-P. Konick. — *Observations sur le mode de cicatrisation des plaies par armes à feu pendant la guerre russo-japonaise*, 197.

D.-P. Kouznietzky. — *Sur les affections dues aux calculs biliaires*, 146.

D.-P. Kouznietzky et F.-V. Rose. — *Compte rendu des opérations pratiquées au lazaret de la Croix Rouge de Blagowetchensk sur l'Amour, du 14 juillet au 25 septembre 1904*, 478.

M.-A. Melechin. — *Un cas de rupture sous-cutanée, d'origine traumatique, de la paroi abdominale*, 508.

A.-A. Mirolawleff. — *Plusieurs cas de lymphangiomes kystiques congénitaux*, 136.

A.-A. Mirolawleff. — *Sur l'anévrysme traumatique de l'artère sous-clavière*, 226.

I.-P. Michaïlowsky. — *Opération radicale d'une hernie cérébrale congénitale (céphalome sincipital inférieur, ou céphalome naso-ethmoïdal orbitaire)*, 338.

V.-N. Pawlov-Silvansky. — *Sur le cancer de l'œsophage et de son traitement*, 131.

Vl. Pokotilo. — *Le traitement opératoire des luxations des vertèbres cervicales*, 216.

S. Rabinowitch. — *Deux cas de lésions traumatiques de la rate*, 441.

A.-G. Radziewsky. — *De l'influence des cholécystectomies sur l'animal*, 127.

V.-N. Rozanow. — *Ablation de l'appendice*, 457.

S.-M. Saukow. — *Considérations sur l'étranglement herniaire*, 176.

A.-V. Soudakewitch. — *Des anomalies tératologiques des extrémités des membres supérieurs et inférieurs*, 115.

Tuffier. — *Ictère chronique et lithiase biliaire dans l'échinococcose*, 150.

M. Chworostausky. — *Calculs vésicaux et rachitisme*, 43.

E.-G. Tcherniakowsky. — *Un cas de suture de plaie du cœur*, 218.

I.-S. Tchoupine. — *A propos des inflammations suppurées du sein chez les femmes, pendant et en dehors de l'allaitement*, 109.

РУССКІЙ ХИРУРГИЧЕСКІЙ АРХИВЪ.

ARCHIVES RUSSES DE CHIRURGIE

1905.

1re livraison.

Prof. A. Widensky. — *Sur les méthodes de la ligature de l'innominée.*

V. Omeltschenko. — *Cavités accessoires de l'oreille interne.*

E. Busch. — *Un cas de gynæcomastie.*

W. Bogoluboff. — *Traitement des hernies gangrenées par l'invagination de l'intestin.*

V.-S. Pertuliss. — *Résection du cæcum par le procédé vaginal.*

W. Oppel. — *Traumatisme du rein, au point de vue clinique.*

2e livraison.

P. Tikhoff. — *W. Resumowsky.*

A. Wischnensky. — *Sur la position de la veine cave inférieure dans le côté gauche de la cavité abdominale.*

W. Wladimiroff. — *Contrôle de la stérilisation.*

N. Ignatowicz. — *Dans le train sanitaire militaire.*

L. Lissowsky. — *Sur la résection profonde des 2e et 3e branches du nerf trijumeau dans les névralgies.*

W. Perimoff. — *Un cas de lymphangiome kystique congénital du cou.*

M. Bakine. — *Sur les lymphangiomes kystiques.*

N. Wlassoff. — *Trachéotomie dans les corps étrangers des voies respiratoires.*

W. Bogoliouboff. — *Un cas de fistule laryngo-pharyngée.*

B. Jenokhine. — *Ligature des artères thyroïdiennes dans le goitre.*

A Opokine. — *Kyste dermoïde du poumon.*

N. Sinakewicz. — *Sur le traitement chirurgical des plaies du diaphragme.*

A. Riassentzeff. — *Un cas de péritonite suppurée enkystée dans l'ulcère rond de l'estomac. Laparotomie. — Guérison.*

M. Porochine. — *Trois cas de péritonite tuberculeuse.*

E. Golichewsky. — *Sur l'étranglement interne de l'intestin.*

N. Kopiloff. — *Sur le diagnostic d'échinococcose.*

N. Beresnegowsky. — *De l'extirpation de la rate.*

W. Bogoliouboff. — *Sur les kystes du pancréas.*

J. Levine. — *Sur les corps étrangers de la vessie.*

W. Bogoliouboff. — *Sur les adénosarcomes embryonnaires du rein.*

P. Ovtchinnikoff. — *Chirurgie des tumeurs de l'omoplate.*
P. Krassine. — *Sur les luxations rares de l'épaule.*
P. Tikhoff. — *Sur la luxation tibio-tarsienne.*
J. Beigel. — *Sur les tumeurs cancéreuses du membre inférieur.*

3e livraison.

Prof. S. Fedoroff. — *Nécrologie (Prof. A. Bobroff).*
Prof. agr. I. Aleksinsky. —
A. Gagman. —
M. Adjemoff. —
Th. Boutkewitz. — *Sur les néoplasmes des glandes salivaires.*
A. Gagman. — *La valeur diagnostique de la cathétérisation des uretères.*
P. Pereschifkin. — *Sur la radiographie des calculs du rein.*
K. Esipoff. — *Le tampon préservatif dans la laparotomie.*
P. et D. Kysnezky (père et fils). — *Un cas de tumeur de la vessie.*
Prof. agr. I. Aleksinsky. — *Compte rendu sur les cas d'appendicite opérés à la clinique chirurgicale de Moscou.*
Prof. S. Fedoroff. — *Sur la cholécystite.*

4e, 5e et 6e livraisons.

C. Sérapine. — *Sur l'endostéite fibreuse et les tumeurs intra-osseuses de la structure sarcomateuse dans l'ostéomalacie non-puerpérale.*
N. Petroff. — *A propos de quelques cas de hernie du cerveau.*
V. Bogoliouboff. — *Sur les kystes de l'épiglotte.*
N. Roudneff. — *Un cas de hernie traumatique dans la région inguinale.*
A. Menchikoff. — *Sur les ruptures sous-cutanées intra-péritonéales de la vessie.*
F. Rose. — *Sur la réparation des pertes de substance de l'urèthre chez l'homme.*
M. Kousnetzoff. — *Sur le traitement de l'éléphantiasis des membres par l'excision cunéiforme des parties molles.*
A. Arapoff. — *Sur l'amputation sous-périostée d'après Neudörfer.*
I. Saharoff. — *Un cas d'extirpation de 67 corps articulaires du genou.*
N. Solowieff. *Un cas de luxation d'orteil en dehors (pied gauche).*
N. Stadnitzky. — *Contribution à l'étude des variations de l'arc de l'aorte.*

Le propriétaire-gérant : Félix ALCAN.

Coulommiers. — Imp. Paul BRODARD.

CONGRÈS FRANÇAIS DE CHIRURGIE

DIX-NEUVIÈME SESSION, TENUE A PARIS DU 1er AU 6 OCTOBRE 1906

Président : M. A. Monprofit (Angers); *Vice-président* : M. P. Berger (Paris).

Présidents d'honneur : MM. Arbuthnot Lane (Londres), Ceci (Pise), Farkas, (Budapesth), Haga (Tokio), Harrisson (Londres), Hildebrand (Berlin), Küster (Marburg), Moynihan (Leeds), Ullmann (Vienne), Ziembicki (Lemberg), Duret (Lille), Fontan (Toulon), Girard (Genève), Jeannel (Toulouse), Pollosson (Lyon).

Questions mises à l'ordre du jour.

I. — CHIRURGIE DES GROS TRONCS VEINEUX.

MM. *F. Lejars* (rapporteur), *Morestin*, *Depage*, *Delagénière*, *Doyen*, *Duret*, *Villar*, *Témoin*, *Peugniez*, *Faure*, *Depage*, *Ziembicki*, *Vidal*, *Depage*, *Thiéry*, *Delaunay*, *Ullmann*, *Alessandri*, *Ceci*, *Barnsby*.

II. — VOIES ET MOYENS D'ACCÈS DANS LE THORAX, AU POINT DE VUE OPÉRATOIRE.

MM. *Th. Willems* et *D. E.-M. Loison* (rapporteurs), *Brauer*, *Fontan*, *Bœckel*, *Gourdet*, *Depage*, *Doyen*, *Delagénière*, *Villar*, *Faure*, *Vidal*, *Hallion*, *Giordano*, *Mayer*, *Vidal*, *Hallion*.

III. — ECTOPIE TESTICULAIRE ET SES COMPLICATIONS.

MM. *E. Villard* et *Th. Souligoux* (rapporteurs), *Kirmisson*, *Girard*, *Kirmisson*, *Forgue*, *Depage*, *Willems*, *Delagénière*, *Frœlich*, *Coudray*, *Bousquet*, *Auvray*, *Vanverts*, *Vidal*, *Auvray*, *P. Delbet*, *Tailhefer*, *Walther*, *Kirmisson*, *Lardennois*, *Villard*, *Souligoux*.

QUESTIONS DIVERSES

Pathologie et thérapeutique générales.

Thévenot (Lyon) : Actinomycose et tuberculose. Réaction des actinomycosiques aux procédés de laboratoire employés pour le diagnostic de la tuberculose. — *Doyen*, *Cazin*, *Thiéry* (Paris), *Hallion* : Les résultats de la vaccination antinéoplasique. — *Krafft* (Lausanne) : L'utilité des injections préventives de sérum antitétanique. — *Alessandri* (Rome) : Anesthésie

médullaire par la stovaïne; cause des échecs; moyens d'y parer. — *Vidal* (Arras) : De l'anesthésie générale par voie rectale. — *Imbert* (Marseille) : Sur l'utilisation du protoxyde d'azote en chirurgie générale. — *De Zawadski* (Varsovie) : Moyens d'éviter les dangers attribuables aux diverses narcoses. — *Péraire* (Paris), *Walther*, *Psaltoff*, *Vidal*, *Walther* : Sur l'emploi de la scopolamine comme anesthésique général. Recueil de faits. — *P. Delbet* (Paris) : Statistique des opérations de l'année 1905-1906.

Tête et face.

M. *Ombrédanne* (Paris) : Traitement du cancer de la lèvre inférieure. — M. *Lagrange* (Bordeaux) : De l'intervention chirurgicale dans les tumeurs malignes intra-oculaires. — M. *Malherbe* (Paris) : Sérothérapie des scléroses auriculaires.

Cou et tronc.

M. *Moure* (Bordeaux) : Laryngotomie intercrico-thyroïdienne et décanulation chez l'enfant et l'adolescent. — M. *Castex* (Paris) : Sur la laryngotomie. — M. *Martin* (Lyon) : De la dilatation élastique par des tubes de caoutchouc dans les rétrécissements chroniques du larynx et de la trachée. — M. *Abadie* (Paris) : Traitement chirurgical du goitre exophtalmique. — M. *Vacher* (Orléans) : Dangers des amygdalites à répétition. Avantages de l'ablation totale des amygdales à l'anse froide. — M. *Guisez* (Paris) : Remarques à propos de nos derniers cas de broncho-œsophagoscopie; perfectionnement apporté à la méthode. — M. *Lancial* (Arras) : Résultats éloignés d'une laminectomie pour fracture ancienne du rachis. — M. *Redard* (Paris), *Calot* (Berck), *Barbarin* (Paris) : De la correction des difformités pottiques. Redressement forcé. Hyperextension du rachis.

Abdomen. Appareil digestif.

M. *Buscarlet* (Genève) : Laparotomie dans la tuberculose ganglionnaire abdominale. — M. *Baudet* (Paris) : Cure des larges éventrations spontanées ou post-opératoires de l'abdomen par le retournement de l'aponévrose d'insertion des deux grands obliques. — M. *Bégouin* (Bordeaux) : Rétention fœtale intra-abdominale de 21 ans. Extraction par laparotomie. — M. *Auvray* (Paris) : Trois cas de plaies de l'estomac traitées par la laparotomie. — M. *Savariaud* (Paris), *Auvray* (Paris), *Delagénière* (Le Mans), *De Zawadski* (Varsovie) : La voie transcostale appliquée à la chirurgie de l'hypocondre gauche et à celle de l'estomac en particulier. — M. *Legueu* (Paris) : Plaies du foie. — M. *Dujon* (Moulins) : Cholécysto-duodénostomie pour imperméabilité des voies biliaires consécutives à des adhérences de péritonite tuberculeuse. Guérison. — M. *Berthomier* (Moulins) : De l'exploration dans le décubitus latéral gauche pour le diagnostic différentiel de l'appendicite. — M. *Walther* (Paris) : Des épiploïtes chroniques. — M. *Riche* (Montpellier) : Contribution à l'étude de la pathologie du diverticule de Meckel. — M. *Pauchet* (Amiens) : Tuberculose du cæcum (traitement). — M. *Lambret*

(Lille) : Pseudo-cancer inflammatoire du côlon transverse. Iléo-sigmoïdostomie. Guérison. — M. *Princeteau* (Bordeaux) : Sur les hernies épigastriques de l'enfant (pathogénie et traitement). — M. *Delangre* (Tournai) : De la résection du cordon dans la cure radicale de certaines hernies inguinales. — M. *Le Nouène* (Havre) : Traitement du prolapsus du rectum par des opérations combinées.

Voies urinaires.

M. *Pozzi* (Paris) : Suture uretéro-uretérale par invagination pour une section de l'uretère au cours d'une laparotomie. — M. *Fournier* (Amiens) : Uretéro-anastomose suivie de guérison.

Organes génitaux.

M. *Forgue* (Montpellier) : Contribution anatomo-pathologique et thérapeutique à l'étude du cancer primitif de l'ovaire. — M. *Delétrez* (Bruxelles) : Contribution à l'étude du traitement de l'infection puerpérale par l'hystérectomie. — M. *Lapeyre* (Tours) : Lésions opératoires de l'utérus sain au cours d'ablations unilatérales de tumeurs des annexes ou du ligament large. Hystéropexie complémentaire et conservatrice. — M. *Jayle* (Paris) : La sténose et l'atrésie spontanées de l'orifice externe du col utérin chez des femmes ayant eu un ou plusieurs enfants. — M. *Psaltoff* (Smyrne) : Les indications de l'hystérectomie abdominale et le prolapsus complet de l'utérus. — M. *Cazin* (Paris) : Traitement des prolapsus génitaux. — M. *Gauthier* (Luxeuil) : Sur un cas d'hystérectomie abdominale totale pour utérus didelphe.

Membres.

M. *Moty* (Paris) : Note sur l'allongement des os longs dans l'ostéomyélite des adultes. — M. *Ceci* (Pise) : Procédés originaux d'amputation plastico-cinétique ou plastico-orthopédique. — M. *Depage* (Bruxelles) : Le boulonnage des os : nouveau procédé d'ostéo-synthèse. — M. *Guyot* (Bordeaux) : Sur un cas de paralysie radiale liée à une fracture de l'extrémité inférieure de l'humérus chez l'enfant. Suture nerveuse. Guérison. — M. *Gourdon* (Bordeaux) : Trois cas de malformation congénitale de la hanche n'ayant donné lieu que tardivement à des troubles fonctionnels. — M. *Redard* (Paris) : Redressement forcé des gibbosités pottiques. — M. *Calot* (Berck), M. *Barbarin* (Paris) : Traitement de la luxation congénitale de la hanche. — M. *Mencière* (Reims) : Remarques sur la réduction mécanique extemporanée des luxations congénitales et des luxations pathologiques de la hanche. Traitement mécanothérapique post-opératoire et dressage à la marche. — M. *Remy* (Paris) : A propos des fractures itératives de la rotule. — M. *Lardennois* (Reims) : Redressement orthopédique des ankyloses vicieuses du genou chez l'enfant par l'ostéotomie chantournante. — M. *Le Fort* (Lille) : Le genu recurvatum acquis. — M. *Phocas* (Athènes) : Genu valgum, consécutif à une ostéomyélite ancienne. — M. *Ménard* (Berk) : Astragalectomie dans la tuberculose tibio-tarsienne. — M. *Brodier* (Paris) :

Extirpation très étendue des veines saphènes pour varices des membres inférieurs. Opération faite il y a trois ans. Présentation de la malade.

Présentation d'instruments.

Guyot, Dupuy, Gourdet, Delagénière, Monprofit, De Zawadski, Barbarin.

QUESTIONS A L'ORDRE DU JOUR

I. — Chirurgie des gros troncs veineux.

M. Félix Lejars (Paris), *rapporteur.*

Les très gros troncs veineux sont restés longtemps hors de l'action chirurgicale : la fréquence et la gravité des thromboses septiques interdisaient, en règle commune, toute intervention veineuse; la ligature même, commandée par une plaie, passait, et à juste titre, pour hasardeuse et inquiétante, et l'on avait été jusqu'à ériger en doctrine, pour la veine fémorale, cette pratique étrange de la ligature de l'artère intacte substituée à la ligature de la veine blessée; du reste, les données anatomiques incomplètes, et l'épouvantail de gangrènes qui, en réalité, relevaient de l'infection, devaient, pendant de très longues années encore et jusqu'à une époque relativement proche, faire hésiter les chirurgiens à lier circulairement les gros troncs originels.

Avec les moyens actuels de la chirurgie, les résultats se sont transformés : les observations nouvelles ont permis de réduire à leur valeur les contre-indications anciennement reconnues. On a pu lier les grosses veines, la veine cave inférieure, le tronc brachio-céphalique, et, d'autre part, la chirurgie conservatrice des vaisseaux s'est créée et développée.

La suture des veines blessées, réparant leur paroi et laissant perméable leur cavité, est, en effet, l'un des principaux progrès et l'un des éléments actuels les plus importants de la chirurgie des gros troncs veineux. Il y a, toutefois, à se demander, aujourd'hui qu'une expérience assez grande est acquise, si cette réunion latérale des veines doit trouver, en pratique courante, de fréquentes applications, ou, tout au moins, à en préciser les quelques indications nécessaires et à rechercher les autres conditions, beaucoup plus nombreuses, dans lesquelles elle est utile, sans doute, séduisante surtout, mais, en fait, nullement indispensable ni supérieure à la ligature pure et simple. Les succès de la suture latérale ont, du reste conduit à la suture circulaire, à la réunion bout à bout des veines réséquées, et aussi aux anastomoses artério-veineuses.

I. — *Traitement des plaies accidentelles ou opératoires des gros troncs veineux; la ligature.*

Devant une plaie d'un gros tronc veineux, quatre procédés d'hémostase sont aujourd'hui utilisables : la *ligature circulaire* au-dessus et au-dessous de la plaie, la *ligature latérale*, le *pincement latéral à demeure*, la *suture*.

La ligature « brusque », en un temps, *du tronc porte* est fatalement mortelle; aussi, devant une plaie accidentelle de la veine porte, la double

ligature circulaire serait un parti désespéré; c'est à la suture latérale qu'on devrait s'efforcer de recourir.

L'occlusion totale et brusque des mésaraïques semble aussi fort dangereuse et suivie d'accidents tout semblables à ceux que provoque l'embolie des artères mésentériques; pourtant, en 1897, M. Mayo Robson a lié, sans accident, le tronc de la grande mésaraïque. C'était chez un jeune mécanicien de vingt ans, qui avait été blessé au ventre dans la région sus-ombilicale, par la pointe aiguë d'une lime; devant les signes d'une hémorragie interne menaçante, on fit la laparotomie : on trouva du sang liquide répandu dans l'abdomen et le bassin, et une blessure de la veine grande mésaraïque à son origine : on lia les deux bouts de la veine, et l'on tamponna le foyer. Le blessé guérit, sans nul désordre.

Pour la veine cave inférieure, nous trouvons actuellement six cas de ligature, nécessitée par une plaie opératoire, et qui se sont terminés par quatre guérisons et deux morts. C'est à M. Houzel (de Boulogne) que revient le mérite d'avoir, le premier après M. Bottini, lié avec succès la veine cave, et démontré la légitimité de cette intervention.

Le tronc brachio-céphalique a été l'objet d'interventions intéressantes : il a été suturé deux fois; il peut être lié circulairement avec succès. Il est même possible de lier simultanément et avec le même résultat heureux, le tronc brachio-céphalique, la veine jugulaire interne et la sous-clavière.

De même, la ligature de la *jugulaire interne* à sa partie moyenne ou supérieure ne donne lieu, en général, à aucun accident : un peu d'œdème de la joue et du cou, un peu de céphalée transitoire sont les seules conséquences observées. Cependant, dans les cas où, par suite d'une anomalie anatomique rare, la jugulaire liée est beaucoup plus volumineuse que l'autre, cette dernière ne pouvant servir à la circulation suppléante, la mort survient par œdème cérébral. Les ligatures très hautes, sous la base du crâne, sont toujours plus périlleuses, parce qu'elles suppriment les voies collatérales du cou.

Quant à la *veine fémorale*, sa ligature est parfaitement tolérée.

Il y a lieu, pourtant, de ne pas oublier la possibilité d'accidents dans certaines conditions : lors de faiblesse particulière du cœur, résultant d'une affection cardiaque antérieure ou procédant de l'anémie hémorragique, du collapsus post-traumatique ou post-opératoire, lors d'artériosclérose très prononcée; et, d'autre part, en dehors même de la question capitale de l'asepsie, certaines précautions s'imposent toujours : la détersion minutieuse du foyer et l'ablation des caillots qui, par leur accumulation, peuvent comprimer les veines collatérales, un pansement peu serré, l'élévation du pied du lit. Quant à la ligature simultanée de la veine et de l'artère, elle doit toujours passer pour une intervention sérieuse.

II. — *La suture veineuse.*

La suture veineuse permet de conserver la perméabilité de la veine et la circulation, tout en restaurant la paroi blessée. Mais la perméabilité du vaisseau n'est conservée, après la suture, que si l'asepsie est complète et

s'il ne se produit pas de thrombose. C'est à l'infection qu'il y a lieu de rapporter l'insuccès des premières tentatives.

Il est démontré aujourd'hui, par l'expérience, que la *suture latérale* est applicable à toutes les veines, y compris les sinus dure-mériens, qu'elle l'est, en particulier, aux plus gros troncs veineux, et que, pratiquée aseptiquement et dans des conditions de technique suffisantes, d'ailleurs très simples, elle assure la cicatrisation normale de la plaie veineuse, en laissant la cavité du vaisseau perméable et la circulation régulière.

Au contraire, *la réunion circulaire bout à bout* d'une veine réséquée, que Kümmel et Payr ont démontré exécutable chez l'homme, ne paraît pas appelée à de nombreuses applications.

La suture veineuse s'impose dans les *plaies de la veine porte*, dans *celles de la veine cave inférieure*, au-dessus des pédicules rénaux. A part ces éventualités, assez exceptionnelles, une déchirure d'un gros tronc veineux peut être traitée, en général, aussi bien par la double ligature circulaire que par la réunion latérale.

La suture latérale doit être le mode d'hémostase dans tous les cas où la plaie veineuse est petite, nette, toute prête à la réunion. On ne la tentera pas, au contraire, dans les plaies contuses, déchiquetées et à bords mâchés des gros troncs veineux, ni au milieu des foyers suppurés et lors d'ulcérations secondaires. Les déchirures en long, quelles que soient leurs dimensions, sont celles qui se prêtent le mieux à la réunion; quant aux plaies transversales, la suture ne serait plus applicable, d'après Jassinowsky, lorsqu'elles dépassent la demi-circonférence de la veine.

La règle à formuler nous paraît être celle-ci : la suture n'étant point une pratique nécessaire, mais une amélioration de technique, elle ne doit être appliquée que lorsqu'on est sûr de la rendre absolument correcte; si l'on hésite, si le résultat est le moins du monde douteux, il faut lier.

Quant *à la suture bout à bout*, elle n'a point encore, en pratique humaine, une suffisante histoire pour qu'on en puisse tirer des indications; on pourrait y penser, en présence de certaines plaies, pour éviter la double ligature, ou, encore, dans l'ablation de certaines tumeurs, lorsqu'il a fallu réséquer un segment de veine, incluse ou dégénérée.

Quelle sera la *technique de cette suture veineuse*, et, tout d'abord, de la *suture latérale?* Cette technique doit remplir deux conditions : 1° former une paroi étanche, solide, à l'abri de toute déhiscence secondaire et de cicatrisation assurée; 2° laisser la veine largement perméable et le sang circuler.

Avant tout, il faut *faire l'hémostase provisoire*; dès que la grosse veine est blessée et que le sang s'échappe, on comprime sur place, puis à distance, sur les deux bouts, et alors seulement l'hémorragie s'arrête, et par une détersion soigneuse du foyer, on se rend compte du siège et des caractères de la plaie. La compression des deux bouts, sous les doigts d'un aide, peut être utilisée pendant la besogne de réunion : elle n'est jamais parfaite ni très sûre. Avec deux pinces à mors élastiques ou deux pinces de Kocher, dont on a pris soin d'engainer de caoutchouc les mors, on réalise, sans

doute, une très bonne hémostase, mais on devra s'attacher à n'exercer qu'une striction juste suffisante, et les parois de la veine, ainsi enserrées, risquent d'en souffrir. On obtient un résultat très satisfaisant, et sans aucun danger de ce genre, en passant un gros fil sous chacun des bouts veineux, et en coudant le vaisseau sur ce fil, qu'un aide relève en anse et maintient suffisamment tendu; une sonde cannelée, passée sous la veine permettrait de réaliser la même coudure hémostatique; on pourra encore, lorsqu'on n'est pas aidé, recourir à la ligature provisoire, mais en prenant la précaution de laisser, sous le fil, un drain ou une petite lamelle de gaz pliée en tasseau, qui transmette et neutralise la pression du lien. On n'oubliera pas que de grosses collatérales s'ouvrent parfois dans le segment de veine ainsi comprimé et vidé à ses deux extrémités, et qu'elles demandent à être comprimées aussi pour que l'hémostase soit complète : ainsi en est-il, par exemple, à la veine cave, lors d'une déchirure latérale au niveau d'un pédicule rénal, le sang continuant à s'échapper à flots par la veine rénale opposée.

Ceci fait, on examine de près la solution de continuité, on se rend compte de son étendue, de sa direction, de l'état de ses bords, et l'on s'assure qu'elle se prête bien à une réunion.

Le gros point, c'est d'*accoler exactement et solidement les deux lèvres de la plaie*; il est inutile et toujours illusoire de chercher à faire une suture à la Lembert, en ne chargeant sur l'aiguille que les tuniques externe et moyenne, sans traverser l'endoveine; la minceur de la paroi rend impossible, en pratique, l'application réelle de ce procédé, et le mieux est de faire, d'emblée et franchement, une suture perforante.

On se servira de préférence *d'aiguilles rondes*, qui forent un orifice régulier et totalement obturé par le fil; pourtant, si l'on est pris de court, toute aiguille fine et même l'aiguille intestinale de Reverdin peut être utilisée; on prendra soin de bien tendre le bord de la plaie et de faire pénétrer l'aiguille bien perpendiculairement, pour éviter toute éraillure et toute fissure de la paroi. La soie 00 est très recommandable; le catgut, très fin, que Scheede préférait, a été aussi employé avec succès; Scheede estimait qu'en se gonflant, le catgut obture complètement les orifices pariétaux et supprime tout suintement sanguin. Le fil de lin peut servir également; ce qui importe, c'est d'avoir un fil fin et solide, qui tienne assez longtemps, et qui, de plus, soit assez souple pour se laisser plier au niveau du chas de l'aiguille, sans former là une intumescence notable qui éraille et distende les trous de la paroi : c'est la soie qui répondra le mieux à ces desiderata.

On fera un surjet, à points rapprochés, qui chargeront les deux lèvres de la paroi veineuse, à deux millimètres environ, de la plaie, et qui seront bien serrés, sans à-coup, doucement, mais à fond; un point d'arrêt, toutes les deux ou trois anses. si la suture doit être un peu longue, assurera la bonne tenue du surjet. Il sera bon de le faire commencer et finir un peu au delà des deux extrémités de la plaie; c'est aux deux bouts, en effet, que, très souvent, la réunion faite, cela saigne un peu; d'ailleurs un point com-

plémentaire, à ce niveau, donnerait le même résultat, et, s'il le faut, on en appliquera quelques autres le long de la ligne de réunion.

Une fois la suture faite et l'hémostase provisoire terminée, il se produit toujours un suintement sanguin. Il ne faut pas s'en inquiéter, une compression modérée avec un gros tampon suffit pour l'arrêter.

Il faut donc suturer une plaie veineuse comme toute autre plaie, en ayant soin d'assurer un large et solide contact des deux lèvres.

La même formule est applicable à *la suture circulaire, bout à bout.*

III. — *Application de la suture vasculaire à la cure des anévrysmes artério-veineux.*

La suture vasculaire, et en particulier la suture veineuse, a trouvé une application fort intéressante dans le traitement opératoire de certains anévrysmes. Lorsqu'il s'agit de cas récents, de poches très limitées et latérales, d'orifices artério-veineux relativement petits, on a pu substituer à l'extirpation totale, combinée à la quadruple ligature, l'ablation de la poche seule et la suture des deux orifices vasculaires. Artère et veine reprennent alors leur continuité normale, restent perméables, et c'est une véritable *restituo ad integrum.*

L'intervention complète, la suture de l'artère et de la veine, ne sera applicable que dans certaines conditions, et en particulier dans les cas récents, et c'est là une raison majeure d'opérer le plus tôt possible les doubles plaies artério-veineuses, les anévrysmes artério-veineux, avant même qu'un sac véritable soit constitué. Cette réparation totale et immédiate des deux vaisseaux, vaut d'être tenue, en effet, pour une méthode idéale.

Venons maintenant au traitement des *phlébites utéro-pelviennes*, d'origine puerpérale.

Dans l'infection post-partum ou post-abortum, les voies de dissémination des agents septiques sont multiples, mais le rôle des veines n'est pas douteux, et, dans certaines formes, assez souvent malaisées, d'ailleurs, à reconnaître cliniquement, elles seraient le siège d'élection du processus et la trombo-phlébite suppurée péri-utérine, étendue aux veines du ligament large, aux utéro-ovariennes, aux hypogastriques, représenteraient le foyer principal de l'infection ascendante. Aussi l'idée de lier et d'exciser ces cordons veineux thrombosés devait-elle s'imposer à l'esprit des opérateurs.

Pour que l'observation soit justifiée, deux conditions sont nécessaires : 1° que la thrombo-phlébite soit principalement en cause; 2° qu'elle ne remonte pas trop haut. Mais comment reconnaître cette forme phlébitique, et assez tôt? Les frissons répétés, la fièvre à grandes oscillations, un utérus en voie d'involution normale, et qui n'est que le siège d'aucune rétention septique, l'absence de toute espèce de foyer infectieux tubaire, pelvien ou viscéral, rendent très vraisemblable la localisation veineuse; l'examen local apporte quelquefois une confirmation, en permettant de constater un épaississement douloureux, uni ou bilatéral, du ligament large. D'après Bumm, même si l'exploration est absolument négative, devant la répétition des grands frissons et la menace de pyohémie, il serait

tout indiqué d'intervenir, de faire la laparotomie exploratrice et d'aller constater directement la nature des lésions et ce qu'on peut faire localement pour enrayer la généralisation infectieuse. Que peut-on attendre des interventions veineuses, et quels ont été jusqu'ici les résultats?

Sur 19 cas publiés aujourd'hui, il y a eu 13 morts et 6 guérisons, qui, sauf une observation récente de M. Bumm, se rapportent toutes à des faits d'infection à marche chronique, évoluant depuis plusieurs semaines.

Il s'agit là, en réalité, d'interventions d'une certaine gravité et dont les interventions à être discutées. Les résultats négatifs des ligatures veineuses dans la forme aiguë, à une seule exception près, donnent à réfléchir; dans les infections chroniques, on ne devrait songer à intervenir qu'après un temps d'épreuve suffisant. Toutefois on ne saurait dénier une efficacité réelle à ces opérations veineuses, au moins dans certaines formes chroniques, et, lorsque le type des accidents, la répétition des grands frissons, l'examen local feront soupçonner une localisation veineuse de l'infection. on pourra être conduit à y recourir, et à traiter opératoirement cette variété de trombo-phlébites profondes.

M. Morestin (Paris). — Il y a une foule de faits expérimentaux intéressants. Nous devons nous demander s'il est temps de les introduire dans la chirurgie humaine.

Personnellement, j'ai pratiqué depuis 1892 des sutures veineuses chez des animaux et cela sur toutes les veines, même la veine cave inférieure. Des expérimentateurs ont même été plus loin. Ils ont pratiqué la transplantation veineuse. Il est donc prouvé qu'on peut transporter un segment veineux d'une veine à une autre. Ainsi M. Mariotti a décrit dans son livre des expériences d'autoplastie veineuse comparables à l'autoplastie cutanée.

Lorsqu'il s'agit de plaies accidentelles du crâne, le tamponnement, la suture des sinus réussissent très bien. La ligature est souvent irréalisable.

Personnellement, je me suis trouvé en présence : 1° d'une blessure du sinus longitudinal; j'ai fait le tamponnement, mais le malade a succombé; 2° d'une blessure du sinus latéral. Le tamponnement arrêta l'hémorragie. Mais le malade succomba à une thrombose consécutive. On peut lier la jugulaire interne sans danger. Cependant, dans un certain nombre de cas, on a signalé des accidents à la suite de la ligature d'une seule jugulaire interne. Le cas d'Engel est favorable à la ligature bilatérale.

Dans un cas où j'avais été obligé de pratiquer, à quelques semaines d'intervalle, la résection des deux jugulaires internes englobées dans du tissu néoplasique, je vis survenir immédiatement après la dernière de ces résections une tuméfaction violacée intense de toute la tête et le malade succomba en quelques minutes. L'autopsie ne révéla toutefois qu'une congestion médiocre du cerveau.

C'est encore par la mort que se termina un cas de résection simultanée de la carotide primitive et de la jugulaire interne nécessitée par l'extirpation d'un branchiome malin du cou.

Par contre, j'ai exécuté plusieurs fois avec succès des ligatures et des

résections des veines axillaire et sous-clavière, avec ou sans résection simultanée de l'artère correspondante.

Dans un cas de volumineuse récidive néoplasique occupant toute la région inguinale et où j'avais dû ligaturer non seulement la veine fémorale, mais tous les troncs veineux collatéraux susceptibles d'assurer par anastomose la circulation en retour, j'ai pu me convaincre de la justesse de vues de Gensoul quand il prétendait que pour prévenir tout accident à la suite de la ligature de la veine fémorale il était prudent de lier en même temps l'artère : dans mon cas, en effet, la suppression de la circulation veineuse eut pour résultat d'amener une congestion véritablement effrayante du membre, à tel point qu'on eut pendant plusieurs jours les plus grandes inquiétudes au sujet de sa vitalité; à un moment donné même, la tension de la veine fémorale fut telle que la ligature céda, livrant passage à un véritable jet de sang. Il est bien certain que cette tension n'eût pas existé si l'on avait lié l'artère et j'avoue que je fus bien près de faire cette ligature; mais la tuméfaction disparut en quelques jours.

En terminant, je dirai deux mots des infections puerpérales. Les interventions me paraissent tout aussi légitimes et aussi logiques dans ces cas que dans les cas d'infection du sinus caverneux. Il s'agit en effet de véritables thromboses infectieuses et l'on doit couper court à la pyohémie qui en est la conséquence.

M. Depage (Bruxelles). — J'estime que la suture veineuse doit être préférée à la ligature toutes les fois qu'elle est possible. Du reste la ligature de troncs veineux considérables n'offre généralement aucun inconvénient. Il m'est arrivé maintes fois de lier la veine humérale et une fois la veine fémorale sans observer aucun trouble. J'ai pratiqué une fois avec succès la ligature des deux jugulaires internes en deux temps à un mois d'intervalle. Il ne faut pas oublier cependant que la ligature expose à la formation de thromboses et d'embolies, qui peuvent être redoutables. J'ai vu notamment succomber ainsi, après vingt-quatre heures, un malade à qui j'avais pratiqué une pneumectomie unilatérale totale et chez qui il s'était formé un caillot étendu jusque dans le cœur. C'est peut-être à cette cause que sont dues les morts subites souvent observées après la désarticulation interilio-abdominale.

En faveur de la suture veineuse appliquée à la plupart des troncs veineux de moyenne importance, je signalerai : 1° un cas heureux de suture de la jugulaire interne à son entrée dans le tronc brachio-céphalique; 2° un cas de suture de la sous-clavière au cours d'une extirpation du sternum pour sarcome (mort après douze jours de pleurésie purulente sans lésion de la veine); 3° plusieurs cas de suture de la veine axillaire suivis de guérison; 4° un cas de suture de la veine fémorale blessée au cours d'une cure radicale de hernie crurale; 5° un cas de suture de la veine cave inférieure sectionnée latéralement au cours d'une néphrectomie lombaire suivie de guérison également; 6° un cas de suture bout à bout de la veine porte réséquée pendant l'ablation d'un cancer du pancréas.

Accessoirement, je signalerai encore deux observations intéressantes de sutures artérielles : l'une est relative à la suture d'une carotide entièrement blessée pendant l'ablation de ganglions cancéreux du cou (guérison); l'autre a trait à une suture de l'aorte abdominale lésée au cours de l'extirpation d'un énorme sarcome rétropéritonéal; la perméabilité du vaisseau fut rétablie par un surjet d'une étendue de 1 centimètre. Cette malade succomba après quelques heures des suites de l'intervention, sans que la mort paraisse attribuable à la suture artérielle.

M. H. Delagénière (Le Mans). — C'est surtout pour remédier à des blessures ou à des lésions des vaisseaux eux-mêmes que j'ai eu à intervenir sur les gros troncs veineux. J'ai eu recours à la ligature double pour sectionner la veine jugulaire interne entre deux ligatures, pour enlever un anévrysme de la carotide primitive. Dans deux autres cas, j'ai dû réséquer la veine axillaire envahie par des néoplasmes, après l'avoir liée en aval et en amont. Dans les trois cas les malades ont guéri sans présenter de troubles circulatoires importants. S'il s'agit de blessures des sinus de la dure-mère, c'est encore à la ligature qu'il convient d'avoir recours. En prenant la précaution de libérer le sinus de la dure-mère par deux petites incisions en T, faites de chaque côté, en regard l'une de l'autre, la ligature se fait facilement et est aussi efficace que pour les autres veines. Nous avons lié quatre fois le sinus longitudinal au-dessus du pressoir d'Hérophile.

Malgré les succès de la ligature la suture des veines constitue un grand progrès; car elle permet aux vaisseaux de rester perméables et de reprendre leur rôle physiologique. J'ai eu deux fois l'occasion de pratiquer la suture de la veine fémorale, blessée au pli de l'aine, au cours d'une résection d'intestin, pour hernie crurale gangrenée, et en incisant un abcès de la fosse iliaque. Chez ces deux malades il n'y eut à aucun moment de troubles circulatoires et la guérison s'est effectuée comme s'il n'y avait pas eu de blessure veineuse. Il en est de même pour une malade chez laquelle la veine axillaire fut blessée pendant l'extirpation des ganglions infectés de l'aisselle. La suture eut un résultat excellent.

La forcipressure à demeure dans des cas d'extrême urgence peut rendre les plus grands services. En enlevant un goitre cancéreux plongeant derrière le sternum j'ai blessé le tronc veineux brachio-céphalique droit. J'ai pu avec une pince à demeure placée sur l'ouverture faite au vaisseau, arrêter l'hémorragie. Cette pince fut laissée trois jours puis enlevée sans inconvénient. Le malade guérit de son opération.

Enfin, sous le nom de capitonnage, j'ai adossé à elles-mêmes les parois d'une vaste dilatation ampullaire de la veine fémorale prise pour une hernie crurale, de façon à conserver au vaisseau son volume normal. Le résultat opératoire fut excellent.

La suture est préférable dans les veines; car le vaisseau reste perméable et reprend sa fonction physiologique.

M. Doyen (Paris). — Nous étudierons successivement les ligatures latérale et circulaire, la suture latérale et la suture circulaire des gros troncs veineux, puis le traitement des thrombo-phlébites septiques.

1° *Ligature latérale.*

La ligature latérale donne d'excellents résultats dans les cas de petite plaies de la jugulaire interne ou de l'axillaire, comme dans les cas de rupture ou de section d'une collatérale à son implantation sur le tronc principal.

2° *Ligature circulaire.*

Je n'ai pas eu occasion de lier la veine cave inférieure ni le tronc brachio-céphalique, parce que je ne les ai jamais blessés au cours des opérations nombreuses qne j'ai pratiquées dans leur voisinage.

J'ai fait au contraire un assez grand nombre de fois l'extirpation unilatérale de toute la partie accessible de la veine jugulaire interne adhérente à des ganglions tuberculeux ou cancéreux.

3° *Suture latérale.*

Le chapitre le plus intéressant au point de vue de la technique chirurgicale est assurément celui de la suture des veines.

J'ai fait plusieurs fois la suture latérale de la veine axillaire et de la veine fémorale. La suture se fait très bien avec de fines aiguilles rondes à suture intestinale et de la soie n° 0. Après la fermeture de la veine par un fin surjet, on consolide le premier plan en suturant par-dessus la gaine cellulo-graisseuse de la veine.

4° *Suture circulaire.*

J'ai fait deux fois la réunion circulaire de la veine axillaire complètement sectionnée ou dont il ne restait qu'une petite bande longitudinale de deux ou trois millimètres de largeur. Cet accident s'était produit au cours de l'ablation de masses cancéreuses adhérentes. J'ai fortifié la suture par la réunion de la gaine celluleuse de la veine.

La suture a été si parfaite dans les deux cas qu'il n'y a pas eu le moindre suintement sanguin et la réunion immédiate a été obtenue.

J'ai pu constater, au bout de plusieurs semaines, qu'il n'y avait aucun trouble circulatoire.

J'ai pratiqué dans ces deux cas le surjet entrecoupé tel que je l'ai préconisé en 1892 pour la chirurgie gastro-intestinale.

Je suis heureux de constater que mon surjet a été adopté par le rapporteur, M. Lejars.

Ces deux cas de réunion circulaire d'un gros tronc veineux, suivis de succès, sont intéressants à signaler, puisque le rapporteur n'en a relaté aucun dans les annales de la chirurgie française.

5° *Traitement des thrombo-phlébites septiques.*

La plupart des interventions favorables dans ces cas ont eu lieu sur le sinus latéral thrombosé et infecté par propagation d'une suppuration mastoïdienne. J'ai cité plus haut une intervention analogue dans un cas de phlébite septique de la veine jugulaire interne. Mais il existe des phlébites septiques inaccessibles à la chirurgie. Il ne sera donc pas inutile de signaler que certaines de ces phlébites peuvent être guéries par un traitement médical.

La phlébite de la veine faciale, propagée à la veine ophtalmique et au sinus caverneux, dans le cas de furoncle ou d'anthrax du voisinage de

l'orifice buccal, des narines ou de la région temporale a été guérie plusieurs fois par l'action de mon sérum végétal antistaphylococcique.

Voici deux de ces observations qui me sont personnelles :

Obs. n° 51. — *Anthrax de la lèvre supérieure. Phlébite suppurée de la veine ophtalmique. Phlébite du sinus caverneux. Exophtalmie.*

Guérison rapide par le sérum végétal antistaphylococcique, sans intervention chirurgicale.

Obs. n° 50. — *Anthrax de la face. Phlébite de la veine ophtalmique et des sinus caverneux. Exophtalmie bilatérale. Amaurose du côté droit par phlébite de la veine centrale de la rétine. État comateux.*

Guérison rapide par le sérum végétal antistaphylococcique. Persistance de la cécité de l'œil droit.

M. Duret (Lille). — J'ai fait des ligatures et des sutures veineuses. J'ai même pratiqué une douzaine de fois la résection de la jugulaire interne, sans qu'il en soit résulté le moindre accident. J'ai fait une ligature du sinus longitudinal au cours d'une trépanation. Cette ligature a bien tenu.

Les thrombo-phlébites septiques dont M. Lejars n'a pas parlé, sont : celles de la fièvre typhoïde. Dans 2 cas de thromboses typhiques, je suis intervenu. Dans le 1er cas, chez une femme, j'allais à la découverte de la veine fémorale. Je fis l'ablation des caillots qu'elle contenait, mais la malade succomba au bout de huit jours. Dans un autre cas, il s'agissait d'un jeune homme; son état était grave après une fièvre typhoïde. Il y avait une fluxion avec douleur dans le pli de l'aine. L'ouverture de la veine fémorale fut faite. Je jetai même une ligature sur la veine iliaque externe et deux ligatures sur la veine fémorale. La guérison s'effectua parfaitement.

Enfin, il est un point qui a été laissé dans l'ombre par le rapporteur : c'est la question des interventions sur les grosses veines blessées à la suite de traumatismes non chirurgicaux. J'ai eu l'occasion d'intervenir dans un cas de ce genre : il s'agissait d'une déchirure de la veine splénique consécutive à un coup de pied de cheval reçu sur l'abdomen; l'hémorragie était si intense, l'état du blessé si grave, que je crus devoir borner mon intervention au tamponnement de la région gastro-splénique. Contre toute attente, mon malade guérit parfaitement. Donc, on peut sauver les malades dans ces cas.

M. F. Villar (Bordeaux). — J'ai eu l'occasion de pratiquer deux fois la suture de la veine axillaire, pour des plaies latérales, et mes malades ont guéri sans incident.

Au point de vue des indications de la suture, ou du parallèle entre la ligature et la suture veineuse, on peut établir la division suivante : 1° Pour certaines veines (veine porte et portion sus-rénale de la veine cave inférieure), la suture est nettement indiquée; 2° Pour des veines assez grosses ou moyennes, la suture n'est souvent qu'un idéal qui peut être suppléé par la ligature; la décision à prendre est en partie soumise à l'étendue de la plaie; 3° Pour les petites veines, la ligature s'impose.

La technique de la suture veineuse est simple; je l'ai étudiée expérimentalement en 1895, avec mon élève Brachet. Pour obtenir l'hémostase provisoire, nous nous étions servis d'une sonde cannelée passée sous le vaisseau; le fil, pour la suture, était de la soie qui nous avait semblé permettre un affrontement plus exact des lèvres de la plaie; le fil était passé au moyen d'aiguilles intestinales.

Nous avons pratiqué la suture en surjet et perforante, comprenant la gaine vasculaire et les bords de la plaie veineuse; un second plan de suture, en surjet aussi, était pratiqué par-dessus la suture veineuse, avec le tissu cellulaire périvasculaire, pour empêcher les infiltrations sanguines et consolider la suture de la veine.

L'examen des veines suturées a montré que la suture était solide et que le calibre des vaisseaux était perméable.

M. Témoin (Bourges). — Quand on se trouve en face d'une déchirure veineuse, et quelle que soit l'étendue de cette déchirure, il faut se comporter différemment suivant qu'on a affaire à une veine de gros calibre ou de calibre moyen, suivant aussi que la plaie est ou n'est pas infectée. Si la suture peut s'imposer ou tout au moins se recommander dans la blessure des très grosses veines (veines caves, veine porte, tronc veineux brachio-céphalique) dont la ligature met la vie du malade en danger, si la suture peut encore se défendre à la rigueur dans certaines plaies petites, aseptiques des veines moyennement grosses (jugulaire, sous-clavière, iliaque, etc.), la ligature reste le procédé de choix dans tous les cas de plaies des veines de moyen et, à plus forte raison, de petit calibre.

J'ai pratiqué une fois avec succès la suture de la veine cave inférieure blessée au cours d'une néphrectomie pour une tumeur sarcomateuse du rein pesant 17 kilos. Séance tenante, je plaçai de petites pinces à griffes sur les bords veineux et ces pinces facilitèrent la suture faite en surjet, doublée d'une seconde suture à la Lembert. Par contre, la suture m'a donné un échec dans un cas de blessure par coup de couteau d'une branche de la médiane au pli du coude, blessure qu'un de mes internes avait cru devoir suturer; la plaie s'infecta; il se fit une hémorragie secondaire et finalement, on dut recourir à la double ligature du vaisseau.

M. Peugniez (Amiens). — J'ai fait trois opérations sur les veines :

Une fois, la suture veineuse; une deuxième fois la ligature et la suture du tronc veineux et enfin une troisième fois le curettage de la veine jugulaire interne.

1re opération : Pendant l'ablation d'une tumeur maligne récidivée de l'utérus et des annexes, au moment où j'enlevai les ganglions, la veine cave fut ouverte. Je mis des pinces avec mors en caoutchouc au-dessus et au dessous du vaisseau. La déchirure était de 1 centimètre. Je pus suture ainsi le vaisseau. Mais après l'ablation des pinces, il se produisit un suintement malgré la suture, et je dus faire un tamponnement; l'hémorragie se trouva définitivement arrêtée et la guérison fut obtenue sans incident.

2° *opération* : Plaie du pli du coude par un éclat de tôle d'acier. Cinq jours après, anévrysme artério-veineux. Je disséquai l'artère et la veine; je réséquai la veine et je mis des sutures sur la plaie artérielle. La guérison s'effectua parfaitement.

3e *opération* : Il s'agissait d'une femme dans le coma. Elle avait présenté un écoulement intermittent de pus par l'oreille depuis douze ans. Je pratiquai l'évidement pétro-mastoïdien. Un flot de pus s'écoula. Il y avait un abcès épidural. Le sinus fut simplement mis à nu; ce qui fut un tort; en effet, quelques jours après, un second coma se produisit chez ma malade Je pratiquai alors le lavage et le curettage du sinus, après la ligature de la veine jugulaire; mais la malade succomba le jour même. Probablement cette deuxième intervention avait été faite trop tard. J'aurai dû pratiquer d'emblée dès le début le curettage du sinus, au lieu de l'avoir simplement mis à nu.

M. J.-L. Faure (Paris). — J'ai eu fréquemment l'occasion de pratiquer des ligatures et des résections de grosses veines du cou au cours des nombreuses interventions faites sur cette région; jamais, à la suite de ces ligatures, qu'elles fussent totales ou latérales, je n'ai observé d'accidents sérieux. La raison en est, sans doute, qu'au moment de l'intervention pratiquée le plus souvent pour des tumeurs ou des récidives de tumeurs du cou comprimant plus ou moins la jugulaire, le développement des voies anastomotiques avait déjà eu le temps de s'organiser, en sorte que la circulation en retour a été à peine troublée par la ligature du tronc principal.

J'ai vu sept à huit cas de pénétration de l'air dans les jugulaires, au moment de leur déchirure; jamais, sauf peut-être dans un cas, cet accident n'a entraîné de complications inquiétantes. Si l'entrée de l'air est en petite quantité, l'accident est peu grave. Dans quelques cas où, en raison du siège de la déchirure, portant vers la base du crâne, la ligature de la jugulaire s'était montré impossible, j'ai fait le pincement latéral du vaisseau; dans tous ces cas la pince a pu être enlevée au bout de quelques heures sans qu'il en soit résulté d'accident.

En dehors de ces opérations sur les jugulaires, j'ai eu rarement l'occasion d'intervenir sur les autres grosses veines de l'organisme : une fois j'ai réséqué avec succès à la fois la veine et l'artère axillaires; une autre fois la crosse de la veine grande azygos (au cours d'une intervention sur l'œsophage thoracique), mais mon malade succomba au bout de vingt-quatre heures; plusieurs fois enfin j'ai eu l'occasion de faire avec succès la ligature latérale de la veine fémorale au niveau de l'embouchure de la saphène arrachée.

Je me demande donc, comme M. Témoin, si la ligature n'est pas toujours préférable à la suture, au moins pour les veines de moyen calibre comme la jugulaire, la fémorale, etc.; c'est une opération beaucoup plus simple, partant beaucoup plus rapide, ce qui est un avantage précieux dans les interventions sur le cou, déjà trop souvent longues en elles-mêmes.

M. Depage. — Je ne considère pas l'entrée de l'air dans les veines comme une complication sérieuse. On croyait autrefois que cet air passait dans les poumons et y provoquait des embolies souvent mortelles. Or, il n'en est rien : l'air aspiré par le courant circulatoire veineux reste dans le cœur où sa présence ne peut devenir dangereuse que quand il y est en trop grande abondance, car le cœur se contracte alors, pour ainsi dire, à vide et on voit rapidement survenir une syncope mortelle. Nous avons heureusement, en pareil cas, un moyen de sauver le patient, c'est de pratiquer immédiatement la respiration artificielle : l'air est rapidement entraîné et diffusé dans les poumons où il se résorbe aussitôt.

M. Ziembicki (Lemberg). — J'ai suturé une jugulaire interne et une iliaque externe. Dans ce dernier cas, il y avait, comme complications, deux plaies de l'intestin. Le malade mourut deux jours après; mais la suture de l'iliaque avait tenu.

Quant à la suture des artères, il faut craindre les embolies.

J'ai eu l'occasion de faire trois sutures :

1er cas, en enlevant un cancer du cou, l'arrachement d'une petite partie du néoplasme amène la déchirure de la carotide primitive. La suture fut pratiquée immédiatement; mais la mort se produisit douze jours après, d'hémorragie.

Le 2e cas a trait à un anévrysme traumatique de l'artère radiale; la suture fut faite au quatorzième jour.

Bon résultat; le fait que l'on percevait le pouls à la tabatière anatomique témoignait de la perméabilité parfaite de l'artère suturée.

3e cas. Il s'agissait d'un anévrysme diffus de l'artère poplitée d'origine traumatique. J'enlevai l'anévrysme et je fis la suture artérielle; mais quelques mouvements d'expansion se produisirent au point opéré. J'ouvris de nouveau et je constatai avec satisfaction que la suture avait très bien tenu. Quant à l'entrée de l'air dans les veines, je suis un peu moins optimiste que MM. Faure et Depage relativement aux conséquences de la pénétration de l'air dans celles-ci; je n'oublierai jamais le spectacle tragique de la mort d'un de mes opérés, survenue en quelques secondes à la suite de l'ouverture accidentelle d'une jugulaire au cours d'une opération sur le cou. Rien n'y fit, ni la respiration artificielle, ni même la ponction du cœur droit.

M. E. Vidal (Arras). — Je veux insister sur l'importance de la *compression préalable* (tumeurs, etc.), pour l'innocuité de la ligature de certaines grosses veines. C'est ainsi que dans une observation de Dangel (1905) citée par le rapporteur, la ligature simultanée des deux jugulaires dans l'extirpation d'une tumeur du cou a pu être inoffensive; de même dans un cas de thrombo-phlébite *double* des sinus latéraux, propagée aux jugulaires, opérée par moi en 1898. La ligature brusque de ces deux vaisseaux est au contraire mortelle chez l'animal.

Quant à la *suture veineuse*, c'est une technique excellente dans les milieux non infectés, et lorsqu'il y a indication véritable : plaie de la veine

porte, de la veine cave au-dessus des veines rénales, où elle est indispensable; plaie nette et aseptique de toutes les grosses veines, surtout si *la tension artérielle est abaissée*; l'expérimentation montre bien la valeur capitale de ce facteur dans le pronostic de certaines ligatures. — Enfin, je considère la suture des sinus dure-mériens comme indispensable, la ligature, d'après mon expérience personnelle, coupant presque régulièrement ces vaisseaux. — Dans le traitement des thrombo-phlébites sinusiennes, je préconise d'après la logique et plusieurs observations personnelles, une technique spéciale, où figure surtout la ligature du sinus au-dessus du thrombus, au pressoir d'Hérophile, comme complément à l'opération de Zanfall. Les faits et la logique démontrent que c'est le seul moyen de faire une cure véritablement radicale de l'affection en cause.

Pour ce qui a rapport à l'entrée de l'air dans les veines, je pense qu'il faut distinguer les cas : dans des expériences sur le chien faite jadis au laboratoire du professeur Richet, j'ai pu constater que l'injection de quantités relativement considérables d'air dans une veine fémorale, par exemple, ne donnait lieu à aucun accident, tandis que l'injection de quantités beaucoup plus faibles d'air dans les jugulaires pouvait provoquer des accidents graves souvent terminés par la mort. J'ai d'ailleurs toujours remarqué, comme M. Depage, que l'air s'emmagasinait dans le cœur.

M. Thiéry (Paris). — La suture veineuse est difficile. Il faut craindre la thrombose et l'hémorragie. Pour la ligature, craindre simplement l'œdème consécutif. Dans 1 cas où j'assistais un chirurgien qui enlevait un kyste branchial du cou, nous observâmes l'entrée de l'air dans la veine jugulaire interne. Syncope immédiate; mais la malade put revenir à elle après un temps assez long.

J'ai lié deux fois la jugulaire interne sans incidents; deux fois la fémorale; une fois la sous-clavière gauche; dans ce dernier cas, les suites furent des plus simples.

J'estime que la suture veineuse doit être mise au second plan et céder la place presque toujours à la ligature.

M. Delaunay (Paris). — Je suis intervenu dans trois cas : deux fois sur la veine fémorale, et une fois sur la veine cave inférieure. J'ai fait le pincement latéral dans les deux premiers cas. Il y eut, à la suite de l'œdème. Cette complication doit faire rejeter absolument le pincement latéral.

Dans le 3e cas, il s'agissait d'une opération sur le rein. La veine cave fut ouverte au-dessous de la veine rénale. — Je fis la ligature au-dessus et au-dessous de la lésion. La guérison s'effectua parfaitement. Je dois noter un œdème de la racine du membre qui ne se produisit qu'au bout de quinze jours, puis disparut. — Je crois que j'aurais évité cette complication par la suture qui me paraît préférable dans tous les cas, quoique plus difficile; mais la ligature a cette supériorité d'être plus facile, plus rapide, et peut-être plus sûre.

M. Ullmann (Vienne). — Je voudrais rappeler mes expériences sur les

animaux. Ainsi j'ai obtenu expérimentalement d'excellents résultats dans mes sutures vasculaires sur prothèse de tubes d'aluminium. J'ai aussi obtenu des succès, chez des chiens, en transplantant le rein au cou, en abouchant l'artère rénale à la carotide et la veine rénale à la jugulaire; il m'a été ainsi donné de voir la fonction du rein se continuer normalement : l'urine s'écoulait par l'uretère abouché à la peau du cou.

Chez une femme, j'ai réussi, dans un cas, à réséquer de propos délibéré la veine cave inférieure. Il s'agissait d'une tumeur confondue avec le pancréas et l'estomac ayant envahi les parois de la veine cave. Je pratiquai la résection en bloc de la tumeur et je suturai la veine cave en deux plans; dix-huit mois plus tard, je réopérai ce malade pour cancer de l'estomac et je pus ainsi m'assurer que la suture de la veine cave était guérie sans laisser de traces.

M. Alessandri (Rome). — Je tiens à relater un cas de suture de la veine jugulaire interne suivi de guérison.

M. Ceci (Pise). — Ma théorie est que la ligature de la carotide commune devient moins dangereuse, si l'on fait simultanément la ligature de la jugulaire interne, parce que l'entrée du sang étant moindre, sa diminution au moment de sa sortie est utile à l'équilibre de la circulation cérébrale. Cette théorie a été parfaitement confirmée par trois cas cliniques. J'ignore si la proposition inverse est susceptible de donner des résultats; en tout cas, l'innocuité de la veine jugulaire interne étant bien connue, je ne proposerais jamais, le cas échéant, d'y associer la ligature de la carotide primitive dont les risques sont considérables.

Quant à la suture des veines, je dis qu'elle peut être renforcée par la suture des tissus environnants, surtout s'il y a une perte de substance de la paroi veineuse. J'ai employé deux fois ce procédé dans des déchirures opératoires de la jugulaire interne.

M. H. Barnsby (Tours). — Au cours d'une néphrectomie transpéritonéale, pour cancer du rein, j'eus le malheur de déchirer la veine cave inférieure. La déchirure siégeait sur la paroi antérieure au-dessus des pédicules rénaux. Son étendue était de huit millimètres. Le vaisseau fut suturé et le malade guérit. Je voudrais insister sur la facilité de la suture veineuse, si on a soin de faire une suture perforante, à points rapprochés et espacés de deux millimètres avec du fil de lin. Le tissu conjonctif périveineux sera réuni au-devant de la brèche vasculaire — plan de soutien et de sécurité indispensable. — Dans ce cas particulier, la suture veineuse trouvait une indication formelle, puisque la déchirure siégeait au-dessus des pédicules rénaux, et que la ligature eût amené des lésions rapidement mortelles.

II. — Voies et moyens d'accès dans le thorax, au point de vue opératoire.

M. Ch. Willems (Gand), *rapporteur*.

La chirurgie intrathoracique comporte deux dangers principaux, qui

rendent insuffisante la technique chirurgicale ordinaire; *le pneumothorax* et *l'infection*. On s'est trop préoccupé du premier, pas assez de la seconde.

La pathologie du pneumothorax s'explique le mieux, dans l'état actuel de la question, par la théorie de Garré, qui fait jouer le rôle principal au médiastin dans la pathogénie des troubles dyspnéiques. La rupture de pression dans les deux moitiés du thorax a pour effet, à chaque inspiration, de faire bomber le médiastin vers la plèvre saine et, à chaque expiration forte, vers le pneumothorax. Le jeu respiratoire du poumon *sain* est ainsi profondément troublé, et c'est de là que proviendrait la dyspnée, et non du collapsus de l'autre poumon.

Si l'ouverture simultanée des deux plèvres est presque fatalement mortelle, la gravité du pneumothorax unilatéral semble avoir été exagérée. Cette gravité, très variable d'après les cas, dépend : (*a*) *de la grandeur de l'ouverture pleurale*. Quand la plaie a un diamètre moindre que celui de la glotte, le poumon ne s'affaisse pas complètement, parce qu'à l'inspiration, l'air ne peut pas pénétrer assez rapidement par la plaie pour anéantir le vide pleural; (*b*) *de la rapidité avec laquelle l'air pénètre dans la poitrine*. Le pneumothorax qui se produit brusquement, par une large incision, donne lieu souvent à des symptômes graves, tandis que la filtration lente de l'air s'opère généralement sans troubles troubles inquiétants; (*c*) *de la durée pendant laquelle la plèvre reste ouverte*. Le danger croît avec cette durée; (*d*) *du côté atteint*. Le pneumothorax droit est plus grave que le gauche, probablement parce que la veine cave et l'oreillette droite, dont les parois sont minces, résistent moins bien que le ventricule gauche à la pression atmosphérique; (*e*) *de la présence ou de l'absence d'adhérences*, car celles-ci, même réduites à quelques brides, diminuent considérablement la gravité de l'incision pleurale; (*f*) de *certaines conditions individuelles du malade*, telles que l'état de chacun des deux poumons, l'état général, la perte de sang, la souplesse où la rigidité du médiastin, la configuration du thorax, et surtout le fait que les mesures propres à parer au danger auront été prises plus ou moins bien et plus ou moins vite.

Le deuxième danger des interventions intrapleurales est l'infection, qui guette les opérés du thorax plus que ceux de n'importe quelle autre région du corps, et qui les tue beaucoup plus souvent que ne le fait le pneumothorax. La grande réceptivité de la plèvre à l'infection s'explique par son peu de tendance à produire des adhérences, ce qui fait que le tamponnement y manque ordinairement son but, par les mouvements incessants du poumon et le brassage de l'air et du sang qui en résulte, enfin, par la difficulté d'éviter les espaces morts après les interventions en plèvre libre.

Il existe un certain nombre de moyens propres à diminuer les dangers d'infection pendant et après les opérations intrapleurales. Il suffit de mentionner la nécessité d'user d'une asepsie rigoureuse, de réduire au minimum la durée des interventions, de recourir au tamponnement isolant. Il faut, pour peu que cela soit possible, fermer complètement et hermétiquement la cavité pleurale après l'intervention, et, si l'on ne peut le faire, on doit, ou bien laisser la cavité ouverte et la tamponner en entier,

ce qui est un pis aller, ou bien appliquer un pansement occlusif serré, ou bien, ce qui est le mieux, établir un drainage aspirateur, qui, tout en permettant l'écoulement des liquides, s'oppose à l'entrée de l'air. On a le choix entre plusieurs appareils : l'aspirateur de Potain, le siphon de Révilliod, l'appareil de Perthes, celui de Storck, la cloche aspiratrice de Mikulicz, la chemise de scaphandrier de Sauerbruch, l'appareil tout récent de Seidel.

Quant au pneumothorax, le seul moyen de se mettre sûrement à l'abri de cet accident est de ne faire la traversée pleurale que sous le couvert d'adhérences suffisamment larges et solides. Malheureusement nos moyens d'exploration clinique sont impuissants à nous renseigner sur la présence ou l'absence d'adhérences. Tout au plus pouvons-nous arriver à des présomptions d'après l'aspect que présente la face externe de la plèvre mise à découvert, et conclure à l'existence probable d'adhérences quand la membrane est épaisse, opaque et d'aspect fibreux. Le décollement pleural de Tuffier et la boutonnière exploratrice de Bazy pourraient dans une certaine mesure aider à ce diagnostic.

Nous n'avons aucun moyen sûr de créer artificiellement des adhérences. Tous les procédés qui ont été recommandés ont, outre leur infidélité, le grand inconvénient d'exiger trop de temps et d'être par conséquent inapplicables dans les cas urgents, fréquents en chirurgie thoracique. Aussi préfère-t-on aujourd'hui remplacer les adhérences par une couronne de sutures pleuro-pleurales isolantes, d'après le procédé de Roux.

Mais lorsque le siège du foyer n'a pu être déterminé avec précision, ce qui arrive fréquemment ou lorsqu'il faut faire plus qu'une simple incision du parenchyme pulmonaire, on est obligé d'opérer en plèvre libre. On a alors à sa disposition, pour combattre le pneumothorax opératoire inévitable, des *moyens chirurgicaux* et des *moyens physiques*.

Les moyens chirurgicaux peuvent être appliqués avant, pendant et après l'opération.

Avant l'opération, on peut, à l'exemple de Dollinger, établir le pneumothorax la veille, afin d'habituer l'organisme au collapsus pulmonaire.

Pendant l'opération, il faut éviter de coucher le malade sur le côté sain, afin de ne pas entraver le jeu du poumon de ce côté. Il faut ne laisser pénétrer l'air que lentement dans la plèvre, et fermer momentanément l'incision pleurale dès que surviennent des phénomènes asphyxiques. Le tamponnement intrapleural constitue une autre ressource utile contre les accidents du pneumothorax. Mais le moyen le plus puissant est l'amarrage du poumon, qu'on saisit avec une pince à griffes et qu'on attire avec force. Les troubles respiratoires cessent aussitôt.

L'amarrage est aujourd'hui employé par tous les chirurgiens, soit qu'ils le considèrent, pour la prévention du pneumothorax, comme le moyen héroïque, dispensant de tous les autres (Delagénière), soit qu'ils s'en servent comme d'un remède d'urgence et de nécessité, là où les appareils spéciaux font défaut.

En règle générale, l'amarrage du poumon est suivi de la suture à la paroi.

Après l'opération, il faut vider la cavité pleurale de l'air qu'elle contient toujours, soit en aspirant cet air au moyen d'une seringue ou d'un appareil aspirateur (Delagénière), soit en transformant le pneumothorax en hydrothorax et en vidant immédiatement celui-ci par le siphonage (Witzel).

Il faut enfin empêcher le pneumothorax de se reproduire secondairement. Ceci s'obtient par les moyens employés contre l'infection, à savoir la suture hermétique et le pansement compressif pour tous les cas où l'occlusion est possible, le drainage aspirateur pour les autres.

Les moyens physiques comprennent l'insufflation pulmonaire, l'abaissement de la pression intrapleurale, et l'élévation de la pression intrabronchique.

L'insufflation pulmonaire, appliquée d'abord par E. Lambotte, étudiée ensuite par Tuffier et Hallion, Doyen, etc., n'a guère été utilisée qu'en Amérique où l'appareil de Fell-O'Dwyer a joui de quelque vogue. Elle tend aujourd'hui à être abandonnée. Elle présente d'ailleurs des inconvénients d'ordre physiologique.

Pour éviter complètement la production du pneumothorax au moment de l'ouverture pleurale, on pouvait procéder de deux manières différentes et en quelque sorte inverses : soit en diminuant la pression intrapleurale, soit en augmentant la pression intrabronchique. Sauerbruch a réalisé la première manière, en faisant construire une sorte de chambre pneumatique dont un appareil aspirateur raréfie l'air, et dans laquelle est enfermé le corps de l'opéré, la tête seule restant au dehors. Lorsque l'abaissement de la pression atmosphérique dans la chambre correspond à une colonne de mercure de 10 à 12 millimètres, la poitrine peut être ouverte largement sans que le poumon s'affaisse. Car l'opéré respire l'air extérieur à la pression atmosphérique ordinaire, tandis que la cavité pleurale se trouve sous une pression moindre, identique à la pression intrapleurale normale. Les plus larges ouvertures thoraciques ne modifient plus la statique du poumon, qui reste dilaté et appliqué exactement contre la paroi. Il ne survient ni dyspnée ni cyanose, même si l'on ouvre les deux côtés du thorax. La respiration continue spontanément et activement, et le poumon du côté opéré prend part aux mouvements respiratoires.

La deuxième méthode, par augmentation de la pression intrabronchique a été expérimentée d'abord par Quénu et Longuet, qui firent respirer des animaux dans l'air comprimé et indiquèrent très nettement que leur procédé réalisait une augmentation de pression, non pas intermittente, comme la respiration artificielle par insufflation, mais constante, permettant à la respiration spontanée de se poursuivre. Mais ils n'appliquèrent pas leur méthode à la chirurgie humaine.

L'appareil le plus pratique pour la respiration dans l'air comprimé est celui de Brauer, qui enferme la tête du malade dans une sorte de cage en verre dans laquelle l'air arrive sous une pression de 10 à 12 mm. Hg. Avec cet appareil, comme avec la chambre de Sauerbruch, la poitrine peut être ouverte sans collapsus pulmonaire, et, par conséquent, sans pneumothorax.

D'autres appareils ont été imaginés dans le même but, celui de Engelken, dans lequel la cage de l'appareil de Brauer est remplacée par une petite chambre destinée à recevoir la tête de l'opéré et le chloroformisateur, celui de Kuhn, dans lequel la caisse est remplacée par une canule de tubage. Mais l'appareil de Brauer est le plus recommandable pour l'expérimentation clinique.

A laquelle des deux méthodes à pression atmosphérique modifiée faut-il donner la préférence? L'appareil de Brauer est incontestablement plus simple que la chambre de Sauerbruch, et il ne sépare pas l'opérateur de l'aide chargé de l'anesthésie. Il est vrai qu'il sépare celui-ci de son malade. On lui a reproché de plus de gêner le cours du sang dans la petite circulation, en comprimant le réseau capillaire du poumon. Mais il est probable que de minimes différences de pression ne peuvent pas avoir pour l'organisme une signification sérieuse. Il semble que, dans l'état actuel de la question, on puisse indifféremment employer l'un ou l'autre procédé, et la moindre complication de l'appareil de Brauer pourra justifier le choix de ce dernier.

Quant à l'expérience clinique, elle fait aussi bien défaut à l'une qu'à l'autre méthode, et il est prématuré de les juger à ce point de vue. Il est d'ailleurs possible que ces appareils n'aient pas revêtu leur forme définitive et il faut s'attendre à des simplifications dans l'application du principe. Mais on peut se demander dès maintenant jusqu'à quel point le principe des méthodes physiques constitue un progrès sur les méthodes chirurgicales ordinaires. Pour répondre à cette question, il faut passer en revue les principales opérations qu'on peut être appelé à pratiquer dans le thorax, et envisager l'accès dans la cavité pleurale, dans la cavité péricardique et dans les médiastins.

Accès dans la cavité pleurale. — Mikulicz recommande vivement l'emploi de la chambre pneumatique pour l'ablation des *tumeurs costo-pleurales*, qui compte parmi les plus graves des opérations intrathoraciques. Il est cependant certain que les moyens chirurgicaux, notamment l'amarrage du poumon, sa suture tout autour de la brèche pleurale, la suture exacte du lambeau et l'aspiration de l'air restant, sont ordinairement suffisants contre le pneumothorax. Mais le danger capital est dans l'infection, et le drainage aspirateur est donc recommandable.

Le danger de l'ouverture des deux plèvres donne aux extirpations de *tumeurs du sternum* une réputation de gravité particulière. Les appareils à pression atmosphérique modifiée trouveraient ici une de leurs meilleures indications. Si l'on ne peut y avoir recours, il faudra s'arranger pour ne pas laisser les deux cavités pleurales ouvertes en même temps.

Ces appareils ne sont nullement indispensables pour la suture des *plaies du poumon* puisque l'affaissement du poumon y existe déjà du fait de l'hémorragie intrapleurale. La déchirure se reconnaît très bien sur le poumon collabé, ou sur l'organe saisi à pleine main et attiré vers l'extérieur. Mais des blessés chez lesquels la suture avait été parfaitement hémostatique sont morts de pleurésie septique. Sur onze cas de suture, je trouve

six guérisons et cinq morts. Il faut donc fermer systématiquement la poitrine dans ces cas, et, à la moindre alerte, établir secondairement un drainage aspirateur.

Dans la suture des *plaies du diaphragme*, pour laquelle la voie transpleurale est la meilleure, la chambre pneumatique me paraît formellement contre-indiquée, par suite de l'aspiration qu'elle exercerait sur les viscères abdominaux (estomac, intestin, épiploon). D'ailleurs le pneumothorax ne semble avoir aucune gravité dans ces cas, à l'encontre du danger d'infection, qui est considérable et exige le drainage aspirateur. Il en est de même pour les *hernies du diaphragme*, et pour toutes les *thoraco-laparotomies*.

Dans les *suppurations pulmonaires* (abcès, gangrène, bronchectasies), il existe des adhérences dans 87 p. 100 des cas (Garré). Même quand les adhérences font défaut, les appareils spéciaux sont loin d'être indispensables, car lorsque le poumon renferme un foyer purulent, il ne s'affaisse pas complètement à l'ouverture de la plèvre, et le pneumothorax est donc peu redoutable. Il semble préférable, dans ces cas, d'adopter la méthode de Delagénière, qui, après production lente d'un pneumothorax total, explore le poumon au moyen de la main introduite dans la plèvre, et, après avoir reconnu le foyer, l'amène à la plaie.

Dans les opérations pour *kyste hydatique* du poumon, les accidents du pneumothorax sont peu fréquents, ce qui peut s'expliquer encore une fois par ce fait que la présence de la tumeur dans l'épaisseur du poumon évite à ce dernier un collapsus complet. Les appareils spéciaux ne sont donc pas absolument nécessaires.

L'attaque de la *portion thoracique de l'œsophage* par la voie transpleurale n'a pas donné de résultats fort encourageants. Sur 8 opérations, 4 ne purent être terminées : il s'agissait dans 3 de ces cas, de carcinomes que l'on se proposait de réséquer, et qu'on reconnut inopérables. Dans le quatrième cas, la mort survint brusquement, sur la table. Des 4 opérations restantes, 3 sont des résections pour cancer ou pour rétrécissement, avec 2 morts et un résultat inconnu, la quatrième est une gastro-œsophagostomie suivie aussi de mort.

Ces mauvais résultats tiennent à plusieurs causes : le défaut d'extensibilité de l'œsophage, qui s'oppose à la réunion des deux bouts après résection, l'absence de revêtement séreux, qui le dispose mal pour la suture, l'importance du traumatisme opératoire, les imperfections de la technique et surtout la grande réceptivité de la plèvre à l'infection. C'est toujours à l'infection que les malades ont succombé. D'ailleurs des 8 opérations, 7 ont été faites à l'aide des appareils à pression modifiée, et le pneumothorax ne peut donc être incriminé.

Accès dans la cavité péricardique. — C'est encore à l'infection qu'il faut attribuer la mort de la plupart des malades qui succombent à la suture du cœur : 50 p. 100 d'après Borchardt, 100 p. 100 d'après Sherman. Les meilleurs résultats ont été obtenus par la fermeture complète du péricarde et de la plèvre. Si l'infection se déclare, il faut installer immédiatement un drainage par aspiration.

Quand au *massage du cœur*, l'extrême urgence de cette intervention s'accommode mal de l'emploi d'appareils spéciaux, et les méthodes sous-diaphragmatique et transdiaphragmatique semblent d'ailleurs préférables à la thoracotomie.

Accès dans les médiastins. — Un premier danger des opérations intramédiastinales réside dans la blessure de la plèvre, observée 7 fois sur 11 cas se rapportant au médiastin antérieur. Une seule fois, les deux plèvres furent ouvertes, d'ailleurs sans accident grave. Dans les autres cas, le pneumothorax n'eut aucune conséquence sérieuse. Un danger qui paraît plus redoutable résulte de l'entrée de l'air dans le médiastin, où il est en quelque sorte pompé par l'aspiration thoracique. L'appareil à pression négative pourrait donc rendre des services ici, sans être cependant indispensable. Mais le pneumo-médiastin exigera toujours le drainage aspirateur.

Il en sera de même pour la médiastinotomie postérieure, qui doit, je pense, être réservée pour le traitement des abcès. Des 6 malades chez lesquels on a voulu atteindre l'œsophage par cette voie, 5 sont morts de l'opétion, tous d'infection. D'autre part, les progrès de la radiographie, de la bronchoscopie et de l'œsophagoscopie rendront de plus en plus inutiles des opérations sanglantes en cas de corps étrangers bronchiques et œsophagiens et en cas de rétrécissements de l'œsophage.

Comme la simple thoracotomie postérieure pour abcès peut ouvrir la plèvre (3 fois sur 12 cas), et que le pneumo-médiastin est encore plus à craindre que dans les opérations portant sur le médiastin antérieur, la chambre pneumatique peut être recommandée dans la chirurgie médiastinale postérieure. Mais la mesure la plus indispensable est le drainage par aspiration.

En résumé, s'il faut considérer les nouvelles méthodes physiques comme réalisant un progrès dans la chirurgie thoracique, ce progrès n'est peut-être qu'une étape, et il faut se garder de donner ces nouvelles méthodes comme indispensables. Les mesures propres à prévenir l'infection auront sur l'avenir de cette chirurgie une influence beaucoup plus grande que les moyens destinés à combattre le pneumothorax.

M. E. Loison (*Paris*), *corapporteur*.

Nous envisagerons successivement : les *voies artificielles simples* de pénétration dans le thorax, les *voies artificielles combinées à l'emploi de moyens spéciaux*, puis les *voies naturelles et mixtes*.

I. Voies artificielles simples. — Elles se divisent en deux grands groupes, selon que le chirurgien cherche à respecter la plèvre ou qu'il ouvre franchement sa cavité :

1° *Pénétrations extra-pleurale et sous-pleurale.* Les opérations de ce genre ont pour but de permettre l'accès à l'intérieur de l'enceinte osseuse du thorax sans intéresser intentionnellement la cavité pleurale. C'est tantôt dans le tissu cellulaire interpleuro-costal, tantôt dans l'atmosphère des médiastins que l'on se propose de pénétrer. Nous avons donc à envisager trois classes d'interventions, suivant que l'accès sera sous-costal, sous-sternal ou sous-vertébral.

A) *Accès sous-costal.* Il a lieu par une simple incision des parties molles ou grâce à la résection d'une ou plusieurs côtes.

B) *Accès sous-sternal ou médiastinal antérieur.* Le médiastin antérieur comprend deux étages : l'un inférieur, renfermant le cœur et le péricarde; l'autre supérieur contenant le thymus et les gros vaisseaux: d'où deux voies pour l'aborder ; la voie sternale haute et la voie sternale basse.

a) *Voie sternale haute.* Elle comprend : α) la simple trépanation du sternum; — β) les résections limitées, typiques ou atypiques, temporaires ou définitives, du sternum; — γ) les résections larges du sternum.

b) *Voie sternale basse.* Elle comprend les mêmes procédés de résection que la précédente.

c) *Ouverture du médiastin antérieur dans toute sa hauteur.* Cette ouverture peut être pratiquée de deux façons : α) par section verticale et médiane du sternum; — β) par sternectomie totale.

d) *Voie cervicale simple ou combinée à la voie sterno-costale*; elle est employée pour le drainage de certains abcès du cou ayant fusé dans le médiastin antérieur.

e) *Voie abdominale*; elle a été tentée pour aborder le péricarde ou le cœur par la voie épigastrique extra- ou intrapéritonéale.

C) *Accès sous-vertébral du médiastin postérieur.* C'est la pénétration dans l'atmosphère celluleuse du médiastin postérieur et l'abord des différents organes qui s'y trouvent inclus : canal trachéo-bronchique, crosse de l'aorte thoracique, veines azygos, canal thoracique, nerfs pneumogastriques et nombreux ganglions lymphatiques.

La voie postérieure directe nous étant interdite — car elle nécessiterait le passage à travers le massif vertébral — c'est à une voie postéro-latérale droite ou gauche, haute ou basse, que nous aurons recours, et toujours sous-pleurale.

a) *Voie postérieure haute.* Elle a donné lieu à de multiples procédés; α) le procédé de Nasiloff; — β) le procédé de Quénu et Hartmann; — γ) le procédé Potarca; — δ) le procédé de Llobet; — ε) le procédé de J.-L. Faure; — ζ) le procédé de Schœffer; — η) le procédé de Heidenhain; — θ) enfin le procédé de Foracci.

b) *Voie postérieure basse.* Les différents procédés utilisés dans la voie haute trouvent également leur emploi dans la voie basse en reportant la brèche à un niveau plus inférieur. Signalons cependant ici un procédé spécialement imaginé par M. Schwartz pour la découverte des bronches et de la portion rétrobronchique de l'œsophage.

c) *Voie cervicale simple ou combinée à la voie thoracique postérieure*, pour traiter les phlegmons du médiastin postérieur (Ziembicki), pour réséquer l'œsophage cancéreux (J.-L. Faure), etc.

d) *Voie abdominale.* Elle a été également proposée pour permettre l'accès sur le segment inférieur de l'œsophage.

2° *Pénétration intrapleurale et transpleurale.* Elle comprend les interventions suivantes :

A) *Pénétration simple dans la cavité pleurale*;

B) *Traversée de la cavité pleurale pour aborder le poumon.* La technique sera différente suivant qu'il y aura :

a) *Symphyse pleurale*;

b) *Épanchement intrapleural*;

c) *Cavité pleurale libre.* Ici l'on agira différemment suivant que l'on connaîtra ou non le siège du foyer à aborder. α) *Si le siège de la lésion est connu* on l'abordera soit par la méthode d'ouverture lente de la plèvre (en provoquant la formation d'adhérences entre les deux feuillets pleuraux), soit par la méthode d'ouverture rapide de la plèvre, sans se préoccuper du pneumothorax qui se produira et auquel on remédiera alors par la costopneumopexie. — β) *Si le siège de la lésion est indéterminé*, il faut, dans la généralité des cas, pratiquer deux thoracotomies : une exploratrice, puis une curatrice, à moins qu'on ait la chance de placer l'incision exploratrice juste en regard de la lésion à traiter. C'est ici que se place l'étude des différents procédés destinés à atténuer les dangers de pneumothorax chirurgical (Tuffier, Bazy, Delagénière, Lawson, Dollinger, Witzel).

C) *Traversée de la cavité pleurale pour aborder les médiastins.* Elle est réalisée par : *a*) le procédé de Delorme; — *b*) le procédé de Schwartz; — *c*) le procédé de Tuffier et Dujarier; — *d*) le procédé de Mikulicz.

D) *Traversée de la cavité pleurale pour aborder l'abdomen* dans le but de suturer une plaie du diaphragme, de faire une anastomose œsophago-stomacale, d'aborder un abcès ou un kyste du foie ou de la rate.

II. Voies artificielles combinées a l'emploi de moyens spéciaux (hypertension, hypotension normopression statique). — Comme ces méthodes ont déjà été étudiées dans le précédent rapport, nous n'y reviendrons pas.

III. Voies naturelles et mixtes. — On a cherché depuis longtemps, en chirurgie thoracique, à remplacer toutes les fois que possible, les opérations sanglantes, délicates et meurtrières que nous venons d'énumérer, par l'accès par les voies naturelles. Dans ce but on s'est adressé soit à des sondes ou pinces de forme variable, pour aller reconnaître et extraire les corps étrangers arrêtés dans les conduits aérien et alimentaire, soit aux méthodes des l'*œsophagoscopie* et de la *trachéo-bronchoscopie*. Elles ont été étudiées ici à plusieurs reprises et nous croyons inutile de rappeler leurs principes, leur technique, leurs indications, leurs résultats.

Il nous reste, pour terminer, à essayer de mettre en vedette les principales données qui devront dans la pratique servir de guide au chirurgien dans le choix des différentes voies et moyens d'accès de la cavité thoracique que nous venons d'énumérer.

Voici la façon dont j'envisage les principaux problèmes et quelles sont les solutions que je crois devoir proposer :

A) Accès dans les canaux trachéo-bronchique et œsophagien. — *a*) *Procédés de choix.* — C'est évidemment à la trachéo-bronchoscopie et à l'œsophagoscopie faites par les voies naturelles que l'on devra donner la préférence. On pourra au besoin introduire le tube d'exploration par une boutonnière cervicale faite à la trachée ou à l'œsophage; la manœuvre

sera ainsi facilitée et le pronostic opératoire ne sera pas sensiblement aggravé.

b) Procédés de nécessité. — Si nous ne pouvons agir sous le contrôle de la vision directe, nous suivrons sur l'écran fluorescent la progression des instruments introduits dans les conduits aérien ou alimentaire.

Ce n'est que dans l'impossibilité de faire autrement que nous demanderons au seul toucher de constituer notre guide exclusif.

c) Procédés à rejeter. — Les ouvertures transmédiastines ou transpleurales de la trachée, des bronches, de l'œsophage, qu'elles soient tentées par la voie antérieure ou par la voie postérieure, présentent trop de difficultés opératoires et surtout ouvrent une porte trop large à l'infection pour que l'on ait la moindre hésitation à en déconseiller formellement l'emploi pour l'extraction des corps étrangers.

B) Accès dans l'atmosphère celluleuse des médiastins. — Si l'on a une collection liquide à ouvrir, c'est par la voie la plus directe, et en évitant autant que possible de produire une effraction pleurale, que l'on abordera sa cavité.

Si c'est d'une tumeur, d'origine ganglionnaire ou autre, développée dans l'atmosphère celluleuse des médiastins qu'il s'agit, il est de toute importance de se créer à travers l'enceinte squelettique une voie d'accès large, permettant d'enlever la tumeur facilement, tout en respectant les organes voisins. On aura recours aux différents volets à charnière verticale que l'on désossera, de façon à pouvoir au besoin surveiller plus facilement la récidive du néoplasme.

C) Accès transpleural sur le poumon. — *a) Procédés de choix.* — Si la situation de la lésion est bien connue, on l'abordera directement, en pratiquant l'opération en un temps, après accolement des deux plèvres par une suture à la manière de Quénu.

Si le foyer doit d'abord être situé, avant d'être traité, le mieux est d'ouvrir la plèvre largement, pour pouvoir y introduire la main. Il suffira, pour l'exploration d'inciser un espace intercostal dans la moitié de son étendue, comme le conseille Mikulicz; en regard de la lésion repérée, on créera ensuite une voie d'accès suffisante, par section ou résection costale.

L'important sera d'utiliser un moyen empêchant le développement du pneumothorax, pour ne pas modifier les rapports du poumon avec la paroi thoracique, et prévenir la survenance de troubles cardiaques et respiratoire.

On devra, en conséquence, recourir aux méthodes de l'hyperpression, de l'hypopression ou de la normopression, si l'outillage dont on dispose le permet.

b) Procédés de nécessité. — Dans le cas d'urgence, ou à défaut d'instrumentation spéciale, on provoquera intentionnellement et lentement le pneumothorax, à la manière de Delagénière, et on fera en sorte de le rendre incomplet, en fixant le bord inférieur du poumon, comme le recommande également ce chirurgien. L'opération terminée et la plèvre suturée, on retirera par aspiration tout l'air qu'elle contient.

D) Accès transpleural sur l'œsophage. — Pour aborder l'œsophage et en pratiquer la résection, il n'y a plus de procédés de nécessité admissibles; il n'y a que des procédés de choix.

Le procédé qui semble devoir être adopté variera selon que l'on va s'attaquer à la région supérieure ou inférieure de la portion thoracique du conduit alimentaire.

Si la tumeur siège dans la région sus-bronchique, c'est au procédé de J.-L. Faure, donnant un large jour que j'adresse la préférence. Au contraire, pour aller aborder un néoplasme de la région sous-bronchique, la voie transpleurale me paraît préférable, et on se donnera de l'aisance en relevant un volet costal, à la façon de Tuffier et Dujarier, ou en réséquant plusieurs côtes, comme le conseille Sauerbruch. Il y aura lieu d'éviter le pneumothorax, en employant le moyen dont on pourra disposer.

M. Braüer (Marburg). Je désire présenter quelques considérations sur les deux formes de pneumothorax artificiellement produit, savoir : le *pneumothorax largement ouvert* et le *pneumothorax fermé*.

J'ai eu, l'an dernier, l'occasion de faire des expériences sur l'emploi du *pneumothorax fermé* à la manière de Forlanini. Ce pneumothorax fermé a pour but de comprimer le poumon et l'immobiliser. Sa production rencontre souvent des difficultés techniques (adhérences pleurales, difficulté de trouver l'interstice pleural). Je conseille la technique suivante : on fait une incision de la musculature intercostale; à travers cette incision on introduit un mince trocart mousse; aussitôt que l'on croit avoir traversé la plèvre costale, on introduit par la canule du trocart un cathéter urétral qui sert d'explorateur et renseigne si l'on se trouve dans l'interstice pleural; alors seulement on injecte l'azote : 3/4 de litre pour commencer; on renouvellera les injections à plus forte dose si l'on constate, au moyen des rayons X, une diminution du pneumothorax.

Jusqu'ici un pneumothorax artificiel fermé, correctement exécuté, n'a jamais donné d'accident. Personnellement j'ai réussi chez 5 malades : 2 étaient atteints d'une tuberculose pulmonaire grave, les 3 autres de bronchiectasies très prononcées. L'effet produit dans les 2 cas de tuberculose pulmonaire a été très favorable et il en a été de même dans 2 cas de bronchiectasie. Chez une malade atteinte de bronchiectasie, qui présentait des adhérences pleurales et d'autres complications, le résultat a été nul : le malade n'a cependant pas ressenti de suites fâcheuses de cette opération.

Il n'est pas rare qu'après un emploi prolongé du pneumothorax fermé artificiel un exsudat séreux se déclare; mais ces exsudats n'ont rien de nuisible.

Le pneumothorax fermé semble appelé à remplacer l'opération d'Estlander fréquemment employée avec succès dans les bronchiectasies et les cavernes tuberculeuses, là où les adhérences de la plèvre ne sont pas encore très avancées, car la résection des côtes est une opération plus grave et aussi plus déformante pour le malade.

Les deux causes principales de la dyspnée du *pneumothorax largement ouvert* sont : le flottement bien connu du médiastin et aussi les mouvements paradoxaux du poumon collabé. Ces derniers sont produits par ce fait que l'expiration dans le poumon sain amène la dilatation du poumon collabé et que l'inspiration vide au contraire ce dernier. Il résulte qu'une certaine quantité d'air vicié s'introduit avant l'air sain et empêche une bonne respiration.

On a essayé d'expliquer la dyspnée dans le pneumothorax ouvert en disant que par le poumon collabé passe plus de sang que par le poumon qui respire (Sakur). J'ai prouvé par des expériences que cette théorie est fausse. J'ai également démontré que la mort subite, qu'on a fréquemment observée après la production rapide d'un pneumothorax unilatéral ouvert, est surtout l'effet du choc, et que la suppression de ce qu'on nomme pression négative dans l'intérieur du thorax n'est pas responsable de cette mort subite, l'importance de cette pression négative quant à la circulation du sang ayant été exagérée et faussement interprétée.

M. Fontan (Toulon). — Je reste fidèle au grand lambeau que j'ai préconisé pour les plaies du cœur. Le *grand volet thoracique* comprenant la totalité des parois (côtes, muscles et peau), permet la plupart des interventions urgentes ou retardées, soit pour les blessures, soit pour les maladies curables des organes que protège la cage thoracique. La thoracotomie de Lannelongue est insuffisante pour l'examen des viscères. Le grand volet thoracique permet la *restitutio ad integrum* du thorax.

Ce grand volet tracé en regard de l'organe visé, comprendra 3 ou 4 côtes, et sera de préférence à *charnière externe*. Le *pneumothorax* n'est pas très redoutable; il l'est en tout cas beaucoup moins que l'*hémorragie* ou la *septicémie* qu'il faut combattre. Toutes les questions accessoires de technique, doivent passer après trois préceptes primordiaux : Faire *vite*, *largement* et *aseptiquement*.

M. Jules Bœckel (Strasbourg). — *Des résections très étendues de la paroi thoracique.*

Les résections très étendues de la paroi thoracique pour empyème à grande cavité suppurante ont été rejetées au Congrès de 1888 par presque tous les chirurgiens.

En 1888 j'avais déjà conseillé d'agir par étapes successives, lorsqu'une ou deux résections antérieures avaient échoué. Il faut inciser successivement tout ce qui fait obstacle du côté du squelette, et ne pas craindre de fendre la plèvre en long, en large, en croix lorsque, par sa rigidité et son épaississement elle s'oppose à la rencontre des parties qui doivent être rapprochées.

En agissant ainsi très largement, on arrive à guérir radicalement des empyèmes chroniques de très grandes dimensions, que jusqu'ici on avait considérés à tort comme incurables.

J'ai obtenu il y a vingt ans un succès remarquable sur un homme, véritable squelette à son entrée, atteint depuis un an d'un empyème à cavité

énorme. Je réséquai 75 centimètres de côte, plus le tiers inférieur de l'omoplate qui opposait une résistance invincible à l'affaissement du thorax. Aujourd'hui, après vingt ans, il se porte mieux que jamais. De 40 kilos il est monté à 114 kilos dans ces vingt ans.

Depuis lors, j'ai de beaucoup dépassé ces limites, et dans ces dernières années j'ai réséqué des fragments de côte de 18 à 22 centimètres qui, placés bout à bout, mesuraient 1 m. 20, 1 m. 30, 1 m. 39 et même 1 m. 57. Je crois que c'est l'extrême limite qui a été atteinte.

Tous ces opérés, qui datent de huit, six, trois ans et dix-huit mois pour le dernier, sont radicalement guéris et se portent à merveille.

Au point de vue de la statique ces résections étendues, comme on en peut juger par les photographies que je fais passer sous vos yeux, n'ont pas eu sur l'attitude du corps la moindre influence fâcheuse.

Les côtes dans leur ensemble, placées bout à bout, mesurent 289 centimètres. Si l'on en retranche 157, comme cela m'est arrivé dans mon dernier cas, il n'en reste plus que 132, c'est-à-dire un peu moins de la moitié de la longueur totale.

Ce qui reste suffit donc pour maintenir l'équilibre du thorax. Les résections constatées très étendues peuvent donc être pratiquées dans les circonstances indiquées dans ma communication, sans que l'on ait à redouter le développement de quelque difformité tardive. C'est du moins ce qui ressort des faits qui me sont personnels.

Grâce à ces résections ultra-étendues, on obtiendra la guérison définitive des empyèmes à grande cavité que l'on considère trop souvent encore comme incurables.

M. Gourdet (Nantes). — J'ai établi, en 1895, par des expériences cadavériques, que dans la thoracoplastie, soit qu'on la fasse large, par le procédé classique de Lietiévant-Estlander, soit par celui de Quénu, il reste en arrière un promontoire costal irréductible, laissant dans le sinus costo-vertébral une large cavité suppurante, si on n'a pas d'avance la chance de voir le poumon s'y être fixé par des adhérences préalables. Le maximum d'affaissement à prévoir est un plan réunissant les bouts antérieurs et postérieurs des côtes sectionnées, dans le cas de rigidité de la plèvre, ou au maximum, dans les cas favorables de souplesse de celle-ci, un affaissement plus ou moins considérable de la paroi rentrant dans la cavité thoracique. Mes expériences ont prouvé que l'obstacle à un aplatissement considérable résidait dans la portion postérieure de la côte, depuis l'articulation costo-vertébrale jusqu'à quelques centimètres en dehors de l'angle de la côte et qu'à ce niveau, une petite résection de 7 à 10 centimètres au maximum sur chaque côte supprime entièrement l'obstacle, et qu'en raison de la souplesse des cartilages costaux, l'affaissement thoracique produit est absolument maximum et supérieur à celui que donnent tous les autres procédés.

Ce procédé m'a donné une belle guérison l'année dernière dans un cas grave. Quant au drainage, le point déclive, sur le sujet couché, se trouve dans l'angle costo-vertébral. Il faut donc le faire en arrière, ou si l'on veut,

à la fois en arrière et au point de Delagénière, c'est-à-dire dans le sinus costo-diaphragmatique latéral.

M. Depage (Bruxelles). — Je recommande avec insistance la *position ventrale* que j'ai décrite ici l'an dernier pour les opérations intrathoraciques : la narcose se fait plus facilement et la respiration est plus aisée qu'en décubitus latéral ou dorsal; de plus le drainage, quand il est nécessaire, se fait plus commodément et plus efficacement par la région postérieure.

Quant aux moyens d'accès dans le thorax, je vous signalerai mon procédé *d'effondrement du thorax*. Ce procédé utilisé dans les pleurésies purulentes à vaste cavité m'a permis récemment de guérir rapidement et sûrement un malade atteint de pleurésie purulente traumatique très grave.

Dans une première séance, je fais l'ablation d'une ou deux côtes sur toute leur étendue. Dans un second temps, je remonte les deux extrémités de ma première incision jusqu'à la première côte et je sectionne toutes les côtes; je soulève le volet et j'enlève les côtes une à une et je réapplique mon lambeau.

M. Doyen (Paris). — J'ai signalé en 1897, au Congrès de Moscou, que le seul moyen d'éviter la suffocation dans les opérations sur le poumon était d'opérer très vite et de faire rapidement la suture de la plaie cutanée en surjet, puis l'aspiration du liquide contenu dans la plèvre.

Je ne nie pas l'utilité des chambres pneumatiques, mais je dois faire observer que l'ouverture large du thorax est le plus souvent une opération d'urgence et qu'elle doit pouvoir se faire partout, tandis qu'il existe à peine quelques chambres pneumatiques dans le monde entier.

Le premier point à déterminer, c'est que l'ouverture large de la plèvre saine, même du côté gauche, n'est pas dangereuse à la condition que l'on soit prêt à refermer la plaie avec des pinces courbes ou des pinces à griffes.

Tout récemment, j'ai dû intervenir dans un cas de plaie par arme à feu de la région précordiale, le malade était exsangue et en état syncopal. J'ai taillé et rabattu en quelques instants un large volet thoracique; le péricarde était intact, mais le poumon saignait abondamment. J'ai fait la suture du poumon, j'ai réuni la plaie et j'ai aspiré l'air contenu dans le thorax. Le malade s'est ranimé. J'ai dû ensuite drainer pour éviter la production d'accidents septiques produits par la contamination du corps étranger. Ce malade est actuellement guéri.

Je n'ai jamais eu d'accident mortel à la suite de l'ouverture de la plèvre, faite comme je le préconise, qu'il s'agisse soit de chirurgie du poumon, soit de l'ablation d'un néoplasme envahissant la paroi thoracique. La précaution indispensable par exemple est de ménager les téguments nécessaires pour pouvoir refermer complètement la plaie et de réaliser l'évacuation du pneumothorax.

Je suis d'avis que la meilleure voie d'accès dans le thorax est la voie transpleurale, parce qu'elle est la plus large. Mais jusqu'ici les tentatives opératoires sur les organes du médiastin postérieur, notamment sur l'œso-

phage, sont demeurées dans le domaine de l'expérimentation et n'ont donné aucun résultat appréciable.

M. Delagénière (Le Mans). — Je limiterai la question à la chirurgie pleuro-pulmonaire. Les deux questions qui dominent cette chirurgie sont celles du pneumothorax et de l'infection de la cavité pleurale.

Le pneumothorax chirurgical peut être combattu chirurgicalement par la méthode d'ouverture petite, et introduction lente de l'air dans la plèvre, et le *harponnage* suivi de *l'ancrage* du poumon, puis aspiration de l'air emprisonné ainsi que nous l'avons démontré; ou bien on peut avoir recours aux appareils compliqués de Saüerbruck ou celui de Braüer et agir pour ainsi dire physiologiquement. Nous n'insisterons pas sur cette question du pneumothorax, la considérant comme résolue. C'est du reste aussi la manière de voir de nos collègues Willems et Loison dans leurs rapports si documentés.

L'infection de la plèvre a de tout temps attiré mon attention et j'ai dès 1894 [1] indiqué la façon de drainer la plèvre et d'empêcher l'accumulation des liquides en favorisant l'affaissement du cul-de-sac costo-diaphragmatique. C'est sur ce point que je désire encore attirer l'attention du Congrès car, de même que pour la question du pneumothorax, la solution chirurgicale me paraît acquise.

Les conclusions qui suivent sont tirées de 46 observations de chirurgie pleuro-pulmonaire pour des affections très disparates.

1° Pour amener un drainage complet de la cavité pleurale le drainage doit occuper le cul-de-sac costo-diaphragmatique ;

2° Ce drainage doit être fait au moyen de deux gros drains assez longs pour remonter jusqu'au sommet de la cavité pleurale à drainer;

3° Pour éviter la formation de clapiers et de fistules intarissables, il est indispensable de réséquer les côtes qui avoisinent le cul-de-sac costo-diaphragmatique, pour permettre l'effacement de ce cul-de-sac et l'accolement de la plèvre costale à la plèvre diaphragmatique;

4° Les côtes qu'il faut réséquer depuis leur angle postérieur jusqu'à leur extrémité antérieure, sont la 8e, la 7e et la 6e. On peut ajouter la résection de la 9e et de la 5e pour les vieux enkystements;

5° C'est dans l'espace occupé par la 8e côte qu'on doit ouvrir la plèvre, suivant les règles déjà préconisées. L'incision doit permettre l'introduction de la main et du bras pour faciliter l'exploration complète du poumon et la découverte des lésions;

6° Si une lésion pulmonaire nécessite une autre ouverture de la paroi, cette ouverture doit être faite en bonne place; le poumon doit être fixé contre la paroi de façon que la lésion soit accessible pendant les pansements;

7° Dans tous le cas, il faut assurer le drainage de la plèvre comme nous l'avons dit plus haut.

1. Contribution à l'étude de la Chirurgie de la plèvre et des lobes inférieurs du poumon, *Arch. prov. de Chir.*, 1894, I, 1-42.

En prenant ces précautions rigoureusement, on évitera toute stagnation de liquide et par suite presque tout danger d'infection, soit immédiat, soit secondaire. Il devient donc inutile de recourir aux différents appareils d'aspiration continue, même à ceux de Mikulicz et de Siedel.

Il en résulte donc, à mon point de vue, que la chirurgie pleuro-pulmonaire est réglée et qu'elle peut être exécutée sûrement, et pour tous les cas cliniques, par des moyens simples à la portée de tous les opérateurs.

Les observations que nous rapportons au nombre de 46 se divisent en trois catégories, une première relative à 10 cas de lésions du poumon proprement dit, puis 6 cas de lésions viscérales ayant intéressé secondairement la plèvre et enfin 30 cas de lésions pleurales très diverses.

M. F. Villar (Bordeaux). — Dans l'étude des voies d'accès vers le thorax, il n'y a pas lieu d'insister sur les opérations sous-costales, ni sur la ponction ou l'incision de la plèvre dans les cas d'épanchement, ni même sur l'ouverture d'un foyer pulmonaire limité par des adhérences pleurales. L'intérêt de la discussion réside dans les interventions sur le médiastin antérieur, sur le médiastin postérieur et sur les organes de la cavité thoracique à travers la plèvre saine. Je dirai un mot aussi sur l'accès thoracique par voie abdomino-diaphragmatique.

Interventions sur le médiastin antérieur. — J'ai expérimenté en 1902 l'opération de Milton (section verticale et médiane du sternum) et j'ai pu me convaincre que la brèche osseuse était insuffisante. Il faut agir plus largement sur le sternum, le réséquer en partie, pour arriver facilement sur les organes du médiastin antérieur. Ainsi comprise, la voie sternale permet l'extraction des corps étrangers de la trachée et même de la partie supérieure de l'œsophage thoracique. Mais il ne faut pas songer à atteindre, par cette voie antérieure, les organes du médiastin postérieur, ainsi que l'avait conseillé Milton.

Interventions sur le médiastin postérieur. — Je crois avoir pratiqué le premier l'ouverture systématique du médiastin postérieur sain, sur le vivant. Les indications des interventions sur le médiastin postérieur se restreindront dans l'avenir, grâce à l'emploi de la radiographie, de la bronchoscopie et de l'œsophagoscopie.

J'ai exposé, en 1903, la technique détaillée de l'intervention par voie médiastinale postérieure, en me basant particulièrement sur des expériences pratiquées en partie avec mon élève Tragan, sur le cadavre et sur le chien. Les trois principaux points à signaler au point de vue de la technique sont les suivants : *a*) Il est préférable de pénétrer dans le médiastin postérieur du côté droit, pour atteindre l'œsophage, car, de ce côté, on découvre plus facilement une plus grande partie du canal; *b*) L'incision longitudinale entre le bord spinal de l'omoplate et la crête épineuse, est suffisante; *c*) La recherche de l'œsophage m'a paru facile sur le cadavre et sur le chien; *d*) La méthode de Faure (section de la première côte) donne un grand jour.

Interventions à travers la plèvre saine. — Dans nos expériences à propos

de la chirurgie du cœur, avec mon élève Manine, nous avons été fort gênés par le pneumothorax. Pour le combattre, nous avions eu recours à l'insufflation pulmonaire; or, les chiens qui avaient survécu à nos expériences, étaient ceux qui avaient été soumis à l'insufflation. Ce moyen est évidemment plus simple que la chambre pneumatique.

Voie abdomino-diaphragmatique. — J'ai également expérimenté cette voie sur le cadavre et sur le chien. Elle donne peu de jour pour la chirurgie du cœur, mais elle paraît indiquée pour les massages du cœur; elle est, dans ce cas, plus simple et moins grave que la voie thoracique.

M. Faure (Paris). — Il n'y a qu'une voie qui donne un large accès sur le médiastin postérieur et qui permette de pratiquer sur l'œsophage des opérations réglées, c'est la voie cervico-thoracique postérieure droite, avec résection des 5 ou 6 premières côtes, près de la colonne vertébrale. Mais il est indispensable que la 1re côte soit sectionnée. Tant qu'elle est intacte, la moitié droite de la cage thoracique et le moignon de l'épaule correspondante restent immuablement fixés à la colonne vertébrale, et le jour que l'on obtient sur le médiastin postérieur est presque nul, ou, en tout cas, complètement insuffisant. La voie transpleurale ne permet pas de faire des résections de l'œsophage même étendues, ni de rapprocher et de suturer les deux bouts de ce conduit, ni d'aboucher le bout supérieur soit au dos, soit au cou. J'ai pensé autrefois et je pense encore que les 2 malades auxquels j'avais extirpé des tumeurs œsophagiennes, ont succombé aux phénomènes de pneumothorax extra-pleural, dû au drainage que j'avais utilisé et qui a profondément troublé les phénomènes de la respiration et de l'hématose. Je crois qu'on pourrait peut-être éviter cet accident en établissant un drainage aspirateur, à la manière de Mikulicz.

M. E. Vidal (Arras). — Je ne veux envisager aujourd'hui qu'un point particulier de la question : Étant donné par exemple une brèche pleuro-costale en plèvre libre, surtout bilatérale, d'étendue trop grande pour que les moyens simples (fixation du poumon rétracté par exemple) puissent être aisément applicable, quelle méthode adopter : vide ou pression intrabronchique constante? Comme on pourrait le prévoir, malgré les dires de Saüerbruch, le seul point important est le maintien à sa valeur normale de la *différence* des pressions à la surface pleurale et dans l'arbre bronchique, quelles qu'en soient les valeurs absolues. L'une ou l'autre des deux méthodes devrait donc aboutir au même résultat; c'est ce que démontre l'expérimentation, et les traces de pression recueillies en différents points de l'arbre circulatoire sont à peu près identiques dans les deux cas.

Au point de vue pratique la méthode de surpression nécessite des appareils déjà plus simples que la chambre de Saüerbruch (app. de Braüer). Mais ce qu'il faut bien savoir, c'est qu'il est favorable d'improviser en quelque sorte des appareils à pression constante très suffisants pour exécuter facilement sans danger les interventions de ce groupe. C'est ainsi que j'ai pu fabriquer un ap areil très simple au moyen d'un soufflet de boucher.

Je le dessine au tableau. Ce dispositif, dont les éléments existent partout, a servi pour opérer avec plein succès un cas difficile de cancer mammo-thoracique étendu chez un malade dont le second poumon était partiellement détruit dans sa fonction.

M. HALLION (Paris). — Au point de vue de la physiologie respiratoire et circulatoire, les différents procédés employés pour éviter le pneumothorax opératoire sont sensiblement équivalents, depuis le premier en date, étudié par Tuffier et moi, jusqu'aux plus récents. L'appareil de Saüerbruch est d'une complication trop gênante; l'avantage reste aux appareils d'insufflation.

Au point de vue de l'anesthésie, il semble désirable et il serait facile d'employer un appareil qui permettrait aisément, à volonté, soit de laisser le sujet exécuter lui-même les mouvements respiratoires sur son poumon simplement gonflé, comme dans les procédés de Quénu et Longuet ou de Braüer, soit de pratiquer la respiration artificielle purement passive, comme dans notre procédé. De cette manière, l'état des mouvements respiratoires du patient demeurerait un guide utile pour diriger l'anesthésie, et d'autre part, en cas de syncope respiratoire, la respiration artificielle par insufflation rythmée apporterait à l'accident le meilleur remède.

Enfin, par ce procédé mixte, on limiterait au minimum, sans courir d'autres risques, le brassage de l'air chargé de microbes dans la cavité pleurale, qui paraît bien constituer, d'après nos expériences, le facteur essentiel de gravité dans la chirurgie intrathoracique.

M. GIORDANO (Venise). — La crainte de la résection de l'œsophage ne m'a guère retenu. Ainsi que Novaro l'avait démontré en 1886 sur l'homme, j'ai eu moi-même l'occasion de prouver que l'on pouvait remplacer un segment de l'œsophage cervical avec un tube emprunté à des lambeaux cutanés. Mosso a fait voir qu'après la résection de l'œsophage, les mouvements de déglutition se transmettent quand même du bout supérieur à l'inférieur, dont il est séparé. Aussi, avais-je l'intention de fixer à la peau du dos, les deux bouts de l'œsophage et de combler ensuite la distance avec un tube cutané extra-thoracique. Au pis aller, on pourrait y suppléer avec un tubage intermédiaire, au moyen d'une sonde qui permettait au malade de manger et d'avaler.

Je crois, avec M. Faure, que le médiastin postérieur est une voie excellente d'accès pour la résection de l'œsophage. Pour ma part, j'ai eu l'occasion d'y recourir deux fois, mais trop tard, pour achever l'exploration par une résection radicale.

Chez un malade, la résection de la deuxième côte m'a permis d'aborder facilement l'œsophage et de me rendre compte que le cancer était trop diffus pour qu'on puisse l'enlever. Je drainai alors le médiastin postérieur, je pratiquai immédiatement la gastrostomie et le malade ne mourut qu'un mois plus tard de sa cachexie cancéreuse. Chez une malade, je dus sectionner la première côte pour avoir plus de jour. Je pus reconnaître ainsi

que la tumeur était encore inopérable. Sitôt que la moitié du thorax fut écartée, cette malade eut un pouls d'une faiblesse extrême, qui ne se releva plus. Le lendemain, elle mourut de choc opératoire. Je crains donc que l'opération de M. Faure ne produise un ébranlement nerveux trop considérable. Quant à la portion inférieure de l'œsophage, je la crois plus facilement accessible par la voie abdomino-thoracique, avec lambeau costal gauche. J'ai pu, en effet, au cours d'une résection thoraco-diaphragmatique étendue pour un volumineux ostéosarcome thoracique, coudre avec la plus grande facilité l'œsophage, que j'avais blessé quelques centimètres au-dessus du cardia. La malade guérit sans incident.

M. Mayer (Bruxelles). — Je signale les recherches auxquelles je me suis livré à la suite de sa communication de l'an dernier sur les appareils destinés à parer aux accidents du pneumothorax. Je suis d'avis que le procédé dit « chirurgical » de Delagénière peut être efficacement employé, mais que les appareils nouveaux permettent d'agir plus sûrement. A mon avis la chambre pneumatique de Saüerbruch et l'appareil d'hyperpression de Braüer sont également efficaces, mais ce dernier a un avenir pratique plus assuré; il a du reste fait ses preuves chez l'homme.

D'autre part, je pense que l'hypothèse de Sackur acceptée par M. Loison pour expliquer les accidents du pneumothorax, doit être rejetée. Sackur croyait qu'il passe plus de sang dans le poumon collabé que dans le poumon sain; Saüerbruch et Loison se basant sur cette donnée, trouvaient donc la cyanose très naturelle parce que la majeure partie du sang traversait le cœur non artérialisé. Cette théorie est inexacte, ainsi que je l'ai montré de façon détaillée dans ma thèse sur les « bases physiologiques de la chirurgie pleuro-pulmonaire ».

Je signale enfin deux appareils nouveaux pour la ponction d'épanchements pleurétiques : 1° le trocart de Krönig qui permet d'évacuer la plèvre par siphonnage sans aspiration; 2° un trocart à aspiration constante par une trompe à eau, construit récemment dans le service du professeur Depage par M. le Dr Danis.

M. Vidal (Arras). — J'ai pu constater, par des expériences faites sur des chiens, que l'ouverture large du médiastin postérieur, avec section de la première côte, diminue de deux tiers la capacité respiratoire des poumons. Pour rétablir les choses en leur état normal, c'est-à-dire rendre aux poumons toute leur capacité respiratoire, il faut faire une suture soignée, hermétique du médiastin et le vider de l'air qu'il renferme à l'aide du drainage asprateur.

M. Hallion. — Cette opération dont a parlé M. Giordano, consistant à aboucher à la peau l'un et l'autre bout de l'œsophage sectionné, a été pratiquée sur l'animal par Pawlow. Il y a un intérêt physiologique, pour tout l'ensemble de la fonction digestive, à ce que l'acte buccal de cette façon soit conservé.

III. — Ectopie testiculaire et ses complications.

M. VILLARD (Lyon), rapporteur. — La pathogénie de l'ectopie testiculaire attend encore une interprétation satisfaisante malgré les nombreuses théories qui ont été formulées, les uns voyant la cause principale dans les lésions avoisinantes, telles que les dimensions restreintes du scrotum, les adhérences péritonéales, les oblitérations de l'orifice externe du canal inguinal, la brièveté des éléments du cordon, les autres faisant remonter à des malformations gubernaculaires (Godard), ou aux importantes formations musculaires de la région, petit oblique et transverse (Sébileau), l'arrêt de migration du testicule. Toutes ces interprétations sont insuffisantes et n'expliquent pas la cause première de l'arrêt de développement; peut-être faut-il la chercher dans le cadre très général des dégénérescences, étant donné l'influence de l'hérédité et la fréquence de l'ectopie chez les dégénérés.

L'étude anatomique du testicule ectopié en dehors, des considérations tirées de sa localisation anormale, lombaire, iliaque, inguinale ou aberrante, qui sont des notions classiques, montre une altération profonde des éléments épithéliaux des tubes séminifères; bien que dans certains cas le testicule ectopié ait pu atteindre un volume presque normal, l'examen histologique révèle des lésions très marquées des éléments nobles, alors que la glande interstitielle a atteint son développement complet. Ces notions correspondent assez à l'observation physiologique de ce qui se passe chez les animaux et aux faits cliniques observés chez l'homme dans les cas d'ectopie bilatérale, c'est-à-dire conservation de la virilité et des appétits sexuels, mais absence de pouvoir fécondant du sperme; les cryptorchides sont le plus souvent des inféconds, mais pas des impuissants, montrant ainsi qu'à la glande interstitielle est dévolue la virilité et que la fécondation est réservée à la glande épithéliale (Ancel et Bouin).

Il apparaît ainsi que l'ectopie vraie comporte un double arrêt de développement, portant sur la migration du testicule et simultanément sur l'épithélium séminifère. Quels résultats et quels bénéfices pouvons-nous attendre des interventions chirurgicales à ce double point de vue?

Les interventions chirurgicales dirigées contre l'ectopie testiculaire sont réunies sous le nom commun d'*orchidopexies*. Ces opérations ne seront pas toujours indiquées. Il faudra s'en abstenir toutes les fois qu'il s'agira de retard de migration et non d'ectopies vraies et dans les cas d'ectopie abdominale profonde; les difficultés opératoires, l'incertitude de la localisation, les bénéfices incertains de l'intervention doivent la faire rejeter. L'ectopie inguinale sera, par contre, l'indication type de l'orchidopexie, qui devra toujours être pratiquée avant la puberté. Dans les cas simples, non compliqués de hernie, c'est autour de l'âge de dix ans qu'il faudra intervenir, les conditions anatomiques étant meilleures pour une parfaite reconstitution du canal inguinal par le procédé de Bassini; mais toutes les fois que l'ectopie s'accompagnera de hernie, l'intervention deviendra immédiatement indiquée.

Bien des procédés d'orchidopexie ont été préconisés; ils sont groupés autour des deux temps importants de l'opération : l'*abaissement du testicule*, sa *fixation*.

L'abaissement est le temps le plus difficile en raison des obstacles qui s'opposent à la libération du cordon; aussi tout a été tenté pour obtenir ce résultat, depuis la simple libération des brides fibreuses jusqu'au décollement de l'épididyme (Bidwell-Wood) et même la section de tous les éléments vasculaires ou autres du cordon, à l'exception du canal déférent (Mignon). Les mutilations vasculaires doivent être proscrites comme dangereuses pour la vitalité du testicule. L'obstacle important qui s'oppose à la descente de la glande est surtout fourni par le canal vagino-péritonéal, que celui-ci soit vide ou constitue une véritable hernie. La libération de ce tractus péritonéo-vaginal paraît de première importance pour la mobilisation de l'organe ectopique, et il faudra le disséquer très haut jusqu'à son attache au grand péritoine, car, après sa section, on peut constater une brusque détente.

La fixation s'est adressée soit au testicule, soit au cordon. C'est ainsi que la glande a été suturée : au scrotum (Wood, Nicoladoni, Horsley), à l'angle de la cloison (Tuffier, Lucas-Championnière, Sebileau, Jalaguier), au testicule du côté opposé (Villemin, Mauclaire), à un orifice fait au travers de la cloison (Walther), etc. Le cordon a été transformé en une tige rigide par des sutures multiples (Kirmisson), fixé aux piliers inguinaux (Richelot, Monod, Rieffel), au pubis, aux adducteurs (Peyrot et Souligoux).

Parmi toutes ces méthodes diverses, la vérité nous paraît être dans un abaissement suffisant; le meilleur moyen de parer à la réascension du testicule est de faire, comme dans toutes les autoplasties, un allongement en excès du cordon, et la meilleure fixation sera dans une réfection très exacte du canal inguinal par le procédé de Bassini. Ce procédé réalise toutes les indications en permettant une parfaite libération du tractus péritonéo-vaginal et une reconstitution de la paroi abdominale qui sera le meilleur obstacle à l'élévation du testicule.

Les résultats de l'orchidopexie montrent que c'est une bonne opération au point de vue anatomique; sur 116 opérations, 56 résultats parfaits, 42 douteux, 18 insuccès. Au point de vue fonctionnel, on note la disparition des douleurs et une élévation normale virile de l'individu; mais l'influence de l'orchidopexie sur la spermatogenèse paraît nulle dans l'immense majorité des cas.

Les complications de l'ectopie testiculaire, telles que les névralgies, les accidents herniaires, certaines inflammations bénignes, seront justiciables de l'orchidopexie; par contre, la torsion, les lésions tuberculeuses, les dégénérescences néoplasiques relèveront de la castration.

M. Souligoux (Paris), *corapporteur*.

Il y a, au point de vue pathogénique, deux variétés d'ectopie testiculaire :

a) Ectopie testiculaire par arrêt de développement ou malformation de l'appareil testiculaire. Cette malformation porte surtout sur les vaisseaux qui

peuvent être soit trop courts, mais bien développés quant à leur calibre, soit, au contraire, courts et grêles. Dans le premier cas, la glande génitale peut se développer et accroître son volume, dans le second elle est fatalement vouée à l'atrophie;

b) Ectopie testiculaire, par malformations portant sur les annexes de l'appareil testiculaire : *Oblitération prématurée* du conduit péritonéo-vaginal; *Adhérences intimes* et serrées de la portion supérieure de ce canal au pourtour de l'orifice interne du trajet inguinal; — *Orifice externe* du canal inguinal absent ou trop étroit pour laisser passer le testicule; — *Brièveté* et *développement* anormal du crémaster externe; *Oblitération du scrotum* par une cloison fibreuse; — *Arrêt de développement* du scrotum.

Il est impossible avant l'opération de reconnaître à quelle variété on a affaire.

Il résulte des recherches récentes sur le rôle physiologique du testicule que celui-ci est composé de deux glandes : glande spermatique, glande interstitielle; la première tenant sous sa dépendance la fonction de reproduction, la deuxième donnant à l'homme le développement et le caractère virils. Les recherches historiques ont prouvé que le testicule ectopique est, dans l'immense majorité des cas, impropre à la sécrétion des spermatozoïdes, la glande spermatique restant à l'état embryonnaire, mais que la glande interstitielle se développe et conserve ses fonctions.

Il résulte des considérations précédentes que le testicule ectopique doit être religieusement conservé même si, au cours de l'opération, il est trouvé peu volumineux. En effet, on a pu voir un testicule, en apparence atrophié, reprendre peu à peu un volume normal après avoir été descendu dans le scrotum. La castration ne sera indiquée que si le testicule, ne pouvant être abaissé hors du canal inguinal, est le siège de douleurs vives, ou bien s'il est atteint de tuberculose, d'inflammation ou de néoplasme. Dans le cas de cryptorchidie, s'il est impossible d'amener le testicule dans les bourses, il vaut mieux réduire les glandes génitales dans la cavité abdominale que de les enlever. En pratiquant la castration on ferait de ces individus des eunuques. Sur le cheval cryptorchide qui, on le sait, conserve dans 90 p. 100 des cas toutes ses aptitudes génésiques sinon fécondantes, l'ablation du testicule fait disparaître celles-ci.

L'opération doit donc remplir deux indications : *a*) Comme il existe toujours une hernie concomitante représentée soit par un sac complet, soit par une amorce de sac, on doit toujours faire la cure radicale.

b) Le testicule doit être amené dans le scrotum. Pour ce faire, il faut disséquer toutes les adhérences fibreuses ou musculaires, mais respecter autant que possible les vaisseaux spermatiques. Si, malgré une dissection minutieuse, le cordon est trop court, il faut savoir se contenter de ce que l'on obtint pourvu que le testicule ait été amené dans la partie supérieure du scrotum. Je crois cette pratique préférable à la résection des vaisseaux spermatiques, malgré les belles observations de Championnière, Mignon et Walther.

Le procédé de fixation le meilleur me semble consister en la suture du

cordon aux piliers ou au pubis; fixation qui s'oppose à la traction vers le haut par rétraction des éléments funiculaires. La transformation du cordon en une tige rigide par groupement autout de lui de tous les tissus fibreux qui l'entourent donne de fort bons résultats (Procédé de Kirmisson). Quant aux différents procédés de Villemin, Sébileau, Walther, j'estime qu'ils n'auraient qu'à gagner si on y ajoutait la fixation du cordon.

Le procédé que nous avons employé M. Peyrot et moi nous a toujours donné de fort bons résultats et paraît devoir être recommandé. Les procédés de fixation du testicule à la cuisse, au périnée, me semblent devoir être déconseillés : ils sont en effet très compliqués, exposent aux accidents septiques et ne donnent pas des résultats meilleurs que les précédents.

Il ressort de l'évolution histologique du testicule ectopique qu'il faut opérer tôt avant la puberté; la glande génitale pouvant reprendre toutes ses fonctions si elle est ramenée de bonne heure dans le scrotum. L'âge moyen auquel on doit opérer paraît devoir être abaissé, et je crois qu'au lieu d'attendre douze ou quatorze ans, il vaut mieux pratiquer l'orchidopexie entre six et huit ans, si, par des manœuvres de massage répété mais léger, on n'a rien obtenu.

Dans le cas où *il existe une hernie* compliquant l'ectopie, on devra opérer de meilleure heure.

M. Kirmisson (Paris). — Ma statistique comprend 80 opérations pratiquées depuis 1898 jusqu'en 1905, sans aucune complication grave.

Les difficultés opératoires varient beaucoup selon les cas; quelquefois il suffit de tirer sur le cordon pour abaisser le testicule; très souvent, au contraire, les adhérences rendent la descente difficile.

Je considère la fixation au scrotum comme inutile, et je me contente de placer des sutures autour du cordon, depuis le canal jusqu'au testicule.

Au point de vue des résultats éloignés, 39 malades ont été revus; chez 15 d'entre eux le testicule est dans les bourses; chez 10 autres il est situé à la racine des bourses, et enfin dans 9 cas il se trouve au-devant de l'orifice du canal inguinal. Chez 2 ou 3 malades seulement le testicule s'est bien développé. Dans les autres observations il est resté petit et 2 fois il a presque disparu. Chez 3 malades, la transformation, au point de vue général, au point de vue de l'aspect et de la virilité a été surprenante.

Parmi ces malades, 10 avaient une hernie, qui chez tous est restée guérie, sans que j'aie fait l'opération de Bassini : je me contente, en pareil cas, de placer quelques sutures sur l'anneau externe.

Je n'ai jamais remarqué d'accidents de torsion du cordon et du testicule chez les enfants.

Quel âge doit-on choisir pour l'opération? Personnellement je ne suis pas partisan d'opérer dès la première enfance. Je remets l'intervention à la deuxième enfance, vers l'âge de dix ans.

M. Girard (Berne). — L'ectopie empêchant par elle seule dans un grand nombre de cas le développement de la fonction spermatogénésique à la

puberté, il y a lieu de laisser le testitule le moins longtemps possible dans sa position anormale. L'opération précoce, c'est-à-dire à partir de deux ans, n'est pas plus grave que celle des cures radicales de hernies au même âge ainsi que je l'ai vu lors de mes deux opérations précoces. Il est possible que l'on opère ainsi dans le nombre quelques cas où la descente se serait faite plus tard spontanément, mais ce ne serait pas un malheur d'avoir guéri tout de suite par une opération bénigne une infirmité qui peut-être mais non sûrement aurait disparu toute seule.

Quant à la technique de l'opération de l'orchidopexie, je proteste contre les procédés mutilant le cordon, c'est-à-dire contre la section des artères et du vase déférent.

La section des artères est nuisible surtout à cause de la section simultanée des filets nerveux qui innervent le testicule et qui accompagnent les artères. Il doit résulter de cette lésion des troubles trophiques et sécrétoires importants de même que le myxœdème succède d'habitude à la section des 4 pédicules vasculo-nerveux du corps thyroïde.

La fixation d'un testicule à l'autre, après l'abaissement obtenu et à travers une boutonnière de la cloison scrotale, d'après Mauclaire me paraît rationnelle en principe.

Je l'ai obtenue dans un cas unilatéral, en taillant un large lambeau de la tunique vaginale saine qui fut inséré et suturé sur l'autre testicule.

Dans un second cas, bilatéral, j'ai suturé ensemble à travers la boutonnière les résidus du gubernaculum subsistant au pôle inférieur du testicule.

M. Kirmisson. — Je considère comme très délicate, très difficile, l'opération à l'âge de 2 ans. De plus, à cette époque, il faut craindre l'infection de la plaie. Enfin, le testicule peut apparaître spontanément vers l'âge de 4 à 5 ans. Dans ces conditions, à quoi sert l'intervention précoce? Il faut aussi considérer les conditions anatomiques. Tous les cas ne se ressemblent pas. Il y a des testicules qui sont arrêtés dans leur développement, les autres dans leur migration.

M. Forgue (Montpellier). — Je voudrais développer un point essentiel; la mobilisation méthodique et complète du testicule ectopique est la condition de sa fixation stable dans les bourses. Des trois freins d'arrêt qui retiennent l'organe : 1° insuffisante longueur du pédicule vasculaire spermatique; 2° brièveté du pédicule déférentiel; 3° adhérences fixant les éléments du cordon au conduit péritonéo-vaginal. C'est ce dernier qui, dans la grande majorité des cas, est le plus important ainsi que Schuller l'a établi dès 1881. Et, soit que ce conduit demeure *ouvert*, coexistant ou non avec une hernie, soit qu'il soit fermé et à des degrés variables d'oblitération, le progrès technique a surtout consisté dans la conduite de cette intervention à la façon d'une véritable cure de hernie. Dans le cas, le plus fréquent, d'une ectopie à canal ouvert, une incision haute ouvre, en toute sa hauteur, le trajet inguinal; la découverte de la séreuse rencontre des

conditions différentes selon le type anatomique de la permanence du conduit péritonéo-vaginal. La séreuse, étant ouverte, est incisée transversalement au-dessus du testicule : le segment de péritoine, sous-jacent à cette incision tranversale, est reployé autour du testicule pour constituer la vaginale; au-dessus, c'est le processus péritonéo-vaginal que l'on décolle, le plus haut possible, des éléments du cordon. J'insiste sur ce détail technique : avec le professeur Riedel d'Iéna, je pense que ce décollement sous-séreux des vaisseaux spermatiques poussé très haut, dans le tissu rétropéritonial vers la fosse iliaque, au delà de l'orifice interne du canal, suffit, dans le plus grand nombre des cas, à donner du jeu aux vaisseaux spermatiques et que la section de ces derniers que j'ai cependant pratiquée 3 fois sur 38 cas, doit être évitée. Pour la fixation de l'organe, je l'assure selon une technique imitée de celle de Peyrot et Souligoux.

M. Depage. — J'ai opéré 20 cas d'ectopie inguinale, dont 5 doubles. J'emploie la technique généralement adoptée, mais je cherche tout particulièrement à envelopper le testicule dans une vaginale. Pour la hernie concomitante, je n'ai pas recours au procédé de Bassini, mais j'applique de préférence celui de Villar (de Bordeaux). Dans un cas, j'ai sectionné les vaisseaux, sans inconvénient. Privé de vaisseaux, un testicule peut vivre, mais ses fonctions sont compromises.

Au point de vue de la vitalité du testicule, je puis vous citer un fait curieux. Ayant dû dans un cas enlever la glande, je terminai la cure radicale de la hernie, puis je réimplantai dans le scrotum le testicule qui avait été déposé sur un plateau; le résultat a été excellent *au point de vue moral.*

J'ai l'habitude de fixer le testicule au fond des bourses, en le transfixant par un fil sortant par le scrotum. J'enlève ce fil au bout de huit jours.

Sur 10 opérés que j'ai pu revoir, 7 avaient leur glande parfaitement en place. Chez les 3 autres le testicule était plus ou moins remonté. Chez un opéré d'il y a 9 ans, le testicule qui était atrophié est revenu à l'état normal. Dans un cas, le testicule était adhérent au niveau de l'anneau inguinal externe.

M. Willems (Gand). — Dès l'incision faite, je recherche le canal péritonéo-vaginal; s'il est oblitéré, je fait la laparotomie. Je puis ainsi cathétériser ce canal par son bout supérieur. J'attache la plus grande importance à la cure de la hernie. Je crois que le procédé de Bassini est le meilleur à employer dans ce cas, parce qu'il permet de disséquer très haut.

Je conteste la valeur de l'orchidopexie comme fixation du testicule. Le scrotum le plus souvent est rudimentaire dans l'ectopie. J'ai soin, avant l'opération, d'allonger ce scrotum au moyen d'un appareil et je reconstitue ainsi un vrai scrotum que je prépare par ces manœuvres à recevoir le testicule.

M. Delagénière. — Je fais la funiculopexie en même temps que l'orchipexie. Sur 17 cas opérés, j'ai obtenu 10 bons résultats, 4 résultats médiocres et 3 mauvais.

M. Frœlich (Nancy). — J'ai observé 2 cas de transformation cancéreuse du testicule en ectopie iliaque droite.

De 23 orchidopexies faites en 13 ans je conclus que le procédé le plus simple est celui de Broca et de Kirmisson.

Pour libérer le cordon on peut sans inconvénient sectionner le pédicule nourricier à l'exception du canal déférent et l'artère déférentielle exceptionnellement volumineuse.

L'âge auquel j'opère est de 6 à 7 ans.

Les résultats opératoires, position et volume du testicule, sont en général satisfaisants. Le testicule cependant peut s'atrophier.

Pour ce qui concerne le résultat fonctionnel, j'ai trouvé chez un cryptorchide double, dont un des testicules était atrophié, des spermatozoïdes : ce qui vient à l'appui de l'opinion que l'opération peut conserver un testicule fécond.

M. Coudray (Paris). — 1° Il faut rechercher systématiquement l'ectopie testiculaire chez les jeunes enfants. 2° Dès l'âge de 5 à 6 ans, il y a lieu de descendre les testicules ectopiques par des manœuvres externes, qui appliquées avec persévérance donnent de bons résultats jusqu'à 10 ou 12 ans. Le bandage en fourche est un adjuvant nécessaire du traitement. Les manœuvres externes peuvent réussir, même dans l'ectopie abdominale, comme je l'ai vu chez un garçon de 11 ans (*Revue d'orthopédie*, 1902).

3° Après l'âge de 11 ou 12 ans, le résultat des manœuvres externes devient très aléatoire et on est généralement obligé d'avoir recours à la descente opératoire qu'il vaut mieux pratiquer dès l'âge de 11 à 12 ans que plus tard, vers la puberté.

4° La consistance d'une *petite hernie* n'implique pas obligatoirement l'opération sanglante chez les tout jeunes enfants, mais après 6 ou 7 ans, la descente opératoire avec cure radicale s'impose le plus souvent.

M. H. Bousquet (Clermont-Ferrand). — L'observation de 6 cas d'ectopie soumis à mon examen m'a suggéré les réflexions suivantes :

I. — Le testicule dans sa migration peut s'arrêter en différents points du trajet qu'il a à parcourir et se fixer anormalement en ces points. On dit qu'il y a alors *ectopie du testicule*.

II. — Suivant le point où l'organe s'est fixé anormalement, l'ectopie est dite *abdominale*, *inguinale*, *cruro-scrotale*, *périnéale*. De toutes ces variétés, c'est l'*ectopie inguinale* que l'on rencontre le plus communément.

III. — L'ectopie est simple ou unilatérale ou double portant sur les deux organes.

IV. — L'ectopie bilatérale a sur le développement général du sujet un retentissement manifeste au moment de la puberté. L'individu reste gracile, sa croissance se fait mal. L'influence de l'ectopie unilatérale paraît ici peu accusée.

V. — Uni- ou bilatérale l'ectopie s'accompagne ou moment de la puberté de fréquentes douleurs du côté du bas-ventre. Ces douleurs surviennent

sous forme de crises à l'état périodique rappelant les douleurs ovariennes des jeunes filles. Ces souffrances rendent les sujets atteints de cette infirmité irritables et nerveux.

VI. — Les testicules en ectopie sont peu volumineux et atteignent rarement le développement ordinaire de ces organes. Fréquemment l'ectopie s'accompagne de hernie mais cette complication est loin d'être constante.

VII. — En présence d'un sujet atteint d'ectopie, il y a intérêt à intervenir, le plus vite possible. Bien conduite, l'opération fait cesser les crises douloureuses et favorise le développement de l'organe et surtout celui du sujet.

VIII. — Les opérations les mieux conçues ne donnent pas toutefois au point de vue esthétique toutes les satisfactions désirables. Souvent le testicule remonte près du pubis et ne reste pas dans le scrotum, malgré cela on constate toujours une amélioration réelle dans la santé de l'opéré.

M. Auvray (Paris). — Je n'envisage dans ma communication que la pathogénie et le traitement de l'ectopie.

Au point de vue pathogénique, je distingue deux variétés : l'ectopie par arrêt de développement de l'appareil testiculaire (cordon trop court qu'on ne peut pas abaisser, malgré la dissection la plus plus soignée) et l'ectopie par malformations portant sur les annexes de l'appareil testiculaire (conduit péritonéo-vaginal trop court, adhérences du cordon avec les parois du canal inguinal, faisceaux puissants et courts du crémaster, maintenant le testicule élevé, cloisonnement de la bourse correspond au testicule ectopié); j'ai observé dans les opérations des cas se rattachant nettement à ces diverses variétés. Au point de vue thérapeutique, je distingue les cas dans lesquels il est impossible d'abaisser le testicule quoiqu'on fasse ou dans lesquels on ne l'abaisse qu'insuffisamment; ils appartiennent à la première variété pathogénique; et ceux dans lesquels il est possible d'obtenir un abaissement très sensible et même total de la glande après la libération des adhérences, la section du conduit péritonéo-vaginal et la cure radicale de la hernie, la section des fibres crémastériennes, etc. Je ne fixe jamais le testicule dans sa nouvelle position, je me contente de l'y maintenir en fixant le cordon aux piliers externes du canal inguinal et en formant à l'aide de tissus cellulo-fibreux que je trouve dans les bourses une sorte d'étui rigide qui enveloppe le cordon.

Chez les malades que j'ai pu suivre, j'ai vu le testicule demeurer dans la nouvelle position et prendre un volume qui permettrait de supposer que l'organe n'était pas inutile.

M. Vanverts (Lille). — L'ectopie inguinale du testicule n'est pas due à l'absence du gubernaculum testis, car il existe des faits, dont le nombre doit être assez considérable, dans lesquels le testicule ayant subi sa migration normale dans les bourses ne possède pas de méso le rattachant aux enveloppes scrotales; il n'est fixé que par sa continuité avec le cordon et est de ce fait très mobile. J'en ai observé 2 cas au cours de cures radicales de hernie inguinale congénitale et ai pu en réunir 3 autres dans un travail

sur la torsion du testicule. Dans les faits de ce genre, le testicule est descendu dans les bourses malgré l'absence évidente du gubernaculum.

Si donc le gubernaculum possède normalement une portion scrotale — ce qui est douteux — il est certain que celle-ci n'est pas l'agent de descente du testicule dans les bourses et que son absence ne peut être la cause de l'ectopie testiculaire inguinale.

M. Vidal. — J'ai opéré 5 cas d'ectopie, dont un concernant un petit garçon de 28 jours, chez lequel j'ai dû intervenir pour une hernie étranglée; comme M. Kirmisson, j'ai trouvé l'opération, chez un aussi jeune enfant, extrêmement difficile. Dans un deuxième fait j'ai suturé le testicule ectopié à celui de l'autre côté à travers la cloison des bourses; le résultat a été satisfaisant. Chez un troisième malade l'ectopie a été double, avec double hernie concomitante; il me fut impossible d'abaisser les testicules et je dus me décider à replacer les glandes dans le ventre; avec deux pelotons de soie je fis une double prothèse intrascrotale. Marié, ce malade a eu un enfant. Les deux autres opérations ne présentaient rien de spécial.

Au point de vue expérimental, j'ai constaté chez le chien un fait intéressant; à l'autopsie d'un animal dont les testicules avaient été refoulés dans le ventre, j'ai trouvé une des glandes incluses dans la paroi, l'autre étant restée dans l'abdomen; or, l'examen histologique a montré que celle-ci était absolument normale, tandis que la première avait subi une atrophie complète. Il semble donc que la compression ait une action importante sur l'atrophie des testicules ectopiés.

M. Auvray. — Les résultats immédiats de l'orchidopexie sont toujours satisfaisants, mais il est souvent difficile d'apprécier les résultats éloignés, parce qu'on a de la peine à retrouver les malades. J'ai pu cependant réexaminer quelques-uns de mes opérés, et j'ai constaté que la glande était restée dans le scrotum.

M. Paul Delbet (Paris). — L'ectopie testiculaire n'est pas seulement une malformation, c'est un danger par ses complications. J'ai observé la tuberculose d'un épididyme ectopique, tuberculose qui envahit le conduit péritonéo-vaginal et amena une péritonite tuberculeuse mortelle. L'intervention s'impose donc; elle doit être précoce, afin de sauvegarder autant que possible l'intégrité fonctionnelle de l'organe. J'ai vu un ectopique qui refusa à 16 ans l'opération et eut plus tard une orchite du testicule opposé.

L'intervention comporte le dégagement du testicule et du cordon, la fixation du cordon et du testicule. La libération et la fixation du cordon sont faciles. Reste le testicule. La fixation au testicule opposé avivé est dangereuse, elle expose la glande saine à l'infection. La fixation au testicule opposé donne un mauvais point d'appui. Le procédé de choix à mon avis est la fixation transcrotale à la peau de la cuisse, ou même comme je le fais actuellement à la peau prépubienne. Le procédé est simple, sollicite l'élasticité vasculaire et m'a donné 4 résultats excellents.

M. TAILHEFER (Béziers). — Je classe les nombreux procédés de cure de l'ectopie testiculaire inguinale en 2 groupes : 1er groupe, tous procédés de fixation proprement dite du testicule ou du cordon au scrotum, piliers inguinaux périoste du pubis, périnée, cuisse. C'est le groupe des pexies.

2e groupe : procédés qui mettent un obstacle devant le testicule pour le maintenir, en barrant le chemin qui se trouve au-dessus de lui. Je propose une technique nouvelle qui rentre dans ce second groupe et qui consiste dans la continuation de la suture de la paroi antérieure du canal inguinal jusqu'au fond de la bourse scrotale : le goulot du scrotum est rétréci et le testicule ne peut passer. Résultat immédiat et définitif parfait. Je fixe la limite d'âge pour l'opération entre 2 et 4 ans, lorsque l'enfant ne se souille plus par ses déjections.

M. WALTHER (Paris). — J'ai toujours pu obtenir l'abaissement du testicule en essayant de disséquer le cordon très haut jusque dans l'abdomen pour les cas difficiles. Je considère comme importante la cure radicale de la hernie qui contribue pour une grande part à la fixation du cordon.

Pour la fixation de la glande ectopiée, je fais une incision dans la cloison des bourses, et à travers l'ouverture ainsi obtenue, je fais passer le testicule dans la loge de l'autre glande et je maintiens l'organe abaissé dans sa nouvelle situation, en fixant simplement le cordon par quelques points de suture à la cloison. J'ai toujours obtenu d'excellents résultats de cette manière de faire.

M. KIRMISSON. — Il faut reconstituer au testicule une vaginale, c'est une condition indispensable pour que le testicule conserve ses fonctions anatomiques et physiologiques.

M. LARDENNOIS (Reims). — Ma statistique porte sur 10 cas mais je veux insister seulement sur l'un d'eux. Il s'agit d'*une orchidopexie pour testicule en ectopie abdominale.*

Cette opération fut dictée simplement par des considérations esthétiques et morales. Par l'examen le plus attentif on ne pouvait retrouver le testicule ni percevoir aucun point présentant la sensibilité caractéristique à la pression.

Seulement on sentait dans la partie gauche déshabitée du scrotum un cordon dur et mince, un ligament inséré en bas à la peau du scrotum et se perdant en haut à l'orifice du canal inguinal. Orifice d'ailleurs étroit et resserré.

Ce cordon vestige du gubernaculum testis, servit de fil d'Ariane. Après une laparotomie inguinale il permit de retrouver le testicule qui était d'ailleurs peu atrophié et situé à un bon centimètre en dehors de l'anneau inguinal interne.

La libération des adhérences une fois accomplie le testicule peut être descendu dans les bourses et il fut fixé par le procédé de Souligoux.

Le petit opéré a été revu un an après. Le testicule est un peu remonté mais il est resté au-dessous du pubis et il a un peu augmenté de volume.

M. Villard (Lyon). — Les vétérinaires affirment la stérilité des animaux atteints d'ectopie double. Ces affirmations sont démontrées par l'expérimentation. La réintégration des testicules leur permet de conserver leurs fonctions. L'intervention ne peut être favorable au point de vue de la spermatogenèse, le testicule ectopié étant frappé le plus souvent de stérilité. Quant à la technique opératoire, il est absolument nécessaire de réaliser le Bassini qui permet de libérer le processus péritonéo-vaginal. Je conclurai en disant que je suis de l'avis de M. Kirmisson : il faut en opérant conserver la vaginale.

M. Souligoux. — Je pense qu'il y a deux variétés d'ectopie. L'une où la malformation porte à la fois sur le testicule, le cordon, etc., et l'autre dans laquelle il y a seulement un arrêt de migration. Dans le premier cas, on s'explique que le testicule soit infécond; mais, dans le second, l'expérimentation et l'examen microscopique montrent qu'ils fournissent parfois des spermatozoïdes et il y a, par conséquent, intérêt à opérer assez tôt.

QUESTIONS DIVERSES

Pathologie et thérapeutique générales.

M. Thévenot (Lyon). — En présence des difficultés du diagnostic de certains cas d'*actinomycose*, j'ai recherché si des procédés de laboratoire ne pourraient pas faciliter ce diagnostic.

J'ai cherché à faire le séro-diagnostic de cette affection, et devant l'impossibilité d'utiliser les cultures liquides d'actinomycose, je me suis servi de milieux tuberculeux. J'avais choisi ce milieu en raison de la réaction des actinomycosiques vis-à-vis de la tuberculine. Dans 4 cas, j'ai eu 4 résultats positifs, d'autant plus nets que l'affection était plus virulente.

A la suite de la publication de M. Mérieux (*Revue de Méd.*, fév. 1906), j'ai eu recours également à l'épreuve du vésicatoire. Les 2 résultats que j'ai pu observer ont été superposables à ceux de la séro-réaction.

Je signale l'intérêt clinique de ces faits en faisant remarquer cette similitude de réaction des tuberculeux et des actinomycosiques et je le rapproche de l'existence de formes radiées de la tuberculoses et des formations rayonnées de l'actinomycose.

M. Doyen. — *La vaccination antinéoplasique.*

La question du traitement du cancer a fait de grands progrès depuis un an. Non seulement les résultats que vous avez constatés à ma clinique en octobre 1905 se sont confirmés, mais j'ai à enregistrer un certain nombre de nouvelles observations du plus grand intérêt.

Avant de vous exposer les résultats thérapeutiques, je dois vous résumer l'état actuel de la question de l'étiologie du cancer.

Pendant que je poursuivais de mon côté l'étude du microbe que j'ai découvert, Ehrlich, de Francfort, et Borrel, de l'Institut Pasteur, qui étudient spécialement la transmissibilité du cancer chez les animaux, ont fait plusieurs constatations très importantes.

Borrel a signalé que l'agent pathogène du cancer paraissait transporté chez la souris blanche par des parasites, puces et acariens, chez l'homme par le Demodex folliculorum, chez le rat par les embryons du tænia, qui perforent l'intestin et déterminent l'évolution du cancer autour des kystes viscéraux à cysticerque.

Ehrlich a démontré la transformation spontanée de l'épithéliome en sarcome après plusieurs passages chez la souris blanche.

Dans une autre série d'expériences, le savant de Francfort a étudié l'immunisation produite chez la souris blanche par la résorption de fragments de cancer du même animal et d'une virulence atténuée ; il a remarqué que les souris vaccinées contre l'épithéliome l'étaient également contre le sarcome ou réciproquement. Ces deux séries d'expériences ont démontré l'unité étiologique du sarcome et du cancer épithélial, que j'ai déjà affirmée en 1901.

Mes recherches ont démontré enfin, par de nouvelles expériences sur les animaux, que le rôle pathogène du microbe des néoplasmes était aujourd'hui mieux établi que celui de certains microbes que personne ne conteste, tels que le bacille d'Eberth ou le pneumocoque de Fraenkel.

En effet, j'ai reproduit expérimentalement chez le rat blanc l'épithéliome à petits alvéoles, l'épithéliome cylindrique, l'épithéliome pavimenteux, l'enchondrome, ainsi que les métastases ganglionnaires et chez la souris blanche, le sarcome mélanique.

M. Cornil considère ces lésions expérimentales comme identiques aux lésions que l'on observe dans les tumeurs spontanées de l'homme et des animaux.

L'inoculation du *Micrococcus neoformans* aux animaux est difficile parce que nous ne connaissons pas les conditions spéciales qui sont capables d'exalter sa virulence ou de préparer la réceptivité des tissus normaux. Il en est de même d'ailleurs pour beaucoup d'autres microbes pathogènes.

Les cellules normales de l'économie sont douées d'un pouvoir défensif très accentué contre ce microbe. Leur transformation en cellules pathologiques ne se produit que dans des conditions encore indéterminées, très souvent sous l'influence d'un processus inflammatoire banal, qui précède de plusieurs semaines l'évolution du sarcome ou de l'épithéliome.

Chez le rat blanc, le microbe injecté dans le péritoine disparaît le plus souvent de cette séreuse ; mais il pénètre dans les lympathiques du poumon, où il produit dans un certain nombre de cas des lésions épithéliales ou cartilagineuses, de caractère néoplasique.

Chez la souris blanche, l'injection péritonéale de pigment mélanique stérile et d'une culture pure de *Micrococcus neoformans* provoque la formation de petits noyaux de structure identiques au sarcome mélanique chez l'homme.

Les lésions expérimentales du poumon du rat sont identiques aux lésions de l'enchondro-épithéliome spontané du poumon du chien, qui est une tumeur maligne.

Un de ces animaux est mort huit mois après l'inoculation d'un cancer de la vessie, et de compression des deux uretères. Ce cancer vésical s'était développé entre deux foyers inflammatoires péritesticulaires, causés par l'inoculation du microbe.

Il ne sera pas inutile de dire que les lésions expérimentales produites chez le rat blanc ne se retrouvent pas sur les rats témoins et sont en relation directe avec l'inoculation du micrococcus neoformans.

J'ai fait également des expériences de vaccination de la souris blanche avec des vaccins provenant du micrococcus neoformans de l'homme, du chien, du rat blanc ou de la souris blanche, expériences dont le résultat pratique sera peut-être la découverte d'un vaccin plus efficace que le vaccin employé jusqu'ici.

Il est intéressant de constater que des expériences dirigées dans des voies très différentes, celles d'Ehrlich sur la transmissibilité du cancer de la souris, et les miennes sur l'action pathogène du micrococcus neoformans, ont abouti à des résultats identiques :

1° *L'unité étiologique du sarcome et de l'épithéliome*;

2° *L'unité de l'immunisation contre les différents types histologiques de tumeurs.*

Le traitement que j'emploie contre le cancer depuis le commencement de l'année 1901 est l'injection de vaccins préparés avec des cultures de micrococcus neoformans, atténuées par l'action du chlorhydrate de quinine, puis de l'acide cacodylique et de l'acide méthylarsenique, comme je l'ai signalé dès le mois de décembre 1901 [1] et dans mes communications ultérieures.

J'ai confié des cultures pures de micrococcus neoformans et des vaccins de mon laboratoire à un certain nombre de collègues qui ont étudié l'action de mes vaccins ou de ceux qu'ils ont préparés eux-mêmes.

Le Dr Luciano Restrepo Isaza, de Medellin, en Colombie, a observé des cas remarquables de sédation des douleurs et de régression des néoplasmes sous l'action des toxines du micrococcus neoformans isolé par le professeur Juan B. Montoya y Florez et par lui-même.

Le Dr De Zawadski, de Varsovie, a obtenu des résultats encourageants avec des vaccins préparés dans son laboratoire et avec ceux que je lui ai confiés.

Il en est de même du Dr Jacobs, de Bruxelles, qui a employé la méthode de contrôle recommandée par le professeur Wright.

Il ne sera pas sans intérêt de signaler que les cultures virulentes sont tuées très vite, à la température ordinaire, par le chlorhydrate de quinine. Ce sont les cultures anciennes ainsi stérilisées et filtrées que j'injecte pour retarder la récidive du cancer. Ce procédé de stérilisation des cultures de divers microbes par le chlorhydrate de quinine, qui permet d'injecter aux animaux le contenu total des ballons, y compris les cadavres des microbes,

1. *Rev. crit. de Médecine et de Chirurgie*, 1901, p. 115.

me paraît devoir être étudié sur d'autres espèces microbiennes : streptocoque, staphylocoque, bacille de la diphtérie, etc., soit pour préparer directement une toxine immunisante pour l'homme, soit pour obtenir, chez le cheval, la production d'un sérum antitoxique.

Le professeur Wright lui-même, bien connu par ses recherches sur les opsonines, c'est-à-dire sur les substances solubles capables d'exciter l'activité phagocytaire des globules blancs, a obtenu des résultats indiscutables en injectant des cultures mortes et diluées dans du sérum artificiel. Les cultures employées par le professeur Wright provenaient de mon laboratoire. Ces malades ont été présentés au Dr Metchnikoff.

Les résultats observés non seulement par les collègues que je viens de citer, mais par d'autres encore dans un certain nombre de cas susceptibles d'une réaction favorable ont été presque constants : disparition des rougeurs cutanées et résolution des lésions en cuirasses, diminution de volume et mobilisation des néoplasmes.

Mais l'amélioration est parfois difficile à maintenir, parce qu'il est difficile de déterminer exactement la dose de l'intervalle des injections immunisantes.

Un fait est indiscutable : c'est qu'il est possible, en prenant comme point de départ une culture pure de micrococcus neoformans, de préparer des vaccins capables de déterminer dans certains cas de cancer des modifications favorables qui n'ont été obtenues jusqu'ici par aucun autre traitement.

De nouvelles recherches permettront de déterminer exactement la valeur du procédé d'analyse du sang du professeur Wright pour doser l'activité des différents vaccins et pour régler chez chaque malade leur emploi thérapeutique.

Pour les 64 observations favorables que j'ai signalées il y a un an à cette même tribune, j'ai pratiqué l'examen et j'ai eu des nouvelles récentes de 56 malades dont l'état est très satisfaisant.

Parmi les personnes disparues, deux ont succombé à des affections aiguës intercurrentes, sans rapport avec l'évolution du cancer.

Ceux de vous qui se sont réunis à ma clinique avant-hier ont examiné 24 cas en traitement. Vous avez pu constater que, sans exception, l'état général de ces malades, qui tous vous ont été présentés l'an dernier, est satisfaisant.

Les lésions locales, pour la plupart, sont stationnaires ou en voie de régression et à l'exception d'un cas où il s'est produit une aggravation manifeste, mais relativement lente, il est impossible de nier que ces malades aient retiré du traitement un bénéfice appréciable. Or, sur ces 24 cas, si l'on veut m'objecter que 10 fois le traitement antinéoplasique a été combiné à une opération chirurgicale complète, il y a 14 cas où le traitement a eu lieu sans opération. Nous faisons rentrer dans cette catégorie trois cas où il a été fait une opération incomplète pour supprimer une ulcération ou une masse cancéreuse exubérante.

La récapitulation de mes observations aboutit à cette conclusion :

1° Le vaccin est également efficace contre le sarcome et contre l'épithéliome, à la condition de l'employer assez à temps;

2° Dans les cas où l'opération est possible, il est dangereux de la pratiquer avant d'avoir soumis le malade à l'action du vaccin, parce que les opérations en apparence les plus bénignes sont fréquemment suivies d'une réinoculation de la tumeur dans la plaie opératoire.

Quelques observations méritent d'être signalées, notamment celle d'un sarcome de la langue deux fois récidivé en quatre mois chez un jeune homme traité avec succès depuis le mois de novembre 1904, et 5 nouveaux cas de régression rapide de tumeurs, sans opération, comprenant 4 tumeurs du sein et un cas d'épithéliome sous-cutané du membre inférieur à forme lymphangitique.

Chez ce jeune homme, le sarcome de la langue, du volume d'une grosse noisette, récidive un mois après la première opération et fut réopéré par Tuffier avec le plus grand soin. Un mois après se produisait une nouvelle récidive. J'ai institué la vaccination antinéoplasique et j'ai extirpé la nouvelle tumeur en opérant à 2 ou 3 millimètres au plus du tissu pathologique.

Ces cas sont très démonstratifs, mais je vous entends demander ce que sont devenus les malades cités dans le rapport de la Société de chirurgie.

19 de ces malades étaient survivants le 30 juin 1905. 3 ont succombé depuis.

Ce sont les observations 7, 10 et 15.

Le cas n° 7 était un cancer en cuirasse avec généralisation intracranienne; les cas n° 10 et 15 étaient atteints de pleurésie cancéreuse avant le début du traitement.

Sur 19 malades survivants le 30 juin 1905, nous enregistrons donc 16 cas de survie le 6 octobre 1906, c'est-à-dire plus de quinze mois après le dernier examen des malades par les membres de la Commission.

Ces cas sont les observations 1, 2, 4, 5, 8, 9, 11, 13, 14, 16, 17, 19, 20, 23, 25, 26. Sur ces 16 observations, 2 cas seulement sont dans un état assez grave, ce qui nous donne 14 observations nettement favorables.

Nous devons ajouter 2 cas présentés le 14 décembre 1904 à la Société de chirurgie, et que la commission n'a pas voulu retenir bien qu'ils soient des plus intéressants : un cancer de l'estomac opéré de gastro-entérostomie, ayant envahi ultérieurement la paroi abdominale en cuirasse, avec fistule, traité depuis quatre ans et demi, et un autre cas de cancer gastrique inopérable, opéré de gastro-entérostomie, et traité depuis trois ans et neuf mois.

Nous obtenons ainsi le chiffre de 18 cas exceptionnellement graves, tous soumis aux membres de la Société de chirurgie, en décembre 1904 ou au commencement de l'année 1905. Ces 18 malades survivent actuellement, deux ans après la séance de ce même congrès où vous m'avez imposé l'intervention de la Société de chirurgie.

Les plus intéressants de ces malades ont été soumis jeudi dernier à votre examen et à celui du professeur Metchnikoff, qui vous a fait part des résultats favorables obtenus en Angleterre par le professeur Wright avec

un vaccin figuré provenant des cultures du micrococcus neoformans que je lui avait confiées.

Je terminerai en vous résumant une observation récente qui vous démontrera l'activité extraordinaire du traitement dans certains cas.

Une personne de trente-cinq ans, opérée il y a deux ans de cancer du sein, fut atteinte vers le 15 mars 1906 de douleurs sciatiques gauches et de névralgies lombaires qui se compliquèrent bientôt de paraplégie gauche et de parésie du membre inférieur droit.

A partir du 4 juin il fallut la porter sur les bras; elle demeurait étendue et immobile dans la position où on venait de la placer. Les crises douloureuses augmentèrent. Le 6 juillet dernier, la malade était pâle, cachectique, morphinomane, et remuait à peine la jambe droite. La jambe gauche était entièrement paralysée et insensible. Il existait dans l'aisselle un noyau volumineux de récidive. La vaccination antinéoplasique fut commencée à très faibles doses. Après la 4e injection, la malade commença à remuer les orteils gauches et à soulever le talon. A la 12e piqûre, amélioration sensible de l'état général, le mouvement et la sensibilité du membre inférieur gauche se rétablissent, les douleurs se localisent.

Deux mois après, la malade commençait à se lever.

Actuellement, elle peut descendre du lit, elle marche dans son appartement en se tenant au dossier d'une chaise et peut se tourner sur elle-même, ce qui lui était devenu impossible au moment où elle s'est alitée.

Cette observation montre que le traitement est capable de produire des résultats inespérés, lorsqu'il est bien réglé et que le cas est pris à temps.

J'ai présenté au Congrès de chirurgie, parmi mes observations anciennes, 54 cas favorables au traitement que je préconise.

On se souvient que ce traitement a été condamné par un rapport lu à la Société de chirurgie en juillet 1905. Or, sur 19 malades qui vivaient encore au moment de la lecture de ce rapport, il y a 15 mois, 3 seulement ont succombé, c'étaient d'ailleurs des cas d'une gravité exceptionnelle. Il y a donc 16 survivants, dont 14 sont dans un état très satisfaisant.

Ces résultats sont intéressants, car, dans certains milieux, on affirmait ces jours-ci que tous les malades présentés à la Société de chirurgie étaient morts depuis longtemps.

Les résultats de la vaccination antinéoplasique sont donc aujourd'hui confirmés par un grand nombre d'observations, dont quelques-unes remontent à trois ans, à quatre ans, à cinq ans et même à près de six ans. 24 de ces cas ont été présentés le 4 octobre aux membres du Congrès.

Parmi les observations les plus récentes, j'ai signalé plusieurs nouveaux cas de disparition presque complète de tumeurs sans opération, et un cas d'amélioration extraordinaire chez une femme atteinte il y a trois mois de paralysie cancéreuse des jambes, et qui a recouvré la sensibilité et le mouvement.

On se souvient que la découverte du micrococcus neoformans a été confirmée par le professeur Metchnikoff et d'autres savants. Les pièces provenant des inoculations aux animaux ont été soumises à l'examen du profes-

seur Cornil, qui considère ces lésions comme identiques à certaines tumeurs de l'homme et des animaux.

Le professeur Ehrlich, dans ses expériences sur la souris, a confirmé mes conclusions antérieures, à savoir : 1° l'unité étiologique du sarcome et de l'épithéliome; 2° l'unité de l'immunisation contre les diverses variétés de tumeurs.

D'autres savants ont étudié l'action des vaccins préparés avec mon microbe, et tous ont obtenu des résultats favorables, notamment le professeur Wright, qui a présenté ses malades au professeur Metchnikoff. Le vaccin du professeur Wright avait été préparé par lui avec des cultures provenant de mon laboratoire.

On ne guérira jamais tous les cancéreux, mais il est démontré qu'on peut arrêter l'évolution du cancer dans un certain nombre de cas, s'ils sont traités assez à temps. Les opérations de cancer sont dangereuses si on ne les fait pas précéder d'une série d'injections immunisantes.

Les opérations combinées à la vaccination antinéoplasique donnent au contraire d'excellents résultats, et la vaccination seule peut guérir des cas où la chirurgie est tout à fait impuissante. Il est utile d'ajouter que les rayons X ne donnent que des désastres dans les cancers sous-cutanés.

Nous sommes donc obligé de retourner contre le rapporteur de la Société de chirurgie ses propres paroles, et de conclure que l'inventeur du pseudobacille du lymphadénome « a été victime des illusions qui entraînent si facilement les innovateurs malheureux à confondre leurs espérances avec la réalité ».

M. Cazin (Paris). — M. Doyen nous affirme que l'unité du sarcome et du cancer épithélial est aujourd'hui un fait acquis. D'après cette manière de voir, le tissu conjonctif qui constitue la charpente des cancers épithéliaux pourrait, dans certains cas, prendre un développement prédominant et substituer ainsi le sarcome à la néoplasie épithéliale.

Je ne crois pas qu'on ait jamais rien observé de semblable chez l'homme, dont l'anatomie pathologique des tumeurs comporte cependant un nombre de faits considérable. S'il y a des *tumeurs mixtes*, dans lesquelles les éléments sarcomateux et épithéliomateux sont associés, les uns ou les autres pouvant à un moment donné prendre une part prépondérante dans la constitution de la tumeur, il n'en est pas moins vrai qu'il y a, d'un côté, des sarcomes purs dans lesquels il est impossible de trouver, à aucun moment de leur évolution, le moindre élément épithélial, et, d'un autre côté, des cancers épithéliaux qui évoluent jusqu'à la généralisation sans jamais se montrer associés à la néoplasie sarcomateuse, et qui, lorsqu'ils récidivent après ablation, récidivent constamment dans le même type épithéliomateux que celui de la tumeur primitive. Il faut, d'ailleurs, bien se garder de voir des éléments sarcomateux dans les cellules rondes qui infiltrent toujours plus ou moins la zone conjonctive en contact avec les masses épithéliomateuses, et qui sont simplement de nature inflammatoire. Quand, dans un cancer épithélial, l'élément conjonctif prend un développement

prédominant, ce processus aboutit à la production de tissu fibreux, qui enserre les noyaux épithéliomateux et peut même les détruire, comme on le voit dans le squirrhe atrophique, mais jamais il n'évolue vers le sarcome, à moins qu'il ne s'agisse d'une tumeur mixte.

Je dois ajouter que les tumeurs des animaux sont loin d'être toutes histologiquement et cliniquement identiques à celles de l'homme, et que, par conséquent, il ne faut pas généraliser trop hâtivement les faits observés chez les animaux.

Comme conclusion, j'estime que l'unité du sarcome et du cancer épithélial est loin d'être prouvée, et que, au point de vue étiologique, la démonstration d'une origine parasitaire n'est d'ailleurs faite ni pour l'un ni pour l'autre.

M. Thiéry. — Bien que les résultats communiqués par M. Doyen paraissent très beaux, je conserve encore un doute. Je ne serai convaincu et je ne ferai amende honorable, que lorsqu'il aura guéri trois cancéreux choisis par moi dans les hôpitaux et confiés aussi par moi à ses soins.

M. Hallion. — Si un même microbe engendre du sarcome ou de l'épithéliome suivant qu'il est inoculé primitivement dans un organe constitué surtout par du tissu conjonctif ou par du tissu épithélial, comment comprendre que ce microbe, une fois disséminé dans l'organisme, n'engendre pas des tumeurs d'un type histologique divers, suivant qu'il sera allé se fixer secondairement dans tel ou tel tissu? M. Doyen a-t-il répondu à cette objection que soulève la théorie parasitaire du cancer?

M. Krafft (Lausanne). — *Utilité des injections préventives de sérum antitétanique.*

La sérothérapie du tétanos n'est pas universellement adoptée, ses détracteurs se basent pour rejeter ce mode de traitement sur quelques échecs.

J'ai cherché quelle était la cause de ces échecs, et j'ai trouvé en comparant les expériences de laboratoire avec les histoires de malades que les insuccès n'étaient pas imputables à la méthode, mais aux conditions dans lesquelles elle avait été employée. Je conclus, en recommandant énergiquement l'emploi du sérum antitétanique.

Roux et Borrel ont déclaré, à la suite de leurs expériences de laboratoire, que l'antitoxine n'atteint pas le poison qui est déjà fixé aux éléments nerveux, l'injection est donc toujours préventive, elle ne saurait être curative; elle doit être faite sitôt après l'accident. — Premier point.

Vaillard et Rouget ont démontré que des spores tétanigènes, dégagées de toxine, peuvent être injectées sans provoquer de tétanos; ces spores sont englobées par les cellules phagocytaires; par contre les animaux meurent tétaniques, si on les infecte au moyen de quelques spores réparties sur du sable fin et incluses dans un sac de papier Berzélius, qui établit une barrière entre les microbes et les phagocytes; la présence d'un corps étranger quel-

conque dans une plaie, peut ainsi permettre le développement du tétanos; c'est un second point.

Les mêmes auteurs ont fait encore l'expérience suivante : Une terre est sûrement tétanigène, inoculée aux animaux, elle provoque toujours le tétanos. Si on la chauffe à une température qui sans amoindrir la vitalité des spores tétaniques, suffit cependant à détruire la plupart des autres microbes, elle perd sa virulence; mais qu'à cette terre inactive on restitue certaines espèces microbiennes qu'elle renfermait auparavant (abstraction faite du bacille tétanique), on lui restitue du même coup son pouvoir tétanigène.

Une plaie souillée de germes tétanigènes restera donc à l'abri du tétanos si elle est préservée d'autres microbes, tandis que le tétanos se déclarera si quelque streptocoque amenait la suppuration. — C'est un troisième point. J'ai adressé un questionnaire à 508 chirurgiens, j'ai reçu 122 réponses; 84 p. 100 des chirurgiens ont confiance dans les injections préventives, 16 p. 100 ne leur accordent aucune valeur; 21 ont soigné des cas positifs de tétanos après un traitement sérothérapique nettement préventif.

Mais dans 16 cas sur 17 il s'agissait de plaies profondes contenant des corps étrangers, esquilles, échardes, chairs lacérées, fils de sutures, sciures; l'expérience du sable et du sac de papier de Vaillard et Rouget faisait prévoir ces échecs. — Outre cela, 15 plaies sur 17 ont suppuré; ce sont les associations microbiennes dont le laboratoire avait déjà observé l'influence néfaste qui ont permis l'éclosion du tétanos et la méthode n'est pas prise en défaut. De plus, dans six cas, l'injection avait été faite trop tard.

Les injections de sérum antitétanique sont donc incontestablement utiles, mais il faut qu'elles soient faites immédiatement; tous les corps étrangers doivent être enlevés des plaies, à la brosse, en narcose, les tissus lacérés ne doivent pas être cautérisés, mais enlevés au couteau; une soigneuse désinfection est plus que nécessaire et si malgré cela la plaie suppure, on répétera l'injection de semaine en semaine.

M. R. Alessandri (Rome). — J'ai essayé *la cocaïne* et *l'holcocaïne* pour *l'anesthésie médullaire*; mais j'ai abandonné ces substances et je suis devenu partisan convaincu de *la rachistovaïnisation*. Par l'emploi de la stovaïne, les troubles immédiats ou consécutifs sont infiniment moindres qu'avec la cocaïne ou ses dérivés. Ils consistent en simple céphalalgie, quelquefois de la rachialgie, rarement de petites élévations passagères de température, et plus rarement encore des vomissements.

Pour mon compte, je m'en suis servi depuis le mois d'octobre 1905, en en injectant depuis 4 jusqu'à 10 centigrammes, et je n'ai jamais remarqué de phénomènes d'une certaine gravité. L'inconvénient qui a été relevé, de l'aveu même de tous ceux qui l'ont employée, est l'*inconstance de l'effet*. L'anesthésie fait quelquefois défaut, ou bien est tout à fait insuffisante.

Dans une première série de cas, allant d'octobre 1905 à la mi-

février 1906, et qui comprend 48 opérations, j'ai employé des solutions pures de stovaïne à 1/10, en injectant de 4 à 7 centigrammes de cet anesthésique. Dans cette série, j'ai eu 8 analgésies manquées et 2 incomplètes, donc 10 insuccès sur 48 (plus de 20 p. 100).

En me servant de la solution de stovaïne et de chlorure de sodium, j'eus 8 insuccès (plus de 19 p. 100).

J'attribuai ces insuccès à la présence du sang au point d'injection.

Il me fut facile en acidifiant légèrement la solution de stovaïne, de supprimer cet inconvénient. Après plusieurs recherches chimiques, en collaboration avec le Dr Heiter, pour déterminer l'acide convenable, et après des expériences sur les animaux, je suis arrivé à formuler ainsi ma solution :

Stovaïne	1 gramme.
Chlorure de sodium	1 gramme.
Acide lactique	1 goutte.
Eau	10 grammes.

Depuis cette époque, les résultats sont non seulement excellents et sûrs, mais l'anesthésie est d'une longue durée.

M. Vidal. — J'emploie dans les opérations sur la face, où la présence du masque ou de la compresse est si gênante pour l'opérateur, *l'anesthésie générale au moyen de vapeurs d'éther introduites sans pression dans le rectum*, au moyen d'un appareil fort simple que j'ai adapté à cet effet. Il faut que les vapeurs d'éther soient réchauffées à leur passage.

On obtient ainsi, grâce à quelques précautions qui doivent être minutieusement observées, une anesthésie calme, profonde, et sans aucune irritation de la muqueuse rectale, contrairement à ce qu'on pourrait redouter. Une seule fois j'ai eu un peu de diarrhée sanguinolente.

M. Imbert (Marseille). — *Le protoxyde d'azote* m'a donné de bons résultats jusqu'à aujourd'hui.

Mon expérience n'est pas longue et ma communication reflète plutôt l'opinion de ceux qui connaissent bien cet anesthésique; mais j'ai eu l'occasion de pratiquer quelques petites opérations avec le protoxyde d'azote, et les malades en ont toujours été enchantés. L'un d'eux, médecin occupé, dut subir deux fois l'incision d'un panaris; il arrivait avec sa voiture, inhalait le protoxyde, et, la petite opération terminée, remontait dans sa voiture pour aller voir ses malades.

Toutefois, le prix relativement élevé du protoxyde d'azote ne permet guère de l'appliquer qu'à une certaine clientèle.

Cet anesthésique est le moins dangereux de ceux que nous sommes appelés à manier; cela paraît résulter avec évidence de millions d'anesthésies pratiquées dans ces dernières années en Amérique et en Angleterre. Ce qui le rend particulièrement précieux, c'est la simplicité de l'anesthésie et du réveil. Il ne faut pas s'effrayer de l'état violacé de la face des sujets. Cette coloration disparaît dès qu'on enlève le masque.

M. Alexandre ZAWADZKI (Varsovie). — *Les moyens d'éviter les dangers attribuables ordinairement aux diverses narcoses.*

La plus fréquente anesthésie est celle par dosage du chloroforme et de l'éther.

A condition de prévoir les indications et les contre-indications du dosage de chloroforme, l'appareil d'Harcourt donne les moyens les plus sûrs d'éviter les dangers de la narcose.

L'emploi du chloroforme est permis dans le cas de parfait état du muscle cardiaque et des reins, interdit par contre dans le diabète, l'état thymique.

Les contre-indications pour le dosage de l'éther sont le mauvais état des dents, le coryza, les bronchites. L'éther est le narcotique de choix.

En surveillant la propreté de la bouche, l'asepsie opératoire et en prenant soin de ne pas refroidir le malade, nous évitons les maladies dénommées post-narcotiques.

Je propose d'ajouter à l'appareil d'Harcourt un tube permettant de donner aux malades de l'air pur; je propose en outre une modification de la manière du lavage aseptique, surtout en cas de laparotomie.

Pour éviter les résultats regrettables de l'anesthésie rachidienne, il faut préciser les indications et les contre-indications.

Le procédé d'anesthésie locale par infiltration de Schleich est un procédé sans danger et qui rend de grands services dans la petite chirurgie.

M. M. PÉRAIRE (Paris). — *Sur l'emploi de la scopolamine, comme anesthésique général. Recueil de faits.*

Je n'ai eu qu'à me louer jusqu'à présent de ce mode de narcose, employé soit seul, en injection sous-cutanée, soit comme complément d'anesthésie au chloroforme. Mes observations sont au nomble de 25. La plus jeune de mes opérées avait dix-sept ans et demi et la plus âgée soixante-quinze ans. Dans aucun cas, je n'ai employé la scopolamine chez des enfants. Sur les 25 opérés, 9 ont pu se passer de chloroforme. Dans 3 cas, il s'agissait d'ablation du sein, opérations assez longues et délicates puisqu'il fallait poursuivre les infiltrations néoplasiques sous les aisselles et sacrifier le grand et le petit pectoral.

Je suis arrivé à ne jamais dépasser la dose d'une seule piqûre d'un centimètre cube de la solution Terrier-Desjardins faite en deux fois.

Les avantages de la scopolamine sont connus de tout le monde; mais je voudrais surtout insister sur l'*absence de toute émotion* pour le malade pendant le moment qui précède l'attente opératoire, puis *sur le calme particulier du sommeil obtenu*. Ce sommeil se prolonge lorsque l'intervention est terminée. C'est donc encore un très grand avantage, puisque la *douleur post-opératoire* est ainsi *supprimée*. Quelquefois il n'y a *pas de vomissements*; mais s'ils se produisent, *ils sont retardés*. Je ne les ai jamais vus survenir pendant l'intervention.

C'est donc encore un grand point, puisque l'acte opératoire peut ainsi se poursuivre sans aucune gêne pour le chirurgien.

Je n'hésite donc pas à conclure que cette méthode constitue, au point de vue de l'anesthésie générale, un perfectionnement susceptible d'étendre l'action chirurgicale.

M. WALTHER. — Je continue à être extrêmement satisfait de l'emploi de la scopolamine avant la chloroformisation. Actuellement ma statistique comprend 216 opérations ainsi pratiquées sans accident. Comme M. Péraire j'ai été frappé de la tranquillité parfaite du sommeil obtenu avec cet anesthésique seul ou combiné au chloroforme. M. Péraire a bien fait d'insister sur le retard apporté par la scopolamine aux vomissements. Plusieurs de mes malades même n'ont pas vomi. D'autre part, j'emploie avec d'excellents résultats la scopolamine seule pour de courtes interventions ne nécessitant pas une anesthésie profonde, pour le curettage utérin par exemple, ou pour la réduction des fractures.

M. PSALFOFF (Smyrne). — Je me suis servi 15 fois de la scopolamine avant chloroformisation pour des cas assez graves. Les résultats ont été excellents.

Chez un prostatique, le pouls devenu un peu lent, est tombé à 40 pulsations. C'est là, d'ailleurs un phénomène peu inquiétant qui disparaît en vingt-quatre heures.

M. VIDAL. — Je crois que la scopolamine doit être employée avec de grandes précautions; après instillation de cet alcaloïde dans la conjonctive, j'ai vu survenir des accidents syncopaux très alarmants. Je ne sais quelle dose avait été instillée; mais j'ai le souvenir qu'elle avait été assez forte.

M. WALTHER. — Il en est de la scopolamine, comme de la cocaïne, comme de l'éther, comme du chloroforme. Il faut les manier avec prudence. La cocaïne a eu à ses débuts des accidents même mortels. Aujourd'hui, elle peut être maniée sans danger; je pense qu'il peut en être de même de la scopolamine. On ne peut établir de comparaison entre la scopolamine instillée à doses fortes dans la conjonctive et les injections sous-cutanées de doses faibles de scopolamine.

Ces dernières sont sans danger; il n'en est pas de même des instillations.

M. PAUL DELBET. — Ma statistique pour l'année 1905-1906 limitée aux seuls cas traités ou opérés à la maison de santé, c'est-à-dire aux cas les plus graves, comporte 118 cas avec 8 morts sur une mortalité brute de 6 p. 100, qui se ramène à 3,6 p. 100, si on retire les cas opérés in extremis. Les morts sont une cirrhose hypertrophique, malade exclusivement médicale, 2 malades amenées, l'une exsangue, l'autre profondément infectée après des avortements provoqués; 1 péritonite tuberculeuse, 1 occlusion, 1 appendicite, 1 gastro-entérostomie, 1 hystérectomie vaginale. L'anesthésie faite exclusivement au chloroforme n'a jamais causé d'ennuis. Les séries les plus importantes sont : 19 appendicites, la plupart à chaud avec une seule mort, 2 cas de cœcoplicature pour typhlite chronique, 11 interventions

pour ploses suivies de guérison; 30 opérations gynécologiques diverses n'ont donné qu'une mort à la suite d'une opération de Péan. Dans les affections utérines et annexielles je délaisse presque complètement les hystérectomies vaginales pour les opérations abdominales.

Tête et face.

M. Ombrédanne (Paris). — J'ai imaginé un *procédé destiné à l'ablation des cancroïdes très étendus de la lèvre inférieure*, et à la reconstitution de la lèvre dans les cas où les bords de la plaie résultant de l'exérèse ne peuvent être rapprochés purement et simplement.

Ce procédé consiste essentiellement à tailler dans les joues, jusqu'au-devant de l'oreille, deux énormes lambeaux qu'on rabat sur le cou, après avoir disséqué leur pédicule jusqu'au-dessous du maxillaire inférieur : c'est par cette voie qu'on pratique le curage ganglionnaire.

Ce procédé donne une lèvre de forme excellente, complètement doublée de muqueuse, échappant par conséquent à la rétraction. Il permet une ablation de la tumeur aussi large qu'on peut le désirer, et permet en particulier d'enlever d'un bloc la tumeur, le territoire lymphatique adjacent, les ganglions géniens et sous-maxillaires. Mais cette grande opération est l'opération d'exception, car dans les deux cas les plus fréquemment rencontrés; on peut combler la brèche par un simple rapprochement de la peau, suivi ou non de la correction de la bouche déformée.

M. Lagrange (Bordeaux). — *Traitement des tumeurs intra-oculaires.*

Les tumeurs malignes intra-oculaires (sarcomes blancs et mélaniques, gliomes) envahissent l'orbite beaucoup plus rapidement que ne l'indiquent les symptômes cliniques; alors que la tumeur paraît encore bien enfermée dans l'œil, les éléments anatomiques sont déjà sortis par les espaces lymphatiques le long des vasa-vorticosas, etc.

Il en résulte que l'énucléation est insuffisante et que, pour se mettre le plus possible à l'abri des récidives locales, il faut pratiquer, en même temps que l'ablation de l'œil, celle des tissus orbitaires.

L'opération de choix est l'exentération sous-conjonctivale de l'orbite selon un procédé qui m'est spécial.

M. Malherbe (Paris). — *Sérothérapie des scléroses auriculaires.*

Après avoir expérimenté le sérum de Trünecek dans la sclérose auriculaire nous avons été amenés à modifier le sérum de façon à augmenter son action par l'adjonction d'une substance médicamenteuse, le nitrate de pilocarpine. On sait que dans les scléroses de l'oreille la pression intra-labyrinthique est en général exagérée. Or des expériences sont venues nous montrer qu'une diminution de la pression sanguine au niveau des vaisseaux labyrinthiques entraîne à son tour une diminution de la pression labyrinthique. Le *sérum antiscléreux* que nous avons utilisé dans différentes scléroses auriculaires (sérum faible ou fort), est au premier chef un

dépresseur immédiat de la circulation. Les modifications obtenues dans la circulation générale et les circulations locales permettent de comprendre les améliorations observées en ce qui concerne les symptômes de l'otite scléreuse : surdité, bourdonnements, vertiges. Il s'agit d'une action hypotensive à laquelle vient s'ajouter une certaine modification la stase sanguine. L'état anatomique des vaisseaux mis en jeu par le système vasomoteur doit entrer en ligne de compte pour l'appréciation des résultats. Cela ne veut pas dire qu'il y ait contre-indication du fait des lésions constituées, mais les résultats sont alors moins accusés. Les malades que nous avons traités par le sérum sont au nombre de 40, sauf trois qui présentaient des signes de sclérose complète du labyrinthe et dont l'état est resté stationnaire, tous les autres ont présenté une amélioration qui a varié avec le degré et la nature de leurs lésions.

Cou et tronc.

M. Moure (Bordeaux). — Je tiens à rapporter plusieurs faits nouveaux qui viennent corroborer l'opinion que j'ai émise il y a déjà quelques années dans une communication faite à l'Académie de médecine.

A savoir :

Que la trachéotomie intercrico-thyroïdienne constitue une mauvaise opération chez l'enfant et chez l'adolescent, c'est-à-dire chez les sujets ayant encore des cartilages mous, flexibles et malléables?

En effet, lorsque la canule reste dans cet espace pendant plusieurs semaines, à plus forte raison plusieurs mois, elle détermine la formation d'une infiltration sous-glottique, et, fait plus grave, l'écartement de la lame du cricoïde immobilise en arrière les articulations crico-aryténoïdiennes et par conséquent, gêne l'écartement des cordes vocales.

Il résulte donc de ce fait l'impossibilité de décanuler les enfants par suite de la sténose laryngée consécutive à l'opération. Le traitement consiste, dans ce cas : 1° Placer la canule au-dessous de l'espace intercrico-thyroïdien, en laissant un anneau de trachée sain, de manière à éviter que les deux conduits ne soient réunis, la canule remonte constamment.

2° Laisser le larynx tranquille sans faire de tubage ni d'essai de dilatation dont le résultat serait l'augmentation de l'irritation locale et, par conséquent, la sténose laryngée plus marquée et souvent même plus définitive.

M. A. Caste (Paris). — *Sur la laryngotomie.*

L'ouverture verticale du larynx sur sa ligne médiane antérieure (laryngofissure, taille laryngée) se montre de plus en plus une opération favorable dans un certain nombre d'affections. Spécialement indiquée dans le cas de ces tumeurs bénignes rebelles et de tumeurs malignes limitées à l'endolarynx, elle s'applique encore aux divers rétrécissements et même à certaines formes de tuberculose.

Je présente au Congrès une laryngo-tuberculose guérie par laryngotomie, mais qui a nécessité une opération complémentaire de fistule parce

que le trajet de la canule trachéale s'était tuberculisé secondairement.

Dans quelques laryngotomies, j'ai réussi à terminer l'opération et à assurer la guérison sans employer la canule.

Lorsque cette simplification est possible, elle évite des inconvénients.

MM. Claude MARTIN et SARGNON (Lyon). — *De la dilatation élastique par les tubes de caoutchouc, dans les rétrécissements chroniques du larynx et de la trachée.*

La dilatation élastique appliquée aux sténoses cicatricielles des conduits internes, par exemple les sténoses laryngo-trachéales, est loin d'être d'une pratique courante :

Ces faits ont d'autant plus d'intérêt que ces méthodes de dilatation ont pris de nos jours une importance nouvelle depuis l'emploi de la laryngoscopie directe et de la trachéo-bronchoscopie du professeur Killian, ainsi que la laryngo-fissure à ciel ouvert qui permet d'absorber facilement le foyer de sténose en le mettant en quelque sorte sous les yeux.

La pratique de la dilatation élastique dans le cas de rétrécissements trachéo-bronchiques exige plusieurs conditions à peu près indispensables ce sont : 1° le bon état général du malade pour que les manœuvres prolongées ne provoquent pas de broncho-pneumonie; 2° le port constant d'une canule à trachéotomie; 3° beaucoup de patience, car le traitement peut durer jusqu'à six mois ou plus; 4° enfin on doit s'occuper surtout de rétablir la fonction respiratoire sans se préoccuper du résultat vocal qui est habituellement passable, en tout cas supérieur à la voix des canulards.

La dilatation élastique peut être employée seule ou après opération préalable. Pour la pratiquer, on introduit dans la sténose une sonde de caoutchouc fortement tendue sur un cathéter métallique ; une fois la sonde en place, on retire le cathéter et le tube de caoutchouc en reprenant son volume, dilate excentriquement la sténose tout en se fixant lui-même dans le rétrécissement. L'introduction du tube fortement vaseliné au préalable, est faite de haut en bas, le cathétérisme dans ce sens est plus facile que de bas en haut, car on n'est pas gêné par l'éperon trachéal qui siège au-dessus de la canule. C'est le procédé que M. Sargnon a employé dans tous les cas où le tube était introduit tendu. Lorsque celui-ci est introduit non tendu, le cathétérisme de bas en haut est alors beaucoup plus simple.

Dans un cas observé en collaboration avec MM. Rabot et Barlatier, M. Sargnon a pu en six semaines dilater un rétrécissement depuis le n° 16 jusqu'au n° 29 de sondes de Nélaton et obtint ainsi le rétablissement de la respiration par les voies naturelles.

La dilatation élastique peut être précédée d'une opération préalable telle que la section du rétrécissement au bistouri; elle maintient et agrandit le calibre obtenu par la section, on l'utilise aussi après avoir pratiqué une laryngo-fissure maintenue ouverte aussi longtemps qu'il est nécessaire : la section du larynx est faite sans excision de tissu, la dilatation élastique est pratiquée à l'aide de tubes de caoutchouc rouge de diamètre rapidement

croissant. On assiste alors, chose curieuse, à la fonte du tissu de cicatrice par suppuration et à la reconstitution d'une muqueuse épithélialisée, souple et solide, et qui ne permet plus la récidive cicatricielle. Le drain ne doit pas dépasser les aryténoïdes; il est fixé par un fil noué au cou; on le change d'abord tous les deux jours, puis tous les trois ou quatre jours. Pour obtenir un calibre laryngé suffisant, il faut au moins cinq à six mois dans les cas graves. Une fois le calibre définitivement rétabli on ferme la fissure laryngée an moyen d'une opération autoplastique. M. Sargnon avec MM. Rabot et Rochet a traité ainsi deux cas, dont l'un a demandé six mois, l'autre neuf mois de dilatation, un troisième cas est en traitement.

La dilatation élastique par tubes de caoutchouc tendus ou non tendus peut être employée dans tous les cas de sténoses cicatricielles ou non. Suivant la variété des lésions, on emploie la dilatation simple ou précédée de curettage, de section ou de laryngo-fissure, celle-ci constituant le procédé de choix dans les sténoses cicatricielles graves ou même moyennes. Elle présente de notables avantages sur les autres procédés de dilatation, par cathéters métalliques, olives ou laminaires, plus rapides, mais plus traumatisants. Il est certain qu'elle constitue un progrès important et que nous ne devons plus comme autrefois considérer certaines sténoses laryngées comme au-dessus des ressources de l'art.

La dilatation élastique est une méthode lente mais sûre et habituellement sans danger. Elle est applicable dans tous les cas, et dans les rétrécissements graves c'est à elle seule qu'on doit avoir recours après laryngo-fissure maintenue béante. Elle permet ainsi d'opérer, avec succès presque certain, tous les malades qui étaient considérés jusqu'ici comme indécanulables.

M. Ch. Abadie (Paris). — *Traitement chirurgical du goitre exophtalmique.*

La question de la pathogénie et du traitement de goitre exophtalmique reste à l'ordre du jour.

Elle a été longuement discutée, récemment encore au congrès de Lisbonne et de Munich.

Kocher qui a pratiqué un nombre considérable d'opérations, place le point de départ de la maladie dans une hypertophie de la thyroïde, c'est cette glande qu'il enlève, mais il avoue que même dans les cas les plus favorables « il n'a pas réussi a supprimer toutes les lésions secondaires telles que l'exophtalmie, etc. »

A cette théorie de l'origine thyroïdienne de la maladie de Basedow, nous opposons celle de l'irritation des vaso-dilatateurs du sympathique cervical. Il est en effet un symptôme qui précède toujours l'hypertrophie thyroïdienne, c'est l'exagération de volume et des battements des carotides, d'où apport sanguin plus considérable à la thyroïde et hypertrophie secondaire.

En agissant sur la thyroïde, on s'expose à des récidives si l'extirpation est trop incomplète, au myxœdème incurable si elle est trop complète, et même dans les cas les plus heureux à la persistance de l'exophtalmie et autres symptômes.

Chez les malades opérés depuis plusieurs années par *la sympathectomie*, et que j'ai pu suivre pas à pas, la guérison a été complète. Il y a disparition du goitre, de l'exophtalmie et de la tachycardie.

Comme la sympathectomie n'est pas plus grave que la thyroïdectomie, elle devra être préférée à cette dernière, quand une intervention chirurgicale sera jugée nécessaire.

M. Delagénière. — J'ai fait 4 fois cette opération ; tous les phénomènes observés dans le goitre exophtalmique ont disparu.

M. Louis Vacher (Orléans). — *Dangers des amygdalites à répétition. Avantages de l'ablation totale des amygdales à l'anse froide.*

Tout le monde est d'accord pour admettre que les amygdales palatines sont la porte d'entrée d'un certain nombre de maladies infectieuses; que les amygdalites à répétition s'accompagnent souvent de complications otiques, laryngiennes, latéro et rétropharyngiennes. Si l'amygdale est pédiculée, ces complications sont moins à redouter que si elle est enchatonnée, ou bridée dans sa loge. Les accini amygdaliens ne peuvent se vider et la virulence de leur contenu se réchauffe à la moindre occasion, et les produits septiques fusent dans les régions voisines. Pour prévenir l'apparition ou le retour de ces complications, il faut faire l'*exérèse totale de l'amygdale malade quel que soit son volume.*

Le meilleur procédé est le procédé à l'*anse froide*. Il expose moins aux hémorragies que les instruments tranchants (amygdalotome, bistouri, morceleur, pince coupante). Bien qu'il ne soit pas aussi exangue que l'*anse chaude*, il est moins douloureux dans ses suites, beaucoup plus facile, et permet d'un seul coup l'ablation totale. Avec mon serre-nœud et ma pince à mors mousse on peut enlever toutes les amygdales même les plus enchatonnées après les avoir détachées des piliers. La pince mousse est passée au travers de l'anse, elle saisit de haut en bas l'amygdale la luxe au dehors de sa loge et l'anse portée contre les piliers l'enserre près de son hile. La section doit être faite *très lentement*, d'autant plus lentement que le sujet est plus âgé, deux à cinq minutes sont nécessaires. Il n'y a pas à redouter d'hémorragie. Les suites sont simples et les résultats excellents.

M. Guisez (Paris). — *Remarques à propos de ses derniers cas de broncho-œsophagoscopie.*

Je rapporte mes derniers cas de bronchoscopie et d'œsophagoscopie.

Dans le courant de cette année j'ai extrait deux corps étrangers des bronches, tous les deux par la *bronchoscopie supérieure*, c'est-à-dire directement par la glotte. — Dans le premier cas il s'agissait d'une pièce de 0 fr. 50 qu'un homme adulte avait aspirée et qui s'était logée dans la bronche droite; dans le deuxième c'était une anche de petite trompette située dans la ramification inférieure de la bronche droite chez un enfant de cinq ans.

Cela porte à *six* le nombre des corps étrangers bronchiques extraits par cette méthode.

Pour ce qui est de l'*œsophagoscopie*, j'ai modifié mon instrumentation,

me servant de mandrins souples facilitant beaucoup et rendant moins douloureuse l'introduction des tubes.

Voici un malade de dix-huit ans que j'ai opéré d'un *rétrécissement congénital de l'œsophage*, par l'œsophagoscopie. Par cette dernière en effet j'ai pu voir une valvule obstruant presque complètement la lumière de l'œsophage et la sectionner avec un œsophagotome de forme spéciale. Le malade qui n'avait jamais pu avaler que du lait et qui de temps à autre avait des crises de dysphagie complète, dont une avait nécessité une gastrostomie, peut actuellement absorber de tout, liquides et solides.

M. Gross (Nancy). — J'ai dans ma clientèle trois cas tout à fait superposables à ceux présentés et traités de la même façon.

M. Lancial (Arras). — *Résultats éloignés d'une laminectomie pour fracture ancienne du rachis.*

J'ai eu l'occasion d'intervenir pour des troubles médullaires (douleurs, parésie spasmodique des membres inférieurs, etc.) persistant à la suite d'une fracture déjà ancienne de la colonne vertébrale. Ayant diagnostiqué une compression de la moelle vraisemblablement par un cal exubérant et ayant localisé les lésions au niveau des premières, deuxième et troisième vertèbres dorsales, j'ai mis à nu ces vertèbres, j'ai réséqué leurs lames, et j'ai pu constater que la compression de la moelle était le fait non d'un cal quelconque mais d'une pachyméningite. L'épais fourreau méningé fut simplement incisé, et cette incision suffit à faire disparaître tous les phénomènes de compression. En effet, au bout de six mois, les spasmes douloureux disparurent progressivement; au bout d'un an, le malade commençait à marcher et actuellement, quatre ans après l'opération, il peut faire des promenades de plus de 4 kilomètres sans grande fatigue. Il subsiste encore un peu de parésie spasmodique, quelques douleurs vagues, un peu de raideur mais en somme l'état continue à s'améliorer de jour en jour.

Je déclare que je ne connais pas d'exemple analogue dans la littérature.

M. P. Redard (Paris). — Je suis resté fidèle, depuis 1898, à la méthode du *redressement forcé des gibbosités pottiques*. Je cherche dans tous les cas au début, à atténuer et même à faire disparaître les difformités du mal de Pott.

Les méthodes de redressement doivent être précises, énergiques, mais exemptes de dangers. Le redressement des gibbosités anciennes, ankylosées est absolument contre-indiqué.

J'ai utilisé dans ma pratique, soit le *redressement forcé*, soit la *position en hyperextension* du rachis qui donne, à la fois, un redressement forcé du rachis et une attitude favorable à la consolidation vertébrale en bonne position.

1° Le *redressement forcé* est obtenu a l'aide d'un appareil d'extension agissant sur le sujet reposant sur une table, en position horizontale.

2° L'*hyperextension*, la *position dans un degré de torsion déterminé* sont très simplement réalisés, grâce à un appareil constitué par deux arcs

métalliques qui peuvent être fixés en divers points d'une table et dont la courbure peut ainsi être modifiée, suivant les indications.

L'enfant est fixé sur la convexité des arcs.

L'appareil plâtré est facilement et rapidement appliqué.

M. CALOT (Berck). — Je ne puis qu'appuyer les conclusions de M. Redard sur l'efficacité du redressement du mal de Pott, fait d'une certaine manière et maintenu longtemps par des appareils précis.

Voici des radiographies d'enfants redressés depuis trois ans, cinq ans, où l'on peut voir que le dos est droit et cependant soudé en avant au niveau des corps vertébraux, c'est-à-dire que la grande objection faite théoriquement à la méthode, que le dos redressé ne se souderait pas, n'est pas fondée.

L'on peut voir sur ces radiographies le mécanisme du redressement, qui devient définitif grâce aux deux facteurs suivants :

1° Le développement un peu plus exubérant des pièces restantes de la colonne des corps vertébraux décomprimés par le redressement et les appareils précis;

2° Le développement un peu moins grand des pièces postérieures du rachis qui sont, au contraire, comprimées et gênées dans leur croissance par ce redressement et ces appareils.

Le rachis s'accroissant un peu plus en avant, un peu moins en arrière, l'égalité finit par se rétablir un peu plus tôt ou un peu plus tard. Les appareils doivent être laissés très longtemps en place et la compression de la gibbosité à travers une fenêtre faite à l'appareil, longtemps maintenue.

M. BARBARIN (Paris). — La réduction de la gibbosité est une manœuvre toujours facile; le difficile est de la maintenir. Aussi, pour les déformations de petit volume je préfère, aux procédés de Redard, l'appareil plâtré, avec fenêtre postérieure, tel que le fait M. Calot.

Dans les gibbosités à grande courbure, la petite fenêtre postérieure ne suffit pas, il faut pratiquer à l'appareil une fente longitudinale dans toute la hauteur de l'appareil, de façon à exercer par cette brèche une compression sur tout le rachis et éviter non seulement la gibbosité pottique, mais encore les courbures secondaires. L'hyperextension doit être maintenue, en prenant un point d'appui sur les os du crâne, et inférieurement sur les crêtes iliaques.

Abdomen. Appareil digestif.

M. BUSCARLET (Genève). — J'ai eu l'occasion d'observer un cas très grave où la cavité abdominale tout entière était remplie *de ganglions tuberculeux*, faisant saillie jusque sous la peau, ainsi que dans le rectum et la vessie dont les fonctions étaient entravées. Malgré l'état mourant du sujet, la laparotomie qui permit de confirmer le diagnostic, ne fut qu'exploratrice; elle fut néanmoins suivie d'un bon résultat.

Je me bornai à verser un peu d'eau oxygénée dans la plaie.

M. Baudet (Paris). — *Traitement des larges éventrations, spontanées ou post-opératoires, par le retournement des aponévroses d'insertions des muscles grand oblique.*

Il existe des éventrations dont le sac est si volumineux et l'orifice si large que tout essai de traitement par les moyens usuels échoue fatalement.

La récidive se produit très rapidement.

Aussi, dans 2 cas d'éventrations sous-ombilicales très volumineuses où les procédés usuels étaient inapplicables, j'ai été conduit à user d'un procédé particulier. Mais pour être plus bref je vous rapporterai seulement ma 2e observation.

Il s'agit d'une malade âgée de vingt-huit ans qui subit le 10 mars 1905 une laparotomie pour fibrome utérin.

Après cette opération une grosse éventration se produisit et en juillet 1906, on conduisit cette malade à Saint-Antoine, dans le service du Dr Blum.

Elle éprouvait des douleurs intenses dans le ventre au moindre effort, des coliques très vives, quelques heures après le repas : des nausées, des vomissements. Elle demandait instamment à être débarrassée de son infirmité.

Cette éventration était énorme.

Elle avait les dimensions d'une tête d'adulte et tombait jusqu'à mi-cuisse.

Ce qui était grave surtout c'est que l'orifice herniaire était plus large que le poing. Il ne s'arrêtait qu'à quatre travers de doigt de l'ombilic et latéralement il occupait la place des deux muscles droits et mesurait bien 12 à 14 centimètres.

La malade placée dans la position renversée, j'incisai circulairement toutes les enveloppes du sac, non pas au ras du collet, mais à 2 travers de doigt au-dessus.

Je pénétrai ainsi dans la cavité du sac, je libérai les adhérences intestinales et réséquai l'épiploon.

Puis je disséquai la peau et le tissu sous-cutané sur les bords de l'orifice jusqu'à ce qu'apparaissent les fibres musculaires des muscles grand oblique.

Il me fallait maintenant reconstituer la paroi.

1° Je constituai un premier plan — avec les débris du sac — péritoine, fibres musculaires, feuillet aponévrotique : plan qui, à lui seul, eût été insuffisant à assurer la solidité de la paroi.

2° J'incisai les 2 aponévroses du muscle grand oblique à la jonction des feuillets musculo-aponévrotiques, verticalement depuis l'arcade jusqu'à la ligne ombilicale.

Je débridai cette aponévrose en haut transversalement jusque vers l'ombilic, en bas obliquement, parallèlement à l'arcade et ras de l'arcade.

J'obtins ainsi de chaque côté 2 lambeaux aponévrotiques dont les bords externe, supérieur et inférieur étaient libres, adhérents à leur partie interne. Je les disséquai par leur face profonde et les retournai, comme on ferme les deux feuillets d'un livre.

Je les adossai l'un à l'autre et les suturai de manière que leurs bords forment une crête saillante en dehors.

Je suturai ensuite la peau et le tissu sous-cutané. J'avais donc reconstitué ma paroi avec les 3 plans suivants :

1° Un plan formé par les débris du sac, péritoine, débris du grand droit, aponévrose;

2° Par les deux aponévroses d'insertion des muscles grand oblique;

3° La peau et le tissu conjonctif sous-cutané.

Les suites opératoires furent les suivantes :

La malade sortit 21 jours après son opération. Elle revint ensuite me voir 15 jours après. Je pus constater alors :

1° Que l'éventration avait disparu.

La paroi abdominale, au lieu de faire une volumineuse saillie en avant, était au contraire cintrée en arrière, si bien que, vue de profil, la paroi au lieu de former une ligne courbe convexe en avant formait une ligne concave en avant;

2° La ligne blanche était représentée par un ruban très épais, très résistant, ainsi que je pus m'en assurer par les manœuvres cliniques habituelles. La solidité était donc parfaite sur la ligne médiane;

3° Sur les parties latérales, privées d'un soutien normal, les aponévroses des obliques retournés, la solidité restait suffisante. Il n'y avait là aucune tendance à la distension.

Le résultat immédiat de cette opération est excellent. J'ajourne mon opinion sur le résultat définitif. Je crois néanmoins qu'il sera bon, puisque 15 jours après mon opération, la paroi abdominale de ma malade était d'une extrême solidité.

Je n'ai pas fait de recherches bibliographiques très complètes. Aussi se peut-il que le procédé que je vous ai exposé ait été déjà appliqué. Je ne le revendique donc pas encore comme un procédé personnel. Et si je vous l'ai communiqué, c'est qu'il m'a paru :

D'une conception très simple;

D'une réalisation facile;

D'une efficacité immédiate, incontestable.

M. Bégouin (Bordeaux). — *Grossesse abdominale avec rétention fœtale de 21 ans.*

Une dame qui avait déjà eu un enfant à 19 ans, et une fausse couche de 2 mois et demi à 23 ans, redevient enceinte à 33 ans. Au troisième mois de sa grossesse, elle présente des accidents graves d'hématocèle qui se répètent atténués au quatrième mois.

La grossesse continue cependant : on sent les mouvements de l'enfant et l'on entend les bruits du cœur. Au neuvième mois, faux travail de 24 heures et mort du fœtus.

Celui-ci est resté 21 ans dans la cavité abdominale en déterminant seulement une gêne insignifiante. Mais depuis 3 mois, douleurs très vives de compression qui font perdre sommeil et appétit et rendent la vie

intolérable. Laparotomie le 8 février 1906, extraction d'un fœtus extrêmement adhérent aux parties maternelles qui restent cruentées sans péritonisation possible. Guérison opératoire; 3 mois et 8 jours plus tard, mort par occlusion instestinale.

Le fœtus pesait 1 700 grammes et était en excellent état de conservation, sans aucune incrustation calcaire.

Ces fœtus abdominaux devraient être extraits au bout de quelques mois au plus tard au cours de la première année, alors que les adhérences maternelles sont assez molles et en tout cas les adhérences nulles, ce qui, au pis aller, permet une marsupialisation facile.

M. Auvray (Paris). — *Trois cas de plaies de l'estomac traitées par la laparotomie.*

Je présente trois observations nouvelles de plaies de l'estomac, traitées chirurgicalement; ces cas, ajoutés à ceux que j'ai déjà publiés, portent à 7 le nombre des cas opérés par moi, avec 4 guérisons et 3 morts. Je voudrais insister sur la nécessité de créer une large brèche dans l'épiploon gastro-côlique pour explorer la face postérieure de l'organe et reconnaître si elle est blessée; une ouverture trop étroite rend l'exploration très difficile, et j'ai reconnu qu'on pouvait inciser largement, dans le sens transversal, l'épiploon gastro-côlique en sectionnant quelques vaisseaux, sans que pour cela la vitalité des parois intestinales soit compromise. Mais cette brèche est souvent un moyen d'exploration insuffisant; aussi conseillerai-je dans certains cas la gastrotomie exploratrice. Bien que cette opération constitue le meilleur moyen d'exploration de la face postérieure de l'estomac, on ne saurait poser en principe qu'il faille l'appliquer à tous les cas; en effet, elle allonge et aggrave l'opération. Ses indications seront tirées de la nature de la blessure, de l'état de réplétion ou de vacuité de l'estomac au moment de l'accident, des circonstances dans lesquelles celui-ci s'est produit, etc., il semble qu'elle soit surtout utile dans les plaies par les balles et lorsque l'estomac est frappé à vide.

M. Savariaud (Paris). — S'il s'agit de plaie pour balle de revolver, il y a en général plaie sur la face antérieure et une plaie sur la face postérieure de l'estomac. Pour bien explorer la face postérieure de l'estomac et l'arrière-cavité des épiploons, la *voie transchondro-costale* me paraît être une voie parfaite. Cette section, pure ou combinée à une incision verticale donne un jour merveilleux. On peut ainsi explorer le cardia, la grosse tubérosité de l'estomac, la rate, l'angle splénique du côlon et la queue du pancréas.

Cette conduite a été suivie par le professeur Demons de Bordeaux. La réparation des cartilages costaux se fait très rapidement. S'il se produit un pneumothorax par blessure du cul-de-sac pleural, ce pneumothorax est une complication facile à combattre. Il suffit de suturer le diaphragme à la lèvre supérieure du muscle grand oblique. Quant à la gastrotomie exploratrice, je pense que c'est là une mesure d'exception.

M. Auvray. — Il est des cas où la suture est impossible surtout dans les plaies par balles. Je suis d'avis que l'incision exploratrice seule de l'estomac permet son exploration complète. Des plaies de l'estomac, placées haut près du cardia, et peuvent échapper aux chirurgiens; il en est de même lorsqu'il se produit une hémorragie intrastomacale : il est impossible sans l'incision exploratrice de l'estomac de se rendre compte du siège de cette hémorragie.

M. Delagénière. — Je crois que l'exploration simple est suffisante dans la plupart des cas. Pour cette exploration, il suffit de déchirer le mésocôlon; on voit les plaies de la face postérieure de l'estomac qu'il est facile de suturer. L'incision exploratrice stomacale ne doit être considérée que comme complément de cette exploration.

M. A. de Zawadski (Varsovie). — J'ai eu l'occasion d'intervenir une vingtaine de fois pour des plaies de la face postérieure de l'estomac par coup de feu; jamais je n'ai fait la gastrotomie; toujours une brèche plus ou moins large, pratiquée dans le mésocôlon transverse a permis d'aborder et de suturer la solution de continuité de la paroi stomacale.

M. F. Legueu (Paris). — *Plaies du foie.*

Je suis intervenu quatre fois pour plaies du foie; trois fois il s'agissait d'une plaie par arme à feu; une fois il s'agissait d'un coup de couteau. Dans les trois cas de plaies par balle de revolver, je suis intervenu aussitôt que je me suis trouvé en présence du blessé, soit de deux à quatre heures après l'accident, et dans tous ces cas, bien qu'il n'y ait pas toujours de symptômes de pénétration, j'ai trouvé des lésions graves, une hémorragie abondante et une perforation de foie étendue de la face supérieure à la face inférieure. Mes trois malades ont guéri sans incidents : un seul a conservé pendant quelques semaines une fistule biliaire très importante qui a cependant fini par se fermer seule. Un des malades a conservé sa balle dans le foie. Chez un autre, la balle s'est logée dans la paroi de l'artère fémorale du côté droit, d'où elle fut extraite. Quoi qu'il en soit, ces trois observations montrent l'utilité et la bénignité de la laparotomie pour plaies du foie par arme à feu : il n'en est pas de même pour les coups de couteau et dans un cas où le foie avait été transpercé de part en part, je n'ai pu sauver le blessé par l'opération.

En ce qui concerne la technique opératoire, je crois la suture inutile et dangereuse : il y a avantage à réduire au minimum la longueur et le choc de l'opération. Aussi me suis-je toujours contenté de mettre une mèche dans la plaie.

M. Dujon (Moulins). — *Cholécysto-duodénostomie pour imperméabilité du cholédoque, consécutive à des adhérences péritonéales, reliquat de péritonite tuberculeuse. Guérison.*

L'obstruction du cholédoque est habituellement due à de la lithiase biliaire ou à une tumeur du pancréas. Il n'est pas rare de rencontrer ce

canal, au cours des opérations sur les voies biliaires, plus ou moins emprisonné dans des adhérences péritonéales; mais ces adhérences se produisent secondairement et ne sont pas la cause de l'obstruction. L'obstruction du cholédoque uniquement due à des adhérences est exceptionnelle; et nous n'avons pas vu signaler d'observation semblable à celle que nous rapportons : obstruction par fausses membranes, reste de péritonite tuberculeuse.

L'arrêt de la bile était absolu; il se manifestait par une forte teinte ictérique, des urines acajou et des matières décolorées. L'affection durant depuis un an, le foie était légèrement gros, et la malade se plaignait d'un prurigo incessant. Jamais il n'y avait eu la moindre trace de coliques. Cette malade née le 7 septembre 1869, avait eu des rhumes fréquents. A l'âge de vingt-cinq ans elle fut atteinte d'une pleurésie droite qui dura de trois à quatre mois; elle présenta en même temps des signes nets de péritonite si bien que le médecin traitant fit le diagnostic de péritonite et pleurésie tuberculeuses. Elle guérit à peu près de cette poussée de tuberculose, et pendant une dizaine d'années se porta assez bien. Ce n'est qu'en avril 1905, à la suite de la grippe qu'elle retomba malade. Elle fut prise d'une asthénie absolue et les signes d'obstruction biliaire se manifestèrent peu à peu.

Au bout d'une dizaine de mois, voyant que toute médication était impuissante, l'opération fut décidée. Le 24 février 1906, incision sur le bord externe du grand droit. Le foie déborde de deux travers de doigt les fausses côtes. Il est de couleur et de consistance normales. La vésicule est de grandeur ordinaire, et pleine de bile. Le canal cystique est libre. Le cholédoque est enserré dans un réseau d'adhérences occupant tout le petit épiploon. La palpation soigneuse des voies biliaires ne révèle nulle part la présence de calcul biliaire.

La tête du pancréas n'est pas indurée. Le diagnostic d'obstruction par adhérences est confirmé. Je ponctionne la vésicule et la vide, pour essayer le cathétérisme des voies biliaires à l'aide de bougies. La vésicule et la cystique sont libres, mais il est impossible de franchir le cholédoque même après l'avoir libéré en partie des adhérences qui l'enserrent. Craignant qu'il ne retrouve pas sa perméabilité après l'opération, je me décide à aboucher la vésicule dans l'intestin. La vésicule est légèrement décollée du foie, la portion descendante du duodénum se rapproche assez facilement du fond de la vésicule. Je pratique la cholécysto-entérostomie selon le principe habituel de la gastro-jéjunostomie par un double surjet, l'un séreux et l'autre total, à la soie et à l'aiguille de couturière.

Les suites opératoires furent normales et le cours de la bile se rétablit aussitôt. La malade quitta l'hôpital au bout d'un mois et demi, guérie de son ictère et reprenant peu à peu ses forces.

M. Berthomier (Moulins). — *De l'exploration dans le décubitus latéral gauche pour le diagnostic différentiel de l'appendicite.*

Je désire insister sur la différence de la douleur en cas d'appendicite dans

le décubitus dorsal ou dans le décubitus latéral gauche. Dans cette dernière situation, le point de Mac Burney devient très douloureux, alors que l'exploration est presque indolore au même niveau lorsque le malade est couché sur le dos, surtout en cas d'adhérences anciennes. C'est le contraire qui se produit dans la salpingite droite, quand l'appendice est normal et dans l'entéro-colite pseudo-membraneuse.

M. WALTHER (Paris). — Je recherche depuis trois ou quatre ans les *épiploïtes chroniques*. J'en ai présenté un certain nombre à la Société de chirurgie.

Ces épiploïtes peuvent évoluer sans donner lieu à des adhérences avec des organes voisins; mais elles donnent lieu à des troubles digestifs. Ces épiploïtes se caractérisent par des paquets, gros, durs, granuleux, simulant des tumeurs de l'intestin ou bien, surtout si la lésion est au début, par des plaques rosées, en îlots isolés, surtout dans la moitié droite de l'épiploon; à une période plus avancée, les plaques deviennent plus épaisses et évoluent vers la masse granuleuse; et alors des adhérences se font avec le côlon transverse et le cæcum.

Sur 25 cas d'épiploïtes chroniques prises au cours d'appendicites chroniques pures, il y avait des adhérences dans toute la longueur du côté droit. Le premier phénomène est une bande de sclérose se faisant sur le bord libre de l'épiploon. Une des lésions fréquentes de l'épiploïte est caractérisée par l'existence, à la face postérieure de l'épiploon, de brides plus ou moins nombreuses allant sur le côlon et déterminant des phénomènes gastro-intestinaux chroniques.

Il existe quelquefois une grosse bride à l'angle droit du côlon.

Peut-être les affections générales jouent-elles un rôle dans la production de ces épiploïtes chroniques.

Les symptômes en sont difficiles à préciser.

L'indication opératoire est la résection par petits pédicules de toute la moitié droite de l'épiploon dans certains cas.

M. RICHE (Montpellier). — Dans *un cas d'épithélioma cylindrique primitif de l'ombilic* survenu chez une femme de 56 ans, M. Forgue fit l'omphalectomie. La tumeur, dont l'apparition remontait à 6 mois, était strictement limitée à la cicatrice ombilicale.

La face postérieure du péritoine était saine. Rien d'anormal dans l'abdomen. La guérison s'effectua rapidement.

Depuis deux ans, la malade est complètement guérie.

L'examen histologique indiqua qu'il s'agissait d'un néoplasme : c'était un épithéliome à cellules cylindriques; ces cellules revêtaient par place le type intestinal, avec un plateau très net et un gros noyau basal. Il s'agit donc là d'un cancer primitif de l'ombilic, contrairement à la règle établie par Quénu et Longuet que seuls les épithéliomes de l'ombilic du type pavimenteux appartiennent aux cancers primitifs. Cet épithélioma aurait une origine diverticulaire. C'est une pathogénie à laquelle s'était rallié Tillaux.

Elle est applicable dans le cas particulier. Elle paraît donc dériver *des restes épithéliaux du canal omphalo-mésentérique*, qui peuvent, soit avoir gardé leur connexion avec le tractus intestinal, soit en avoir été complètement séparés par la régression complète du canal vitellin.

M. Pauchet (Amiens). — J'ai guéri *4 cas de tuberculose du cæcum*, l'un par l'exclusion fermée, un autre par l'exclusion traité secondairement par la résection, et 2 par la résection suivie de l'anastomose latéro-latérale à l'aide du bouton.

La tuberculose se présente soit pendant la période d'activité (forme ulcéreuse, forme caséeuse dite entéro-péritonéale), ou après la guérison (époque à laquelle les accidents sont alors causés par des lésions cicatricielles, formes hypertrophiques, pseudo-néoplasique; forme atrophique sténosante).

Le traitement est triple :

α. L'exclusion fermée qui consiste à isoler tout ou une partie du gros intestin par une double implantation côlique de la fin de l'iléon.

β. L'exclusion ouverte qui fistulise à la peau les deux bouts du segment iléo-cæcal sectionné et rétablit la continuité de l'intestin.

γ. La résection du segment iléo-cæcal avec fermeture des deux bouts puis anastomose latéro-latérale iléo-côlique à l'aide du bouton. L'incision est celle de Mac Burney.

Les opérés ont guéri l'une depuis 6 ans; l'autre depuis 4 ans, la dernière depuis 4 mois.

M. Lambret (Lille). — Je signale une observation *de pseudo-cancer inflammatoire du côlon transverse guéri par l'iléo-sigmoïdostomie*. Mon malade avait une constipation habituelle ; il était pâle, amaigri, presque cachectique. Il présentait des troubles de circulation intestinale, des borborygmes, des coliques et le diagnostic porté avait été cancer de l'intestin très avancé. Il existait en effet une tumeur à la région sus-ombilicale, au niveau du côlon transverse, tumeur bosselée, dure, non douloureuse à la palpation.

Dans la fosse iliaque une tumeur très dure mais plus mobile existait aussi. La laparotomie sus-ombilicale fut pratiquée, on tomba bien sur une tumeur bosselée, d'un gris blanchâtre, ayant envahi le côlon transverse. Impossibilité d'extérioriser cette masse. Alors on fit l'iléo-sigmoïdostomie avec exclusion unilatérale de l'intestin. Trois semaines après les deux tumeurs avaient complètement et définitivement disparu. Actuellement le malade est guéri.

Cette guérison permet d'affirmer qu'il ne s'agissait ni de cancer ni de tuberculose, mais de tumeurs inflammatoires. Ces cas sont obscurs et d'une interprétation difficile. Il faut admettre que le processus inflammatoire a ici une allure tout à fait particulière, insidieuse et sans retentissement sur l'état général. On les a rencontrés au niveau des divers organes abdominaux et il est à souhaiter qu'ils soient étudiés de plus près dans l'avenir.

M. Princeteau (Bordeaux). — J'ai *observé 5 cas de hernies épigastriques*

chez l'enfant. Trois ont été opérés par moi. Dans cette variété de hernies, je fais jouer un rôle important aux intersections aponévrotiques des muscles droits. Le défaut de développement de l'extrémité interne de l'une de ces intersections était, dans certains cas, la cause manifeste de la hernie.

Voici les procédés opératoires que j'emploie :

1° Dans les petites hernies : la suture avec chevauchement des lèvres de l'orifice.

2° Dans les grosses hernies : le volet aponévrotique emprunté à la gaine du muscle droit et rabattu sur l'orifice. Le muscle droit est ramené au-devant.

M. Delangre (Tournai). — Le succès de la *cure radicale* peut être, pour ainsi dire, assuré dans les *petites hernies inguinales*, tandis que le résultat définitif de la herniotomie chez les patients âgés, porteurs de hernies volumineuses, est généralement compromis, en raison de l'effondrement de leurs parois abdominales aux larges anneaux relâchés. L'échec est dû à ce fait que la poussée viscérale contre la paroi distendue, trouve dans le cordon surchargé de graisse, une voie virtuellemement ouverte à un nouvel exode de l'intestin ou de l'épiploon. Telle est la constatation pathogénique qui nous paraît justifier l'effet utile de la résection du cordon aux fins d'assurer une fermeture hermétique de la brèche inguinale. Je rapporte 3 cas qui viennent à l'appui de ma thèse : la résection déférentielle apporte un sérieux appoint à la cure effective des hernies inguinales chez les sujets âgés dont les parois abdominales sont adipeuses ou effondrées.

Voies urinaires.

M. S. Pozzi (Paris). — Je ne veux pas faire l'historique *de l'uretéro-anastomose*. Les cas n'en sont pas excessivement nombreux. Dans le mien, il s'agit d'une suppuration pelvienne grave chez une femme. Précédemment elle avait été opéré d'appendicectomie.

Il y avait de nombreuses adhérences, qui furent libérées avec difficulté. L'uretère fut pris pour une bride et sectionné entre 2 pinces. La section de l'uretère portait environ à 7 centimètres au-dessus de la vessie. L'abouchement de l'uretère fut pratiqué bout à bout par invagination. Les suites opératoires furent bénignes. Il y eut une fistulette laissant passer de l'urine dans le pansement puis tout rentra dans l'ordre. La séparation des urines montra que les deux uretères laissaient s'écouler la même quantité d'urine. — Du côté opéré l'urine ne s'écoulait pas par saccades comme du côté sain, mais d'une façon continue : comme si la contractilité de l'uretère avait été modifiée par l'opération. — Je désire insister sur le procédé par invagination que j'ai employé pour l'abouchement uretéral. Au moyen d'un retroussis du bord supérieur invaginé dans le bout inférieur, j'ai fait en sorte d'agglutiner ensemble deux surfaces muqueuses pouvant agglutiner entre elles.

M. Fournier (Amiens). — Moi aussi, je puis citer un cas *d'uretéro-anastomose*. Il s'agissait d'un gros fibrome qui saignait et que j'opérai en

septembre 1905. Cette tumeur était télangiectasique. Dans les manœuvres d'ablation de la tumeur, l'uretère fut coupé en deux. Le bout supérieur de ce canal fut recherché. L'anastomose uretéro-uretérale fut faite, latéralement après fermeture des deux extrémités du canal. Je revis deux mois et demi après ma malade; la séparation des urines fut pratiquée; les 2 reins fonctionnent normalement.

Donc dans mon cas l'anastomose n'a pas été faite par invagination comme dans le cas du prof. Pozzi, mais par anastomose latéro-latérale avec enfouissement péritonéal consécutif à celle-ci. La guérison fut aussi parfaite.

Organes génitaux.

M. Forgue (Montpellier). — *Deux observations de cancers primitifs de l'ovaire à fonction chorio-épithéliales.*

Ces tumeurs sont l'analogue, dans l'ovaire, des tumeurs décrites dans le testicule sous le nom de « chorio-épithéliomes » par Wlassoff, Schlagenhaufer, Riesel, etc., et sont les deux premiers cas publiés en France de cette forme histologiques de cancer de l'ovaire. Sur les coupes soigneusement préparées par le Dr Massabuau, et contrôlées par le professeur Bosc, on rencontre, en effet, des éléments cellulaires analogues à ceux qui constituent les chorio-épithéliomes utérins : c'est-à-dire, d'une part, des cellules type Langhans; de l'autre de volumineuses masses protoplasmiques syncitiales. Les caractères tout à fait spéciaux de ces éléments cellulaires, leurs rapports réciproques et leurs relations avec les vaisseaux sanguins et lymphatiques permettent de les homologuer absolument avec les éléments cellulaires du chorion et d'appeler cette forme de carcinome ancien : « carcinome à formations chorio-épithéliale.

La pathogénie de ces tumeurs est encore obscure, il semble cependant qu'on doive les ranger parmi les « embryomes ».

Au point de vue clinique, ces deux observations se caractérisent par l'extrême malignité des tumeurs, leur récidive et leur généralisation rapides.

M. Delétrez (Bruxelles). — Je désire relater *deux cas d'infection puerpérale, traités l'un par l'hystérectomie vaginale* et *l'autre par l'hystérectomie abdominale.* Dans le 1er cas, guérison. Dans le 2e cas, décès. Voici ce 2e cas : accouchement à terme, 2 jours après, extraction d'un placenta en putréfaction. La laparotomie fut pratiquée, puis l'hystérectomie abdominale totale. On fit des irrigations de la cavité abdominale à l'eau salée. La malade succombe le 3e jour.

A propos de ces cas, et en m'appuyant sur 39 observations semblables. recueillies dans la littérature dont 10 en Belgique et qui ont donné 20 cas de guérison, je crois devoir formuler les conclusions suivantes : l'hystérectomie dans certains cas d'infection puerpérale est nettement indiquée. On se basera, quand à l'opportunité de l'intervention sur l'inefficacité des moyens habi-

tuellement employés, sur les oscillations de la température, sur l'ensemble des symptômes généraux et sur la cause de l'infection.

Il faudra dans l'infection puerpérale aiguë, comme dans le traitement de l'appendicite, intervenir ni trop tôt, ni trop tard et ne recourir à l'intervention chirurgicale qu'après un examen clinique très exact et une évaluation consciencieuse du pour et du contre de l'opération.

M. L. Lapeyre (Tours). — *De l'hystéropexie abdominale pratiquée dans un but de conservation lors de lésions opératoires de l'utérus au cours de l'ablation de tumeurs annexielles unilatérales ou de la myomectomie.*

Je pars de ce principe que la conservation d'un utérus traumatisé fait courir à l'opérée plus de dangers que son ablation. Or il est des cas où l'ablation radicale est contre-indiquée, lorsqu'il s'agit d'une femme jeune ayant un utérus apte à porter un produit de fécondation, et un annexe conservé.

Ces conditions se trouvent réalisées dans des cas très différents :

Tumeurs du ligament large. Tumeurs bénignes de l'ovaire. Grossesse extra-utérine. Annexites unilatérales. Fibromes sous-péritonéaux traités par la myomectomie.

Mais souvent au cours de ces opérations, l'utérus est chirurgicalement lésé, sa surface reste saignante, sa cavité peut être perforée.

Il me semble qu'en pareil cas, l'hystéropexie largement pratiquée est susceptible de donner une grande sécurité.

Elle réalise en effet une péritonéisation parfaite de toutes les parties recouvertes.

Et la surface péritonéalisée peut comprendre le fond et même une partie de la face postérieure.

Seule la partie tout à fait postérieure reste à traiter s'il est nécessaire par les procédés habituels : thermocautérisation, suture combinées au drainage du cul-de-sac de Douglas.

L'hystéropexie abdominale constitue donc un procédé de sécurité lorsque l'utérus lésé est laissé en place. Elle est en particulier un utile complément dans les opérations de myomectomie abdominale.

M. Jayle (Paris). — *La sténose ou l'atrésie spontanée de l'orifice externe du col utérin ou du canal cervical chez des femmes ayant eu un ou plusieurs enfants.*

Après un ou plusieurs accouchements, l'orifice cervical externe et même un segment du canal cervical, peuvent se rétrécir et même s'oblitérer complètement. La sténose ou l'atrophie peuvent survenir immédiatement après l'accouchement; elles accompagnent parfois d'autres lésions ou s'observent à l'état isolé. Elles sont observées chez des femmes n'ayant subi aucun traitement du col à la suite de l'accouchement; on les rencontre aussi chez des femmes ayant subi, antérieurement à leur grossesse, une amputation du col.

Longtemps après l'accouchement, au bout de 10, 12 ans, on peut observer le rétrécissement du col.

Enfin, lors de la ménopause et après, des multipares peuvent être atteintes de sténose ou d'atrésie du col.

M. Psaltoff (Smyrne). — En me basant sur deux cas personnels, je suis d'avis que lorsqu'on se trouve en présence de cas anciens et négligés de *prolapsus complet de l'utérus et du vagin* et que la suppression de l'organe s'impose, la voie vaginale doit céder la place à la voie abdominale. En effet l'opération devient ainsi beaucoup plus facile et le résultat ultérieur plus sûr.

Les attaches du moignon du vagin avec les pédicules des ligaments larges assurent davantage le succès.

M. Cazin (Paris). — *Traitement des prolapsus génitaux.*

Je désire seulement insister sur quelques points de technique du traitement des prolapsus génitaux, en ce qui concerne plus particulièrement la suture des releveurs de l'anus pratiquée à la fois en avant et en arrière du vagin, suivant la méthode préconisée en Angleterre par Graves et employée également par M. Chaput.

La suture des releveurs au cours de la colpopérinéorraphie postérieure constituait déjà un progrès indiscutable, mais les anciens procédés de colporraphie antérieure restaient souvent insuffisants et l'on voyait alors la cystocèle se reproduire ; l'opération de Graves réalise à ce point de vue un perfectionnement réel.

En pratiquant une incision horizontale sur la paroi antérieure du vagin, à 4 ou 5 centimètres en arrière du méat urétral, et en décollant la lèvre supérieure de la plaie sur une hauteur suffisante pour isoler la vessie, il est facile de trouver les releveurs sur les parois latérales du vagin en enfonçant profondément le doigt successivement à droite et à gauche de l'incision. On attire alors le bord interne du muscle de chaque côté avec une pince à griffes et on passe deux ou trois fils destinés à réaliser la myorraphie antérieure. Il m'est arrivé une seule fois de ne pouvoir faire un rapprochement complet des muscles : dans tous les autres cas, la suture a été faite sans difficultés. On termine la colporraphie en suturant les deux lèvres de la plaie vaginale après avoir réséqué trois ou quatre centimètres du lambeau supérieur. Il ne reste plus qu'à faire la colpopérinéorraphie postérieure en suturant de la même façon les releveurs en arrière du vagin, au moyen de deux ou trois points de suture.

J'emploie pour ces sutures perdues des releveurs le tendon de renne, plus résistant et beaucoup plus lentement résorbable que le catgut, et qui, uniquement formé de fibres tendineuses et élastiques, tandis que le catgut est formé de fibres musculaires lisses, ne constitue pas, comme celui-ci, un milieu nutritif pour les microbes et paraît être, pour cette raison, beaucoup plus réfractaire à l'action bactérienne. La suture de la muqueuse vaginale, pour la colporraphie antérieure, est faite au catgut et celle de la peau, en arrière, au crin de Florence.

M. Gauthier (Luxeuil). — *Sur un cas d'utérus didelphe traité par l'hystérectomie abdominale totale.*

Le fait capital, dans les cas d'utérus didelphe, est la présence ou l'absence d'une tumeur kystique causée par la rétention des règles.

C'est lorsque cette tumeur existait que les interventions ont été le plus fréquentes.

Suivant la hauteur à laquelle le cloisonnement s'arrête, la tumeur comprend un segment d'utérus, un utérus complet, un utérus et un vagin.

Observation. — Jeune fille de 20 ans, vierge, d'aspect bien portant.

Antécédents héréditaires. — Nuls.

Antécédents personnels. — Réglée à 17 ans en juillet 1903; commence à souffrir en novembre de la même année; les douleurs se reproduisent à chaque époque, après les règles. Une fois la crise passée, la malade retrouve sa bonne santé habituelle.

Examen. — 10 janvier 06. Tumeur arrondie, dure, fluctuante, dépassant l'ombilic d'une part, et d'autre part plongeant dans le cul-de-sac antérieur du vagin, qu'elle refoule.

Opération. Laparotomie sous-ombilicale, ponction du kyste, séparation de la vessie en avant, du rectum en arrière, incision du vagin sur une pince vers le pôle inférieur de la tumeur, section transversale de ce vagin, et séparation de son segment inférieur, adhérent au kyste.

Ligatures et sutures, comme à l'ordinaire.

Anatomie pathologique. — Un vagin étroit et très long conduisait à un utérus infantile à col très effacé et atrophié, avec une trompe bien développée et un ovaire normal.

Cet utérus adhérait jusqu'à mi-corps à un kyste formé par un second utérus, possédant, lui aussi, une trompe affectée d'hématosalpinx, s'ouvrant par un col moyennement large, dans un vagin kystique.

Éléments de diagnostic à dégager :

Jeunesse du sujet;

Douleurs au moment des règles, pouvant survenir après les règles;

Développement d'une tumeur sur le vagin, chez une femme saine, dont le ventre doit être libre et non bridé par des adhérences ou d'anciennes lésions inflammatoires.

Membres.

M. Moty (Armée). — *Note sur l'allongement des os dans l'ostéomyélite de l'adulte.*

J'ai signalé au Congrès de 1892 les atrophies osseuses des membres à la suite des névrites traumatiques chez l'adulte; j'apporte aujourd'hui une observation d'allongement de l'humérus droit à la suite d'une ostéomyélite chronique latente de l'adulte (37 ans). Le malade qui souffrait depuis quelques années de « rhumatisme de l'épaule » à poussées bénignes de courte durée qui ne l'empêchaient pas de vaquer à ses occupations, fut enlevé en quelques jours par une ostéomyélite aiguë et l'autopsie montra que l'humérus droit malade était éburné dans la moitié supérieure de sa diaphyse, la cavité médullaire ayant presque totalement disparu dans cette portion de

l'os. Le foyer infectieux (staphylocoques et colibacilles) siégeait dans la région juxta-épiphysaire où de petites cavités, contenant un magma jaune, épais, s'étaient peu à peu formées. L'os malade offrait un allongement d'un centimètre et demi; sa forme n'était pas modifiée sauf une diminution appréciable des saillies d'insertion musculaire, son poids était supérieur de 1/6 à celui de l'humérus gauche.

Il en résulte que l'activité ostéogénique de la région juxta-épiphysaire ne s'arrête pas à l'époque de la soudure des épiphyses et que l'os peut encore après cette époque diminuer ou augmenter de longueur sous les mêmes influences que dans l'enfance et l'adolescence.

M. Antonio Ceci (Pise). — Je crois utile pour le progrès de la chirurgie de vous communiquer *une nouvelle méthode d'amputation du membre supérieur*, exécutée par moi, suivant les idées du Dr Giulano Vanghetti, praticien à Empoli (Toscane).

Cette méthode consiste à utiliser les muscles et les tendons restés indemnes dans un membre amputé ou ceux qui se sont conservés tels dans un moignon d'amputation et cela dans le but de former des *moteurs vivants de la forme d'un anneau ou d'une massue.*

Ces moteurs vivants, obéissant à la volonté, permettent aux moignons de mettre en mouvement une main artificielle.

M. le Dr Vanghetti donne à sa méthode le nom d'*amputation plastique* ou *prothèse cinématique* (il me semble qu'il serait plus exact de la nommer amputation plastico-cinétique ou plastico-orthopédique). J'ai eu l'occasion de mettre cette idée trois fois en pratique avec des procédés opératoires originaux. Dans deux de ces amputations, j'ai obtenu des résultats réellement merveilleux.

Voici les résumés de mes observations :

1er cas. Galizzi Pietro, 33 ans, ouvrier. Diagnostic : myxosarcome du radius, métastase à l'aisselle. Opération en 1900. Évidement de l'aisselle Amputation plastico-cinétique du bras au tiers inférieur, avec formation du moteur à anneau (biceps et triceps). Il serait trop long de vous donner les détails de l'opération. Aussitôt que la cicatrice devint solide on commença les exercices de traction sur l'anneau. L'opéré, peu à peu, put soulever avec sa contraction musculaire des poids de plus en plus lourds et jusqu'à deux kilogrammes. Le 30 octobre 1905, j'ai présenté mon opéré au Congrès de la Société italienne de chirurgie, à Pise, avec une main artificielle fabriquée par l'habile orthopédiste, M. G. Redini, de Pise.

2e cas. Santina Tagliagambe-Morani, âgée de 75 ans. Opérée le 11 avril 1902. Amputation plastico-cinétique à l'avant-bras au tiers moyen avec un moteur à anneau (fléchisseurs et extenseurs). Malheureusement, comme, contrairement aux règles, on ôta le pansement seulement le quatrième jour, on constata alors une forte tension dans l'anneau et des taches nécrotiques qui détruisirent ensuite l'anneau. La malade guérit par deuxième intention.

3e cas. Toni Antonio, 39 ans. En 1906. Amputation plastico-orthopédique

avec deux moteurs à anneau dorsal (tendon extenseur de doigts) et ventral (tendon fléchisseur de doigts). En deux mois on obtint la cicatrisation complète et l'on commença les exercices de traction sur les anneaux qui bientôt fonctionnaient parfaitement comme deux moteurs vivants. Il suffit de dire à l'opéré d'ouvrir sa main pour qu'il contracte le moteur dorsal et de fermer sa main pour qu'il contracte son anneau ventral.

M. G. Redini, est en train de fabriquer une main artificielle en employant le moteur ventral pour la flexion palmaire, et le moteur dorsal pour l'adduction du pouce.

Dans ces cas cliniques, tout en m'inspirant de l'idée géniale du Dr Vanghetti, je n'ai pas suivi ses règles minutieuses concernant l'isolement de chaque muscle et tendon.

J'ai cherché, au contraire, à laisser ces organes dans les conditions anatomiques et physiologiques les plus normales que possible en les employant en masse.

Cette méthode d'amputation très utile dans les membres thoraciques aura, à mon avis, moins d'application dans les membres abdominaux.

On est obligé de limiter le nombre des moteurs musculo-tendineux, parce qu'ils exigent une grande quantité de peau qui doit les recouvrir bien solidement, seule façon qui leur peut permettre de bien supporter la pression des cordes de la main artificielle.

M. Depage (Bruxelles). — J'emploie pour réunir les os en cas de fracture, le procédé suivant que je nomme *boulonnage des os :*

Je commence par perforer l'os au moyen d'un foret dont le diamètre est légèrement supérieur à celui du boulon. Ce foret est muni d'un chas sur lequel on charge le fil métallique. En retirant l'instrument, on attire en même temps le boulon à travers l'os de la profondeur vers la périphérie. On glisse l'écrou sur le boulon, au moyen d'un fixe-écrou qui présente comme particularité d'être creux sur toute son étendue, de façon à se laisser traverser par le fil et à pouvoir être ajusté sur l'écrou.

Les boulons se placent directement sur les fragments osseux, ou bien sont fixés par l'intermédiaire de petites attelles métalliques fenêtrées. Tous ces différents appareils sont en acier doré. Dans toutes les fractures, ils peuvent être utilisés.

Quant au manuel opératoire, il est un peu différent pour les différents os longs; de façon générale, je fais toujours deux incisions, l'une interne, l'autre externe, de façon à ne pas dépérioster l'os sur une trop grande étendue. La méthode a été employée avec succès dans un cas de fracture de la rotule, dans deux cas de fracture de cuisse et dans deux fractures de jambe.

M. Guyot (Bordeaux). — Je propose à l'occasion d'un cas *de paralysie radiale liée à une fracture de l'humérus*, une technique spéciale ayant pour but d'éviter que le nerf désenclavé ne soit enserré de nouveau par la surface du cal sur lequel il repose. Dans cette observation il y a une association de l'enclavement et de la section. Après suture nerveuse le nerf est inclus dans les muscles du voisinage. La face profonde du vaste externe, du long

supinateur et du premier radial externe est suturée à la face profonde du muscle brachial antérieur et interposée entre le nerf et l'humérus. Au-dessus on suture les plans superficiels. Une technique analogue a été utilisée ces temps derniers par Riethus, Rieffel et Mouchet. Dans tous ces cas le résultat définitif à longue échéance a été excellent et doit engager à recourir à ces procédés d'*enrobement musculaire*.

M. J. Gourdon (Bordeaux). — *Malformations congénitales atténuées de l'articulation de la hanche : signes cliniques et traitement.*

Les troubles fonctionnels entraînés par les malformations congénitales étendues de la hanche sont connues et en raison de leur importance, ont pu être nettement définies. Il est plus difficile de préciser ceux dus aux malformations restreintes de cette articulation car ils sont beaucoup moins apparents et presque impossible à rattacher à leur véritable cause par l'examen direct.

Il existe des malformations congénitales atténuées de la hanche et j'en définis les caractères relevés sur des radiographies. Les malformations atténuées donneraient lieu, d'après l'étude de trois cas faits par moi, à des symptômes cliniques apparaissant dans l'ordre suivant : sensation de fatigue appréciable déjà chez le tout jeune enfant; crampes dans les muscles de la cuisse et douleurs intermittentes dans la hanche; claudication légère. Ces divers symptômes apparaissent successivement à mesure que s'exagère la surcharge apportée dans la hanche par l'augmentation du poids du tronc, ils sont donc signalés chez les sujets à des âges différents.

Il est à noter que ces symptômes sont rattachés habituellement à des troubles de la croissance, peut-être en radiographiant le bassin des malades pourrait-on, dans certains cas, découvrir une cause plus motivée : la déformation atténuée de la hanche.

J'ai traité mes malades en favorisant la position d'abduction du membre inférieur, pour obtenir un appui plus constant de la tête du fémur sur le fond de la cavité cotyloïde, au moyen du massage et de la gymnastique active des muscles pelvi-trochantériens. Il est nécessaire dans les cas où le fémur a tendance à se déplacer vers le haut d'appliquer aussi un corset en celluloïd emboîtant exactement le bassin. Ce traitement assure des résultats durables.

M. Calot (Berk). — *Le traitement de la luxation congénitale de la hanche.*

J'insiste sur la nécessité de s'occuper des luxations congénitales de la hanche aussitôt le diagnostic fait, c'est-à-dire à 3 ans, 2 ans et même plus tôt, à 26 mois, 18 mois, 15 mois.

Plus les enfants sont jeunes, plus la réduction sera facile et plus aussi la guérison sera intégrale.

A l'appui de ces conclusions, je vous présente une trentaine d'enfants guéris de luxations congénitales simples ou doubles opérés en très bas âge, à 20 mois, 2 ans et 3 ans.

L'une de ces enfants a même été opérée à 12 mois, avant d'avoir marché; ce qui avait mis sur la voie du diagnostic, c'est le raccourcissement de 1 centimètre de l'une des jambes.

Ces enfants marchent d'une façon impeccable au point qu'il est impossible de soupçonner l'infirmité ancienne. Et les résultats anatomiques sont aussi parfaits que les résultats fonctionnels comme en témoignent les radiographies.

M. Mencière (Reims). — J'ai l'habitude de me servir *d'un levier* pour opérer la réduction mécanique et extemporanée des luxations congénitales de la hanche.

Ce levier produit un double mouvement de propulsion vers le cotyle de l'épiphyse entière : trochanter, col, tête; c'est un double mouvement de propulsion d'arrière en avant et de bas en haut.

Ce procédé est sans danger; il permet de réduire, sans à-coups, sans fractures, même dans le cas de luxation pathologique de la hanche.

Une fois la réduction opérée, il faut user de la mécanothérapie et du dressage méthodique.

Mon outillage permet de faire passer la résultante des forces déployées par un point anatomique précis, calculé de façon à éviter toute cause de fracture.

La position en flexion permet d'agir directement sur la partie antéro-supérieure de la capsule, principal obstacle à la réduction, qui est tendue comme un voile au-devant du cotyle.

M. Rémy (Paris). — J'ai eu l'occasion d'observer sur des sujets d'apparence normale, *deux fractures itératives de la rotule*, c'est-à-dire qu'après guérison d'une première brisure, une deuxième s'est produite dans le même os. Il ne s'agit donc pas d'une rupture du cal. Les cas de ce genre sont assez peu nombreux.

Dans l'un, les deux fractures successives sont de cause musculaire; dans l'autre, après une fracture par action musculaire, est survenu un traumatisme léger provoquant la deuxième cassure.

M. Lardennois (Reims). — *Application au traitement des ankyloses vicieuses du genou chez l'enfant, de l'ostéotomie chantournante des condyles du fémur.*

Le traitement des ankyloses du genou chez l'enfant est un problème très difficile à résoudre. On ne peut appliquer à l'enfant les procédés utilisés chez l'adulte.

La résection orthopédique qui détruit ou enlève fatalement les cartilages conjugaux les plus fertiles du membre inférieur, donne immédiatement la correction désirée, mais les résultats éloignés sont déplorables, car le raccourcissement du membre opéré atteint jusque 16 et 20 centimètres.

J'ai eu recours à l'ostéotomie condylienne du fémur, mais pour que les surfaces de section puissent rester largement en contact après le redressement du membre, il est nécessaire de pratiquer, non pas une ostéotomie simple, mais une ostéotomie curviligne chantournante à courbe très étendue.

Cette ostéotomie chantournante est exécutée par une technique spéciale au moyen du scie-fil de Gigli.

M. Le Fort (Lille). — *Le genu recurvatum acquis.*

Je limite ma communication au *genu recurvatum ballant* non symptomatique. Cette forme, qui n'est connue que dans une de ses variétés, le genu recurvatum, de la coxalgie, comprend en réalité 3 types :

1° Le genu recurvatum des enfants alités, dont celui de la coxalgie n'est qu'une variété;

2° Le genu recurvatum d'adaptation fonctionnelle, compensateur d'une coxalgie guérie, d'une luxation congénitale, d'un pied bot, etc. ;

3° Le genu recurvatum des enfants chétifs.

La difformité, d'habitude peu accusée (10 à 35°), s'accompagne ordinairement de genu valgum dans la troisième variété, parfois dans la seconde, rarement dans la première. Ainsi qu'on le verra sur mes radiographies, elle est d'origine osseuse, épiphysaire, et très différente du genu recurvatum rachitique.

M. Phocas (Athènes). — J'ai observé *un genu valgum très prononcé à la suite d'une vieille ostéomyélite datant de cinq ans,* chez un jeune homme de dix-huit ans. La jambe faisait avec la cuisse un angle droit, quand le sujet était couché. Dans la station debout, on voyait surtout le genu valgum. Le creux poplité avait disparu, et à sa place il existait une saillie.

L'opération a consisté à faire une ostéotomie cunéiforme intra-articulaire à base postérieure. Redressement complet. Il est rare de voir de pareilles déformations; il existe une dizaine d'observations publiées surtout à l'étranger.

M. Ménard (Berck). — *Astragalectomie dans la tuberculose tibio-tarsienne chez l'enfant.*

Dans la tuberculose tibio-tarsienne de forme grave, avec masses fongueuses et suppuration fistuleuse, l'astragalectomie réalise un drainage plus parfait que ne peut faire aucune autre intervention.

L'incision, unique, antéro-latérale, commence à un centimètre au-dessus de l'interligne tibio-tarsien et descend jusqu'à la tête astragalienne en côtoyant le faisceau tendineux. Après section du col à la pince gouge, l'astragale est enlevé avec la curette forte en deux fragments, antérieur et postérieur; on évite avec soin la blessure du calcanéum. La plaie largement ouverte est remplie de gaze iodoformée, et le pansement renouvelé chaque semaine.

La cicatrisation se fait en deux mois dans les cas simples, en trois à six mois dans les cas complexes, fistules multiples du cou-de-pied, foyers tuberculeux multiples.

Après guérison, la forme du pied est à peine altérée : talon à peine raccourci soit en hauteur, soit en longueur, voûte plantaire un peu creusée, avant-pied en varus léger. La néarthrose tibio-tarsienne peu serrée permet des mouvements étendus, s'il n'y a pas d'adhérences autour du tendon

d'Achille. Ce résultat n'exige ni appareils, ni soins spéciaux. La marche se rétablit vite chez l'enfant, avec une perfection qui soutient avantageusement la comparaison avec les résultats de la guérison spontanée dans les formes plus légères de la maladie. Chez l'adulte, les fonctions reprennent plus tardivement et sont longtemps plus laborieuses.

M. H. Brodier (Paris). — *Extirpation très étendue des veines saphènes pour varices des membres inférieurs.*

Large ablation des veines saphènes faite en avril 1903. A l'aide de 2 incisions parallèles pratiquées sur la face antéro-interne de la cuisse, on met largement à découvert les territoires flexueux de la saphène interne. Une première incision part de l'embouchure de la saphène interne dans la fémorale et aboutit au-dessous de la partie moyenne de la cuisse, une seconde incision est faite à 3 travers de doigt en dedans de la première, commence au niveau du tiers inférieur de la première incision et aboutit à la partie moyenne du condyle fémoral interne. La veine saphène interne fémorale est réséquée tout entière. L'opération est longue à cause de la ligature des nombreux rameaux veineux anastomotiques profonds. Les mêmes incisions sont pratiquées respectivement sur les 2 cuisses. L'opération se complète par la ligature des veines saphènes externes dans le creux poplité.

Opération bénigne. Disparition des douleurs. Rétablissement fonctionnel des membres inférieurs.

L'état général lui-même est amélioré non seulement au point de vue nerveux mais au point de vue du rétablissement normal des conditions de tension des liquides dans le système des voies circulatoires. Mais il est nécessaire pour que l'opération ait une action sur la tension que l'ablation des canaux veineux soit aussi large et étendue que possible.

L'indication de l'intervention n'est pas dans la présence même des varices, mais dans l'existence des phénomènes qu'elles entraînent, soit douloureux, soit fonctionnels.

Présentation d'instruments.

M. Guyot (Bordeaux). — J'ai l'honneur de présenter :

1° *Un appareil pour le redressement des pieds bots.*

2° *Un appareil pour mobiliser le coude* dans les ankyloses.

3° *Une spirale métallique* pour la réduction des fractures chez les enfants. Cet appareil est laissé 3 semaines.

4° *Un appareil de réfrigération* abdominale formé avec des tubes de caoutchouc à circulation d'eau.

M. Dupuy (Paris). — Je présente :

1° Un appareil pour maintenir les fragments dans les fractures de la clavicule.

Cet appareil est fixé par une ceinture mise au-dessus de la crête iliaque, puis par une tige surmontée d'un coussinet.

2° Un procédé de stérilisation immédiat des sondes par la formaline à 1 p. 100.

3° Un appareil de marche pour les fractures de jambe.

4° Des agrafes à prothèse externe qu'on peut enlever une fois que le cal est produit dans les fractures.

M. Gourdet (Nantes). — Je présente une sonde à demeure en caoutchouc de soie avec bout de Malécot.

M. Delagénière (Le Mans). — Voici :

1° Un écarteur des parois abdominales. L'écartement se fait au moyen d'un compas à crémaillère.

2° Un tube à drainage métallique, dans lequel on peut mettre des mèches et un tube métallique plus gros pour fixer après l'opération des appendicites à chaud.

3° Une sonde utérine à double courant.

4° Le tire-bouchon qui me sert à désenclaver les fibromes utérins.

5° Des pinces hémostatiques de Spencer Wels modifiées.

6° Un appareil pour la suture du canal cholédoque et pour les blessures latérales de l'uretère.

M. Monprofit. — Je présente :

1° Un appareil destiné à écarter les chairs dans les amputations des membres.

2° Une valve auto-fixatrice pour les laparotomies.

M. de Zawadski (Varsovie). — Voici un appareil pour donner le chloroforme, qui est une modification de l'appareil d'Harcourt.

M. Barbarin (Paris). Je présente une table orthopédique qui permet de mettre tous les appareils plâtrés dans la position horizontale en maintenant les enfants dans une immobilité rigoureuse. Quel que soit l'appareil, il ne peut s'appliquer d'une façon satisfaisante que si le corps est maintenu en extension. Il faut pour cela : 1° fixer le bassin; 2° fixer la tête en position médiane; 3° fixer les membres inférieurs dans la situation cherchée.

Les différentes pièces de l'appareil se combinent pour obtenir ce résultat :

1° *Le pelvi-support.* — La tige du pelvi-support est portée par un disque métallique fixé à la table au moyen d'une cheville vissée à cette table.

La palette peut s'élever ou s'abaisser à volonté. Une tige ronde de dix centimètres surmonte son angle inférieur et prenant point d'appui sur la symphyse s'oppose au glissement du tronc, si fréquemment entraîné par les membres inférieurs.

2° *L'appareil de fixation de la tête* est formé par des boucles à fermeture spéciale portées par de hautes tiges qu'on fixe de chaque côté de la ligne médiane, à la partie supérieure de la table. Sur ces boucles viennent se fixer les deux chefs d'une bande formant fronde qui prend en avant le menton en arrière l'occiput et qu'on peut tendre à volonté.

3° *L'appareil de fixation des membres inférieurs* est représenté par deux règles métalliques rigides fixées par une charnière au pied du pelvi-support et qui peuvent à volonté (le disque qui supporte le pied formant pivot) se rapprocher ou s'éloigner de la ligne médiane en formant avec elle un angle qui peut aller jusqu'à 90 degrés. Une vis à pression permet de les fixer dans la position voulue. Chaque règle porte sur une haute tige une pédale où se fixe le pied de l'enfant. Un sabot mobile permet les mouvements de chaque tige sur la règle correspondante.

4° *Appareil accessoire de maintien pour les épaules.* — Cet appareil qui soulage uniquement l'appareil d'extension mis à la tête se compose :

a) Pour les appareils du membre inférieur, d'un simple banc de bois ayant à peu près la hauteur du pelvi-support et qui percé de trous peut supporter des fiches également en bois, capables de devenir un obstacle aux mouvements du tronc lorsqu'elles sont bien placées sous les aisselles.

b) Pour le corset du mal de Pott, de trois tiges métalliques semblables à celles que nous avons décrites. Une de ces tiges est médiane et placée à la partie supérieure de la table. Les deux autres sont latérales et à la hauteur des épaules. Le pelvi-support remplaçant la tige inférieure on possède un système où peuvent être tendues en croix deux bandes, l'une longitudinale, l'autre transversale qui formeront sangles pour recevoir le tronc et seront prises dans l'intérieur du plâtre.

Je n'ai pas la prétention d'avoir inventé un appareil.

Je me suis contenté de combiner, de réunir les dispositifs qui m'ont paru les plus ingénieux afin d'avoir une table simple, pratique pour tous les chirurgiens en leur permettant de supprimer presque tous les aides.

La pédale se trouve dans l'appareil à extension de Volkmann, la contre-extension de la tête est celle de Sayre, de Beely, de Calot. La suspension horizontale fut employée par Petersen, Davy, Berbeley-Hill. Enfin le pelvi-support est à peu de chose près de celui de Lorenz et de Félizet. J'insiste sur ce point, estimant qu'il faut éviter d'être confondu avec les spécialistes qui, dans ces dernières années, ont « inventé » l'orthopédie et son matériel, et semblent vouloir en faire leur domaine particulier.

M. Péraire.

NOTE SUR LA
FRÉQUENCE DE L'APOPHYSE SUS-ÉPITROCHLÉENNE

Par Ch. FÉRÉ
Médecin de Bicêtre.

J'ai observé il y a une douzaine d'années un épileptique porteur d'apophyses sus-épitrochléennes symétriques, provoquant des troubles nerveux dans le domaine du cubital [1]. A propos de ce fait, j'avais relevé, chez les auteurs qui se sont occupés de cette anomalie, des différences importantes sur la fréquence, qui variait de 1 à 7 p. 100.

Ces apophyses sont faciles à explorer. D'ailleurs, par l'habitude d'examiner chaque jour un certain nombre de malades complètement à nu, dans le but d'étudier les formes et leurs anomalies, il m'était aisé de palper simultanément les deux humérus dans la partie inférieure du bord interne. Cette exploration a été répétée chaque mois régulièrement; et je ne crois pas que j'aie pu laisser échapper une apophyse, si minime qu'elle soit : j'avais fait l'éducation de mes pouces sur le sujet connu, dont les saillies étaient peu volumineuses, mais pourtant faciles à palper simultanément, en saisissant symétriquement les deux bras soit en avant, soit en arrière.

Quand j'ai signalé le fait précédent, je n'en avais pas rencontré d'autre sur 200 épileptiques adultes; je n'en ai pas vu davantage jusqu'à la fin de 1897 sur 128 autres malades du même genre. Depuis le 1er janvier 1898 jusqu'à la fin de décembre 1905, j'ai observé 1 173 aliénés adultes de formes variées; je n'ai vu qu'une seule apophyse de l'humérus gauche chez un imbécile de quarante-deux ans, qui ne connaissait pas son anomalie, dont il n'avait pas souffert. Elle était du reste très peu volumineuse, comparable à un pois.

Il s'agit donc d'une anomalie rare, puisqu'elle ne se rencontre chez des sujets, légitimement soupçonnés de dégénérescence, que dans la proportion de 0,133 p. 100 (2 p. 1 501).

1. Ch. Féré et P. Batigne, Note sur quelques phénomènes de compression du nerf cubital, produits par l'apophyse sus-épitrochlénne, *Revue neurologique*, 1894, t. II, p. 71.

Depuis que j'ai pris possession du service des enfants de l'hospice de Bicêtre (garçons), idiots, imbéciles, épileptiques et infirmes, en général par lésions nerveuses, plus faciles encore à explorer, je n'ai trouvé sur 420 sujets qu'une seule apophyse, à l'humérus gauche, chez un épileptique. Il n'est pas établi que l'apophyse sus-épitrochléenne soit plus fréquente dans cette catégorie de sujets.

La rareté de cette anomalie peut justifier la représentation radiographique d'un cas, qui offre d'ailleurs une forme peu commune.

Observation. — *Imbécillité congénitale. Épilepsie. Garçon de quinze ans.* Pas de trace d'hérédité névropathique, famille nombreuse. Il est le 7e

Fig. 1. — Radiographie du coude gauche.

de 9 enfants, sans troubles nerveux. Il est né à terme, mais après trente-six heures de travail en état de syncope, résolu après quelques excitations cutanées; n'a marché qu'à deux ans et n'a parlé qu'à trois; il n'a été propre

qu'à six ans, a eu une chute de rectum guéri par l'électricité. La nourrice a signalé des convulsions : tombait brusquement sans mouvement, puis s'agitait de tremblement des mains. Depuis l'âge de trois ans, il a eu des crises, environ deux fois par jour, de raideur des membres supérieurs, suivie

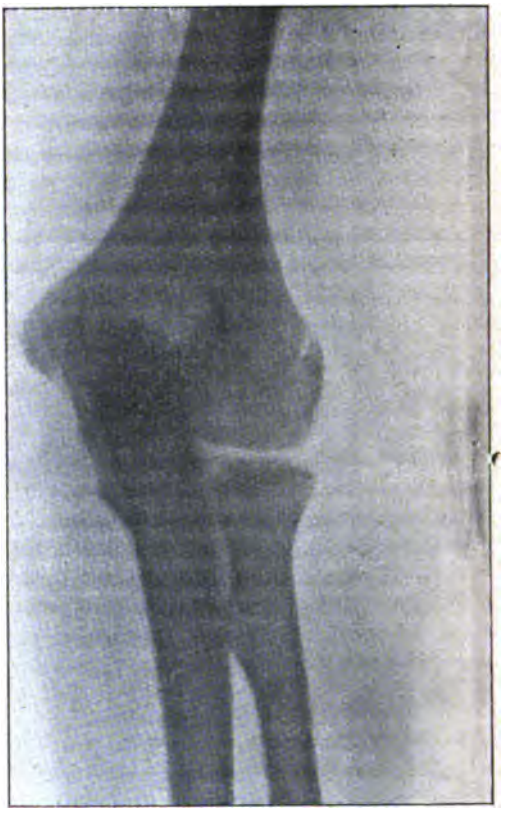

Fig. 2. — Radiographie du coude droit.

de tremblement sans perte de connaissance. Il a des crises de colère, aime à voir le feu, tendance à l'allumer; il aime à déchirer du papier. Onanisme fréquent, depuis l'âge de sept à huit ans. A eu la pelade vers dix ans. N'a jamais subi de traumatismes. La mère attribue l'épilepsie à la peur qu'elle a eue elle-même d'un épileptique pendant sa grossesse; dans ses premières années, elle a remarqué le retard général. Il n'a frappé par aucune anomalie morphologique grossière, ne présente aucun trouble d'évolution dentaire.

Sur le bord interne de l'humérus gauche, sur le prolongement de la crête sus-épithrochléenne, à peu près à la limite du corps cylindrique de l'os et du renflement qui constitue l'extrémité inférieure, on sent une saillie, qui

paraît à peu près régulièrement cylindrique de trois centimètres de hauteur, dirigée dans l'axe transversal. La radiographie nous montre que cette saillie cylindrique est rétrécie en sablier à sa partie moyenne (fig. 1). Il n'existe rien de semblable dans la région homologue de l'humérus droit (fig. 2). La photographie confirme le renseignement de la palpation qui donne la sensation d'une masse régulière et lisse, qui fait partie de l'os, dont elle partage la consistance. Le sujet n'avait aucune connaissance de cette difformité, c'est-à-dire qu'elle est indolore; il n'en a jamais eu d'ailleurs aucun inconvénient, si passager que ce soit; les mouvements les plus étendus de l'avant-bras ne provoquent aucune sensibilité anormale.

Les quelques pièces anatomiques, relatives à cette anomalie de développement que j'ai eu occasion d'observer, m'ont donné l'impression d'une trace de paroi de canal, en raison de la direction en crochet de la masse et de ses irrégularités. Mais, je le répète, ce n'est pas surtout en raison de sa forme, que j'ai signalé cette apophyse sus-épitrochléenne, c'est en raison de sa rareté; car, quand on la cherche, il est aussi facile de l'observer par le palper sur le vivant que par la vue sur le squelette; or, elle est exceptionnelle dans plusieurs catégories de dégénérés, qui paraissent plus prédisposés; nous n'en trouvons qu'un nombre infime.

Les anomalies anatomiques qui ont été désignées comme des stigmates de dégénérescence sont des traces des anomalies de développement; et elles peuvent faire prévoir des anomalies fonctionnelles, mentales ou autres; mais la dégénérescence n'est pas nécessairement caractérisée par une anomalie anatomique, et une anomalie ne caractérise pas la dégénérescence. La dégénérescence mentale peut être réalisée par des troubles d'évolution du système nerveux, qui continue à se développer longtemps après que la morphologie est fixée. Les dégénérés les plus gravement atteints, comme les idiots, peuvent manquer de stigmates tératologiques et même de déviations[1].

1. G. L. Wolton, The prevailing conception of degeneracy and regenerate, with a plea for introducing the supplementary terms deviateds and deviate, *Boston med. and surg. Journ.*, 1904, vol. CI, p. 61.

DU PIED VARUS CONGÉNITAL

(PATHOGÉNIE ET TRAITEMENT)

Par le Dr DE VLACCOS (Mytilène)

Membre correspondant de la Société de Chirurgie de Paris, Professeur agrégé à l'Université d'Athènes.

On ne dira pas que nous cherchons la nouveauté; il n'y a pas de sujet, dans la médecine, dont on se soit plus occupé que du pied varus congénital, et qui semble plus rebattu. Mais ce n'est pas une raison de n'y pas revenir. Outre que les sujets dont on a beaucoup parlé sont précisément ceux dont il y a beaucoup à dire, quand ce ce ne serait que pour discuter ce qui a été écrit, celui-ci est particulièrement intéressant, car, malgré l'abondance des travaux, il y reste encore beaucoup d'obscurité.

Nous ne nous flattons pas de la dissiper; on ne le verra que trop dans le cours de ce travail. Cependant, il nous semble que ce que nous avons vu pourrait jeter quelque lumière. Voilà notre seule excuse dans le choix de notre sujet.

Au cours de notre pratique, déjà longue, il nous est arrivé assez fréquemment d'observer des pieds varus congénitaux, qui après avoir subi soit une intervention sanglante, soit un traitement orthopédique de douceur, ont récidivé après quelque temps au grand désespoir des parents de nos petits malades. Et cependant il s'agit là d'une difformité, dont le traitement a depuis longtemps été l'objet d'études approfondies et dont la nature et l'étiologie ont inspiré de nombreux travaux. A quoi donc faut-il attribuer cette fréquente impuissance de nos moyens thérapeutiques? Devons-nous la rattacher à nos connaissances théoriques erronées ou bien à l'insuffisance, à la défectuosité de nos moyens curatifs? Afin de rechercher la cause de nos fréquents insuccès, nous pensons qu'il faudrait avant tout nous entendre sur la pathogénie du pied varus congénital.

Parmi les nombreuses théories qui ont joui d'un très grand crédit dans l'étiologie du pied bot congénital, il faut incontestablement

placer en première ligne la théorie de Duchenne (de Boulogne), qui, sous l'influence des idées électro-physiologiques dont la paternité lui revient à juste titre, a recherché à rattacher exclusivement cette attitude vicieuse congénitale d'une part à la paralysie de certains muscles et de l'autre à la contracture consécutive des muscles antagonistes. J. Guérin, avec la fougue de son caractère, se fit le défenseur de cette théorie de Duchenne; et ainsi le varus équin congénital fut considéré comme un vulgaire pied bot paralytique d'origine utérine. Cette théorie, vraie tout au plus pour les pieds varus paralytiques accompagnant certaines altérations médullaires ou cérébro-médullaires congénitales, est inacceptable pour la majorité des varus congénitaux.

Dans le pied bot congénital, dont il est question, les muscles ne sont pas paralysés et s'ils réagissent moins au courant électrique que ceux des individus sains, ce fait ne saurait point être interprété en faveur de la théorie de l'**altération primitive du système nerveux**, car, si celle-ci était en cause, il y aurait indubitablement des troubles trophiques évidents, des dégénérescences fibreuses ou fibro-adipeuses des muscles intéressés, comme cela se voit toujours dans le varus paralytique. D'ailleurs la nécroscopie a toujours fait constater dans le varus paralytique des lésions patentes des centres cérébro-spinaux, qui n'ont jamais été observées dans le varus congénital non paralytique. Par conséquent par aucun argument on ne saurait soutenir la théorie de l'altération primitive du système nerveux soit périphérique, soit central dans la pathogénie du varus congénital.

En opposition à cette théorie se trouve celle qui attribue le varus congénital à *un vice de développement* et dont Eschricht s'est fait le défenseur. Mais par vice de développement on ne doit pas entendre ici, comme d'aucuns prétendent, un développement incomplet du squelette. Non! Ces arrêts de développement, ou même absence congénitale d'un os quelconque, n'ont rien à voir avec le sujet qui nous occupe. Par vice de développement, nous entendons *la persistance de l'attitude fœtale intra-utérine longtemps après la naissance.*

Si l'on examinait l'attitude des pieds d'un nouveau-né ou ceux même d'un enfant de quelques semaines on constaterait que le bord externe du pied est plus bas que le bord interne; que la plante par conséquent est renversée en dedans et que le pied se trouve dans l'attitude de la pronation. C'est la position *varus physiologique*, qui domine même après la naissance pendant un certain temps et qui se corrige progressivement, afin de permettre à l'enfant d'accommoder sa statique aux exigences de la vie extra-utérine. Mais, lorsque

sous l'influence des causes que nous examinerons plus loin, l'attitude fœtale du pied s'est maintenue longtemps après la naissance et s'est même accentuée, alors nous avons une attitude *permanente* du pied en varus équin congénital, qui de physiologique qu'elle était au début deviendra pathologique par sa persistance.

Il est à noter, et cela pour des raisons thérapeutiques dont nous parlerons plus tard, que cette attitude fœtale n'intéresse pas seulement le pied; le genou et aussi la hanche sont modifiés dans leur position et une observation attentive fera toujours constater cette disposition articulaire du genou compensatrice de l'attitude du pied.

Il ressort par conséquent de ce que nous venons de dire que la position du pied en varus équin est réellement une attitude physiologique au début de la vie utérine, qui diminue progressivement, avant comme après la naissance, en s'adaptant aux exigences de la vie extra-utérine. Mais alors quelles sont les causes qui en arrêtant le développement ultérieur des jointures obligent le pied à conserver son attitude fœtale?

Nous savons que le poids du corps et l'usage des membres modifient complètement l'attitude fœtale, déjà progressivement modifiée dans les dernières périodes de la vie utérine. C'est une loi naturelle, loi d'adaptation, que nous rencontrons à chaque pas dans la vie. Nous pouvons donc conclure que, toutes les fois qu'il y a infraction à cette loi, nous sommes en présence d'un état pathologique. Mais quel est ce processus pathologique qui arrête le développement normal du pied, du moment qu'il est admis que dans le varus congénital les mouvements des muscles ne sont pas entravés par des lésions nerveuses occasionnant des paralysies musculaires? Ne pourrait-on pas rechercher la cause en dehors du fœtus et admettre dans la pathogénie du varus équin la théorie bien ancienne de l'influence du contenant sur le contenu? Tâchons de concilier avec cette théorie hippocratique les conditions anatomiques et physiologiques du varus congénital.

Pendant la vie utérine les mouvements du fœtus se font sentir à une époque bien déterminée; ils sont tantôt forts et bien sentis, comme si le fœtus changeait de position, et tantôt faibles et à peine transmis comme s'ils étaient dus à des contractions musculaires. Il est bien probable que tous ces mouvements sont des exercices musculaires inconscients du fœtus, ayant pour but d'une part de mobiliser les muscles, afin de les empêcher de rester en contraction permanente, et d'autre part de servir à la formation des articulations. Si maintenant, pour une cause quelconque, les mouve-

ments du fœtus sont entravés et celui-ci est immobilisé dans une même attitude, la loi générale qui domine dans la vie des êtres prévaudra aussi pendant la vie utérine; c'est-à-dire que les muscles, dont les attaches restent rapprochées en permanence finissent par tomber dans un état de contracture, dont la distension passive ne s'obtiendra que par la force. Tandis que les muscles antagonistes restent distendus, s'allongent, se relâchent progressivement et finissent par perdre beaucoup de leur contractilité, que le courant électrique d'ailleurs nous montre très affaiblie même après la cessation de la contracture de leurs antagonistes.

Cette conception suffit, croyons-nous, pour expliquer l'état des muscles dans le varus congénital, sans avoir recours à l'hypothèse d'une maladie des centres nerveux.

Une fois les muscles dans cet état et incapables de se contracter, les articulations correspondantes s'enraidiront dans l'état même où elles se trouvent à la période relative de la vie fœtale, et la croissance ultérieure du fœtus ne pourra plus changer ces conditions. Et c'est précisément contre ces modifications articulaires accompagnées ou non d'altérations ostéo-cartilagineuses que nous aurons à lutter par la suite, lorsque nous entreprendrons le traitement orthopédique du pied déformé. Nous ne parviendrons jamais à redresser et à fixer définitivement le pied en bonne attitude du seul fait d'avoir vaincu la contracture musculaire; il nous faudra agir par des manœuvres soutenues et méthodiques dans un sens contraire aux forces qui ont fixé l'attitude vicieuse pendant la vie utérine, afin de faire prendre aux articulations une direction différente.

Les ligaments du pied sont intéressés au même degré que les muscles. Ils se rétractent, se raccourcissent définitivement lorsque leurs points d'attache se trouvent rapprochés et immobilisés pendant longtemps. Ce fait devient bien évident pour l'aponévrose plantaire qui dans le varus équin très accusé est tellement tendue que nous sommes souvent obligés de l'exciser pour aplanir la plante et redresser les métatarsiens et les orteils. C'est à cette rétraction prononcée de l'aponévrose plantaire, lorsqu'elle persiste longtemps après la naissance, qu'est certainement dû le raccourcissement des métatarsiens qui fait paraître le pied corrigé toujours plus court que le pied sain.

Comme on voit, nous ne trouvons aucun obstacle pour ne pas admettre que les conditions anatomiques et physiologiques du pied varus soient dues à la situation gênée du fœtus dans la cavité utérine. D'ailleurs l'influence de l'étroitesse de l'espace intra-utérin sur l'attitude du fœtus ne se manifeste pas seulement par la défor-

mation du pied en varus; d'autres anomalies des articles fœtaux peuvent être observées.

Déjà, en 1833, J. Martin, partisan de la théorie de la pression utérine sur la production des attitudes vicieuses, avait publié un atlas où figuraient les diverses positions défectueuses du fœtus qui pouvaient en dériver : pied varus, pied valgus, main vara, etc. Il existe donc un pied valgus congénital, qui naît dans des conditions opposées à celles du pied varus. Cependant ce valgus congénital a peu d'analogie avec le pied valgus acquis; c'est en réalité un pied en abduction; il accompagne fréquemment le pied varus du côté opposé et est dû à ce que le pied varus le premier en date vient se loger par sa plante concave sous la plante de l'autre pied, de sorte que celui-ci tourne en dehors, en même temps que son axe articulaire entre le talus et l'os naviculaire, ne pouvant échapper à la pression par suite du manque d'espace. Martin cite quelques cas de ce genre et en dessine un. Mais les observations les plus évidentes furent faites par Volkmann[1] et B. Lücke. Le cas de Volkmann concernait le cadavre d'un nouveau-né, chez qui l'on constatait un pied varus à droite et un valgus à gauche, qui s'appliquaient sans effort l'un sur l'autre. Le cas de Lücke a trait à un nouveau-né de quelques semaines, dont l'observation a été relatée tout au long dans la thèse inaugurale de son élève Francillon[2]. Mais, ce qu'il y a à retenir de très particulier, dans l'observation de Volkmann comme dans celle de Lücke, c'est que dans les deux cas les nouveau-nés portaient au point le plus proéminent du cuboïde du pied varus un *œil de perdrix congénital*, dont l'origine remontait indubitablement à la vie utérine, aucun des nouveau-nés n'ayant porté de souliers! Ne voit-on pas en cela une preuve évidente de la pression énergique exercée par l'utérus sur ces parties fœtales?

Comme cause de cette compression du fœtus par les parois utérines on a admis la pénurie du liquide amniotique. Le fait a été plusieurs fois constaté, et pour notre part nous avons pu vérifier cette cause dans trois cas personnels.

Observation I. — Mme J..., enceinte pour la cinquième fois. Développement modéré du ventre. Mouvements actifs du fœtus à peine accusés. Elle accouche à terme normalement, presque *à sec*, d'un fœtus de 2 800 grammes, avec pied varus droit très prononcé.

Obs. II. — La femme L..., mère de deux enfants, devient grosse. A son septième mois, elle sent à peine les mouvements de son enfant au point

1. Volkmann, *Deutsche Klinik*, Aug. 1863.
2. Francillon, *De l'étiologie du pied bot congénital*. Thèse inaug., Berne, 1869.

qu'elle le croit malade. Son ventre est modérément développé. Elle accouche à terme d'un enfant de 3000 grammes, avec les deux pieds en varus. Pendant l'accouchement, la perte en eau a été évaluée à 100 grammes environ.

Obs. III. — La femme N..., ouvrière, deux fois mère, donne le jour la première fois à un enfant de huit mois, dont le pied droit est en varus; à sa deuxième grossesse, elle accouche à terme d'un fils avec double pied varus léger. Les deux accouchements se font *à sec*.

Nous n'ignorons pas que des pieds varus furent observés dans des cas avec liquide amniotique normal comme quantité; et Cruveilhier a même publié des observations d'hydramnios avec pied bot. Mais a-t-on eu soin de noter dans ces observations le degré de la malformation? Ce qui serait cependant d'une réelle importance.

Le liquide amniotique peut en effet faire défaut pendant la première moitié de la grossesse et alors la compression du muscle utérin a tout le temps d'agir sur le fœtus et de faire naître le pied bot. Mais, comme la malformation n'est jamais au début très prononcée et qu'elle s'accentue au fur et à mesure que la cavité utérine devient étroite par le développement progressif du fœtus, il est logique de penser qu'à un moment donné de la gestation, l'amnios, venant à sécréter une plus grande quantité de liquide, distend l'utérus et permet au fœtus d'évoluer librement en mettant fin par conséquent à la compression exercée par le muscle utérin. C'est ainsi qu'on expliquerait les observation des pieds varus légers ou à peine ébauchés avec liquide amniotique normal.

L'absence donc ou la pénurie du liquide amniotique donne une explication satisfaisante des conditions qui président à la production du pied varus congénital. Il est à noter cependant que d'autres causes encore peuvent, en diminuant la capacité utérine, avoir le même effet sur l'attitude du fœtus. Telles sont par exemple les diverses tumeurs cavitaires, interstitielles ou abdominales de l'utérus. Mais le mécanisme est toujours le même : *défaut d'espace, pression anormale, accommodation forcée et permanente, évolution entravée du fœtus.*

Si le pied bot est abandonné à lui-même jusqu'à l'âge où l'enfant commencera à marcher, le varus s'accentuera et l'attitude vicieuse s'aggravera; le pied sera atteint dans son développement en longueur, l'atrophie des muscles immobilisés par la contracture surviendra et le petit malade ressemblera à un individu porteur d'une jambe en bois. Lorsque l'enfant commencera à user plus librement de ses membres et à courir, les conditions d'aggravation de l'attitude vicieuse augmenteront notablement; parce que le poids du

corps ajoutera son influence en faisant tomber l'axe de la jambe plus en dehors vers le bord externe du pied : ce qui abaissera davantage la malléole externe, physiologiquement plus basse, et imprimera un renversement, une rotation en dedans de la plante qui s'incurvera, s'enroulera au point de rapprocher les orteils du calcanéum. Ces individus finissent à la longue par marcher sur le dos du pied, qui bientôt s'ulcère et rend par les souffrances qu'il provoque toute marche impossible. C'est dans ces cas avancés qu'on rencontre ces lésions articulaires ankylosantes, ces usures osseuses, ces hypertrophies ou atrophies partielles de certains os tarsiens (astragale, scaphoïde), ces subluxuations, ces déviations, ces transfigurations en somme squelettiques que Mayer, en Allemagne, Farabeuf, Ch. Nélaton et T. Monod, Jaboulay et d'autres en France, décrivirent si bien et que Mauclaire résuma dans sa monographie « sur les malformations congénitales » du *Traité de Chirurgie* de Le Dentu et P. Delbet.

Ces considérations doivent donc guider le praticien et l'engager à traiter de bonne heure le varus congénital, avant qu'il n'ait acquis ce haut degré de déformation et n'ait présenté ces lésions avancées qui rendront le traitement plus long, plus difficile, et souvent impuissant.

Mais ici naît la question du meilleur traitement du varus congénital.

Deux méthodes thérapeutiques sont en présence : celle des moyens orthopédiques et purement mécaniques et la méthode sanglante que la chirurgie contemporaine a singulièrement enrichie et rendue bénigne. Toutes deux ont à leur actif des guérisons réelles, toutes deux comptent des échecs. Le succès ou l'insuccès dépendent non des méthodes employées, mais du choix opportun de celles-ci pour chaque cas spécial, et surtout de la surveillance intelligente de la « période de convalescence », afin d'assurer la stabilité de la correction obtenue. Ce qui revient à dire que le choix de la méthode dépend non seulement de la gravité du varus, mais aussi de l'époque à laquelle on entreprendra la guérison, et qu'on ne saurait employer uniformément dans tous les cas tel moyen à l'exclusion de tel autre. Ici comme ailleurs superposer à chaque cas son indication thérapeuthique est affaire d'appréciation, de tact. Nous devons adapter, modeler, subordonner nos moyens aux indications qui découlent de l'étude approfondie de chaque malade que nous aurons à traiter, et non pas vouloir ramener tous les cas à un type curatif uniforme : ce qui nous mènerait à des échecs certains.

Dans les cas légers de varus congénital, et ils le sont presque tous au début de la vie extra-utérine, c'est dès la naissance qu'il y a avantage à commencer le traitement. Tous sont d'accord sur ce point. Dubreuil en France, Czerny en Allemagne, entreprennent la correction dès les deux premières semaines de la naissance. Sayre est même plus pressé, et nous partageons parfaitement sa manière de voir; tant vaut commencer dès les premiers jours le traitement qu'attendre deux ou trois semaines. Les manipulations, qui ont pour but de masser les parties molles, d'assouplir le pied, de façonner les os encore cartilagineux et de la sorte rectifier, redresser progressivement par la douceur et la patience l'attitude vicieuse, sont évidemment le moyen le plus simple. Hippocrate conseillait déjà ce pétrissage du pied que des rebouteurs et des empiriques exploitèrent seuls pendant longtemps sans discernement, au point de le discréditer. Ces manipulations cependant judicieusement appliquées donnent à elles seules de vraies guérisons, et dans d'autres cas elles complètent d'autres traitements plus énergiques. Wolff, Graser, Krauss, Büngner, König, en Allemagne, sont partisans convaincus des procédés mécaniques à l'exclusion de tout autre traitement opératoire.

Cette méthode de douceur consiste à fixer d'une main la région malléolaire et le talon, l'avant-pied de l'autre, et à redresser l'équinisme en corrigeant simultanément le varus. Ces séances correctives exigent rarement une force notable. C'est plutôt par la répétition fréquente de ces manipulations continues et progressives, qui doivent être faites tous les jours et même deux fois par jour durant cinq à dix minutes, qu'on arrivera sûrement à placer le pied en bonne attitude. Par ces seules manœuvres, nous avons obtenu pour notre part huit guérisons dans huit cas de varus, dont deux doubles, et cela dans l'espace d'un à deux mois. Peut-être sommes-nous tombé sur une série heureuse; c'est possible, mais le fait n'en est pas moins réel. Cependant il faut bien convenir que la méthode est de longue haleine et qu'il faut de la persévérance et de la patience; de la persévérance de la part de l'homme de l'art, et grande patience de la part des parents trop enclins, hélas! à se décourager d'un traitement qui ne répond pas assez tôt à leur attente. Voilà le seul défaut de la méthode. Plus tard elle est insuffisante; et, lorsque trois à quatre mois sont passés depuis la naissance, c'est le *redressement manuel forcé* rapide, qui sera nécessaire pour arriver à briser les résistances fibro-ligamenteuses et même articulaires. L'anesthésie serait de rigueur en pareille occurrence, car sans elle la *tarsoplasie* forcée serait insupportable pour le petit malade.

Ce redressement forcé, préconisé en France par J. Guérin,

Vincent, Delore et ses élèves Jomard et Baillez, a donné d'excellents résultats à König, Lorenz, Hoffa, Huëter, Czerny, Steinecke, Jorgue et autres. Mais, pour qu'il donne tout ce qu'on lui demande, il doit être complété par un appareil de contention, dont le meilleur nous semble l'appareil plâtré bien placé. Cependant nous croyons qu'il serait d'une grande utilité dans les cas de varus invétérés, qui nécessiteraient le redressement manuel forcé, de commencer par la section du tendon d'Achille et dans les formes graves y ajouter l'aponévrotomie plantaire associée exceptionnellement à celle des deux jambiers, et aussitôt après redresser et immobiliser le pied pendant un mois dans un plâtre, contrôlé attentivement, qui pourrait être appliqué immédiatement ou bien quarante-huit heures après, comme le veut Dubreuil. Mais, une fois le pied débarrassé de son appareil, on ne l'abandonnera pas à son sort; on ne saurait obtenir un bon résultat orthomorphique durable qu'à la condition d'entreprendre le traitement régulier par le massage sous peine de rechute. Car, s'il est possible de guérir le pied varus congénital sans opération, le résultat obtenu s'effacera à la longue et le sujet ne recouvrera pas l'état physiologique sans des soins consécutifs intelligents, minutieux et persévérants.

La ténotomie du tendon d'Achille seule ou associée à l'aponévrotomie plantaire n'a certainement d'autre but que celui de neutraliser certaines forces qui s'opposent à la correction du pied. Il est à noter que ces forces auraient fini par céder à la longue aux manipulations lentes et au redressement progressif du pied. Mais, vu la bénignité absolue aujourd'hui de ces aponévrotomies, nous ne voyons pas pourquoi ne pas y avoir recours, afin d'abréger notablement la durée du traitement orthopédique.

Nous ne parlerons que pour mémoire des redresseurs forcés ou tarsoclastes; nous n'en sommes pas partisan, malgré les noms illustres qui s'y attachent (Trélat, D. Mollière, Vincent, Bradford, etc.). Car c'est par des lésions articulaires graves et des délabrements intenses qu'on arrive à rectifier le pied, et quelquefois les malades ont payé de leur vie la correction brutale de leur difformité.

Nous pensons que, par les moyens que nous venons d'énumérer succinctement, complétés ou non par certains appareils correcteurs, dont la variété infinie entraînerait une trop longue description, on arriverait toujours, si l'on s'y prenait à temps, à guérir le varus congénital. Toutes les autres méthodes ou procédés sanglants, tels que les tarsectomies antérieure ou postérieure, l'arthrotomie médio-tarsienne ou opération de Buchanam-Phelps, simple ou associée à l'astragalectomie d'Ollier, les procédés de Kirmisson, de Phocas, de

Jalaguier, d'Ogston, de Trendelenburg, et tant d'autres procédés qui font honneur à l'ingéniosité de leurs auteurs, mais dont l'énumération et la description ne sauraient trouver place que dans un traité complet sur la matière, seraient dans la majorité des cas des interventions exceptionnelles, si on redressait à temps le varus congénital.

Mais là ne se limite pas l'œuvre du chirurgien : il doit encore et surtout prévenir les récidives, si fréquentes et si déconcertantes, ainsi que nous l'avons laissé entendre au début de ce travail. Pour arriver à ce résultat, il faut dans tous les cas graves de varus congénital tenir grand compte des anomalies dans l'*attitude du genou* et *de la hanche*.

Nous avons déjà dit ailleurs que l'attitude fœtale du pied comportait une attitude fœtale du genou et de la hanche, qui persiste quelque temps encore après la naissance. — Les mêmes causes qui fixent cette attitude fœtale du pied, doivent naturellement agir aussi au niveau du genou et de la hanche. Et la seule cause de tant de récidives notées après le redressement du pied varus réside précisément dans la négligence complète de la correction de cet état combiné.

L'axe du genou chez le fœtus est, de même que dans le cas de pied varus, différent de l'axe normal, c'est-à-dire que celui-ci tombe non entre les condyles fémoraux, mais décrit une ligne courbe qui se dirige du rebord antérieur du condyle externe, vers le rebord postérieur du condyle interne, de sorte que l'attitude du genou dans la flexion complète se rapprocherait de celle du genou varus, et dans la forte extension de celle du genou valgus. D'ailleurs, pour constater cette attitude en valgus du genou en extension dans le cas de pied varus congénital, on n'a qu'à rechercher la situation de la rotule par rapport à l'articulation; veut-on savoir où elle se trouve? Sur le condyle externe. Pour ce qui est de l'articulation de la hanche, elle est empêchée dans ses mouvements de rotation en dehors et d'abduction.

Qu'arrive-t-il donc chez un enfant, dont on a corrigé le pied varus et qui commence à marcher? Il cherchera d'abord à marcher sur la plante du pied; mais, comme la cuisse est tournée en dedans, le genou conservera son attitude en varus, par conséquent l'axe de la jambe tombera sur la région interne et postérieure du pied, de sorte que pour déplacer la direction de la gravité un peu en dehors et assurer sa statique, il cherchera à reprendre l'ancienne attitude du pied et commencera à s'appuyer sur le bord externe de celui-ci. Voilà pourquoi et comment se produisent les récidives du pied varus.

Il résulte donc de ce que nous venons de dire que, dans tout traitement manuel ou mécanique du pied varus congénital accentué, il faut prendre en considération l'attitude du genou et de la hanche. Et, si après les manœuvres correctives, on se voit dans la nécessité d'appliquer un des nombreux appareils orthopédiques inventés, afin de lutter efficacement contre l'attitude du genou et contre la torsion de la jambe ou même de celle du membre tout entier, il faudra prolonger les tuteurs de l'appareil jusqu'au bassin qui servira de point d'appui. Si l'on constate en même temps un état de contracture prononcé des abducteurs, au lieu de se perdre dans les illusions d'un traitement orthopédique, mieux vaudrait ténotomiser les abducteurs. Mais nous répétons, en terminant, que tous ces moyens ne seront de mise que dans les cas invétérés, pour qui le redressement seul du pied n'a été ni suffisant, ni stable.

INDICATIONS OPÉRATOIRES
DES
TRAUMATISMES ANCIENS DU CRÂNE [1]

Par Léon TIXIER
Interne des hôpitaux de Paris.

Si les indications chirurgicales des traumatismes récents du crâne sont nettes et précises, il n'en est pas de même pour les traumatismes anciens.

On peut voir survenir, plus ou moins longtemps après un traumatisme cranien, des accidents de démence, d'hystérie, de vésanie, de paralysie générale, de neurasthénie; ces cas sont entièrement du ressort de la psychiatrie; nous les laisserons donc systématiquement de côté. Ces différentes manifestations, étudiées dans une thèse récente [2], pourront peut-être, dans un avenir plus ou moins rapproché, bénéficier d'une technique chirurgicale appropriée; mais, à l'heure actuelle, nous ne pouvons nous en occuper, puisqu'ils ne font pas partie de la pratique chirurgicale courante des services hospitaliers.

Il y a d'ailleurs lieu de distinguer ces complications, tardives et jusqu'alors incurables pour la plupart, des troubles mentaux qui coexistent avec les symptômes que nous étudierons. Nous consacrerons un chapitre à ce groupe de faits, qui, dans bien des cas, sont heureusement modifiés par une intervention chirurgicale, et nous verrons dans quelle mesure ils doivent intervenir dans les indications opératoires.

Parmi les accidents que l'on a coutume de voir survenir à la suite d'un traumatisme cranien, figurent les complications d'ordre septique, au premier rang desquelles nous devons placer les collections purulentes. Celles-ci se développent le plus souvent peu de

1. Mémoire couronné par la Société de Chirurgie. Prix Demarquay, 1906.
2. Violet, *Les traumatismes crâniens dans leurs rapports avec l'aliénation mentale*, Thèse de Paris, 1905.

temps après le traumatisme initial et sont la conséquence directe de l'infection des plans superficiels; ces complications constituent le groupe important des accidents secondaires, et il s'agit dans ces conditions soit de collections qui se développent entre l'os et la dure-mère, soit de réactions méningées d'ordre inflammatoire, ou bien encore d'abcès corticaux.

La variété d'abcès du cerveau qui nous intéresse davantage dans ce travail est celle dans laquelle la suppuration se produit très longtemps après le traumatisme initial; l'abcès se développe parfois très loin de la cicatrice cutanée et il est impossible le plus souvent de trouver la porte d'entrée. D'ailleurs depuis que les chirurgiens ont attiré l'attention sur la fréquence des abcès intracraniens consécutifs à une otorrhée chronique et souvent latente, les cas d'abcès d'origine vraiment traumatique à longue échéance ont considérablement diminué. Nous ne pensons pas que l'abcès cérébral tardif puisse donner lieu à des indications chirurgicales spéciales. En effet, si les symptômes observés sont ceux d'une inflammation cérébro-méningée joints à des troubles témoignant d'une augmentation de la tension intracranienne ou à des signes de localisation, le diagnostic de l'intervention ne fera de doute pour personne : il est nécessaire d'ouvrir l'abcès le plus tôt possible.

Si, comme cela est rare, mais certain, une suppuration profonde ne se traduit par aucune élévation de température, ni par aucune modification de l'état général, les symptômes seront exactement les mêmes que s'il s'agissait par exemple d'un kyste séreux du cerveau. Qu'il existe des troubles cérébraux diffus ou des signes de localisation, rien ne permet de les rapporter à leur véritable cause.

Ce sont les raisons pour lesquelles il ne nous a pas semblé utile de séparer des indications symptomatiques générales les indications chirurgicales des complications tardives septiques.

On peut observer des accidents tardifs consécutifs à des traumatismes anciens du crâne dans trois conditions différentes.

1° Le blessé n'a eu aucun accident sérieux immédiat : tout s'est borné à de la commotion cérébrale ou à une plaie minime des téguments. Puis, longtemps après, des troubles cérébraux plus ou moins graves apparaissent, alors que le malade a souvent perdu le souvenir du traumatisme initial.

2° Dans une autre catégorie de faits, on peut ranger les observations dans lesquelles les accidents immédiats ont été importants; la guérison a cependant semblé complète et définitive; lorsque sans cause appréciable on voit survenir, longtemps après, de nouveaux troubles cérébraux.

3° Enfin, il n'est pas exceptionnel de voir les signes initiaux s'améliorer sans disparaître totalement. Les accidents minimes sont compatibles avec une existence presque normale durant de longues années; quand subitement une aggravation se produit.

D'ailleurs il n'existe le plus souvent aucun rapport entre la gravité des accidents initiaux et les accidents tardifs. Rien n'est plus variable que leur mode de début et les modalités cliniques auxquels ils donnent lieu. Il nous semble permis de comparer à cet égard les accidents appendiculaires aux accidents tardifs consécutifs aux traumatismes craniens; lorsqu'un malade a eu une crise d'appendicite aiguë il est matériellement impossible au chirurgien de dire si une nouvelle crise appendiculaire aura lieu, quand elle se produira, et ce qu'elle sera au point de vue de la gravité des accidents.

L'essentiel est de savoir que tout traumatisme cranien, quel qu'il soit, peut engendrer dans la suite, même après guérison complète mais apparente, des accidents tardifs plus ou moins graves.

Les observations, que nous avons réunies à l'appui de nos conclusions, ont été prises au hasard, sans aucune idée préconçue, sans avoir pour but de mettre en lumière tel ou tel groupe de faits. Nous avons dû cependant laisser de côté une grande quantité d'observations : l'absence de renseignements essentiels rendait les unes inutilisables; la présentation des malades aussitôt l'opération rendait les autres peu probantes. Nous avons toutefois retenu celles qui, bien qu'incomplètes, présentaient un intérêt scientifique particulier.

Avant d'aborder l'étude des indications symptomatiques, il nous semble indispensable de passer en revue les différentes lésions anatomiques. Nous verrons dans quelle mesure elles sont en relation avec les phénomènes observés et si des interventions chirurgicales sont susceptibles, en les supprimant ou en les modifiant, de faire disparaître les accidents.

LÉSIONS ANATOMIQUES

I. — Lésions du cuir chevelu.

Les lésions de cette nature sont en général peu intéressantes; elles ne présentent rien de particulier au point de vue anatomo-pathologique. Dans certains cas, le tissu cicatriciel adhère au périoste, la pression réveille une douleur très localisée; mais ce sont là des lésions simples qu'une excision totale fera disparaître.

On observe plus rarement une fusion complète de la face interne

des téguments avec la dure-mère ou même avec le cortex. Cela se voit à la suite de traumatismes d'une violence extrême, qui ont déterminé un éclatement de la boîte cranienne avec élimination des esquilles. Dans ces conditions, le cuir chevelu se transforme en un tissu cicatriciel qui devient de plus en plus dur et fibreux. Il est dès lors impossible de reconnaître à l'opération les téguments et les méninges; il n'existe qu'une plaque fibreuse parfois très résistante.

II. — Lésions des os du crane.

L'hypertrophie, l'atrophie ou la vascularisation exagérée des os du crâne peuvent s'observer isolément, à l'exclusion des lésions dure-mériennes ou cérébrales. Ces faits sont plus rares que les lésions complexes et donnent lieu généralement à une céphalée rebelle à tout traitement palliatif.

Rien n'est d'ailleurs plus variable que les différents degrés d'altérations anatomiques de la boîte cranienne : les lésions peuvent exister en dehors de toute perte de substance; la réparation peut être plus ou moins complète après une perte de substance étendue; enfin les esquilles ont souvent une part considérable dans la pathogénie des accidents.

a. *Lésions des os du crâne sans perte de substance.*

L'hypertrophie des os est certainement la lésion la plus fréquente, puisque nous la trouvons mentionnée dans le cinquième de nos observations. Dans certains cas, l'os peut atteindre le triple de l'épaisseur normale; c'est une augmentation de volume portant tantôt sur la table interne, tantôt sur la totalité de l'os; l'observation de Février en est un remarquable exemple; Horsley rapporte un fait dans lequel les accidents étaient dus à l'hypertrophie considérable d'une granulation de Pacchioni; dans d'autres circonstances une hyperostose importante résulte de la fusion des deux lèvres d'une fracture complète simple ou esquilleuse. L'os est soit éburné soit épaissi.

On peut observer des cas d'ostéite entretenant un trajet fistuleux, d'où s'écoule parfois pendant longtemps du pus ou de la sérosité purulente.

L'amincissement limité qui suit un traumatisme de l'os est beaucoup plus exceptionnel; nous ne pensons d'ailleurs pas qu'une telle lésion puisse engendrer à elle seule des accidents sérieux. En effet, dans une observation de Leonte et Bardesco, il existait également des adhérences de la dure-mère à l'os; les méninges étaient elles-

mêmes plus épaissies que normalement; des lésions complexes et semblables existaient chez un malade opéré par Faguet. Enfin Chipault, au cours de deux opérations pratiquées pour accidents consécutifs à des traumatismes anciens du crâne, trouva, après avoir réséqué des os très minces, un cortex cicatriciel dans un cas, des méninges vasculaires et épaissies dans l'autre.

On est très rarement en présence d'un véritable enfoncement plus ou moins régulier. Cette variété de lésions osseuses est pour ainsi dire exclusive aux nouveau-nés ou aux tout jeunes enfants, dont les os sont beaucoup plus malléables que ceux de l'adulte. C'est ainsi que Wildermuth eut l'occasion d'observer un jeune homme de dix-neuf ans, qui présentait sur le pariétal gauche une dépression de la dimension d'une pièce de 2 francs. Cet enfoncement localisé et régulier datait d'une application de forceps au moment de la naissance.

Ce sont là des variétés anatomiques rares, mais qu'il n'est pas sans intérêt de mentionner, puisqu'elles déterminent des lésions sous-jacentes très importantes.

b. *Lésions des os du crâne accompagnées de perte de substance osseuse.*

Lorsqu'il s'est produit une perte de substance de l'os assez étendue, elle se trouve comblée ultérieurement par du tissu fibreux cicatriciel, parfois aussi dur et résistant que l'os lui-même. Dans la plupart des cas, il s'agit de traumatismes violents qui ont déterminé des lésions multiples cérébrales ou méningées; mais nous ne pensons pas que les accidents ultérieurs soient dus au remplacement de l'os par du tissu fibreux.

En effet, ce qui est réalisé spontanément après élimination des esquilles et cicatrisation de la brèche, le chirurgien l'accomplit souvent après la résection définitive d'une ou de plusieurs rondelles osseuses. En dépouillant les observations, nous avons été frappé de constater que des pertes de substance mesurant 4 ou 5 centimètres de diamètre ont été comblées par du tissu fibreux, qu'il n'existait aucune tendance à la hernie cérébrale, et que la pression exercée à ce niveau n'était nullement douloureuse.

Nous pensons en un mot que les cas exceptionnels de perte de substance osseuse, *sans lésions sous-jacentes*, sont moins susceptibles d'engendrer des accidents qu'une hyperostose localisée, sans fracture de la table externe.

c. *Esquilles.*

Les esquilles ont une importance considérable dans la pathogénie des accidents, puisqu'elles peuvent se rencontrer non seulement dans les cas de fracture évidente ayant laissé des signes extérieurs, mais encore au cours de traumatismes qui n'ont laissé aucune trace visible.

Ce sont surtout les traumatismes craniens par balles de revolver qui produisent des fractures avec esquilles. Delorme expérimenta à ce point de vue sur le cadavre les balles de 7 millimètres et il conclut de ses expériences que les esquilles sont souvent nombreuses et parfois plus volumineuses que la balle elle-même; qu'elles sont situées sur le trajet du corps étranger, et que l'impulsion que leur communique la balle peut les enfoncer au delà du trajet du projectile.

Les cas ne sont pas exceptionnels de blessures du crâne non pénétrantes par balle de revolver donnant lieu à des fractures esquilleuses de la table interne; alors que la table externe beaucoup plus souple et résistante demeure intacte ou bien est atteinte d'une fêlure insignifiante. Nous avons observé un cas de ce genre à l'hôpital Bichat; un individu, dans une tentative de suicide, s'était tiré à bout portant une balle de 7 millimètres au niveau de la région fronto-pariétale gauche. La plaie semblait seulement superficielle; le débridement fit néanmoins reconnaître une fêlure de quelques millimètres de la table externe. L'ablation d'une couronne de trépan fit découvrir deux esquilles détachées de la table interne, dont l'une mesurait 2 centimètres carrés et l'autre 1 centimètre et demi.

Il peut même arriver qu'une esquille soit beaucoup plus importante au point de vue de la pathogénie des accidents qu'une balle de revolver, logée depuis longtemps dans la substance cérébrale. Ces faits sont d'autant plus utile à connaître dans la pratique que les esquilles sont moins nettement visibles à la radiographie qu'une balle de métal. L'observation de Fredet est des plus significatives à cet égard; son malade présenta des accidents d'épilepsie jacksonienne onze jours après avoir reçu une balle de revolver dans la région fronto-pariétale droite. Les radiographies montrèrent que la balle s'était dirigée vers la ligne médiane et la base du crâne, laissant une série de fragments sur son trajet, notamment près de la surface du cerveau. Un certain nombre d'esquilles et de fragments de plomb furent extirpés au cours de l'opération; mais la balle demeura inaccessible; ce qui n'empêcha pas la guérison de se maintenir plusieurs mois après l'opération. Le nombre et la dimension des

esquilles sont très variables; généralement elles sont d'autant plus nombreuses que leurs dimensions sont réduites, et d'autant plus dangereuses qu'elles sont anguleuses.

Elles sont parfois arrêtées par la dure-mère; mais elles peuvent fort bien, si la force de projection a été plus considérable, constituer de véritables projectiles indirects, venir perforer les méninges, et même se loger dans l'intérieur du cerveau.

Les esquilles sont généralement mal tolérées à l'intérieur de la substance cérébrale. Dans quelques cas, il se produit un travail lent d'enkystement; mais il n'est pas rare d'observer de véritables expulsions spontanées; ainsi il arrive parfois que le chirurgien, après une extraction primitive qu'il avait jugée complète, soit surpris de rencontrer ultérieurement au même point de nouveaux débris osseux qui venaient de la profondeur. Notons, pour mémoire, que Nimier eut l'occasion d'observer des esquilles séparées de la surface cérébrale par une petite bourse séreuse, résultant sans doute des mouvements d'expansion du cerveau.

En résumé, les modifications osseuses jouent un rôle très important dans la pathogénie des accidents consécutifs aux traumatismes anciens du crâne, puisque nous les trouvons mentionnées dans le tiers de nos observations. Nous insistons sur la fréquence des esquilles qui donnent lieu aux accidents les plus sérieux, et sur l'impossibilité de diagnostiquer leur présence, puisqu'elles se produisent souvent sans qu'on puisse trouver les reliquats d'une fracture de la table externe.

III. — Épanchements sus-dure-mériens.

Les épanchements, qui se collectent entre la dure-mère et l'os au moment d'un traumatisme cranien, ont une évolution différente suivant les cas. Parfois ils mettent un temps fort long à se résorber ou à se transformer. Broca cite un cas de Legouest qui vit en 1862 une masse pâteuse et non organisée à la face externe de la dure-mère, chez un soldat blessé à Solférino en 1859. Dans la majorité des observations, on remarque de solides adhérences unissant la dure-mère à l'os; ce sont évidemment les vestiges d'un épanchement sanguin qui s'est en partie résorbé, puis organisé et transformé en tissu fibreux.

Si cette évolution est heureusement de beaucoup la plus fréquente, ce n'est pas la plus fertile en accidents tardifs. Les transformations kystiques sont en effet beaucoup plus importantes à étudier, puisque, par leur accroissement souvent progressif, elles déter-

minent longtemps après leur formation des accidents rappelant la symptomatologie générale des tumeurs intracraniennes, (Villar de Bordeaux), put réunir quatre cas de kystes séreux, situés au-dessus de la dure-mère, opérés plusieurs années après le traumatisme initial. Feklin trépana une jeune fille de dix-sept ans, qui, à la suite d'un grave traumatisme de la première enfance, était restée hémiplégique; un kyste comprimait le cerveau sans que la dure-mère fût malade.

IV. — Méninges.

a. *Dure-mère.*

La connaissance des modifications anatomiques de la face externe de la dure-mère peut donner d'utiles renseignements sur la présence de lésions sous-jacentes; si elle tend à faire hernie à travers la brèche osseuse, cela indiquera une augmentation de la tension intracranienne, que cette tension soit due à l'hypertension du liquide céphalo-rachidien ou à la présence d'un kyste du cerveau; l'absence des battements du cerveau, transmis à la dure-mère par le liquide céphalo-rachidien, fera prévoir des lésions cérébrales importantes; la méninge sera souvent dans ce cas plus vasculaire que normalement. Dans d'autres circonstances, la dure-mère est animée de battements; elle n'a pas de tendance à faire hernie, mais elle est rayée de traînées blanches enchevêtrées qui témoignent de son épaississement. Dans une observation de Schwartz, la dure-mère était tellement épaissie que le retournement ne s'effectuait que péniblement. Les adhérences de l'os sont quelquefois telles que le décollement est impossible; la dure-mère est alors déchirée au cours de ces tentatives infructueuses.

Les modifications de la face externe que nous venons d'étudier sont beaucoup moins importantes par elles-mêmes que celles de la face interne. C'est l'accumulation d'une petite quantité de sang entre la dure-mère et la surface corticale qui donne lieu par sa transformation en tissu fibreux à ces adhérences souvent nombreuses qui unissent le cortex et la dure-mère. Il est quelquefois possible de reconnaître leur présence par l'examen minutieux de la face externe qui s'est déprimée en cul de poule dans certains cas, plus largement dans d'autres, là où les adhérences sont plus nombreuses. On s'explique facilement que le cerveau perde, par suite de ces adhérences, la faculté de se mouvoir librement dans le liquide céphalo-rachidien sous de multiples influences : les unes constantes comme la circulation cérébrale, les autres intermittentes,

telles que la marche et les efforts. Ces adhérences constituent une véritable épine irritative pour la substance cérébrale ; et il n'y a donc pas lieu de s'étonner qu'elles aient été rencontrées aussi souvent au cours d'opérations pratiquées pour parer aux accidents tardifs des traumatismes craniens. Cette lésion existait dans un cinquième de nos observations et la libération des adhérences fut suivie dans la plupart des cas d'une disparition rapide et définitive des accidents.

Nous mentionnerons en terminant les faits dans lesquels le pincement de la dure-mère est la seule lésion sur le compte de laquelle on puisse mettre les accidents. Faguet rapporte l'observation d'un malade, qui, deux ans avant d'être opéré pour des accès d'épilepsie jacksonienne, avait reçu un violent coup de bâton sur la partie latérale gauche du front. La dure-mère était pincée et plissée dans les traits d'une ancienne fracture; sa libération laborieuse ne put entièrement s'effectuer qu'après l'application de deux couronnes de trépan. Il n'existait aucune autre lésion et la guérison s'était maintenue plusieurs mois après l'intervention.

b. *Pie-mère et Arachnoïde.*

Lorsque la dure-mère est incisée, il est possible d'observer des modifications notables de la pie-mère. On peut voir sur la face externe de celle-ci des taches grises du volume d'une tête d'épingle, ressemblant à des tubercules, ou, çà et là, des bandes cicatricielles tranchant par leur blancheur sur les parties voisines; mais les lésions les plus importantes à connaître pour le chirurgien sont les modifications que produisent l'œdème sous-arachnoïdien, une vascularisation anormale ou les adhérences de la face interne de la pie-mère au cortex; toutes lésions que l'on peut d'ailleurs rencontrer simultanément chez le même malade. La pie-mère et l'arachnoïde sont parfois le siège d'un œdème très marqué et dans certains cas une couche de tissu fibreux à mailles lâches, contenant une certaine quantité de liquide séreux, recouvre la substance corticale. Quelques scarifications pratiquées entre les vaisseaux et un léger massage suffisent le plus souvent pour faire disparaître cet état, qui existe rarement sans une hypertension manifeste du liquide céphalo-rachidien. Quand ces lésions sont plus accentuées, du tissu conjonctif et des vaisseaux néoformés constituent une masse pouvant atteindre un centimètre d'épaisseur et dont le contenu est habituellement du liquide céphalo-rachidien. La disposition de cet état a été très heureusement comparée à un gâteau de miel.

Dans d'autres observations, ce sont les vaisseaux pie-mériens qui

sont plus nombreux et plus volumineux que normalement. Ils sont susceptibles de former par leurs anastomoses de véritables plexus sujets à des poussées congestives donnant lieu à des accidents transitoires ou à une accentuation des symptômes antérieurs.

Chipault eut l'occasion d'opérer un malade, chez lequel ces deux ordres de lésions étaient superposés. Il existait sur une assez grande étendue entre les méninges et la substance corticale un véritable feutrage cicatriciel réunissant les deux parois; ce feutrage, imprégné comme une éponge par le liquide céphalo-rachidien, était très vasculaire.

Lorsque la pie-mère est épaissie, très vasculaire, et très adhérente au cortex, les hémorragies sont quelquefois difficiles à arrêter au cours de l'opération; aussi est-il nécessaire pour obvier à cet inconvénient de commencer par placer quelques ligatures avant d'aller plus loin.

Nous rapprocherons de cette variété anatomo-pathologique le cas de Warnotts, qui rencontra un anévrysme artérioso-veineux de la grosseur d'une amande, consécutif à une chute sur la tête quelques années auparavant. Warnotts n'osa pas en pratiquer l'excision par les moyens ordinaires; craignant de priver de leur irrigation artérielle et de leurs fonctions des territoires étendus de l'écorce. Il pratiqua une résection définitive de l'os, se réservant de traiter l'anévrysme par les procédés lents de coagulation. Les accès d'épilepsie n'ont pas reparu six mois après l'intervention, lors de la publication de ce fait exceptionnel.

Des adhérences peuvent encore rendre intime la fusion de l'écorce et de la face interne de la pie-mère. Il y a toujours avantage à les libérer, mais surtout dans les cas où aucune lésion des autres plans ne pourrait expliquer les accidents. Lees et Page auraient peut être enregistré un succès, s'ils s'étaient conformés à cette pratique; des crises épleptiques avaient rendu tout travail impossible à un de leurs malades qui avait subi quatre ans auparavant un violent traumatisme cranien. La dure-mère incisée, le cortex semblait anormal. Le malade succombait néanmoins quinze jours après cette trépanation exploratrice. L'autopsie révéla l'existence d'adhérences intimes de la pie-mère au cerveau, qui masquaient des lésions importantes de la substance cérébrale.

Signalons enfin ce fait que la pie-mère peut constituer suivant les cas, la paroi externe ou interne d'un kyste dont le contenu est le plus souvent séreux, parfois purulent, plus rarement hémorragique. La méninge est alors méconnaissable, tellement elle est épaissie et congestionnée.

CERVEAU.

La plupart des lésions que nous venons d'envisager peuvent déterminer toute une série d'accidents par irritation ou compression de la substance cérébrale; la disparition des symptômes se produit souvent après la suppression de la cause. Les lésions cérébrales que nous nous proposons d'étudier dans ce chapitre sont plus importantes au point de vue anatomo-pathologique, en ce sens qu'elles sont contemporaines du traumatisme initial, et parfois indépendantes des lésions sus-jacentes.

Les lésions cérébrales tardives que peuvent occasionner les traumatismes craniens sont extrêmement nombreuses; nous examinerons successivement les modifications de la substance cérébrale visibles dès que les méninges ont été réclinées, celles que leur situation sous-corticale ne permet de découvrir qu'après une exploration minutieuse; nous verrons enfin la part importante qui revient exclusivement aux lésions microscopiques de l'encéphale.

a. *Lésions visibles sans exploration.*

Normalement, le cerveau est animé de battements en relation avec la circulation artérielle et les mouvements respiratoires, le cortex présente une coloration rosée; un système vasculaire, constitué par de fines artérioles et un réseau capillaire délicat, en parcourt toute la surface. Les altérations différentes, suivant les cas, portent tantôt sur sa coloration, tantôt sur sa consistance, tantôt enfin sur sa texture.

Lorsque la substance corticale possède une coloration qui varie de la teinte hortensia à la couleur jaune séreux, on peut en conclure que le traumatisme a déterminé de petites hémorragies interstitielles en grande partie résorbées; c'est à la transformation de l'hémoglobine du sang, qu'est due cette coloration dont la disposition et l'étendue sont aussi variables que peuvent l'être les foyers hémorragiques initiaux.

Les reliquats d'un foyer limité de méningo-encéphalite se traduisent sous forme de ramollissements qui donnent au cortex une apparence aplatie et déprimée. Ardouin, au cours d'une opération pratiquée pour accidents d'épilepsie traumatique, trouva une surface violacée de l'étendue d'un centimètre carré; le tissu ramolli restait adhérent à une compresse qui épongeait sans effort. Cette évolution n'est d'ailleurs pas constante, puisque les cicatrices céré-

brales résultent de l'organisation de lésions initiales semblables ou identiques. Keen eut l'occasion d'opérer un malade, chez lequel il réséqua un fragment de substance cérébrale adhérent à la dure-mère, de coloration jaune brun, de consistance normale, sauf en un point manifestement *induré*.

La substance corticale peut encore être le siège d'une véritable dégénérescence porencéphalique. Chipault observa sous une arachnoïde sclérosée un cortex qui offrait une sorte de dégénérescence polykystique, bien qualifiée sous le nom de porencéphalite multiloculaire. Cet état coïncide parfois avec d'autres formations kystiques : c'est ainsi qu'un malade de van Eyk fut opéré pour des troubles oculaires et des convulsions consécutives à un traumatisme localisé au niveau de la suture occipito-pariétale gauche; la peau et le cerveau étaient fortement adhérents; dans une tentative de séparation, un premier kyste, contenant un liquide noirâtre, s'ouvrit, puis un second; il fut impossible de reconnaître la structure normale de l'écorce cérébrale qui était transformée en un véritable tissu caverneux dont l'extirpation ne put être que partielle. Le développement de ces formations kystiques est intimement lié au ramollissement limité d'une partie du cerveau, ainsi qu'à la déchirure simultanée des méninges. Le liquide céphalo-rachidien s'échappe de l'espace sous-arachnoïdien pour remplir la cavité virtuelle formée par la résorption de la substance cérébrale ramollie. Ce sont le plus souvent les fractures esquilleuses qui produisent du même coup ces deux ordres de lésions. Nous trouvons en effet dans une observation de Loison ces différents facteurs réunis : une fracture par balle de fusil avait déterminé de nombreuses esquilles dont l'extraction complète fut impossible. Seize ans après, le malade fut trépané pour des accidents tardifs. Au niveau de la perte de la substance osseuse, la face profonde de la peau était intimement fusionnée avec un tissu fibreux dur, creusé de vacuoles remplies de liquide séreux; la paroi de certaines ressemblait au feuillet pariétal de l'arachnoïde. Une incision pratiquée verticalement suivant l'axe antéro-postérieur de cette gangue fibro-kystique permit de sectionner des couches successives de ce tissu contenant quelques petits vaisseaux, des parties grisâtres, vestiges de la substance cérébrale, des fragments de plomb et d'esquilles.

Il est encore possible de voir à l'œil nu, sans exploration ni examen microscopique, la substance cérébrale être le siège de formations néoplasiques. Les observations de ce genre relatent plus souvent les gliomes que les sarcomes; ces différences histologiques n'ont d'ailleurs pour le chirurgien qu'une importance secondaire

puisque ces deux variétés peuvent s'associer et que le microscope est parfois impuissant à en déterminer le point de départ. Avant d'étudier ces variétés anatomo-pathologiques, nous devons nous demander s'il existe vraiment des tumeurs consécutives à des traumatismes craniens, ou bien si le trauma a seulement la valeur d'une cause occasionnelle qui réveille des accidents latents jusqu'alors. On aurait tort sans doute de vouloir établir des relations de cause à effet constantes entre un trauma, si minime soit-il, et l'apparition ultérieure d'une néoplasie cérébrale; nous pensons néanmoins qu'on doit prendre en sérieuse considération ces faits, dans lesquels un gliome s'est développé quelques mois après l'accident initial, exactement en regard d'un trait de fracture, d'une esquille, ou d'un reliquat cicatriciel quelconque. Toutes les observations de ce genre ne peuvent être acceptées sans conteste; il en est cependant qui semblent probantes. H. Benett rapporte l'histoire d'un homme qui reçut un coup violent sur le côté droit de la tête, déterminant une perte de connaissance de quelques instants; un an plus tard il présentait tous les signes d'une tumeur localisée de la zone rolandique droite; la dure-mère incisée, on trouva sur la pariétale ascendante un gliôme, qui fut complètement enlevé avec la curette de Volkmann. Raymond fit trépaner un de ses malades chez lequel un choc violent du crâne avait seulement laissé comme traces visibles une cicatrice sur le côté gauche de la face. Cet homme, qui jouissait auparavant d'une santé parfaite, devint sujet, *quelques semaines après*, à des crises d'épilepsie jacksonienne, qui allèrent en s'accentuant. L'examen microscopique de la zone épileptogène enlevée fit reconnaître qu'on se trouvait en présence d'un gliôme cérébral.

Ces tumeurs sont rarement limitées et encapsulées; elles sont le plus souvent diffuses, capables de devenir volumineuses. Si leur distinction est parfois possible macroscopiquement, il est des cas ou elles sont masquées par la substance corticale en apparence saine. « On voit en effet quelquefois, dit Brissaud, un lobe tout entier infiltré par la néoplasie gliomateuse, sans que rien ne soit changé à l'aspect extérieur ni aux rapports profonds de ce lobe. Et, disposition bien propre à troubler l'opérateur, souvent le gliôme ne se distingue du tissu cérébral que par un léger changement de coloration, dû à sa richesse vasculaire; sa consistance est très semblable à celle du cerveau, un peu moins ferme cependant; cette consistance est subordonnée à l'élément fibreux qui peut prédominer et alors rendre la tumeur plus reconnaissable, véritable « fibro-gliôme ». Ces variétés anatomo-pathologiques ne sont heureusement pas fréquentes, mais elles sont de beaucoup les plus graves; le pronostic

serait évidemment moins réservé dans les cas exceptionnels de gliômes ou de sarcomes encapsulés; mais le chirurgien se trouve presque toujours en face d'envahissements diffus : il n'est jamais certain de dépasser les limites du mal; et il faut alors s'attendre à des récidives rapides et inévitables.

b. *Lésions invisibles sans une exploration du cerveau.*

Nous envisagerons surtout ici les kystes, les abcès et les corps étrangers situés à l'intérieur même de la substance cérébrale, qui ne s'accompagnent souvent d'aucune modification spéciale du cortex et qui sont trouvés soit au cours d'une opération après des explorations plus ou moins nombreuses, soit à l'autopsie, dans les cas où les recherches sont demeurées infructueuses ou dans ceux que le peu d'étendue des lésions rendait pratiquement inaccessibles.

Les kystes sont généralement uniques; il est néanmoins possible d'en trouver deux ou trois indépendants les uns des autres; leur contenu est le plus souvent un liquide clair analogue au liquide céphalo-rachidien. Ils sont entourés d'une coque conjonctive, mais parfois le tissu cérébral d'apparence normale en constitue seul la paroi. Ce sont là les vestiges d'une hémorragie des artérioles terminales, et d'un ramollissement localisé. Les kystes cérébraux profonds sont beaucoup moins fréquents que les kystes sous-arachnoïdiens; c'est, comme nous l'avons vu, entre la face interne de la boite cranienne et le cortex que se trouvaient réunies les conditions les plus favorables au développement de ces formations, c'est-à-dire une esquille déterminant entre le cerveau et la pie-mère un épanchement de sang et une effusion de liquide céphalo-rachidien. Ces conditions ne sont d'ailleurs pas essentielles, puisque Wildermuth trouva sous une plaque de méningo-encéphalite grosse comme une pièce de un franc un kyste séreux qui, une fois incisé, fournit de la sérosité pendant neuf jours consécutifs. Les crises d'épilepsie qui avaient déterminé la trépanation disparurent complètement.

Les kystes cérébraux profonds, à contenu séreux, lorsque le chirurgien a la chance de les découvrir au cours de l'opération, peuvent guérir complètement; leur pronostic est moins grave que les collections purulentes profondes et cela pour plusieurs raisons. Le kyste profond d'origine traumatique est pour ainsi dire toujours en relation directe avec le siège du traumatisme initial; l'abcès profond n'a souvent par contre aucune connexion avec lui; on a vu des complications de cette nature se produire après de nombreuses années de latence absolue et siéger fort loin de la cicatrice cutanée

ou osseuse, parfois même dans l'hémisphère opposé du cerveau. Si nous joignons à cela l'absence de signes nets de localisation, nous nous rendrons compte de l'embarras dans lequel le chirurgien se trouve pour rechercher un abcès profond du cerveau consécutif à un traumatisme ancien.

Les projectiles logés dans la substance cérébrale sont souvent bien tolérés; leur présence détermine à la longue une transformation des éléments voisins, dont les conséquences sont leur enkystement par du tissu fibreux néoformé. Les balles sont entourées dans leur capsule d'une mince couche de sérosité. La période de tolérance absolue peut se prolonger fort longtemps et même dans certains cas jusqu'à la mort du patient reconnaissant une tout autre cause. Le corps étranger est alors emprisonné dans une coque fibreuse très épaisse, ou bien il repose, comme en témoignent les radiographies, sur la face supérieure de la base du crâne. Mais il faut bien savoir que la balle intracérébrale la plus silencieuse peut être le point de départ un jour ou l'autre d'accidents rapidement mortels. C'est ainsi que Garland trouva une balle plongée dans un abcès, dont la membrane d'enveloppe était rattachée par un pédicule à la cicatrice corticale. Le malade avait reçu un coup de feu au front dix-huit mois auparavant; il n'avait jamais ressenti le moindre symptôme alarmant lorsqu'il mourut subitement au cours d'un violent accès d'épilepsie. Dans une observation semblable de Tuffier, deux abcès communiquaient par un pertuis et dans chacun d'eux se trouvait une balle.

Les corps étrangers septiques ne sont pas les seuls à déterminer des complications anatomo-pathologiques, puisque la paroi d'un kyste même aseptique peut subir des dégénérescences dont l'évolution progressive détermine des phénomènes de ramollissement cérébral à marche lente; quant à la migration d'un projectile ulcérant la paroi d'un kyste, c'est là un fait exceptionnel qui n'a guère été observé que pour des balles d'un certain poids.

Nous pouvons déduire de tous ces faits que certaines lésions sont assez facilement accessibles au cours d'une opération : les kystes, à moins d'être très petits, grâce à une exploration méthodique, les corps étrangers au moyen de la radiographie et des appareils perfectionnés de Rémy et Contremoulin. Par contre, la recherche des abcès profonds est des plus laborieuse, lorsque leur situation n'est aucunement en rapport avec le siège du traumatisme initial.

Lésions reconnaissables seulement à l'examen microscopique de la substance nerveuse.

Il n'est pas exceptionnel de voir des malades opérés pour des accidents tardifs n'être porteurs d'aucune des lésions macroscopiques grossières que nous venons de décrire. Dans ces conditions, le chirurgien, s'il opère par exemple pour des accidents d'épilepsie, doit-il mettre les symptômes sur le compte de l'alcoolisme, d'une hérédité nerveuse chargée ou bien encore sur le compte de l'épilepsie essentielle dont le traumatisme aurait été la cause occasionnelle? Nous ne pensons pas qu'on puisse dans tous ces cas faire jouer un rôle aussi prépondérant à ces différents facteurs, bien qu'ils aient parfois une influence manifeste sur l'intensité et la fréquence des symptômes. Nous pensons au contraire que les lésions microscopiques d'un cortex ou d'une substance cérébro-médullaire en apparence normaux doivent être placées au premier plan et sont parfois suffisantes pour nous expliquer les symptômes observés.

Cette opinion est basée sur une série d'expériences pratiquées depuis le remarquable mémoire de Duret (1878); nous avons trouvé dans la littérature médicale des faits cliniques qui peuvent exactement se superposer aux faits expérimentaux et qui permettent d'affirmer le rôle considérable des lésions histologiques dans la pathogénie des accidents.

Bien que de telles lésions soient beaucoup moins accessibles et ne bénéficient pas autant d'une intervention chirurgicale que les lésions macroscopiques, nous pensons néanmoins que dans certains cas la suppression d'une portion du cortex ainsi lésé donnera d'excellents résultats. Nous faisons surtout allusion aux observations d'épilepsie qui reconnaissent pour cause une lésion microscopique des centres nerveux dont la guérison a daté du jour où une résection corticale a été pratiquée. C'est là une question fort discutée et que nous reprendrons plus longuement en parlant du traitement; mais nous voulons montrer dès maintenant que les lésions microscopiques n'ont pas seulement un intérêt théorique, qu'il faut bien les connaître, et ne pas hésiter, dans les cas que nous nous attacherons à préciser, à réséquer un fragment de substance corticale en apparence normale.

Nous résumerons rapidement les travaux expérimentaux nombreux et bien connus qui ont eu pour but de démontrer la présence de lésions microscopiques secondaires à un traumatisme cranien quelquefois minime; nous nous étendrons plus longuement sur les

faits cliniques tout aussi intéressants, et qui ne tiennent pas une place suffisamment importante dans les ouvrages classiques.

Faits expérimentaux.

Duret, dans son remarquable mémoire de 1878, attira le premier l'attention sur le rôle considérable du liquide céphalo-rachidien pour expliquer la commotion cérébrale, et depuis ses travaux différents auteurs ont contribué à l'étude des relations qui existent entre le traumatisme cranien et les lésions histologiques.

Les expériences de Friedmann (1889) avaient pour but l'étude des diverses variétés d'encéphalite. Cet auteur a constaté que le traumatisme déterminait dans l'encéphale des foyers de contusion correspondant aux points frappés et que plus tard ces foyers étaient le point de départ de lésions inflammatoires à marche généralement subaiguë ou chronique. Les lésions provoquées par des traumatismes simples aseptiques n'étaient souvent pas visibles à l'œil nu et leur évolution était d'ailleurs beaucoup moins rapide que celle des lésions provoquées par des traumatismes septiques. Cette encéphalite traumatique aseptique se résolvait progressivement en une sclérose croissante en majeure partie interstitielle.

A. Miles, en 1892, démontra expérimentalement que les traumatismes craniens tant soit peu intenses déterminaient dans l'encéphale des foyers de contusion d'importance proportionnée à l'intensité du traumatisme : apoplexie et hémorragies capillaires. Ces lésions s'observaient alors même que les parois du crâne demeuraient intactes. Nous verrons ultérieurement combien les accidents cérébraux sont fréquents à la suite de traumatismes qui ne sont pas accompagnés de fracture au moment de l'accident et qui n'ont même laissé sur les téguments aucune trace visible. On peut d'ailleurs admettre avec certains auteurs qu'il n'y a pas toujours de relation étroite entre l'étendue des lésions osseuses et le degré des lésions cérébrales; la production d'une fracture peut absorber une partie de la violence et tendre, surtout dans certaines conditions d'obliquité du choc, à diminuer l'intensité des lésions cérébrales.

Schmaus s'est attaché à montrer que les chocs traumatiques modérés, même sans amener de lésions du côté de la peau et du rachis, provoquent la commotion spinale, en déterminant dans la moelle des altérations purement histologiques qui suffisent à expliquer les accidents ultérieurs : paralysie, atrophie. Les altérations étaient plus nettes et plus intenses au bout d'un certain temps qu'immédiatement après le traumatisme.

Les expériences de Luzenberger (1903) sont à rapprocher de celles de Schmaus : cet auteur démontre qu'il n'existe pas un rapport direct entre l'hémorragie localisée qui accompagne le traumatisme et l'étendue des lésions destructives secondaires à la lésion initiale. Dans la plupart des cas, les altérations dégénératives de la moelle dépassent en intensité et en étendue le degré de l'hémorragie, et même dans certains cas la nécrose des fibres spinales peut survenir à la suite d'un traumatisme sans le concours d'effusion de sang, comme cela a lieu dans les cas de compression transversale de l'axe médullaire. Luzenberger (1897) s'est principalement attaché à étudier les désordres multiples qui peuvent succéder au traumatisme cranien le mieux localisé : les conséquences du choc se font sentir non seulement au niveau du point traumatisé, mais encore, par contre-coup, à l'endroit diamétralement opposé à ce point et ainsi qu'au niveau du bulbe et même de la moelle. Le choc répercuté par le liquide céphalo-rachidien produit des lésions indirectes, au moins aussi importantes que celles déterminées directement par le traumatisme.

Quelques auteurs ont principalement étudié les réactions de la cellule nerveuse et de la névroglie sous l'influence du choc. Suivant Luzenberger, le nombre des cellules ganglionnaires en voie de régression augmente dans de très notables proportions; la substance chromatophile présente une distribution polaire particulière.

Dans une période plus éloignée, les éléments nobles de la substance nerveuse cérébrale ou médullaire sont étouffés par du tissu conjonctif jeune, puis adulte, si bien qu'on peut rencontrer, disséminées çà et là, des plaques de sclérose.

Sagliosi (1897) reconnaît que les modifications du tissu de soutènement sont les premiers en date; quant à la nature même des lésions cellulaires, elle serait variable suivant les cas. Que l'on soit du reste en présence d'atrophie variqueuse, de dégénérescence pseudo-hypertrophique et vacuolaire du corps cellulaire, de chromatolyse et d'effacement du noyau, cela a peu d'importance en soi, puisque ces modifications sont des mécanismes différents de destruction cellulaire.

Les recherches de Marinesco (1897) ont mis en lumière les modes de destruction et de réparation cellulaire. Au début, il existerait une zone centrale nécrosée; le fond est constitué par une agglomération d'ombres cellulaires, dans lesquelles il est impossible de distinguer le protoplasma et le noyau. Sur cette masse de coloration uniforme tranchent des cavités vasculaires dilatées, entourées de corps granuleux. La zone périphérique est vasculaire et très riche en cellules

jeunes, tassées les unes contre les autres, dont le noyau présente souvent des figures de karyokinèse. Trois mois environ sont nécessaires pour que les stades évolutifs aient fait place à du tissu conjonctif adulte, véritable tissu de sclérose. La puissance de multiplication du tissu indifférent de soutènement est beaucoup plus considérable que celle de la cellule nerveuse, douée de fonctions spéciales.

Les lésions nerveuses que déterminent les hémorragies microscopiques sont-elles susceptibles de se réparer complètement? La majorité des auteurs s'accorde à penser que la régénération de la cellule noble en partie détruite est chose impossible, malgré les expériences de Tedeschi et Vitzou, qui tendraient à prouver le contraire. Nous ne pensons pas que les faits d'hémiplégies améliorées ou même guéries soient des arguments suffisants en faveur de cette dernière hypothèse, puisque la récupération totale ou partielle des fonctions s'opère par une suppléance fonctionnelle des centres voisins ou de l'hémisphère sain.

Ceci ne présente d'ailleurs qu'une importance secondaire pour le sujet qui nous occupe. Ce qu'il nous importe avant tout de savoir c'est qu'un traumatisme cranien quel qu'il soit est susceptible de déterminer ultérieurement une cicatrice cérébrale, invisible à l'œil nu, véritable épine irritative donnant souvent lieu à des accidents épileptiformes; ce sont là les faits expérimentaux superposables aux faits cliniques que nous allons maintenant grouper.

Faits cliniques.

Les lésions corticales ne sont cliniquement reconnaissables que lorsqu'elles sont tout à fait grossières, étendues ou destructives; et on peut parfaitement comprendre qu'il se produise parfois dans l'écorce des lésions de la plus haute importance étiologique, qui soient invisibles à l'œil nu.

Le résumé des examens de deux pièces opératoires pratiqués par Ira van Gieson nous semble des plus instructif à cet égard, puisqu'elles représentent les deux étapes successives d'un même processus. Dans la première, les lésions visibles à un faible grossissement sont surtout nettes avec l'objectif à immersion. Les changements les plus minimes sont constitués par des zones vésiculaires ou rubanées de dissolution, en même temps que par une certaine tendance à la disparition ou à la séparation des prolongements cellulaires, les changements les plus avancés aboutissant à réduire la cellule à sa coque ou à son squelette, ne contenant plus qu'un noyau entouré de quelques tractus, restes du protoplasma primitif.

Dans les cas extrêmes le noyau seul persiste. Le noyau disparaîtra à son tour par désagrégation de la membrane nucléaire et de la substance chromatique. Conjointement à ces lésions cellulaires, existe une hyperplasie névroglique distribuée par îlots. Quant aux vaisseaux du cortex, ils ne présentent plus leur disposition habituelle; ils forment des réseaux de capillaires anastomosés qui, venus de la pie-mère, pénètrent le cortex au milieu d'une zone de prolifération névroglique en forme de coin. — Dans la seconde pièce les lésions sont beaucoup plus accusées. On y distingue nettement une couche externe de tissu conjonctif et une couche sous-jacente de tissu cortical; à un examen plus approfondi, les lésions se superposent de la façon suivante : la couche la plus superficielle est formée de tissu conjonctif plutôt dense avec des faisceaux de fibres entre-croisées dans tous les sens; elle comprend un très petit nombre de vaisseaux sanguins; la couche immédiatement sous-jacente est presque entièrement constituée par des vaisseaux à parois minces, de formation récente; on remarque sous cette couche vasculaire une zone où les îlots plus ou moins réunis de tissu névroglique prédominent; le tissu cortical, dont les cellules présentent les différentes altérations mentionnées, apparaît enfin; son tissu névroglique s'est considérablement hypertrophié.

V. Horsley, dans un cas de craniectomie pour épilepsie traumatique, débutant par le pouce, pratiqua systématiquement l'excision du centre du pouce, après l'avoir recherché au moyen de l'excitateur électrique. Cette région excisée paraissait saine; cependant l'examen histologique montra que les éléments étaient dans un état de dégénérescence avancée. Il y avait là les altérations caractéristiques de la sclérose névroglique. — Dans une observation de MM. Anglade et Choiraux, l'examen histologique a été pratiqué avec les techniques histologiques récentes et l'on peut se rendre compte que les lésions ne se cantonnent pas d'une façon exclusive en regard du point traumatisé. Les auteurs rapportent l'histoire d'un homme qui fit à l'âge de vingt-deux ans une chute de cheval ayant déterminé une fracture de la base du crâne. Cinq ans après le malade présentait des accès d'épilepsie généralisée et des troubles mentaux, qui déterminèrent son internement dans un asile; il mourut au milieu de ces accidents dix-sept ans après le traumatisme initial. Il existait des lésions macroscopiques importantes du lobe frontal droit, consistant en une ulcération profonde au-dessus de laquelle une pie-mère épaissie passait comme un pont. Mais en arrière de cette lésion et dans des endroits qui paraissaient macroscopiquement normaux, notamment au niveau du lobule paracentral, les cel-

lules sont raréfiées, et, dans celles qui subsistent, on peut observer tous les intermédiaires entre la simple chromatolyse et l'atrophie complète. On reconnaît en outre une infiltration et une prolifération de la névroglie entre les cellules, beaucoup plus actives dans les couches profondes de l'écorce et dans la substance blanche. La protubérance est le siège d'un processus névroglique très avancé et plus marqué du côté droit. Les lésions sont identiques, bien que moins accentuées au niveau de la moelle cervicale. C'est probablement dans la transformation secondaire de lésions microscopiques lointaines ou dans la propagation à distance des réactions inflammatoires occasionnées par une lésion limitée, qu'il faudrait chercher l'explication de ces épilepsies survenant chez des sujets dont la zone motrice paraît à l'œil nu respectée.

Le cas de Patrowich est à rapprocher du précédent. Il s'agit d'un individu qui reçut à onze ans un violent traumatisme au niveau de la région frontale; la première attaque d'épilepsie généralisée eut lieu à l'âge de quinze ans et il mourut à vingt-cinq ans en état de mal épileptique. Le lobe frontal droit, atteint d'une sclérose névroglique complète, était recouvert par des méninges épaissies; la région rolandique qui paraissait intacte était néanmoins le siège de lésions cellulaires manifestes.

Dans une observation de Raymond, il n'existait pas trace de lésion macroscopique. A la suite d'un violent coup sur la tête, son malade était devenu sujet quelques mois plus tard à des accès répétés d'épilepsie jacksonienne. Le cortex ne présentait aucune altération manifeste; le centre cortical des deux derniers doigts de la main gauche, auxquels les spasmes étaient limités, fut néanmoins largement réséqué. L'examen microscopique révéla qu'une partie du tissu cérébral enlevé était le siège d'un véritable envahissement néoplasique; ce tissu avait une trame névroglique, formée de filaments très fins délimitant des mailles assez étroites. Dans ces mailles étaient incluses des cellules de types différents; c'étaient pour la plupart des cellules araignées types. Çà et là on décelait de larges foyers de ramollissement ou de nécrose. Tous ces caractères histologiques sont incontestablement ceux du gliôme cérébral. L'un des points les plus intéressants de cette observation, c'est que le tissu de néoformation avait envahi le centre ovale, ainsi qu'une partie des couches cellulaires de l'écorce; seules les couches superficielles étaient intactes; les lésions seraient donc passées inaperçues, même à un examen minutieux en surface ou en profondeur, si la résection du tissu cérébral transformé en une véritable épine irritative n'avait été pratiquée.

Il ne nous semble pas utile de multiplier les descriptions des différentes altérations histologiques qu'il est possible de rencontrer. Il nous suffira de dire qu'en pratique deux cas peuvent se présenter : des altérations corticales plus ou moins grossières masquent des lésions microscopiques importantes, comme en témoignent les faits rapportés par Keen, Sachs et Gerster, Eyk; ou bien le cortex conserve une apparence d'intégrité absolue; l'examen histologique est seul susceptible de mettre en lumière les modifications de sa texture; les observations de Lloyd et Deaver, Rotgans et Angiollela font partie de cette seconde catégorie de faits.

En résumé, nous pensons avoir mis en lumière le rôle considérable des altérations microscopiques de la substance nerveuse dans l'apparition de certains accidents tardifs. Les observations cliniques que nous avons groupées sont exactement superposables aux faits expérimentaux nombreux et bien connus. Ce faisceau de preuves nous montre que le traumatisme le mieux limité peut déterminer des lésions importantes *à distance* et nous fait concevoir de la possibilité de signes de localisation, notamment de l'épilepsie jacksonienne, consécutivement à des traumatismes n'ayant aucun rapport *direct* avec la région motrice de l'écorce cérébrale.

Rôle de l'hypertension du liquide céphalo-rachidien.

Il nous a semblé que les auteurs n'avaient pas suffisamment insisté sur le rôle que pouvait jouer le liquide céphalo-rachidien dans la pathogénie de certains accidents. Nous nous proposons de mettre en lumière dans ce chapitre toute l'importance que peuvent acquérir les modifications du liquide cérébro-spinal, et pour ce faire nous nous appuierons sur des faits expérimentaux, des faits cliniques appartenant aux différentes branches de la pathogénie nerveuse, ainsi que sur des observations de traumatismes craniens anciens ou récents.

Horsley a montré expérimentalement que, grâce à l'élévation de pression intracranienne, l'excitabilité des centres moteurs de l'écorce cérébrale était fortement augmentée. Cet auteur eut l'occasion de vérifier plusieurs fois cliniquement l'exactitude de ses expériences : en effet toute modification, par émission, de la quantité du liquide fut suivie dans la plupart des cas de la disparition ou de l'atténuation des crises épileptiformes; mais, dès que la pression ventriculaire s'était reproduite chez ces malades, les accès se reproduisaient.

La cause de l'hypertension du liquide céphalo-rachidien varie

suivant les cas : c'est tantôt sous l'influence d'un épanchement sanguin, d'une esquille, d'un corps étranger situés au voisinage de l'arachnoïde, tantôt sous l'influence d'un foyer de méningo-encéphalite circonscrit ou diffus, septique ou aseptique. Les différentes lésions anatomiques que nous avons mentionnées déterminent sans doute l'augmentation de la quantité de liquide cérébro-spinal par l'intermédiaire d'une irritation lente et continue. Il ne s'agit en effet pas là, comme pour les tumeurs intracraniennes, sans relation avec un traumatisme quelconque, d'une diminution de la capacité intracranienne, produisant le même résultat par un mécanisme différent. Nous devons ajouter que dans des cas certainement plus rares la cause anatomique semble résider dans une modification de structure des plexus choroïdes sous des influences diverses. C'est dire que dans ces conditions la cause nous échappe, puisqu'il est matériellement impossible de l'atteindre.

Nous passerons rapidement en revue, dans les autres branches de la pathologie nerveuse, les accidents qui semblent en relation directe avec l'hypertension et qui sont favorablement influencées par la soustraction d'une certaine quantité de liquide céphalo-rachidien.

M. Babinski a constaté que le vertige de Menière était beaucoup plus vite guéri par la ponction lombaire que par les autres traitements médicaux; il fit exactement les mêmes constatations à propos du vertige voltaïque accompagné de bourdonnements d'oreilles et incompatible avec une existence normale. La céphalée de la période secondaire de la syphilis, sur laquelle l'iodure n'a parfois aucune prise, la céphalée du tabès le plus souvent rebelle à tous les traitements, disparaissent très rapidement en employant la même méthode. Inutile d'ajouter que dans tous ces cas la tension est plus ou moins exagérée. Les tumeurs cérébrales d'un certain volume s'accompagnent d'une céphalée intense, de vomissements et d'un œdème papillaire; ces symptômes sont considérablement atténués par la diminution de la pression intracranienne. Hahn (de Berlin) rapporte l'histoire d'un malade de trente ans qui souffrait depuis trois ans d'une violente céphalée; l'odorat et l'acuité visuelle étaient affaiblis. Le diagnostic porté fut celui de tumeur cérébrale; après résection osseuse temporaire, la dure-mère fut incisée et immédiatement une hernie cérébrale se produisit; le chirurgien ponctionna dans la profondeur et retira du ventricule latéral 120 grammes d'un liquide clair. Le malade fut revu un an et demi après l'opération; il était tellement amélioré qu'il avait pu reprendre ses occupations.

Si nous examinons maintenant ce qui se passe pour les traumatismes récents ou anciens, nous voyons que le rôle de l'hypertension du liquide céphalo-rachidien ne saurait être considéré comme secondaire.

MM. Poirier, Schwartz et Rochard signalent les excellents effets de la ponction lombaire contre la céphalée consécutive à des traumatismes récents. Les auteurs ont obtenu ces bons résultats en retirant en plusieurs fois des quantités de liquide assez importantes. Lemonnier, dans un traumatisme récent, débarrassa son malade atteint d'épilepsie jaksonienne et de céphalée, grâce à une trépanation; l'hypertension était telle après l'excision osseuse que la dure-mère faisait une véritable hernie; il s'écoula après incision de la méninge une grande quantité de liquide clair et transparent. Nous devons à l'obligeance de M. Gosset d'avoir observé dans le service du professeur Terrier un homme de trente ans, qui se plaignait de nausées, de vomissements et d'une céphalée très intense, empêchant tout sommeil; huit jours auparavant il était tombé de bicyclette; le front avait porté sur la chaussée; mais il n'existait qu'une contusion légère de la région traumatisée sans aucun signe de fracture. Nous avons, avec notre collègue M. Desmarets, pratiqué chez ce malade une série de ponctions lombaires, retirant chaque fois des quantités de liquide importantes (45 cc., 31 cc., 38 cc., 20 cc.). Après la première ponction, le malade a pu dormir pour la première fois; il n'a plus ressenti de nausées, n'a plus eu de vomissements. Depuis l'état n'a cessé de s'améliorer et chaque ponction lombaire marquait une nouvelle étape de la guérison. Signalons en passant que ce malade ne présentait pas la moindre plaie des téguments; il était néanmoins atteint d'une hémorragie méningée traumatique; la formule cytologique du liquide jaune ocreux était la formule classique que l'on rencontre en pareil cas, et affirmait ainsi l'existence d'une lésion profonde qu'il eût été difficile de soupçonner, si la ponction lombaire n'avait pas été pratiquée.

En ce qui concerne les accidents consécutifs aux traumatismes anciens du crâne, nous avons été frappé de trouver que, dans 20 p. 100 des observations recueillies par nous au hasard, une quantité anormale de liquide céphalo-rachidien avait été signalée.

Kœnig, opérant un malade pour des accidents d'épilepsie jacksonienne, et cherchant à combler une perte de substance étendue avec un lambeau dermo-périostéo-osseux pris dans le voisinage, ouvrit par mégarde l'espace sous-arachnoïdien : une grande quantité de liquide céphalo-rachidien s'écoula; la guérison fut rapide et complète. Dans une observation rapportée par Jaboulay, la trépana-

tion avait été pratiquée pour remédier à une céphalée rebelle à tout traitement, ainsi qu'à des accès d'excitation psychique. Les accidents avaient débuté quinze ans après un enfoncement du crâne à l'âge de huit ans. Pendant les quatre mois qui suivirent l'opération, une fistule laissa s'écouler goutte à goutte du liquide clair; les accidents avaient complètement disparu aussitôt l'intervention et ne s'étaient pas reproduits dans la suite.

Il ne nous semble pas utile d'insister davantage sur l'augmentation de la quantité du liquide cérébro-spinal constatée au cours des trépanations pour des accidents tardifs, puisque ces faits sont aussi incontestables que nombreux. Nous retiendrons cependant les cas, encore exceptionnels, dans lesquels cette constatation a été faite sans le secours de la trépanation, au moyen simplement de la ponction lombaire. Abadie eut l'occasion d'examiner une jeune fille de seize ans, qui à la suite d'un traumatisme de la région occipitale, sept ans auparavant, était devenue sujette à des accès d'épilepsie jacksonienne, à de la céphalée et à des troubles oculaires coïncidant avec un début de névrite optique. La ponction lombaire pratiquée démontra l'existence d'une hypertension manifeste. Tous les accidents disparurent, témoignant ainsi qu'il existait bien une relation de cause à effet entre l'hypertension du liquide cérébro-spinal et les symptômes observés. Il persista seulement une hémianopsie, due vraisemblablement à une lésion matérielle du centre cortical visuel.

Nous avons personnellement observé, dans le service de notre maître M. Jeanselme, un homme qui se plaignait d'une céphalée martelante et d'une amblyopsie assez marquée. Cinq ans auparavant, il avait reçu un madrier qui avait déterminé une fracture du pariétal gauche. A l'examen du fond d'œil, on remarquait un œdème papillaire et péripapillaire bilatéral. Une série de ponctions lombaires débarrassa le malade de ces accidents. Six mois plus tard, nous avons revu notre malade; il ne souffrait plus du tout de la tête et il avait pu reprendre ses occupations comme par le passé.

En résumé, nous pensons que les modifications dans la quantité du liquide cérébro-spinal jouent dans certains cas un rôle manifeste dans la pathogénie des accidents et qu'elles doivent figurer au nombre des lésions anatomiques importantes. Nous examinerons ultérieurement la valeur diagnostique et curative de la ponction lombaire, ainsi que son rôle dans les modifications de la pression intracranienne.

Nous avons pour la commodité de la description énuméré successivement les différentes lésions anatomiques; mais il faut bien savoir qu'elles peuvent exister toutes à des degrés divers chez un

même malade; il n'est même pas indispensable pour cela qu'une fracture évidente se soit produite au moment de l'accident. Il existe en effet de nombreuses observations (Tillaux, Reclus, Tuffier, Legueu, Michaux, etc.), dans lesquelles la complexité des lésions trouvées au cours de l'opération ou à l'autopsie contrastait singulièrement avec le peu d'étendue des lésions apparentes. Un malade qui fut transporté dans le service de M. Picqué s'était tiré à bout portant une balle de petit calibre dans la région fronto-pariétale gauche; il en était résulté une plaie contuse du cuir chevelu. Le débridement de la plaie mit à nu une fêlure de la table externe; sous une couronne de trépan apparurent deux esquilles importantes, ainsi qu'une petite collection sanguine sus-dure-mérienne; la dure-mère ne présentait pas de battements caractéristiques; elle fut incisée et on reconnut un caillot en voie d'organisation, exerçant une pression sur la substance corticale, qui était elle-même réduite à l'état de bouillie sur une étendue de deux centimètres carrés. Les malades de Fredet, Loison, Lees et Page, Chipault, présentaient des lésions complexes; aucun des plans séparant les téguments de la substance cérébrale n'était demeuré intact.

Nous pouvons rapprocher des lésions anatomiques complexes les dégâts situés sur le côté du crâne opposé à la contusion, à l'extrémité du plus grand diamètre qui part de celle-ci dans la direction où s'est effectuée la violence. Ces lésions par contre-coup ne sont pas fréquentes; il est néanmoins nécessaire de connaître la possibilité de leur existence, puisque dans certains cas les désordres peuvent être plus accentués à ce niveau qu'au siège du traumatisme initial; et on conçoit dès lors l'embarras dans lequel on se trouve si les symptômes cliniques sont en désaccord avec les signes extérieurs. Nous avons observé à l'hôpital Saint-Louis un malade atteint d'une fracture du pariétal gauche, irradiée à la base, ayant déterminé une fissure du rocher et une paralysie faciale du même côté. La fracture avait été déterminée par une chute dans un escalier et les téguments présentaient à gauche une importante plaie contuse. A l'autopsie, on remarquait des esquilles et des lésions sous-jacentes très légères du côté fracturé, tandis que, du côté opposé, existait une lésion par contre-coup beaucoup plus importante : un vaste foyer d'attrition cérébrale, avec intégrité absolue de la boîte cranienne. Cassaët opéra un malade chez lequel les symptômes n'étaient pas superposables à la contusion du crâne; il trépana en un point diamétralement opposé au siège de la cicatrice laissée par le traumatisme et il tomba exactement sur un foyer cortical d'œdème limité qui fut circonscrit par trois couronnes de trépan. L'auteur dut rap-

porter plus tard à cette lésion, minime en apparence, la totalité des accidents, puisque les attaques d'épilepsie, au nombre de cinquante-neuf le jour de l'opération, disparurent ensuite complètement. Les lésions par contre-coup que nous venons de signaler sont dues au déplacement brusque du cerveau, qui vient se contusionner sur la paroi de la boîte cranienne opposée au traumatisme; elles peuvent consister en altérations grossières ou histologiques de la substance cérébrale; mais elles sont totalement indépendantes des lésions microscopiques qui se produisent à distance sous l'influence de la commotion cérébrale par l'intermédiaire du liquide céphalo-rachidien.

Le terme le plus complexe des lésions anatomiques peut être cliniquement réalisé par la coexistence de ces trois ordres de lésions : lésions directes, lésions par contre-coup, lésions à distance.

A. Indications théoriques et symptomatiques en rapport avec des reliquats de traumatisme.

Les accidents qui se développent après un traumatisme cranien sont extrêmement nombreux et variés. Parfois ils existent isolément; mais on les observe le plus souvent associés les uns aux autres. Il en est dont l'importance est capitale; ce sont ceux qui témoignent de la compression ou de l'excitation d'un centre cérébral en déterminant des phénomènes d'une netteté et d'une précision indiscutables.

Nous dirons d'une façon générale pour tous les symptômes que le laps de temps qui s'écoule entre un traumatisme cranien et l'apparition des accidents tardifs est des plus variable : c'est tantôt après quelques semaines, tantôt après quelques mois, mais souvent après de longues années de silence absolu que les troubles éclateront, sans la moindre cause apparente. Nous noterons la même variabilité dans la marche, la disparition momentanée et le retour de ces accidents.

Certains peuvent s'amender pendant quelque temps, pour reparaître beaucoup plus intenses dans la suite, tandis que, dans d'autres circonstances, les signes demeureront stationnaires. Il est cependant à noter que généralement les symptômes s'aggravent à la longue; et, si nous prenons comme exemple l'épilepsie, nous voyons les crises se rapprocher, devenir plus intenses, et laisser le patient beaucoup plus fatigué que par le passé.

La pathologie cérébrale est de beaucoup la plus complexe, étant donné la diversité et l'importance des fonctions du cerveau; il n'y

a pas deux faits cliniques qui soient exactement superposables au point de vue symptomatique; aussi est-ce la raison pour laquelle nous étudierons successivement chacun des accidents que l'on a coutume de voir survenir après un traumatisme cranien et nous verrons, chemin faisant, quelle en est la valeur respective au point de vue des indications chirurgicales. Il nous semble utile, avant d'aborder l'étude particulière de ces différents signes et des indications chirurgicales spéciales qui en découlent, de dire quelques mots des indications générales.

Dans bien des cas on est en présence d'individus qui n'ont que des malaises tout à fait légers ou passagers, consistant en migraines, céphalée, vertiges, absences, etc. Ces faits, qui peuvent bénéficier comme nous verrons ultérieurement d'opérations palliatives, n'ont en somme que peu d'intérêt au point de vue qui nous occupe, car, si la trépanation est admise par tous les chirurgiens immédiatement après un traumatisme grave, même en l'absence de signes de localisation, on ne saurait au contraire la conseiller lorsque les accidents sont légers et compatibles avec une existence normale.

La conduite sera toute différente quand les accidents auront tendance à s'aggraver ou se seront subitement aggravés. Dans ces conditions, il ne faut pas perdre de temps et il serait très préjudiciable pour le malade d'attendre, comme on le faisait autrefois, l'apparition de nouveaux symptômes.

Entre ces deux catégories de faits extrêmes pour lesquels la conduite est à peine discutable, on peut se trouver en présence de cas plus délicats, notamment lorsque les symptômes ne se produisent qu'à des intervalles plus ou moins longs, et lorsque l'existence est pour ainsi dire normale entre les accès. Ce ne sont plus alors des considérations théoriques ou scientifiques qui devront guider le chirurgien, mais les indications pratiques qui jouent d'ailleurs un rôle très important dans les décisions chirurgicales. Le malade appartient-il à la classe ouvrière, ou a-t-il besoin de travailler tous les jours? La vie normale sera pour lui incompatible avec des accidents même intermittents, susceptibles de l'immobiliser plusieurs jours consécutifs. Dans ce cas, on est en droit de conseiller une intervention, puisque le malade, incapable de gagner sa vie, est en somme devenu un infirme.

Au contraire, un individu de la classe aisée peut ne pas accepter une opération importante, qui ne le débarrassera pas à coup sûr de troubles compatibles, au prix de quelques précautions, avec une existence subnormale.

Aussi, dans les observations que nous avons recueillies, avons-nous attaché une grande importance : 1° au point de vue des indications chirurgicales à celles qui mentionnaient « *le malade ne peut plus exercer son métier* »; 2° au point de vue du résultat opératoire à celles qui notaient : « *le malade a repris ses occupations d'une façon aussi satisfaisante qu'avant l'accident* ».

Nous étudierons successivement, au point de vue des indications chirurgicales, l'épilepsie, les paralysies, la céphalée, et enfin les troubles de l'intelligence et de la mémoire.

(*A suivre.*)

LA

CURE RADICALE DES HERNIES INGUINALES

Par L. GRATSCHOFF

Chirurgien en chef de l'Hôpital général d'Uleåborg, Finlande.

(*Suite et fin* [1].)

IV. — Comparaison et critique des méthodes.

On a généralement pris l'habitude d'apprécier les méthodes de cure radicale selon le nombre des récidives. Ce procédé n'est pas exact, car on doit aussi tenir compte d'autres faits. Pour apprécier une opération, on peut recourir, je l'ai déjà démontré, aux équations suivantes [2] :

$$\text{I} \left(1 - \frac{1}{n}\right) E_u > E_l$$

$$\text{II} \left(1 - \frac{1}{n}\right) E_u = E_l$$

E_l signifie l'espérance mathématique du malade quant à son existence, si on ne l'opère pas, E_u son espérance mathématique si l'opération réussit, et $\frac{1}{n}$ la probabilité de décès pendant ou immédiatement après l'opération. L'équation I indique qu'il faut faire l'opération, l'équation II que l'opération est permise.

Une hernie n'influe pas beaucoup sur la longueur de la vie : un étranglement peut bien être dangereux, mais seulement s'il est négligé. E_l équivaut à peu près aussi à l'espérance mathématique qu'aurait le malade, s'il n'avait pas de hernie, ou espérance mathématique normale E. E_u, qui ne dépasse jamais E, ne peut dépasser E_l que de très peu. $\frac{1}{n}$ doit donc être très petit pour qu'une des équations citées soit exacte : ce qui signifie que le danger de l'opé-

1. Voir le numéro d'octobre.
2. Gratschoff, Operations teori, *Finska Läkaresällskapets Handlingar*, 1904, Bd. XLVI, n° 4.

ration joue un rôle considérable dans l'appréciation des cures radicales des hernies et qu'il doit être très petit pour que l'on puisse tenter l'opération. Ce danger est de toute importance dans la comparaison des diverses méthodes. Les récidives sont également intéressantes : plus elles sont nombreuses, plus E_{II} est petit; mais E_{II} reste toujours plus grand que E_{I}, quel que soit le chiffre des récidives, tant qu'il y a des guérisons dès la première intervention, et que d'autre part les récidives ne mettent pas le malade dans des conditions plus mauvaises qu'avant l'opération.

Le danger de mort est petit quand il s'agit d'une cure radicale; il existe cependant, et dépend à l'ordinaire d'une des trois causes suivantes : l'anesthésie, l'infection et l'embolie. Le danger de l'anesthésie et celui de l'infection sont à peu près proportionnels à la durée de l'opération. L'ouverture du péritoine augmente beaucoup les risques d'une infection, non parce que cet organe s'infecte plus facilement que les autres, mais parce que son infection est beaucoup plus grave. L'embolie semble toujours provenir de quelque caillot situé dans les veines du cordon. Plus ces veines sont atteintes au cours de l'opération, plus le risque d'embolie est grand. En dehors du danger de mort, il peut encore survenir d'autres complications plus ou moins inopportunes. On doit également prendre garde qu'après certaines opérations l'état du malade, s'il y a récidive, est aggravé par la cure radicale, en raison des difficultés qu'entraîne une seconde opération.

Si nous comparons maintenant les méthodes que nous connaissons, nous voyons de suite l'excellence de la méthode absolue. L'opération est rapide. L'embolie n'est pas à craindre, puisqu'on enlève toutes les veines du cordon, et les récidives sont très rares. Malheureusement on ne peut y recourir dans la majeure partie des cas, car il faut conserver le testicule. Les méthodes du deuxième groupe sont complexes et longues : ce qui augmente les risques d'anesthésie et d'infection. Les dangers d'embolie sont très grands dans ces cures radicales ; la condition du cordon après l'opération est mauvaise : il passe par une fente étroite et est souvent trop comprimé. On risque des œdèmes des bourses, des orchites, des atrophies et même des gangrènes du testicule. En cas de récidive, il est assez difficile de refaire l'opération. Ces opérations sont donc dangereuses, mais il faut avouer que les récidives sont rares.

Les méthodes du troisième groupe sont généralement simples. On peut opérer assez vite, hormis par le procédé de Lucas-Championnière. Le risque d'embolie est le même que pour les méthodes du groupe 2, mais les dangers d'anesthésie et d'infection sont

moindres. La situation du cordon après l'opération est aussi bonne que possible. Il est serré; mais les bords du trou par lequel il passe forment un triangle et ne le compriment pas trop. Les récidives ne sont pas très nombreuses. La méthode de Lucas-Championnière mérite d'être spécialement traitée. Elle est complexe et le temps nécessaire à l'opération est considérable. Je cite les chiffres de l'auteur lui-même[1] :

Sur 221 cas, l'opération dura dans 2 cas plus de 2 heures;
De 1 heure et demie à 2 heures dans 9 cas;
De 1 heure un quart à 1 heure et demie dans 10 cas;
De 1 heure à 1 heure un quart dans 53 cas;
De 3 quarts d'heure à 1 heure dans 95 cas;
De 1 demi-heure à 3 quarts d'heure dans 41 cas;
De 1 quart d'heure à 1 demi-heure dans 11 cas.

Cette opération est donc longue et sérieuse par elle-même; ce qui augmente les risques d'anesthésie et d'infection. Par contre les récidives sont très rares. Lucas-Championnière dit qu'il ne voit de récidives que dans les très mauvais cas, où on peut les prévoir déjà d'avance.

J'arrive maintenant à mon opération indirecte. Elle est absolument inoffensive, et s'exécute très rapidement. D'ordinaire, je la fais en 10 minutes, y compris l'anesthésie. Les dangers d'anesthésie et d'infection sont très faibles; celui d'embolie n'existe pas. En cas de récidive, l'état du malade est le même qu'avant l'opération : celle-ci peut être recommencée par n'importe quel procédé. Cependant, ma méthode indirecte ne convient pas à tous les cas et ne peut réussir que si la paroi postérieure du canal inguinal existe sur une étendue suffisante. J'ai eu à vrai dire beaucoup de récidives dans les cas opérés selon cette méthode. Cela dépend en partie de ce que je n'ai pas bien su choisir mes sujets. Du reste les récidives ne signifient pas grand'chose, puisqu'on peut réopérer sans crainte.

Je veux encore ajouter quelques mots sur la façon de suturer les aponévroses pour fermer le canal inguinal et sur les matières employées à cet effet. Si l'asepsie est parfaite, peu importe que les sutures se résorbent ou non. Certains auteurs prétendent que les sutures non résorbées consolident la cicatrice. Cet avantage est illusoire, car les sutures coupent les tissus et ne sont pas longtemps utiles. Elles coupent les tissus, par suite de la mort et de la résorption de la partie comprise entre les points. Il n'y a alors aucune raison pour laisser dans la cicatrice ces corps étrangers.

1. Lucas-Championnière J., *Cure radicale des hernies*, Paris, 1892.

Mon système de suture diffère beaucoup des méthodes ordinaires. Il ne reste aucun corps étranger dans la plaie. D'autre part, le fil ne coupe pas les tissus, parce qu'il ne les serre nulle part. En outre, quand on a suturé et mis l'arc en place, le fil a la forme d'une spirale. L'arc élastique le tend continuellement et peu à peu le fil se décourbe, tout en comprimant entre eux les tissus des deux côtés. Le fil est tout droit, quand on l'enlève le huitième jour. J'emploie un fil très épais (Turner, n° 12), qui irrite les tissus avoisinants et provoque la formation du tissu conjonctif. Quand le fil est retiré, ce tissu conjonctif nouveau le remplace et maintient les bords plissés et déjà soudés. Le dessin ci-contre (Fig. 1) montre l'état du fil lors

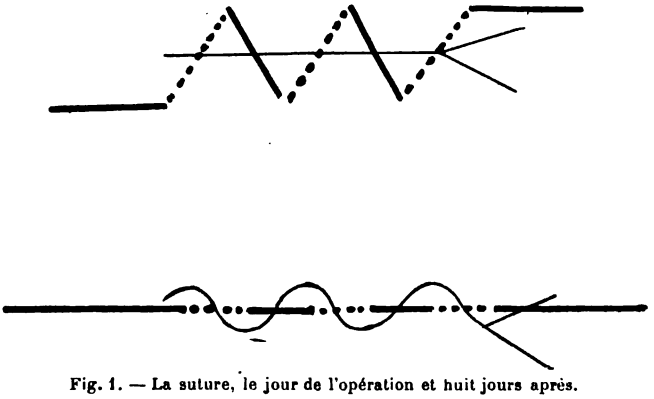

Fig. 1. — La suture, le jour de l'opération et huit jours après.

de l'opération et huit jours après. Toutefois, le choix des méthodes dépend de bien des circonstances étrangères à la médecine : la situation du malade, son travail habituel, son domicile, etc.; tout cela a son importance. On ne peut établir aucune règle générale. Le chirurgien doit toujours décider selon les cas et agir d'après les circonstances.

V. — Le traitement opératoire des hernies inguinales.

1. — *Prophylaxie.*

Jusqu'à notre époque, on n'a pas fait grand'chose pour prévenir les hernies. Les personnes prédisposées devraient éviter les efforts. Puis, on a peut-être opéré quelquefois par accident. L'opération préventive est évidemment excellente. Si on n'y recourt pas plus souvent, c'est que les opérations employées jusqu'à présent sont dangereuses. Mon procédé indirect, absolument inoffensif, convient parfaitement dans ces cas qui réalisent l'ensemble des conditions les meilleures par l'efficacité de ma méthode. Reste à déterminer

les cas où une opération préventive est nécessaire. La question est nouvelle, et l'expérience fait encore défaut; et je ne puis prétendre décider ici. Il me semble toutefois nécessaire d'opérer par avance les garçons et les hommes qui présentent de larges orifices ou des parois flasques du canal inguinal, à plus forte raison ceux qui ont des antécédents herniaires dans leur famille. Il vaut mieux ne pas opérer avant l'âge de six ou sept ans : les aponévroses et les autres tissus sont plus développés, plus fermes et plus maniables. Chez les femmes il n'y a aucune raison pour faire des opérations préventives, car, chez elles, la cure radicale est toujours facile et sûre.

2. — *Indications de la cure radicale.*

S'il existe déjà une hernie inguinale, il faut établir une différence suivant que cette hernie est ou non étranglée. Dans le premier cas, on la traite selon les règles générales, et l'opération est le plus souvent indiquée. Le seul temps qui présente quelque particularité dans les cas de hernie inguinale est le débridement du col. Autrefois on traitait soigneusement ce temps et on le réglait avec minutie. Maintenant on ne s'en soucie plus guère; et l'on agit comme dans tous les cas de hernie étranglée. En général, il suffit d'introduire le doigt dans l'anneau étranglant pour l'élargir. Un instrument mousse, — des ciseaux fermés par exemple, — peut être également employé. Si l'on ne parvient pas de la sorte à débrider le col, il faut délicatement inciser l'anneau en protégeant l'intestin avec le doigt. L'incision se fait ordinairement de dedans en dehors, s'il s'agit d'une hernie inguinale. Mais la direction n'a que peu d'importance, car l'incision est généralement très petite et peut se pratiquer dans n'importe quelle direction. Si une seule incision ne suffit pas, on en fait plusieurs. Le meilleur instrument consiste en des ciseaux. Il va sans dire que s'il est possible on fait une cure radicale en même temps que l'herniotomie. Quand la hernie n'est pas étranglée, le mieux est généralement d'opérer, dans les cas où l'état général du malade constitue une contre-indication : il ne faut pas par exemple opérer un malade souffrant d'une maladie sérieuse. L'âge également peut empêcher la cure radicale. On n'opère guère des malades âgés de moins de deux ans, bien que certains pratriciens opèrent des enfants beaucoup plus jeunes : mais c'est alors une opération assez dangereuse, et qu'il vaut mieux éviter, s'il n'existe pas de raison absolue de l'entreprendre : impossibilité de retenir la hernie, étranglements répétés, etc. Il faut également se souvenir qu'à cet âge les hernies guérissent fréquemment d'elles-mêmes. Félizet[1] estime

1. Félizet G., *Les hernies inguinales de l'enfance*, Paris, 1894.

que l'emploi des bandages chez des enfants de deux à quatre ans donne de très bons résultats.

Il est difficile de savoir jusqu'à quel âge on peut opérer : l'état général des vieillards est très variable; et l'intervention, au cours de l'existence humaine, peut être plus ou moins tardive selon le mode opératoire employé.

3. — *Choix de la méthode.*

Autant que possible, on doit recourir à la méthode absolue, qui est la plus simple et la plus sûre. On peut l'employer pour les hernies de femmes et les hernies d'hommes où le testicule manque ou doit être extirpé. Chez les femmes, on est presque toujours obligé de couper le ligament rond, en même temps que le sac herniaire. Lucas-Championnière [1] estime que c'est une nécessité absolue. Berger [2] prétend au contraire qu'on peut généralement séparer le ligament du sac; si on le coupe, l'inconvénient est nul. L'emploi de la méthode absolue est cependant très rare; car il faut en général conserver le testicule et le cordon, ce qui rend dès lors ce procédé impraticable.

Dans les cas de petite hernie et dans les cas très récents, il faudrait toujours employer ma méthode indirecte. S'il se produit une récidive, on peut opérer à nouveau de la même manière ou selon une autre méthode. Pour les grandes hernies et pour les hernies anciennes, le mieux est de choisir dès le début un autre procédé. Les méthodes simples du troisième groupe, celles de Kocher, de Barker, ou la mienne, conviennent alors parfaitement. Si la hernie est exceptionnellement grande, la méthode de Lucas-Championnière est de beaucoup la meilleure. Dans certains cas on pourrait même employer le procédé de Halsted ou celui de Bassini. La situation du malade oblige bien souvent à délaisser les règles générales et à employer une méthode sûre, comme celle de Lucas-Championnière.

4. — *Les différents temps de l'opération.*

Bien que les méthodes aient été déjà décrites en détail, je veux dire quelques mots de l'opération, pour bien marquer les points communs des divers procédés. La plaie opératoire se fait suivant le ligament de Fallope. Elle se termine en dedans au niveau de l'orifice inférieur du canal inguinal. Il suffit d'habitude qu'elle ait de 6 à 8 centimètres; elle doit enfin ne pas être trop au-dessus du scrotum pour ne pas compliquer l'application du pansement. Beaucoup d'opérateurs coupent ensuite l'aponévrose du muscle grand oblique dans la direction du canal inguinal, qui est ainsi ouvert dans

1. Lucas-Championnière J., *Loco citato.*
2. Berger P., *Soc. de Chir.*, juin 1891.

toute son étendue. On cherche le sac, et on l'ouvre. Son contenu est ordinairement repoussé dans le ventre; mais parfois on agit autrement.

Les organes qu'on peut trouver dans le sac herniaire sont l'épiploon, l'intestin grêle, le gros intestin, la vessie et les ovaires. Si l'épiploon sort de l'abdomen, on peut le réséquer ou le repousser. (Lucas-Championnière[1] le résèque toujours aussi haut que possible). S'il est sain, il est inutile de le couper. Mais, si l'épiploon est adhérent ou quelque peu modifié, la résection s'impose. L'intestin est repoussé dans le ventre aussi loin que possible. On ne le résèque en aucun cas, même si sa présence doit nuire à la solidité de la fermeture de l'abdomen, comme il arrive souvent lorsque le cæcum est sorti. En cas de présence — très rare — de la vessie dans le sac herniaire, on doit repousser cet organe ainsi que les ovaires, si toutefois ces derniers sont sains. Au cas contraire, on profite de l'occasion pour les extirper.

Le sac vide est délivré, lié ou suturé, et enfin coupé.

Il faut alors s'inquiéter du testicule et du cordon. La chose est d'ordinaire sans difficulté. Mais, si le testicule est mal développé ou atrophié, la situation se complique : la difficulté habituelle consiste en une ectopie du testicule. Nous savons qu'un testicule qui n'est pas descendu dans les bourses est généralement mal développé, incapable de produire des spermatozoïdes, et sans valeur pour la procréation. Mais cet organe a un autre rôle. Il exerce une action bien établie sur les réflexes nécessaires à l'érection. A ce propos, je rappellerai le cas de ce père de famille, dont les deux testicules étaient en ectopie et dont le sperme ne contenait aucune trace de spermatozoïdes; il vivait très heureux, sans soupçonner un instant que ses enfants n'étaient pas de lui. Si le testicule contient quelque tumeur ou est tuberculeux, il faut évidemment l'enlever.

On referme alors le ventre selon la méthode choisie, après avoir procédé à une hémostase parfaite.

Le traitement post-opératoire est simple et ne présente aucune particularité. Sitôt la plaie guérie, le malade peut se lever. Certaines précautions sont nécessaires pendant les premiers temps. On ne met de bandages que si l'on doute de la solidité de la fermeture abdominale.

5. — *Des difficultés et des accidents pendant et après l'opération.*

Les cicatrices situées *dans la peau* peuvent être ennuyeuses; mais

1. Lucas-Championnière J., Cure radicale de la hernie inguinale d'après 989 opérations, *Journ. de méd. et de chir. prat.*, 1901, p. 243.
2. Lucas-Championnière J., *Cure radicale des hernies*, Paris, 1892.

c'est là d'autre part une excellente occasion de les enlever. Celles *sous la peau* peuvent entraîner des difficultés plus grandes. Elles ont généralement pour cause une cure radicale. Les plus gênantes sont celles dues aux opérations du deuxième groupe (Halsted, Bassini, etc.).

Il est parfois difficile de trouver les piliers, soit parce qu'ils ne sont pas faciles à distinguer, soit parce qu'il existe des cicatrices. Il peut être également malaisé de trouver le sac herniaire; on y réussit presque toujours en le cherchant au niveau de l'orifice inférieur du canal inguinal.

Une forte traction exercée sur le péritoine peut faire sortir la vessie. Il faut alors se garder de la prendre dans la ligature ou de la blesser aucunement.

On suturera toute blessure du canal déférent; le fait est d'ailleurs très rare.

L'accident le plus grave qui puisse se produire au cours de l'opération est la blessure d'un des grands vaisseaux fémoraux. Il faut absolument suturer la plaie ou faire une ligature. Mais il en peut résulter de sérieuses complications. La méthode de Bassini est la plus dangereuse à ce point de vue.

Si par malheur on ouvre l'intestin, on procède selon la règle générale en pareil cas.

Parmi les complications post-opératoires, nous citerons la compression du cordon : le trou qui sert de passage à cet organe est souvent trop serré au cours de l'opération, ce qui peut déterminer un œdème de scrotum, une orchite, etc. Dans les cas bénins, qui sont les plus fréquents, il n'y a guère qu'un œdème, qui disparaît à l'ordinaire sans traitement au bout de quelques jours.

L'infection peut se produire quelquefois, comme dans toute opération; on doit toutefois remarquer qu'elle n'atteint presque jamais le péritoine.

La complication post-opératoire, — assez rare il est vrai — la plus dangereuse est l'embolie pulmonaire. L'embolie ne présente pas toujours des symptômes très nets et peut même rester inaperçue; mais souvent elle devient très grave, et l'issue fatale se produit rapidement. Entre les formes graves et les formes bénignes, il existe des cas intermédiaires plus ou moins sérieux. En tout cas, il faut toujours tenir compte des embolies quand il s'agit de cures radicales des hernies inguinales.

Pour terminer, je mentionne un désagrément qu'entraînent souvent les opérations des hernies inguinales. Les malades souffrent de rétention d'urine les premiers jours après l'opération. Le fait n'a

rien de sérieux. La rétention cesse vite, et l'opéré urine dès lors comme à l'ordinaire.

INDEX BIBLIOGRAPHIQUE

Ball C.-B. The radical cure of hernia by torsion of the sac, *Brit. med. journ.*, 1884, t. II; 1887, t. II.

Barker A.-E. On thirty-five operations for the radical cure of hernia by original methodes, *Brit. med. Journ.*, 1887, t. II.

Bassini E. Ueber die Behandlung des Leistenbruches, *Archiv für klin. Chir.*, 1890, t. I.

Berger P. Sur quelques variétés de la hernie inguinale congénitale chez la femme, *Soc. de chir.*, 15 avril 1891. — *Soc. de chir.*, 3 juin 1891. — *Soc. de chir.*, 1892. — La hernie inguino-interstitielle et son traitement par la cure radicale, *Revue de Chir.*, 10 janv. 1902.

Blaise P. *Canal inguinal chez l'adulte. Cure radicale de la hernie inguinale*, thèse de Paris, 1893-94.

Bloodgood J.-C. The transplantation of the rectus muscle in certain cases of inguinal hernia, in which the conjoined tendon is obliterated, *John Hopkins Hosp. Bull.*, mai 1898.

Bonnet C. *De la cure radicale de la hernie inguinale non étranglée chez l'enfant en bas âge*, thèse de Paris, 1898.

Bousquet H. Deux observations rares de hernies, *Congrès français de Chir.*, Paris, 1896.

Broca A. *Congrès français de Chir.*, Paris, 1897, p. 413.

Brodnitz (de Frankfort-sur-le-Mein), Traitement des hernies par les injections d'alcool, *33e Congrès de la Société allemande de Chir.* — *Rev. de Chir.*, 1904, t. II.

Bruner. Hernia of the bladder, *Brit. med. Journ.*, 1898, t. II.

Bufnoir C. *De la cure radicale des hernies inguinales par le procédé myoplastique*, thèse de Paris, 1900.

Bull W.-F. On the radical cure of hernia with results of one hundred and thirty fore operations, *The medical News*, 1890, t. II.

Czerny V. Studien zur Radicalheilung der Hernien, *Wien. med. Wochensch.*, 1877, nos 21-24.

Coley W.-B. The radical cure of inguinal hernia in the female, *Ann. of Surgery*, déc. 1900.

Dezou P. *De la cure radicale des hernies inguinales sans fils perdus*, thèse de Paris, 1898.

Duplay S. et Cazin M. Sur un procédé de cure radicale des hernies inguinales, *Arch. génér. de méd.*, 1897, t. I.

Faure J.-L. *Congrès français de Chir.*, Paris, 1897.

Félizet G. *Les hernies inguinales de l'enfance*, Paris, 1894.

Fowler G. The importance of the primary direction of the sac and spermatic cord in operations for the radical cure of hernia, *Ann. of Surgery*, 1897.

Froelich. Considérations sur la cure radicale des hernies inguinales chez le nourrisson, *Congrès français de Chir.*, Paris, 1897.

Gauthier R. Nouveau point de sutures profondes sans fils perdus, *Soc. de chir. Rapport de Berger*, 15 mars 1899.

Gerdy. Cure radicale par invagination, *Soc. de Chir.*, 1854.

Girard Ch. Sur la cure radicale de la hernie inguinale, *Congrès internat. de Paris*, 1900.

Goepel R. Ueber die Verschliessung von Bruchpforten durch Einheilung geflochtener fertiger Silberdrahtnetze, *Centralbl. f. Chir.*, 1900, n° 17.

Gratschoff L. Bidrag till ingvinalbråckens operativa behandling, *Finska Läkaresällskapets Handlingar*, 1900, Häfte 5. — Ytterligare bidrag till ingvinal

brackens operativa behandling. *Finska Läkaresällskapets Handlingar*, 1902. — Operationsteori, *Finska Läkaresällskapets Handlingar*, 1904, Häfte 4. — Une nouvelle méthode de cure radicale des hernies inguinales, *Rev. de Chir.*, 1905.

Halsted W.-S. The radical cure of inguinal hernia in the male, *John Hopkins Hosp. Bull.*, march, 1893.

Kern J. On the treatment of certain cases of recent hernia by aspiration of the protruded gut, *Brit. med. Journ.*, 1891, t. I.

Jaboulay M. dans *Traité de Chirurgie de Le Dentu et Delbet*, t. VII.

Jonnesco Th. Cure radicale des hernies inguinales sans fils perdus, *Semaine méd.*, 1897, p. 335.

Kingscote E. On the radical cure of hernia, *Brit. med. Journ.*, 1890, t. I.

Kocher Th. Zur Radicalcur der Hernien, *Correspondenzblatt für schweizer Aerzte*, sept. 1892.

Kraske P. *Centralbl. f. Chir.*, 1893.

Lannelongue O. Note sur la cure radicale des hernies, de la hernie inguinale en particulier, par la méthode sclérogène, *Bull. de l'Acad. de Méd.*, juillet 1896. — Technique de la cure de la hernie inguinale par la méthode sclérogène, *Bull. de l'Acad. de Méd.*, juillet 1897.

Le Dentu A. Exposé d'un procédé spécial de cure radicale des hernies inguinales, *Rev. de chir.*, déc. 1900.

Lucas-Championnière J. *Cure radicale des hernies*, Paris, 1887, Delahaye et Lecrosnier. — Cure radicale de la hernie inguinale chez la femme et en particulier de la hernie congénitale, *Soc. de chir.*, 27 mai 1891. — *Cure radicale des hernies*, Paris, 1892, Rueff et Cie. — Les anomalies du testicule, etc., *Journ. de méd. et de chir. prat.*, 1900. — Cure radicale de la hernie inguinale d'après 989 opérations, *Journ. de méd. et de chir. prat.*, 1901. — Cas de hernie inguinale de la vessie observés au cours de la cure radicale, *Journ. de méd. et de chir. prat.*, 1902. — *Hernies. Hygiène et Thérapeutique*, Paris, 1904. Rueff.

Mc Ewen W. On the radical cure of oblique inguinal hernia by internal abdominal peritoneal pad, and the restauration of the valved form of the inguinal canal, *Brit. med. Journ.*, 1887, t. II.

Mayo W.-J. Remarks on the radical cure of hernia, *Ann. of Surgery*, janv. 1899.

Mitchell Banks W. Some statistics of the operation for the radical cure of hernia, *Brit. med. Journ.*, 1887, t. II.

Monod Ch. et Vanverts J. *Traité de technique opératoire*, t. II. Paris, 1902, Masson.

Mugnai A. Nuovo processo per la cura radicale delle ernie inguinali, *La riforma medica*, 1891, t. II.

O'Neill H. The operations for the radical cure of hernia in children, and their value, *Brit. med. Journ.*, febr. 1891.

Parker R.-W. The indications for the radical cure of hernia in children, *Brit. med. Journ.*, febr. 1891.

Payot M. *Sur un nouveau procédé de la cure radicale de la hernie inguinale*, thèse de Paris, 1897.

Phelps A.-M. 13e *Congrès intern. de Méd.*, Paris, 1900.

Postemski *Arch. e atti della Soc. ital. di Chir.*, 1890.

Poullet J. Guérison des hernies inguinales et crurales par autoplastie tendineuse, *Congrès français de Chir.*, Paris, 1896. — Guérison des hernies sans ouverture du péritoine même chez les personnes très âgées, *Congrès français de Chir.*, Paris, 1902.

Richter A.-G. *Traité des hernies*. Traduit de l'allemand sur la seconde édition par Rougemont, Bonn, 1788.

Riesel O. Versuche zur Radicalheilung freier Hernien, *Deutsche med. Wochenschrift*, 1877.

Rochard E. *Les Hernies*, Paris, 1904, Doin.

Russell H. Operation v. Jruss in the inguinal hernia of childhood, *Lancet*, 1900.

Schmidt R. Operative Behandlung der Unterleibsbrüche, in *Lehre von den blutigen Operationen v. Günther*. Bd 42, Leipzig et Heidelberg, 1860.

Schwartz E. Sur un procédé de cure radicale des hernies et en particulier des hernies crurale et inguinale. Myoplastie herniaire, *Congrès français de Chir.*, Paris, 1893.

Steele Ch. Radical cure of hernia, *Bril. med. Journ.*, nov. 1874.

Thiriar J. Utilité d'un transplant osseux dans la cure radicale des hernies, *Congrès français de Chir.*, Paris, 1893.

Trendelenburg F. Zur Radicaloperation der Hernien, *Kongress der deutschen Gesellsch. f. Chir.*, 1890.

DE LA VASO-VÉSICULECTOMIE

DANS LES CAS DE TUBERCULOSE GÉNITALE

PAR MM. LES DOCTEURS

R. BAUDET
Chirurgien des hôpitaux de Paris.

et

L. KENDIRDJY
Ancien interne des hôpitaux de Paris.

(*Suite* [1].)

Traitement de choix.

En dehors des indications que nous venons de discuter, et qui légitiment les vésiculectomies de nécessité, y aurait-il une indication qui prime toutes les autres, à savoir que la vésiculectomie jointe à l'ablation du déférent et de l'épididyme, constitue le traitement de choix dans les cas de tuberculose génitale? Si cela était, les indications de cette opération seraient singulièrement étendues, et il serait inutile de les restreindre à quelques cas de pure nécessité que nous avons si longuement discutés.

Certains chirurgiens, Roux, de Lausanne, en tête, préconisent, en effet, l'ablation totale des voies génitales, quand, le testicule et l'épididyme étant tuberculeux, les vésicules séminales paraissent malades, et sans pour cela qu'elles aient un volume considérable.

Roux prétend faire ainsi une cure radicale de la tuberculose génitale, prévenir l'envahissement des voies génitales de l'autre côté, et, surtout, l'envahissement de tout l'organisme. La castration ordinaire, dit-il, n'enlève pas tout le mal, puisque la clinique montre que le mal est plus loin et que les vésicules sont malades. Les suites opératoires le prouvent aussi, puisqu'il y a souvent des récidives dans la plaie sous forme de fistules intarissables, et, très souvent, une récidive dans l'autre testicule.

Donc, lorsque le déférent est pris sur une longue étendue, ou que la vésicule est prise, il faut joindre à la castration la vésiculectomie. C'est là le traitement de choix, d'après Roux.

En effet, la castration simple ne dépasse pas les limites du mal.

1. Voir le numéro d'octobre 1906.

C'est là un fait que Roux a parfaitement raison de mettre en évidence : c'est ce qui légitime le discrédit de la castration d'emblée, proposée en 1871 par Trélat, Richet, Tillaux, puis par Monod et Terrillon, accueillie avec une certaine faveur en 1889 au Congrès de Chirurgie et à l'étranger par Mircholloff et Sinitzine, Savary et Bryant, Schwartz, Simmond, Hueter.., puis défendue encore tout récemment par Berger.

Mais l'ablation totale des voies génitales, en faisant plus que la castration, fait-elle encore tout ce qu'il faut? Est-elle, comme Roux le prétend, une opération adéquate au mal? Nous ne le croyons pas.

Elle n'enlève pas, en effet, toutes les lésions tuberculeuses. En effet, on a vu que des fistules tuberculeuses s'étaient formées après ces opérations, par exemple dans le cas de Robineau, guéri spontanément deux mois et demi après, et dans le cas de Sick, beaucoup plus grave, puisqu'il y avait réellement récidive.

En outre, on voit le deuxième testicule se tuberculiser secondairement. C'est ce qui nous est arrivé personnellement, quoique la deuxième vésicule, que nous avions laissée, fût saine. Or, plusieurs mois après la vésiculectomie, l'épididyme gauche se prit et il fallut l'enlever. Depuis, le malade est resté complètement guéri.

On voit donc, par ces faits, que les idées de Roux ne se réalisent pas dans la pratique.

Aussi nous repoussons la vésiculectomie jointe à l'épididymectomie ou à la castration comme le traitement de choix de la tuberculose génitale habituelle : celle que l'on constate ordinairement dans les cas de tuberculose épididymaire, avec des canaux déférents à peine bosselés et une vésicule à peine augmentée de volume. Une opération si étendue nous paraît inutile, puisque le programme qu'elle se propose, et qui seul la justifie, n'est pas rempli.

Grosses vésicules.

Par contre, l'ablation des grosses vésicules nous paraît être le traitement de choix. Mais il faut s'entendre. Ce mot de grosse vésicule s'applique à des organes ayant le volume du pouce ou d'une petite noix; nous ne pouvons préciser plus. Même à ce degré-là, il y aura toujours une catégorie de chirurgiens qui s'abstiendront d'opérer. Ce sont ceux d'abord qui systématiquement refusent d'enlever les épididymes ou les testicules caséeux : à plus forte raison refuseront-ils toujours d'enlever les vésicules.

Mais les interventionnistes eux-mêmes, et c'est le plus grand nombre, ne se lanceront pas dans l'ablation d'une vésicule comme

ils le feraient pour un épididyme et n'enlèveront pas la première par la même raison qu'ils enlèvent le second. Il y a, quoi qu'en dise Roux, une nuance entre ces deux opérations. L'épididymectomie est facile et bénigne. La vésiculectomie est difficile et sujette à des complications sérieuses. On peut enlever un épididyme tuberculeux, simplement parce qu'il est tuberculeux et que l'opération a toujours un résultat favorable. On pratique cette opération moins pour faire un traitement de nécessité que pour appliquer un traitement de choix.

Or, pour pratiquer la vésiculectomie, il faut au moins être persuadé que l'on fait un traitement de nécessité, c'est-à-dire être certain que de si grosses vésicules ne diminueront pas grâce au traitement médical, qu'au contraire, elles suppureront et se fistuliseront.

Malheureusement, quand on voit pour la première fois un malade qui a de très grosses vésicules, on ne peut prévoir la marche certaine du mal.

Il y a bien des chances néanmoins pour que ce mal continue à évoluer, et évolue vers la suppuration. Mieux vaut l'arrêter de suite et l'enlever par la vésiculectomie qui constitue, selon nous, le meilleur traitement. Nous reconnaissons cependant que ce n'est pas un traitement d'urgence, qu'il ne s'impose pas d'opérer de suite, qu'on peut attendre quelque temps pour savoir comment les lésions vont évoluer, prêt à intervenir si le mal s'aggravait ou même restait stationnaire. — C'est là une conduite qui nous paraît raisonnable, et nous ne la repoussons pas. Néanmoins, nous aurions plutôt tendance à opérer de suite ces grosses vésicules. Et pour nous, c'est plutôt dans ces cas que la vésiculectomie représente le traitement de choix.

Contre-indications.

Il y a des contre-indications à cette opération.

1° C'est d'abord la cystite tuberculeuse. Elle contre-indique formellement la vésiculectomie même par la méthode de Young, cette méthode étant trop longue et trop meurtrière.

Il nous paraît plus sage de s'attacher d'abord à modifier la cystite, quitte à intervenir plus tard sur les lésions génitales.

2° Le mauvais état du poumon contre-indique également la vésiculectomie. Nous entendons par là les malades qui ont des lésions de ramollissement et même ceux qui ont des lésions indurées très étendues. A ces malades-là, une opération simple et rapide seule convient. Or la vésiculectomie n'est ni simple ni rapide. Elle a paru

dans quelques cas précipiter la marche de la tuberculose pulmonaire : c'est elle qui a été la cause de presque tous les décès.

Donc on interviendra seulement sur les malades qui ont un poumon sain ou qui ont des lésions pulmonaires très peu marquées.

3° Le mauvais état général n'est pas une contre-indication, s'il n'y a pas d'autre tuberculose viscérale et si ce mauvais état général est lié aux suppurations de la tuberculose génitale. Dans ces cas-là, on a vu après ces opérations survenir de véritables résurrections. Les observations montrent, en effet, que le résultat immédiat de ces vésiculectomies est de rétablir rapidement l'état général des opérés.

4° L'âge n'entre guère en ligne de compte. On a opéré à tout âge : à deux ans et demi et à soixante-deux ans. C'est peut-être un peu trop tôt et un peu trop tard.

Tout dépend, du reste, de la durée probable de l'opération que l'on va faire et de la résistance apparente du sujet.

Choix des méthodes opératoires. — Deux méthodes s'opposent l'une à l'autre : la voie haute et la voie basse.

La voie basse comprend la périnéotomie médiane; la périnéotomie ischio-rectale; la méthode sacrée; la méthode dite parasacrée.

Nous croyons superflu de discuter les mérites de ces différentes voies. Les chirurgiens qui les emploient ont des raisons personnelles pour s'en servir. Elles ne diffèrent pas tellement qu'un classement entre elles soit nécessaire. Si, dans la méthode ischio-rectale, on coupe le raphé ano-bulbaire et le faisceau interne d'un releveur, cette méthode devient la même que la périnéotomie médiane; si l'on ne coupe que les faisceaux internes d'un seul releveur et qu'on ne touche pas au raphé, l'opération devient plus facile; mais on n'a pas un jour suffisant sur la vésicule du côté opposé. Or, il vaut mieux la voir; nous préférerions, pour cette raison, la périnéotomie médiane, telle que nous l'avons décrite.

Dans un autre ordre d'idées, nous préférerions la méthode parasacrée à la méthode sacrée, uniquement parce qu'elle n'oblige pas à pratiquer une brèche osseuse, qu'elle conduit plus directement sur les vésicules et qu'elle donne plus de jour. P. Bolton pense même que les malades sont plus vite guéris : c'est pour lui une raison de plus de donner la préférence à la méthode parasacrée sur la méthode de Kraske. Et, au cours de la discussion qui suivit la présentation de Bolton, Blake et Swinburne furent de son avis.

Bolton va plus loin. Il croit la méthode parasacrée supérieure à la méthode périnéale. En effet, d'après lui, elle donne autant de jour

que cette dernière et elle n'a pas ses inconvénients, qui seraient les suivants :

1° Ablation préalable du testicule et du déférent par devant ;

2° On risque de couper les deux canaux éjaculateurs ;

3° On risque de blesser la vessie et le péritoine en arrachant la vésicule.

Ces objections ne sont pas très sérieuses. Si l'épididyme et le testicule sont malades, il faut bien les traiter, soit au commencement soit à la fin de l'opération, quelle que soit la méthode qu'on adopte.

La blessure du péritoine est rare et n'offre aucun danger. La blessure de la vessie ne s'est jamais produite.

Quant à celle des canaux éjaculateurs, on l'évite, si la prostate n'est pas malade au point de jonction des deux vésicules. Mais si, à ce niveau, il y a un noyau tuberculeux il faut l'enlever ou le curetter; il faut par conséquent et nécessairement blesser les canaux éjaculateurs. Il se produit une fistule urinaire qui guérit du reste spontanément.

Mais cette blessure, fatale dans ce cas, aucune méthode ne peut l'éviter. Elle est liée au temps d'exérèse des vésicules, temps qui est toujours le même, quelle que soit la méthode employée. Nous repoussons donc ces critiques. Et, comme la méthode périnéale médiane est aujourd'hui très bien réglée, que nous l'utilisons de plus en plus pour d'autres opérations, nous la considérons comme la méthode de choix dans les cas de vaso-vésiculectomies pratiquées par la voie basse.

La voie haute comprend la voie inguinale, la laparotomie latérale, et la laparotomie médiane.

La voie inguinale ne mène que sur une seule vésicule. Si l'on veut opérer les deux vésicules, il faut faire deux opérations.

La laparotomie médiane sous-péritonéale, ou méthode de Young, pratiquée en décollant le péritoine de la vessie, mais sans ouvrir, encore moins sans réséquer la vessie, conduit sur les deux vésicules. Mais elle nécessite deux autres incisions inguino-scrotales pour enlever les deux déférents tout entiers.

Quant à la laparotomie latérale, sur le bord externe du muscle grand droit, elle conduit facilement sur une vésicule, mais difficilement sur les deux.

Insuffisante, quand on veut enlever les deux vésicules, elle est plus compliquée que la méthode inguinale quand on veut en enlever une seule, puisqu'elle oblige, en outre, d'inciser le scrotum et tout le canal inguinal pour enlever le restant du déférent.

Donc, pour enlever par la voie haute une seule vésicule, nous pré-

férerions la méthode inguinale. S'il fallait enlever les deux vésicules par cette voie, nous recommanderions la laparotomie médiane de Young qui est plus directe, quoiqu'elle nécessite deux autres incisions sur le scrotum et le canal inguinal de chaque côté. Mais, ce qui nous rend réservé dans son emploi, c'est que, sur le cadavre, elle nous a paru d'exécution très variable, facile ou difficile, suivant les sujets et que, sur le vivant, nous la connaissons mal. Nous emploierions plutôt la méthode inguinale bilatérale, si nous étions obligés d'opérer par la voie haute.

Percy Bolton a reproché à la méthode inguinale :

1° De créer une plaie profonde, malgré la distension du rectum.

2° De sectionner beaucoup d'artères, d'où hémorragie possible.

3° De blesser le péritoine, la vessie, l'uretère.

4° De drainer difficilement.

5° D'affaiblir la paroi.

La méthode inguinale ne mérite pas toutes ces critiques. Sans doute, il y a une plaie profonde; mais elle se comble toute seule quand on enlève la valve qui écarte la masse intestinale; et, sous le poids de cette masse d'intestin, le péritoine pariétal revient au contact de la paroi.

Les artères importantes que l'on sectionne sont : l'épigastrique, que l'on a coupée volontairement et la vésiculo-déférentielle ou ses branches. Or, nous avons indiqué comment on pouvait éviter de la blesser. Du reste, en pratique, l'hémorragie survenue au cours des opérations a été insignifiante. La blessure du péritoine est un accident à peu près nul. Celle de la vessie et de l'uretère n'a jamais eu lieu. L'affaiblissement de la paroi ne survient que si la plaie suppure. C'est là une petite critique que nous acceptons; mais, comme cet accident n'expose pas forcément à l'éventration et qu'il est rare, il ne saurait à lui seul nous faire rejeter cette méthode, dont les avantages, par contre, sont incontestables.

En somme, étant donné nos connaissances actuelles en chirurgie vésiculaire, voici comment l'on doit envisager le choix des différents procédés de vésiculectomie.

Si l'ablation des voies génitales doit rester unilatérale, il faut employer la voie inguinale. Elle est simple, puisqu'on ne fait qu'une seule incision; elle est suffisamment directe.

Si, pour des raisons quelconques, on ne pouvait arriver par cette voie à enlever le dernier segment du déférent et la vésicule, on terminerait l'opération par le périnée.

Lorsque l'ablation des voies génitales doit être bilatérale, il faut

commencer l'opération par le périnée ; enlever d'abord les deux vésicules et le dernier segment des deux déférents, puis, par une incision inguinale faite de chaque côté, enlever les derniers segments de chaque déférent.

Cette méthode est, du reste, celle que nous avions recommandée en 1898.

VII. — CONCLUSIONS

En résumé, nous voyons que la vésiculectomie et la vasectomie possèdent quelques indications au cours de la tuberculose génitale.

Ces opérations sont de toute nécessité, quand il y a une fistule urinaire entretenue et créée par la vésiculite tuberculeuse; quand il y a de l'obstruction rectale; quand les troubles urinaires sont déterminés par cette vésiculite et ne dépendent pas de la cystite; quand les malades, déjà observés et ayant déjà suivi un traitement médical ou une castration antérieure, ont des vésicules qui continuent à grossir; enfin lorsqu'il existe des lésions bien marquées, bien appréciables cliniquement, sur toute l'étendue du canal déférent.

En outre, cette vésiculectomie nous paraît être le traitement de choix, lorsque la vésicule ou les deux vésicules sont très grosses.

En dehors des cas précités, lorsque les lésions du déférent et de la vésicule sont très peu marquées, nous repoussons la vaso-vésiculectomie qui aurait alors pour but, d'après Roux, de prévenir les récidives habituelles des épididymectomies et des castrations; de prévenir l'infection tuberculeuse de l'autre testicule; de prévenir la généralisation tuberculeuse.

Ce sont là, pour nous, des indications purement théoriques que l'opération ne réussit pas toujours à remplir. Ces cas nous paraissent plutôt justiciables d'interventions économiques sur le testicule et l'épididyme et du traitement médical.

Malgré cette dernière restriction, reconnaissons que les indications opératoires de la vaso-vésiculectomie restent encore assez nombreuses et assez précises pour que la chirurgie puisse tout au moins lui entr'ouvrir ses portes.

Déjà un courant assez fort, en Angleterre, en Amérique, en Suisse et même en France, pousse les chirurgiens vers cette opération.

Elle sera sans doute d'un usage assez restreint : mais elle deviendra classique, nous en sommes convaincus, comme l'est devenue la castration, malgré la condamnation de Velpeau [1], comme l'est devenue, depuis, l'épididymectomie.

1. Jamais l'affection tuberculeuse du testicule n'exige la castration (Velpeau).

OPÉRATIONS PAR LA VOIE HAUTE

MÉTHODE INGUINALE

1. **VILLENEUVE.** — *Opér.* 7 juilllet 1891. — Fistule tuberculeuse de la tête de l'épididyme. Tuberculose du testicule. Épididyme caséeux. — Étendue des lésions sur le déférent. — Castration. — Ablation du déférent et de la vésicule. — Guérison.

2. **PLATON.** — *Opér.* 17 janvier 1896. — 33 ans. — Épididyme gauche caséeux. Liquide dans la vaginale. — Cinq noyaux tuberculeux sur le déférent. Vésicule caséeuse en voie de ramollissement. — Induration et bosselures remontant très haut sur le déférent. — Épididymectomie gauche. — Ablation du déférent et de la vésicule gauches. — Rupture du déférent. Rupture de la vésicule; une partie reste certainement dans la plaie. — Guérison parfaite en 17 jours. — Revu au bout d'un an. État général excellent. Poumon en bon état. Testicule bien des deux côtés. Érections et coït faciles.

3. **VILLEMIN et DUVAL.** — *Opér.* 4 avril 1900. — 2 ans 1/2. — Testicule doublé de volume. Épididyme triplé, ancienne fistule à gauche. — Une bosselure sur le 1er segment du déférent et dans le canal. Grosse vésicule gauche. — Bosselures remontant dans le canal inguinal et grosse vésicule. — Castration gauche. — Ablation du déférent. — Rupture du déférent à 10 centimètres. Ouverture du cul-de-sac péritonéal de Douglas. — Guérison sans incidents. — Revu 3 mois après en excellent état.

4. **BAUDET et DUVAL.** — *Opér.* 13 juillet 1900. — 20 ans. — Très gros épididyme avec abcès prêt à s'ouvrir à gauche. — Canal déférent induré très haut. Vésicule gauche grosse comme le pouce. Vésicule droite malade mais peu grosse. — Grosses lésions sur le canal déférent et sur les vésicules. — Épididymectomie gauche. — Ablation du déférent et de la vésicule gauches. — Rupture du déférent à 10 centimètres de sa terminaison. — Fistule, guérison pendant 2 mois 1/2. — Mort 6 mois après de méningite tuberculeuse.

5. **LEGUEU.** — *Opér.* 26 septembre 1902. — 33 ans. — Épididyme droit très gros. — Déférent droit moniliforme jusque dans le canal inguinal. Vésicule droite très grosse faisant saillie dans le rectum. — Lésions étendues du déférent. Très grosse vésicule droite. — Incision sur le bord externe du muscle droit. Épididymectomie. — Ablation du déférent et de la vésicule droits. — Guérison. — Mort de tuberculose pulmonaire l'année suivante.

6. **ROBINEAU.** — *Opér.* 17 octobre 1904. — 20 ans. — Épididyme gro avec 2 fistules, épanchement vaginal droit. Petites indurations à l'épididym gauche. — Canal déférent à 8 gros noyaux tuberculeux. Vésicule totalemen suppurée, parois très épaisses et indurées. — Diffusion des lésions sur le déférent et grosses lésions de la vésicule. — Épididymectomie à droite. —

Ablation du déférent et de la vésicule droits. — Péritoine pelvien réséqué : hernie de l'intestin dans la plaie. — Suppuration et tuberculisation de la plaie : fistule jusqu'au 2e mois. — Guérison.

MÉTHODE DE YOUNG

7. **YOUNG.** — *Opér.* 17 mai 1900. — 48 ans. — Castration antérieure à droite. Rien à gauche. — Vésicules et déférents forment une seule masse bosselée, dure, plus volumineuse à droite. — Lésions vésicales, déférentielles et vésiculaires très accentuées. — Ablation de la moitié postérieure de la vessie, des 2 vésicules et des 2 déférents jusqu'à l'orifice inguinal interne. — L'opération dure deux heures.

8. **YOUNG.** — *Opér.* 9 juin 1900. — 62 ans. — Grosse queue de l'épididyme droit. Épididyme gauche, énorme, dur, bosselé, fistuleux. — Les 2 canaux déférents sont bosselés jusque dans le canal inguinal. Les 2 vésicules très grosses, caséeuses. Lobe gauche prostatique caséeux. — Lésions vésicales; lésions déférentielles très étendues. Grosses lésions vésiculaires. — Ablation des deux épididymes. — Excision partielle de la paroi postérieure de la vessie. Ablation des 2 déférents et des 2 vésicules et d'une partie de la prostate. — Opération sans incident. Dure 2 heures 1/4. — Mort le 18e jour avec accidents d'infection grave.

9. **YOUNG.** — *Opér.* 2 mars 1901. — 30 ans. — Grosses lésions suppurées et fistuleuses des 2 testicules et des 2 épididymes. — Induration et noyaux des 2 déférents. Deux grosses vésicules dures surtout à droite. — Lésions étendues des déférents. Grosses lésions des 2 vésicules. — Double castration. — Cystotomie et cautérisation d'une ulcération tuberculeuse. Ablation des 2 déférents et des 2 vésicules. — Sans incident. — Mort le 26e jour de granulie.

MÉTHODE PÉRINÉALE

10. **ULLMANN.** — *Opér.* 27 juillet 1889. — 17 ans. — Castration droite 40 jours avant. — Vésicule droite a un volume double et grossit. Douleurs. Caséification de cette vésicule. La gauche paraît normale. — Vésicule grosse et continuant à grossir malgré la castration. — Ablation des 2 vésicules, du canal déférent droit, du lobe prostatique. — Forte hémorragie arrêtée par tamponnement. — Fistule urinaire, qui se ferme spontanément. — Érections conservées; a engraissé considérablement. — Mort quelques années plus tard de tuberculose pulmonaire.

11. **ROUX.** — *Opér.* 20 mars 1890. — 44 ans. — Tuberculisation aiguë du testicule gauche devenant gros comme une pomme. — Infiltration du déférent jusque dans le canal inguinal. Vésicule gauche très grosse, bosselée. Petit noyau induré dans la prostate à la jonction des 2 canaux déférents. — Tuberculisation marquée du canal déférent et de la vésicule. Mais, surtout, indication de faire une ablation complète de tout le mal pour pré-

venir la généralisation. — Castration gauche. — Ablation du déférent et de la vésicule gauche. — Accidents nuls. — Résultat parfait. — Revu 8 ans après. La guérison parfaite se maintenait. L'état général était très bon.

12. **ROUX**. — *Opér.* 2 février 1891. — 50 ans. — Vaginalite aiguë, gros testicule et épididyme droits suppurés. Canal déférent gros comme une plume de corbeau jusqu'à l'anneau inguinal. Vésicule droite a doublé de volume. Petit noyau prostatique médian. — Grosse vésicule, comme l'indication précédente. — Castration droite. Ablation du déférent et de la vésicule droits. — Guérison. Petite fistule inguinale assez grosse, fistule périnéale, qui guérissent. Attaque d'hémiplégie droite avec aphasie. — Mort 4 ans après d'apoplexie cérébrale.

13. **ROUX**. — *Opér.* 14 juillet 1892. — 62 ans. — Testicule et épididyme gauche gros, indurés, bosselés. — Canal déférent gros jusqu'au canal inguinal. Les vésicules semblent empaquetées dans un tissu fibreux adhérent au bassin. — Extension des lésions aux voies génitales tout entières d'un côté. Comme dans l'indication précédente. — Castration gauche. — Ablation du déférent et de la vésicule gauches. — Guérison, petite fistule guérie spontanément. — Revu 6 ans après. État général bon. Pas de récidive locale.

14. **WEIR**. — *Opér.* octobre 1892. — 28 ans. — Les 2 testicules et les 2 épididymes sont gros et durs. — Les 2 canaux déférents sont gros des 2 côtés : plus à droite. Vésicule droite très grosse. Petit noyau dans le lobe droit de la prostate. Bacille de Koch dans l'urine toutes les fois qu'on presse sur la prostate. — Prévenir l'infection tuberculeuse de la vessie. — Double castration. — Ablation des 2 déférents, des 2 vésicules et du lobe droit de la prostate. — Ouverture du péritoine fermée avec un surjet. — Guérison. Fistulisation de la plaie pendant 4 semaines. — L'irritabilité de la vessie, qui avait momentanément disparu, revient. Traitement avec glycérine iodoformée à 1/10.

15. **ROUX**. — *Opér.* 22 mars 1893. — 19 ans. — Grosse tumeur scrotale. Épididyme droit dur comme du bois et très gros. Gros abcès antérieur. Hydrocèle partielle. — Canal déférent droit moniliforme. Vésicule droite, mal limitée. Lobe droit prostatique dur et douloureux. Lésions étendues à tout un côté. — Indication pour prévenir la récidive et la généralisation. — Castration droite. — Ablation du déférent et de la vésicule droite. — Vésicule droite très adhérente. Le canal déférent se rompt au niveau d'un abcès. On en laisse un fragment après l'avoir curetté. — Guérison. Désunion partielle de la plaie périnéale. Réunion par 2e intention. Pas revu.

16. **SCHEDE**. — *Opér.* 1893. — Castration antérieure bilatérale. — Vésicules très grosses des deux côtés. — Les deux vésicules continuent à grossir malgré une double castration antérieure. — Ablation des deux vésicules et des deux canaux déférents restants. — Guérison rapide.

17. **SCHEDE.** — *Opér.* 1894. — Épididymite caséeuse. — Vésicule séminale droite augmentée de volume. — Grosse vésicule. — Castration droite. — Ablation du déférent et de la vésicule droite. — Suppuration quelque temps après et fistulation de l'articulation sacro-iliaque.

18. **SCHEDE.** — *Opér.* 1895. — Castration à droite six semaines auparavant. — Vésiculite à marche aiguë à droite. — La vésicule continue à grossir malgré la castration. — Ablation des deux vésicules par incision pararectale de Roux. — Guérison.

19. **ROUX.** — *Opér.* 18 juin 1895. — 46 ans. — Castration antérieure droite. — Épididyme gauche gros, induré, bosselé. — Déférent gauche épaissi sur toute sa longueur. Vésicule gauche grosse avec des parties dures et des bosselures comme des grains de raisin. — Lésions continuant à évoluer malgré une castration antérieure. Diffusion très grande des lésions déférentielles et vésiculaires. — Castration gauche. — Ablation des deux vésicules et du déférent droit, on laisse le déférent gauche. — Petite hémorragie par la plaie scrotale qu'on est obligé de rouvrir. Fistule urinaire pendant un mois. — Revu un an et demi après. État général bon. Vésicules ne sont plus perceptibles. Caractère et énergie se maintiennent.

20. **GUELLIOT.** — *Opér.* 1895. — 2 ans. — Suppuration rapide de l'épididyme gauche. Testicule un peu gros. — Marche rapide de la tub.; son unilatéralité, intégrité des autres organes. — Castration droite. — Ablation de la vésicule droite. Guérison. — Au bout de huit mois, la guérison se maintenait.

21. **GUELLIOT.** — *Opér.* 10 octobre 1896. — 34 ans. — Testicule droit gros. Épididyme gros et bosselé. Épididyme gauche a des noyaux multiples. — Vésicule droite volumineuse faisant saillie dans le rectum. — Vésicule volumineuse. — Castration droite. Épididymectomie et curettage à gauche. Ablation vésicule droite et déférent. — Hémorragie : deux pinces sont laissées à demeure dans la plaie périnéale. — Fistule périnéale. Mort de tuberculose pulmonaire en deux mois et demi.

22. **ROUX.** — *Opér.* 6 août 1897. — 33 ans. — Testicule et épididyme gauches formant tumeur fluctuante du volume d'un œuf de poule. Fistule. — Canal déférent gauche en chapelet. Prostate grosse mal limitée. Vésicules dures à limites diffuses. — Diffusion des lésions sur le déférent. Vésicule et prostate tuberculeuses. — Castration gauche. — Ablation du déférent et de la vésicule gauches. — Petite hémorragie en détachant la vésicule gauche, on laisse un segment du déférent. — Fistule urinaire périanale. Au bout d'un an, guérison. La fistule persiste.

23. **ROUX.** — *Opér.* 23 mai 1898. — 18 ans. — Début aigu. Testicule et épididyme gauches ont la grosseur d'un œuf de canard. — Canal déférent gauche épais et dur. Vésicule dure, comme injectée à la cire. — Diffusion des lésions sur le déférent. Grosse vésicule. — Castration gauche. — Ablation du canal déférent et de la vésicule gauches. — Suintement san-

guin par la plaie périnéale exigeant le tamponnement. — Guérison. Fistule périnéale pendant trois mois. — Revu au bout de trois mois. Bon état général, pas de fistule.

24. **BAUDET** et **KENDIRDJY**. — *Opér.* 23 juillet 1898. — 17 ans. Début aigu. Testicule droit gros non bosselé. Épididyme gros, bosselé, avec abcès vers la queue prêt à s'ouvrir. — Vésicule droite grosse comme une petite noix. Déférent moniliforme, volumineux à sa terminaison, mal séparé de la vésicule. Prostate bosselée à droite. — Vésicule et déférent très gros et grossissant. — Castration droite. — Épididymectomie gauche un an après. — Ablation du canal déférent droit, de la vésicule droite et du lobe médian prostatique. — Guérison. Fistule urinaire pendant un an. — Revu au bout de huit ans. Parfaitement guéri avec excellent état général et génital.

25. **CHAVANNAZ**. — *Opér.* août 1898. — 28 ans. — Curettage antérieur des bourses. Testicule, épididyme gros comme un œuf. Trois fistules. — Canal déférent pas augmenté de volume. Prostate normale. Vésicule comme injectée à la cire, du volume du petit doigt. Lésions unilatérales allant en grossissant. — Castration. — Ablation du déférent et de la vésicule. — Guérison avec fistulisation périnéale pendant trois mois. — Mort de tuberculose pulmonaire cinq mois après l'opération.

26. **BAUDET**. — *Opér.* décembre 1898. — 22 ans. — Testicule et épididyme gros comme le poing; à droite : gros abcès. — Induration de l'extrémité terminale du déférent droit. Petites bosselures de la vésicule gauche. Prostate à lobe droit gros comme le pouce. — Lésions multiples vésiculo-prostato-déférentielles, avec tendance à l'extension. — Castration droite. — Ablation du déférent et de la vésicule droite, ablation d'un coin prostatique. Ablation de la vésicule gauche et du segment correspondant du déférent. — Guérison rapide. — Pas revu.

27. **ROUX**. — *Opér.* 1899. — Scrotum gros comme le poing. Abcès; testicule et épididyme confondus. — Induration de tout le déférent gauche, vésicule grosse et dure. — Diffusion des lésions déférentielles et vésiculaires. — Castration gauche. — Ablation de la vésicule et du déférent. — Guérison, petite fistule guérie spontanément.

28. **MOULLIN**. — *Opér.* 1899. — Tuberculose des deux vésicules. — Ablation des deux vésicules. — Guérison, fistule. — Pas revu.

29. **MOULLIN**. — *Opér.* 1899. — Tuberculose des deux vésicules. Ablation des deux vésicules. — Guérison. — Pas revu.

30. **WALKER**. — *Opér.* 27 juillet 1899. — 27 ans. — Début aigu. Tuberculose testic.-épididymaire avec abcès et fistule. — Déférent droit dur et gros comme le petit doigt, vésicule droite dure et bosselée. Lobe droit prostate induré, vésicule gauche plus petite mais nettement prise. — Lésion très nette et volumineuse de la vésicule droite. Début de tuberculose de la vésicule gauche. — Castration droite, curettage de l'épididyme gauche. —

Ablation de la vésicule droite. Curettage de la vésicule gauche. — Shock. Guérison, légère suppuration guérie. — Revu au bout de 6 mois. État local parfait. A augmenté de 10 kilos.

31. **HUTCHINSON**. — *Opér.* 31 janvier 1906. — 28 ans. — Double castration cinq ans et dix mois auparavant. — Épaississement du moignon déférentiel droit, vésicule droite grosse, dure, bosselée. — Grosses lésions vésiculaires et déférentielles sur un malade déjà châtré. — Ablation du déférent et de la vésicule droits. Guérison parfaite en un mois. Revu en bon état.

32. **HOGGE**. — *Opér.* mai 1900. — 50 ans. — Curettage de l'épididyme droit six mois auparavant. — Tuberculose du déférent et de la vésicule droite. — Probablement l'extension des lésions. — Castration faite six mois avant. — Ablation de la vésicule et du déférent droits. — Cystite, guérison au bout d'un mois.

33. **PERCY BOLTON**. — *Opér.* mai 1900. — 40 ans. — Castration droite très haute 4 ans auparavant; castration récente à gauche, après cautérisation préalable. — Déférent et vésicules paraissent indemnes. Mais le déférent, à la section, fut reconnu tuberculeux. — Lésions très marquées du canal déférent et de la vésicule. — Castration double antérieure. — Ablation des deux vésicules et des deux déférents. — On laisse trois centimètres des deux déférents dans la plaie.

34. **PERCY BOLTON**. — *Opér.* 1901. — 24 ans. — Lésion double des deux testicules et des deux épididymes. — Tuberculose génitale complète des deux côtés. Castration gauche. Épididymectonie à droite. Ablation de la vésicule et du déférent gauche.

35. **LEGUEU**. — *Opér.* 9 mai 1901. — 24 ans. — Noyau dans la queue de l'épididyme gauche. — Vésicule gauche énorme, en massue, 3 ou 4 fois au moins le volume normal. Prostate dure, à contours irréguliers, ne se sépare pas des vésicules. Vésicule droite dure, bosselée. — Grosse vésicule et probablement la prostate. — Épididymectonie gauche. — Ablation des 2 déférents et des 2 vésicules. — Blessure de l'urètre. — Infection par diarrhée, fistule urinaire pendant cinq mois. — Revu en bon état; a engraissé. Testicule gauche atrophié, testicule droit en bon état.

36. **LEGUEU**. — *Opér.* 17 avril 1902. — ? — Rien aux testicules ni aux épididymes. — Vésicules sont dures, irrégulières, volumineuses, un peu douloureuses. — Tuberculose nette des 2 vésicules. — Ablation du déférent et de la vésicule gauche. Ablation vésicule droite. — Guérison prostate. — Guéri. Bon état. Aucun trouble fonctionnel. Les mictions restent un peu fréquentes. Atrophie du testicule droit.

37. **LEGUEU**. — *Opér.* 25 juin 1902. — 28 ans. — Abcès fistuleux du testicule gauche, fistule urinaire périnéale d'origine prostatique. — Prostate dure, bosselée; vésicules forment une seule plaque indurée continue avec la prostate très bosselée, plus marquée à gauche. — Grosses lésions fistuleuses

prostato-vésiculaires. — Ablation épididyme gauche. Ligature du canal déférent droit. — Ablation des deux vésicules et des deux lobes prostatiques. Extirpation extrêmement difficile. Dissection impossible; ablation par morcellement. — Guérison en six semaines. — Revu trois ans après. Testicule droit est intact. Testicule gauche a un volume presque normal. Petite fistule urinaire périnéale.

38. **BAUDET**. — *Opér.* mai 1904. — 44 ans. — Grosse tumeur suppurée du testicule et de l'épididyme gauches. — Bosselures du déférent jusque dans la fosse iliaque. Gros lobe droit prostatique. Vésicule gauche indurée, grosse comme le pouce. — Diffusion des lésions sur le déférent. Grosse vésicule. — Castration gauche. — Ablation du déférent de la vésicule gauche, des deux lobes droit et gauche de la prostate. — Dissection laborieuse du rectum adhérent. Ouverture des canaux éjaculateurs. — Fistule rectale fermée spontanément. Fistule urinaire fermée spontanément. Suppuration. Guérison apparente. — Mort six mois après de méningite.

39. **LEGUEU**. — *Opér.* 12 octobre 1904. — 32 ans. — Épididyme gauche gros, bosselé. Lésions à peine ébauchées à droite. — Déférent altéré dans sa partie scrotale. Vésicules tuméfiées, bosselées, irrégulières. — État des vésicules. — Double épididymectomie. — Ablation des deux vésicules, de tout le déférent gauche, de la terminaison du déférent droit. — Énucléation difficile à droite. — Guérison. — Revu un an après. État satisfaisant.

40. **LEGUEU**.— *Opér.* 12 janvier 1905. — 41 ans. — Épididyme droit induré et gros vers la queue. Épididyme gauche gros, dur, surtout au niveau de la tête. — Déférent gauche induré presque à 2 centimètres au-dessus de son origine. Prostate grosse dans sa partie gauche. Induration de la vésicule gauche. — Lésions de la vésicule et de la prostate assez accentuée. — Ablation des deux épididymes. — Ablation de tout le déférent gauche. Ablation des deux segments initiaux et terminaux du déférent droit. On laisse la partie pelvienne. Ablation de la vésicule gauche. Ablation des deux moitiés de la prostate. Hémorragie assez abondante quand on décolle la vésicule gauche. Ouverture de l'uretère. — Guérison. — Revu trois mois après. Bon état général et bon état local.

MÉTHODE SACRÉE (PROCÉDÉ DE KRASKE)

41. **SCHEDE**. — *Opér.* 1893. — Tuberculose épididymo-testiculaire gauche. — Véritable abcès froid de la vésicule. — Parce qu'au cours de la castration on n'avait pu réussir à arriver sur la partie saine du déférent. — Castration gauche. —Ablation du déférent et de la vésicule gauches. — Fistulisation de la plaie. Guérison. — Malade a un état général excellent.

42. **ROUTIER**. — *Opér.* 1894. — Rétrécissement du rectum dû à la compression par les vésicules séminales tuberculeuses. — Obstruction intestinale. — Ablation des vésicules. — Guérison.

MÉTHODE PARASACRÉE

43. **SICK.** — *Opér.* 1893. — Castration gauche deux mois avant. — Grosse vésicule gauche qui grossit. — Progrès de la vésiculite malgré la castration antérieure. — Ablation de la vésicule gauche et du déférent. — Suppuration. — Récidive : quitte le service avec une fistule large et intarissable.

44. **SCHEDE.** — *Opér.* 1894. — Castration gauche six semaines avant. — Vésiculite à marche aiguë. — Marche rapide de la vésiculite. — Castration antérieure. — Ablation des deux vésicules. — Guérison de cinq semaines. — Coccyx et sacrum soudés après l'opération.

45. **PERCY BOLTON.** — *Opér.* 1899. — 25 ans. — Castration droite quatre ans avant. Épididymite gauche aiguë. Castration. La section du déférent montre que ce déférent est malade. — Vésicules malades. — Tuberculisation étendue du déférent. — Double castration antérieure. — Ablation des deux vésicules et du déférent gauche. — Guérison rapide.

46. **KÖNIG.** — *Opér.* 1901. — Tuberculose aiguë du testicule et de l'épididyme. — Tuberculose du déférent, de la prostate et de la vésicule. — Tuberculose diffuse des voies génitales dont la castration très haute n'atteint pas les limites. — Castration quatre jours auparavant. — Quatre jours après, ablation de la vésicule et curettage de la prostate. — Guérison.

47. **KÖNIG.** — *Opér.* 1901. — Tuberculose aiguë du testicule et de l'épididyme. — Tuberculose du déférent de la vésicule et de la prostate. — Tuberculose diffuse des voies génitales. — Castration. — Ablation de la vésicule et du déférent. — Guérison.

MÉTHODE INGUINALE

Observation I. — Villeneuve. — Vésiculectomie par la voie inguinale. *Association française pour l'avancement des sciences*, Marseille, 1891, p. 727.

Homme porteur d'une fistule tuberculeuse, aboutissant à la tête de l'épididyme, qui avait été traitée par des injections de naphtol camphré. Suivant les manuels sus-indiqués, on fut obligé de sectionner le pilier interne de l'anneau qui ensuite fut suturé facilement à la soie, la vésicule séminale étant détachée. Tout l'épididyme était pris, gros, bosselé, très adhérent au testicule; il fut détaché avec quelques difficultés. Villeneuve voulut, en terminant, enlever complètement le trajet fistuleux qui aboutissait à la tête de l'épididyme. Cela fait, il s'aperçut que le testicule ne tenait plus que par quelques tractus celluleux et que notamment l'artère spermatique devait avoir été coupée, bien qu'elle ne saignât plus. Il se décida donc à enlever ce testicules quoiqu'il parût sain. Aussi quel ne fut pas son étonnement lorsque, à la coupe, il constata qu'il était criblé de tubercules crus ayant l'aspect et la grosseur d'un grain de semoule. Quant à l'épididyme, il était farci de tuberculose caséeuse.

Obs. II (résumée). — Platon. — *Traitement de la tuberculose testiculaire*, thèse de Montpellier, 1898.

Homme de trente-trois ans, entre à l'Hôtel-Dieu de Marseille, dans le service de M. Villeneuve, le 10 janvier 1896.

Le scrotum est rouge et tendu, dans sa moitié gauche. A l'union du tiers inférieur avec le tiers moyen de la face antérieure, se trouve une fistule donnant du pus. L'épididyme est induré et douloureux. Tout le long du canal déférent, on sent des noyaux qui remontent presque dans le canal inguinal.

Le *toucher* montre le lobe gauche de la prostate dur et bosselé; les vésicules sont difficiles à atteindre : « il semblerait que la vésicule gauche est plus volumineuse que la droite ».

Le début des lésions remonte au mois de septembre 1895.

Il n'y a pas de tuberculose pulmonaire.

Opération, le 17 janvier 1896. Méthode de Villeneuve. Incision inguino-scrotale; ouverture de la vaginale et évacuation du liquide qu'elle contient. L'épididyme est détaché au thermocautère; puis on tire sur le canal déférent qui, à un moment donné, se rompt brusquement en amenant avec lui une portion de la vésicule séminale dont la section montre une masse caséeuse en voie de ramollissement.

La longueur totale de l'épididyme et du déférent enlevée est de 40 centimètres.

Le malade sort guéri le 1er mars; le testicule droit est toujours sain. Il a été revu à la fin de 1896; il était en excellent état. Les érections et le coït étaient faciles.

Obs. III. — Villemin et Duval, 1900. — Tuberculose testiculaire gauche. Extirpation totale des voies génitales par incision inguinale. *Revue de Chirurgie*, 1901, n° 3, p. 403.

P... Jean-René, âgé de deux ans et demi, entré à l'hôpital des Enfants-Malades, le 3 avril 1900, dans le service de M. le professeur Lannelongue, salle Balfos, n° 4, pour une tuberculose testiculaire gauche.

Antécédents héréditaires. — Père inconnu; mère bien portante, ne semble pas en puissance de tuberculose; pas d'autre enfant.

Antécédents personnels. — Depuis sa naissance, l'enfant a toujours été malade; son allaitement a été difficile : il était nourri au biberon.

A un an et demi, il contracte la coqueluche; celle-ci évolue normalement sans complication pulmonaire. L'enfant contracte la rougeole, puis, dans sa convalescence, une broncho-pneumonie.

Histoire de la maladie. — Il y a un an que la mère s'est aperçue de l'affection testiculaire; la bourse a grossi; la peau est devenue rouge, très douloureuse; on incise à l'hôpital Tenon un foyer abcédé. La cicatrisation s'est faite au bout de six mois seulement; il persistait jusqu'alors une fistule donnant à peine quelques gouttes de liquide citrin.

Depuis, l'enfant semble avoir subi un arrêt de développement; il ne parle pas et comprend difficilement; il ne marche pas, sans toutefois présenter de déformation des membres inférieurs.

Examen. — La bourse gauche présente à la partie postéro-inférieure externe une cicatrice adhérente à la peau de l'épididyme. Le testicule, dans son ensemble, est deux fois plus gros que l'opposé, sans foyers ramollis. L'épididyme, triplé de volume, est gros surtout au niveau de la queue; un gros noyau englobe le globus minor et le segment initial du déférent.

Pas de liquide dans la vaginale.

Le déférent est gros, bosselé légèrement; on le sent jusqu'à l'anneau inguinal et peut-être dans le canal.

Toucher rectal. — Ne fournit aucune donnée positive.

Examen général. — Cicatrice de tuberculose sous-cutanée guérie à l'avant-bras gauche.

Le système ganglionnaire est intact.

Poumons : auscultation négative.

Os et articulations sans lésions.

Le 4 avril 1900, castration totale avec déférento-vésiculectomie par voie inguinale suivant le procédé ci-dessus décrit. Comme nous l'avons dit, le déférent se rompt à 10 centimètres de la vésicule, mais il est facilement repris et extirpé complètement avec la vésicule entière.

Suites opératoires. — Sans incidents autres que la suppuration d'un crin cutané.

Le 4 mai, veille du départ de l'enfant, la cicatrice est bonne; la paroi solide forme une bande cicatricielle épaisse. Le testicule droit est gros comme une noisette, régulier, non douloureux.

Le toucher rectal montre que le bas-fond vésical est souple; on ne sent pas la vésicule droite, on n'a pas la sensation de vide du côté gauche.

Revu le 4 juillet, l'enfant est en excellent état. L'examen histologique de la pièce, fait par notre collègue. Delamarre montre des lésions nettement tuberculeuses des organes enlevés.

Obs. IV. — Baudet et Duval, 1900. — Tuberculose génitale. Épididymectomie et ablation totale du canal déférent et de la vésicule séminale par la voie inguinale. *Revue de Chirurgie*, 1901, n° 3, p. 404.

X..., âgé de vingt ans, a eu un frère amputé de la jambe pour tuberculose du pied. Lui-même a eu, l'hiver dernier, une bronchite suivie d'hémoptysies très légères.

Depuis six mois, le testicule gauche a augmenté de volume; depuis quinze jours il a une fistule scrotale; cette évolution s'est faite à froid.

Les signes fonctionnels sont nuls; pas d'envies fréquentes d'uriner; pas de douleur ni d'hématurie à la fin de la miction.

Le scrotum est volumineux du côté gauche; en ce point la peau est violacée, adhérente aux plans profonds. Elle porte une fistule étroite laissant sourdre un liquide séro-granuleux. Au-dessus d'elle existe un noyau gros comme le pouce, placé lui-même au-dessous de la queue de l'épididyme et confondu avec elle.

L'épididyme est gros, induré, renflé à ses deux extrémités; le testicule paraît normal; il est séparé de l'épididyme par un sillon très accusé.

Le canal déférent, augmenté de volume, est induré. La vésicule séminale gauche paraît plus grosse qu'un pouce; elle est bosselée et dure.

La vésicule droite est un peu moins volumineuse, mais manifestement malade. La prostate est légèrement saillante au niveau du point où les vésicules convergent.

Le canal déférent droit, le testicule et l'épididyme droit paraissent normaux.

Opération, le 13 juillet 1900. La technique ci-dessus décrite est fidèlement suivie, facilement appliquée, sans hémorragie ni ouverture du péritoine.

Examen des pièces. — Il s'agit manifestement de tuberculose génitale. La vésicule a été sectionnée à la limite du corps et du col. Elle est plus grosse qu'un pouce d'adulte. Elle a 4 centimètres et demi de longueur et 3 de largeur. Elle est bourrée de matière caséeuse, pas trop diffluente. Le déférent a été sectionné au niveau de l'ampoule. Son extrémité terminale est grosse comme l'extrémité du petit doigt; elle contient de la matière caséeuse. Du reste, sectionné en trois grands points différents, on trouve en ces trois points des traces de caséification.

Il tient à la vésicule par son côté externe sur une longueur de 3 centimètres.

Quoiqu'il se soit un peu ratatiné par dessiccation, sa longueur totale est est de 32 centimètres; il est sectionné en deux endroits : 1° à 3 centimètres au-dessus de l'épididyme, incision volontaire; 2° à 10 centimètres au-dessus de sa terminaison, section involontaire avec la sonde cannelée.

L'épididyme a 8 centimètres de longueur, il offre deux grosses bosselures à ses extrémités. Son corps a le volume du médius. Il est rempli de matière caséeuse.

Les *suites opératoires* sont les suivantes (octobre 1900) : après deux mois et demi, le malade conserve une fistulette inguinale, suite d'une suppuration partielle de sa plaie; elle est, du reste, en voie de guérison certaine.

Le toucher rectal montre que la région vésiculaire gauche reste vide; la vésicule droite est un peu grosse, mais ses lésions sont moins apparentes qu'en juillet; la surface prostatique est absolument lisse. Le testicule droit est indemne. L'état général est bon.

Le malade est mort en janvier 1901 de méningite tuberculeuse.

Obs. V (inédite). — Legueu, 1902. — Extirpation de la vésicule séminale droite par la voie inguinale. Déférentectomie et épididymectomie.

G... J., âgé de trente-trois ans, entre le 13 novembre 1902 à l'hôpital Necker, salle Velpeau, n° 23. Il vient pour une grosseur du testicule droit.

Sans blennorragie antérieure ni actuelle, il a vu survenir, il y a un an environ, une nodosité au niveau du testicule droit; il n'en souffre pas, mais la tuméfaction a augmenté dans ces derniers temps d'une façon assez sensible. Il éprouve à ce niveau une certaine gêne et c'est la raison de son entrée à l'hôpital.

Le testicule droit est, en effet, augmenté de volume et fait, sous la

bourse de ce côté, une saillie très accentuée. Le testicule lui-même, il est vrai, est rétracté; c'est l'épididyme qui, augmenté de volume, forme au-dessus du testicule le cimier de casque caractéristique avec tous les caractère d'une épididymite tuberculeuse. Il n'y a pas d'hydrocèle. Le déférent est augmenté de volume, bosselé, moniliforme; on le perçoit presque dans la traversée inguinale.

Le testicule gauche, au contraire, ne présente aucune altération; le cordon de ce côté et les enveloppes sont également sains.

Par le toucher rectal, on trouve une prostate petite, dure par places en trois ou quatre noyaux fermes. Mais c'est surtout la vésicule séminale du côté droit qui fixe tout d'abord l'attention. Elle est d'un volume considérable, refoule notablement la paroi rectale sous laquelle elle fait une saillie dure et irrégulière. La vésicule gauche, au contraire, se sent à peine; on en définit à peine les contours.

Il n'existe aucune trace de propagation tuberculeuse du côté de la vessie ni de l'appareil urinaire. Les urines sont claires; les mictions un peu plus fréquentes que d'habitude : sept ou huit fois par jour, deux fois par nuit.

Le malade a maigri sensiblement depuis quelques mois; il tousse un peu et l'auscultation de ses poumons montre, particulièrement à droite, une lésion manifeste de tuberculose encore fermée. Il est, d'ailleurs, de souche tuberculeuse : sa mère est morte de la poitrine; il a perdu un frère de tuberculose.

Le *diagnostic* de tuberculose génitale n'est pas douteux; mais la localisation à la vésicule séminale nous paraît si importante qu'après avoir, pendant quelques jours, surveillé le malade, nous nous décidons à pratiquer chez lui la spermatocystectomie par voie inguinale.

L'*opération* a lieu le 26 novembre 1902 avec l'aide de M. Duval, interne lauréat du service.

Sur le bord externe du muscle droit, incision verticale. Le péritoine est refoulé, le canal déférent découvert et sur celui-ci je me guide pour aller à la recherche de la vésicule séminale.

Au fond de cette plaie dans laquelle je vois la vessie et l'uretère, je parviens à la vésicule; je la libère assez difficilement en la saisissant dans des pinces plates : je l'extirpe assez aisément ainsi que la portion pelvienne du canal déférent. Drain. Suture.

Je poursuis l'excision du canal déférent jusque dans le canal inguinal et jusqu'à l'épididyme que j'excise.

Le testicule, sain, est conservé.

Suites opératoires. — Normales. Le malade quitte l'hôpital le 2 janvier 1903.

Suites éloignées. — J'ai appris qu'il était mort de tuberculose en novembre 1903.

Obs. VI. — Robineau (résumée), 1904. — Résection, par la région inguinale, des voies spermatiques en totalité pour tuberculose chronique. (Inédite et due à l'obligeance de M. Robineau.)

M..., âgé de vingt ans, vient me consulter le 7 octobre 1904 pour une suppuration fistuleuse de la bourse droite. Cette lésion est attribuée par le malade à un traumatisme survenu il y a un an. A la suite d'une chute sur un tabouret, il eut une épididymite subaiguë, constatée par un médecin, qui dura deux ou trois semaines, laissant un testicule gros et douloureux. L'induration alla en augmentant et le malade porta un suspensoir.

Il y a dix mois, une fistule s'ouvrit, laissant couler un pus clair; puis, quelques mois plus tard, apparut une deuxième fistule.

Il y a un mois (septembre), survint une poussée de funiculite, d'ailleurs assez vive dans la région inguinale, et augmentation de volume du cordon, obligeant le malade à garder le lit.

L'examen de l'appareil génital montre les faits suivants :

Le scrotum, du côté droit, présente en avant deux orifices fistuleux en cul-de-poule, distants d'un centimètre, et donnant issue, par la pression, à une gouttelette séro-purulente. Ces fistules sont en rapport avec la tête de l'épididyme qui adhère aux téguments. Ailleurs, le scrotum est souple. La vaginale, peu tendue, est occupée par un épanchement abondant et transparent. La glande séminale a au moins doublé du volume. La partie postérieure, bosselée et inégale, est dure et douloureuse à la pression. Il n'est pas possible d'isoler le testicule de l'épididyme, ni de constater l'intégrité du premier ou son altération. Par contre on sent très nettement l'anse du canal déférent occupée par un gros noyau à son abouchement épididymaire. En suivant de bas en haut le cordon, on reconnaît que le canal déférent, induré dans toute sa longueur, présente, dans la région funiculaire, deux noyaux durs et sensibles, superposés, du volume d'un gros noyau de cerise. Dans la région inguinale, on constate deux autres noyaux échelonnés, l'un plus petit, l'autre plus gros que les précédents. Enfin, en déprimant la paroi pour explorer la région pelvienne, on éveille de la sensibilité, sans déceler d'autres noyaux.

La vésicule séminale droite donne la sensation classique de la vésicule injectée au suif; elle est volumineuse, bosselée, douloureuse, et, au-dessus d'elle, plus profondément, on sent un cordon dur, la terminaison du canal déférent. La prostate est saine, sans hypertrophie, sans noyaux.

Du côté gauche, l'appareil génital n'est pas indemne. Il y a tout d'abord un petit épanchement dans la vaginale. Le testicule est sain ; l'épididyme présente une très légère induration en pleine tête et une autre douteuse au niveau de la queue. Le déférent est sain sur tout son trajet.

La vésicule n'est pas augmentée, mais présente un très petit noyau induré vers sa partie moyenne.

L'appareil urinaire est sain ; il n'y a jamais eu aucun trouble de la miction. L'urètre n'a jamais suinté ; aussi se dispense-t-on de l'explorer.

L'état général de ce malade est bon. Il est grand, bien constitué, non amaigri. Il a eu, il y a trois ans, une pleurésie guérie, en trois mois sans ponction et sans laisser de traces. L'auscultation du poumon est négative; le malade ne tousse ni ne crache.

En résumé, ce malade présente une lésion tuberculeuse évidente des voies spermatiques droites; l'épididyme est suppuré et fistuleux; le déférent est envahi dans toute sa longueur, ainsi que la vésicule séminale. Le testicule est peut-être malade également. A gauche, il y a une lésion de l'épididyme et de la vésicule au début. Aucun autre organe ne semble être actuellement le siège d'une lésion tuberculeuse.

L'*opération* eut lieu le 17 octobre 1904. Après cautérisation ignée, les fistules scrotales furent circonscrites par une incision ovalaire et la peau entièrement libérée.

Incision inguinale intéressant le grand oblique. Mise à nu du cordon, qui, après libération, est attiré en dehors avec la totalité du contenu scrotal. La vaginale est ouverte et évacuée et l'on constate l'intégrité macroscopique du testicule.

Résection de l'épididyme, en libérant d'abord et complètement la tête (avec le fragment de peau et les fistules), puis le corps qui est attentivement disséqué d'avec les vaisseaux du cordon, enfin la queue très adhérente au testicule. Ce temps opératoire est assez difficile; par contre, le suivant s'exécute par simple dissociation avec les doigts. Libération du déférent de bas en haut. Il y a un temps d'arrêt pour libérer les noyaux de la portion funiculaire qui sont entourés d'une gaîne conjonctive épaisse. On arrive ainsi jusqu'à la région inguinale.

Pour continuer, il faut isoler avec soin les muscles petit oblique et transverse de l'arcade crurale et, ensuite, les désinsérer en dehors. Les vaisseaux épigastriques sont coupés entre deux pinces; et l'isolement du déférent est poursuivi avec les doigts et des ciseaux mousses fermés jusqu'au point où se dissocient les éléments du cordon.

A ce moment, le malade étant dans la position de Trendelenburg, une valve récline en haut et en dehors la paroi abdominale. On reconnaît que le déférent, accolé à la paroi pelvienne, présente une série de dilatations de volume inégal. En poursuivant sa dissection, on ouvre le péritoine. L'adhérence du canal à la séreuse est telle qu'on est obligé de réséquer une portion de cette dernière, longue de 4 à 5 centimètres. La brèche péritonéale est suturée séance tenante; et l'on continue la libération du déférent qui devient plus facile; mais les tractions qu'on exerce sur lui pour amener la vésicule finissent par le rompre à 3 ou 4 centimètres de cette dernière; on en saisit aussitôt le bout avec une pince de Kocher et l'on arrive finalement sur la prostate.

Je saisis alors, avec une pince de Museux, le corps de la vésicule, d'où s'échappe une goutte de pus crémeux. Le déférent est sectionné au ras de la prostate et la vésicule se laisse enlever sans peine. La plaie prostatique est touchée au thermocautère. Ni l'artère ombilicale ni l'uretère n'ont été aperçus. Ligatures. Fermeture de la paroi à la Bassini, après réintégration du testicule dans sa bourse. Un drain pelvien et un drain scrotal. Durée de l'opération : une heure un quart.

Suites opératoires. — 19 octobre. — Pansement. Suintement sanguin abondant. On retire les drains. Pas de fièvre.

21 octobre. — Rétention d'un peu de sang que l'on évacue en faisant sauter quelques points de suture.

Le 8e jour, les fils sont enlevés. La peau est réunie, sauf au niveau de la partie inférieure de la plaie où elle présente un aspect de sphacèle; il se fait à ce niveau un léger écoulement purulent d'odeur assez forte. Température à 37°. Le malade rentre finalement chez lui le 15 novembre 1904.

Le 25 novembre, il y a encore sur le scrotum une fistule de 5 à 6 centimètres de profondeur.

En décembre, il se fait aux parties supérieure et moyenne de la cicatrice une collection purulente qui est évacuée. Il s'agissait vraisemblablement d'une infection tuberculeuse secondaire.

En janvier, la fistule de la partie inférieure de la plaie est fermée; mais l'ouverture de cette dernière collection n'est pas encore fermée. La testicule est de volume et de consistance normaux et il a sa sensibilité habituelle. Au toucher rectal, les voies spermatiques gauches sont dans le même état qu'au moment du premier examen. Il y a toujours une légère hydrocèle gauche.

Le 10 janvier, on s'aperçoit que la fistule post-opératoire n'était qu'en apparence fermée. Une injection de naphtol camphré par cette fistule est suivie de douleurs dans le petit bassin, avec mictions fréquentes et ténesme rectal; en même temps, les urines présentent une odeur de camphre. Il est certain que la fistule allait jusqu'à la prostate et communiquait par un canal éjaculateur avec l'urètre.

Le 17 janvier, l'oblitération est définitive. Le malade a engraissé, depuis l'opération, de dix livres; et son état général est parfait.

L'examen des pièces a montré les faits suivants :

1° L'épididyme, très épaissi, offre au centre une cavité suppurée et fétide;

2° Le déférent présente huit nodules de grosseur variable; le premier au niveau de son abouchement avec l'épididyme; le dernier à 4 ou 5 centimètres du bord de la vésicule;

3° La vésicule est totalement suppurée. La section a porté au delà de la fonction du déférent et du canal cystique; celui-ci est très épaissi et très induré.

MÉTHODE DE YOUNG

Obs. VII. (résumée). — Hugh H. Young. — Suprapubie retrocystic extraperitoneal resection of the seminal vesicles, vasa deferentia and half of the bladder, *Annals of Surgery*, 1900, t. XXXII, p. 557.

Homme de quarante-huit ans, entre à Johns Hopkins Hospital pour mictions fréquentes et douloureuses. Aucune histoire familiale de tuberculose ni de cancer. Vingt-deux ans auparavant, souffrit au périnée, et le médecin, consulté, dit que la prostate était grosse et prescrivit des bains de siège. Ceci dura trois à quatre semaines, sans aucun trouble du côté de la miction, puis disparut pendant cinq ans. Depuis, toutes les fois qu'il s'expose

à un refroidissement, le malade ressent des douleurs au niveau de la région prostatique.

Les accidents actuels, fréquence des mictions et brûlures dans le canal, ont débuté, en décembre 1897; le malade se levait 3 ou 4 fois la nuit. En août 1898, il consulte un médecin, qui diagnostique une cystite et prescrit de l'ergot de seigle. Pendant l'hiver, l'état empire; en novembre 1899, le testicule droit se met à enfler. Un petit noyau douloureux apparaît à la queue de l'épididyme et augmente progressivement de volume.

En janvier 1900, on diagnostique : tuberculose, à cause de la présence de bacilles dans les urines. A ce moment, le malade se lève toutes les demi-heures et les mictions sont généralement suivies d'une légère hématurie (ou plutôt d'une urétrorragie). Le soir, la température s'élève au-dessus de la normale.

En août 1899, le malade avait subi la *castration* de son testicule droit.

État actuel (avril 1900). — Miction toutes les demi-heures jour et nuit, très douloureuses à la fin. L'appétit est bon; n'a pas trop maigri.

Urines troubles, à réaction acide et contenant des bacilles; rien aux poumons. On ne sent pas les reins. Le testicule droit manque; l'épididyme et le déférent gauche sont normaux. Capacité vésicale = 50 centimètres cubes. La cystoscopie, qui n'a été possible et difficilement qu'après une période de traitement, montre une muqueuse congestionnée et enflammée.

Toucher rectal. — Prostate normale; les vésicules et les déférents forment de chaque côté une masse inégale, bosselée, dure, plus volumineuse à droite. La différenciation de la vésicule et du canal est impossible. Entre les deux masses, les tissus sont souples.

Les urines, après filtration, ne contiennent pas d'albumine.

Le *diagnostic* est : tuberculose localisée aux vésicules séminales (peut-être à la droite seulement), aux déférents, à la paroi postérieure et au sommet de la vessie.

Opération, le 17 mai 1900. Anesthésie au chloroforme et à l'éther. On commence par une cystotomie sus-pubienne médiane (le péritoine descendait jusqu'au contact du pubis), ce qui permet d'introduire un cystoscope de Nitze et de constater une ulcération siégeant sur le sommet et la paroi postérieure de la vessie très fortement contractés. Sur les instances du médecin traitant, qui assistait à l'opération, on décide l'extirpation de la portion malade et l'on fait au patient une injection de sérum, qui sera continuée jusqu'à la fin. Young sectionne alors, de chaque côté, le grand droit pour se donner du jour et se met en devoir de séparer le péritoine de la paroi vésicale postérieure. Le péritoine entraîne avec lui les canaux déférents qui sont sectionnés au niveau de l'orifice inguinal interne.

Il dissèque ensuite les masses vésiculo-déférentielles qui sont divisées au ras de la prostate et enlevées. Elles contiennent des noyaux caséeux. L'opération se termine par la résection de la moitié de la vessie, comprenant la paroi postérieure et le sommet de l'organe. Celui-ci est fermé à la soie et des mèches sont introduites dans l'espace prévésical.

Suture de la paroi au fil d'argent. Le malade, qui avait perdu beaucoup de sang, avait reçu 2 300 centimètres cubes de sérum.

Examen des pièces. — 1° La paroi vésicale enlevée mesure 8 centimètres et demi de long sur 5 de large et 2 centimètres d'épaisseur. Elle présente trois dépressions ulcérées, mais pas de matière caséeuse.

2° Les vésicules et la portion terminale des déférents sont intimement fusionnées en une masse unique ayant 6 centimètres de long sur 4 de large, et 2 d'épaisseur. A la section, on y voit de nombreux abcès caséeux.

3° Les segments des déférents mesurent chacun 16 centimètres; le droit est tout atrophié (côté de la castration), mais présente, vers son milieu, un nodule caséeux.

Obs. VIII (résumée). — Hugh H. Young. Genital tuberculosis with special reference to the seminal vesicles (Report of two cases of spermatocystectomy), *Annals of Surgery*, 1901, t. II, p. 601.

Homme de soixante-deux ans, entre à Johns Hopkins Hospital le 30 mai 1900. Aucun antécédent de maladie vénérienne ni de tuberculose. Il y a deux ans, a eu une crise de rétention, terminée spontanément. Depuis, les mictions sont lentes, mais non douloureuses. Ne se lève pas la nuit et n'a jamais eu d'hématurie. Il y a six mois, la moitié gauche de son scrotum s'est tuméfiée et est devenue douloureuse.

A *l'examen*, on trouve : *à droite*, le testicule et la tête de l'épididyme normaux; la queue grosse et indurée, mesurant 3 centimètres sur 2, et non douloureuse. Le canal déférent est gros et renferme 3 noyaux dont le plus élevé, ayant 1 cm. 5 de longueur, correspond à l'anneau inguinal externe. La peau est normale et n'adhère nulle part.

A gauche, l'épididyme est énorme (3 × 4 × 8 cm.), dur, bosselé, et enveloppant le testicule. Le déférent est très volumineux jusque dans l'intérieur du canal inguinal et présente, vers le milieu de son trajet scrotal, un abcès fistulisé.

Aucun écoulement urétral.

Le *toucher* montre une prostate un peu plus grosse que normalement, mais molle et régulière. Au-dessus et de chaque côté, se trouve une masse allongée, dure, bosselée, large de 15 millimètres. Au point de jonction avec la prostate, l'intervalle qui sépare les deux masses mesure un travers de doigt; leurs limites supérieures ne sont pas accessibles et la distinction entre vésicule et déférent ne peut se faire.

La *cystoscopie* montre une muqueuse vésicale normale. Aucune saillie prostatique dans la vessie. L'orifice urétéral droit est un peu rouge.

Les *urines* contiennent des traces d'albumine. Elles sont troubles (dans es trois verres) et contiennent des cellules épithéliales et des leucocytes. Ni bactéries ni bacilles de Koch.

Le *diagnostic* est : tuberculose des testicules, des déférents et des vésicules. La vessie et la prostate sont normales, quoique la base de la prostate adhère aux masses vésiculo-déférentielles. Rien aux reins ni aux poumons.

Opération, le 9 juin 1900. Anesthésie à l'éther. Incision sus-pubienne en T (la branche horizontale se trouve immédiatement au-dessus de l'ombilic). Décollement du péritoine du sommet de la vessie, et cathétérisme des uretères après ouverture de celle-ci.

Décollement du péritoine de la paroi vésicale postérieure et découverte des canaux déférents qui sont isolés avec les vésicules. Celles-ci sont libérées après section en plein tissu prostatique sans ouverture de l'urètre et les déférents sectionnés au niveau de l'anneau inguinal interne. Excision d'une petite ulcération tuberculeuse siégeant sur la paroi postérieure de la vessie et fermeture de cet organe. Suture de la paroi et drainage de l'espace périvésical par l'angle inférieur de la plaie.

D'autre part, par deux incisions inguinales, double castration et ablation du segment inguino-scrotal des déférents.

L'opération avait duré deux heures un quart. La nuit, le malade, très agité, enlève sa sonde urétrale. Celle-ci n'a pas été replacée et il en est résulté une fistule urinaire au niveau de la plaie vésicale, apparue le dixième jour de l'opération. Le quatrième jour, apparaît de l'ictère, le pouls monte à 120 et le malade meurt dans la cachexie le dix-huitième jour.

L'*autopsie* montre de vieilles adhérences pleurales et un abcès dans le poumon gauche. Le lobe gauche de la prostate renferme de petits nodules caséeux; le lobe droit est normal.

Examen des pièces. — Les testicules et les épididymes contiennent des noyaux caséeux.

La masse des vésicules, avec 16 centimètres de déférent de chaque côté et un segment de prostate mesurant 5 centimètres sur 2, contient des noyaux caséeux. Dans le segment prostatique, le lobe droit est intact; le lobe gauche contient un petit noyau caséeux entouré de toute part de tissu sain. Il existe des nodules caséeux tout le long des canaux déférents.

Obs. IX (résumée). — Hugh H. Young (*ibid.*).

Nègre, âgé de trente ans, entre le 14 février 1901. A eu antérieurement trois blennorragies.

Il y a deux ans, s'est aperçu d'une tuméfaction du testicule gauche devenu en même temps douloureux. A ce moment, il présentait un léger écoulement urétral sans microbes et des urines troubles. L'épididyme gauche était gros comme un œuf de poule et douloureux.

Trois semaines après, il s'y forme un abcès qui s'ouvre en donnant issue à du pus jaune et épais; la suppuration se continue pendant six mois.

Il y a un an, de nouveau, le testicule s'est tuméfié et est devenu douloureux pendant que la fistule se rouvrait et suppurait abondamment. Simultanément, les mictions deviennent douloureuses.

Il y a dix jours, le malade présente une attaque de grippe et en même temps son testicule droit se tuméfie et devient douloureux. Rapidement un abcès s'y forme; l'abcès s'est ouvert il y a vingt-quatre heures.

L'*examen* ne montre rien ni du côté des poumons ni du côté des reins.

Au niveau du testicule gauche, on trouve une fistule conduisant sur la queue de l'épididyme, qui est grosse, dure et bosselée; il existe également des lésions de la tête de l'épididyme et du canal déférent.

A droite : le testicule et l'épididyme sont quatre fois plus gros que normalement; on voit également une fistule, qui mène à la queue l'épididyme; noyaux sur le canal déférent.

Les urines sont troubles dans les trois verres.

Le lavage de la vessie, sans sonde, ramène des urines purulentes; mais ce même lavage, pratiqué à l'aide d'une sonde, ne donne plus que du liquide clair (ce qui fait supposer que la suppuration vient de la prostate et que la vessie elle-même est intacte).

La *cystoscopie* ne montre aucune ulcération.

Le *toucher* montre : la vésicule droite très augmentée de volume et adhérente au lobe correspondant de la prostate, également induré à ce niveau; la vésicule gauche, très dure, mais moins volumineuse que la droite; le lobe prostatique du même côté ne paraît présenter aucune lésion.

Opération le 2 mars 1901. Narcose à l'éther. Incision sus-pubienne, comme précédemment, atteignant la racine de la verge. Après cystotomie, introduction d'un doigt dans la vessie et décollement du péritoine de sa paroi postérieure (quelques difficultés dans la dissection au niveau de l'ouraque). Le décollement se fait sur une largeur de deux travers de doigt, sur la ligne médiane. On touche avec une solution phéniquée forte l'orifice urétéral gauche enflammé; puis on cathétérise les deux uretères. Ces diverses manœuvres font apparaître du pus au niveau du méat (on verra plus loin pourquoi).

On isole alors facilement les vésicules séminales et les déférents; et l'on enlève le tout en une masse unique, en même temps qu'une bonne portion, presque la moitié supérieure de la prostate. Au niveau de la section, le lobe droit est sain, mais le lobe gauche présente des abcès qui communiquent avec l'urètre et qui expliquent l'apparition du pus au méat. Le reste de la prostate paraît normal à la palpation.

La double castration est ensuite opérée par la même plaie médiane : les déférents avaient été sectionnés préalablement au niveau de l'orifice inguinal externe.

Un drain est placé derrière la vessie et la plaie est fermée comme à l'ordinaire.

Le drain est enlevé le troisième jour. Quatre semaines après, il n'y avait qu'une petite fistule à l'angle inférieur de la cicatrice ombilicale; mais les urines étaient toujours troubles et le malade avait de la fièvre, le soir.

Au mois de juillet de la même année, il mourait de généralisation tuberculeuse (diagnostic confirmé par l'autopsie).

Examen des pièces. — Tous les organes enlevés présentent des lésions évidentes et avancées de tuberculose. La vésicule gauche contient un abcès qui communique avec l'une des cavités caséeuses de la prostate.

(*A suivre.*)

REVUE DES SOCIÉTÉS SAVANTES

SOCIÉTÉ DE CHIRURGIE

M. Sczcypiorski (de Mont-Saint-Martin). — *Trois cas d'occlusion intestinale chez l'enfant.*

Rapport de M. Lejars.

De ces trois faits, tous les trois opérés et guéris, deux ont trait à l'invagination, le troisième à la tuberculose intestinale.

Dans le premier fait d'invagination il s'agissait d'un garçon de quatre ans, opéré dix heures après le début des accidents. Le diagnostic d'invagination s'imposait, grâce à la présence, à droite et au-dessous de l'ombilic, d'une tuméfaction mobile et circonscrite. L'incision fut faite au niveau de la tuméfaction et mena sur une invagination iléo-côlique qui put être réduite par expression douce. On referma le ventre et la guérison fut parfaite. — Pour le second fait, se rapportant à un enfant de cinq ans, les accidents remontaient à douze jours. Or, contrairement à ce que l'on attendait, il fut extrêmement facile, au cours de l'opération, de faire la désinvagination; il s'agissait d'une invagination de la dernière partie de l'iléon, du cæcum et du côlon ascendant dans le côlon transverse. La réduction faite, on fixa le cæcum par des points de catgut, au péritoine génital, et l'enfant guérit.

M. Lejars insiste sur ce fait intéressant de désinvagination facile au bout de douze jours, mais ne voudrait pas qu'on s'en prévalût pour mettre en doute l'urgence de l'intervention dans les cas d'invagination. Un trop long atermoiement risque de faire trouver une invagination irréductible et oblige aux résections dans des conditions qui rendent le résultat généralement mauvais. C'est ce qui est arrivé récemment à M. Lejars, chez un jeune homme vigoureux qui en était au septième jour des accidents.

La troisième observation de M. Sczcypiorski concerne une enfant de six ans, qui, après une chute de son lit, commence à présenter des phénomènes abdominaux qui, associés à la constatation d'une tumeur molle et peu sensible à droite de l'ombilic, font croire à une invagination. On fait la laparotomie sur le bord externe de droite, et on découvre que la tumeur est constituée par la dernière portion de l'iléon tuméfié en fuseau sur une longueur de 6 centimètres. On extériorise l'anse malade, et on l'incise sur son bord libre. Elle est vide, et sa muqueuse est infiltrée de granulations tuberculeuses; il n'y a aucun rétrécissement ni autre agent d'obstruction. On frotte la muqueuse infiltrée avec une compresse trempée dans l'eau oxygénée et on la laisse à l'air pendant quelques minutes : puis on referme

l'anse intestinale et on la fixe à la paroi abdominale. A la suite de cette intervention, les accidents disparurent et l'enfant guérit.

M. Lejars pense que M. Sczcypiorski a reculé devant la résection à cause de l'état malingre de la petite malade et de son peu de résistance. Il ne lui semble pas douteux que les accidents constatés relevaient de l'iléon par contracture, qui n'est pas rare dans la tuberculose intestinale.

M. Kirmisson établit que l'intervention prompte doit être la règle dans tout cas d'invagination; c'est la condition de succès. Quand on attend plusieurs jours, souvent il est trop tard. C'est le secret des succès obtenus en Angleterre, où l'invagination chez le nourrisson est opérée dès qu'elle est reconnue, et le diagnostic est facile, car la considération d'âge prime tout le reste; tout nourrisson, atteint de phénomènes d'occlusion, a quatre-vingt-dix-neuf chances sur cent d'être atteint d'invagination. Il existe, il est vrai, une forme d'invagination subaiguë, que M. Sczcypiorski a montrée chez son second malade, et dans laquelle on ne trouve pas de péritonite, même après un temps assez long. Mais ces cas sont exposés aux dangers de la septicémie intestinale; et l'intervention hâtive est aussi de nécessité chez eux.

M. Broca est également partisan de l'opération précoce; il n'a vu guérir que les enfants opérés dans les premières heures. Quant aux accidents de septicémie intestinale dans les cas d'invagination subaiguë, dont M. Kirmisson a signalé la possibilité, M. Broca en a observé un cas très net chez un enfant qui, opéré avec succès d'une invagination, a eu pendant plusieurs jours, sans signes de péritonite, une température élevée avec diarrhée verte abondante. — M. Broca fait observer que l'opéré de M. Sczcypiorski, atteint d'invagination subaiguë, avait cinq ans passés, âge où l'invagination aiguë est relativement rare. Il a lui-même opéré un garçon de dix ans et a obtenu facilement la désinvagination, bien que les accidents eussent plusieurs semaines de date. Il dut, chez ce garçon, faire la résection de tout le gros intestin, car ce dernier était flasque et destiné à laisser stagner toutes les matières septiques du bord supérieur. L'enfant guérit.

M. Témoin (de Bourges) rapporte l'observation d'une femme, atteinte d'invagination iléo-côlique, chez laquelle le diagnostic fut impossible. C'est au cours de l'intervention que la nature réelle de l'affection fut reconnue. On dut pratiquer une résection, à laquelle la malade succomba.

M. Pierre Delbet a rencontré les mêmes difficultés de diagnostic chez un jeune homme qui présentait des crises douloureuses du ventre à des intervalles variables, crises disparaissant sans laisser de traces. Comme elles persistèrent malgré une cure radicale de hernies ombilicale et inguinale, M. Delbet se décida à faire une laparotomie qui lui permit de découvrir une invagination du gros intestin. La désinvagination fut tellement facile que M. Delbet a peine à croire que l'invagination fût ancienne et qu'il pense avoir eu affaire à une invagination intermittente. Pour en empêcher le retour, il pratiqua sur le cæcum et le côlon un pli vertical épais. Le résultat fut excellent; et le malade, suivi pendant assez longtemps, n'a présenté aucune nouvelle crise.

M. Sczcypiorski (de Mont-Saint-Martin). — *Rupture complète de l'urètre postérieur; disjonction de la symphyse pubienne; fracture par enfoncement du thorax dans la région mammaire gauche; cathétérisme rétrograde; suture métallique des côtes; guérison.*

Rapport de M. Lejars.

Un garçon de douze ans, pris sous les roues d'un wagonnet en marche, présenta : un décollement de la peau hypogastrique et une disjonction du pubis, une rupture de l'urètre postérieur avec plaie périnéale, un enfoncement de la moitié gauche du thorax dans la région mammaire, au niveau des 3e, 4e et 5e côtes.

M. Sczcypiorski s'occupe immédiatement de l'urètre. Ne pouvant, par la plaie périnéale, trouver le bout postérieur, il fit le cathétérisme rétrograde. L'urètre fut suturé et une sonde placée à demeure. La nuit suivante, le blessé arrache sa sonde, et on dut tout recommencer. Mais la cicatrisation locale manque; les parties se sphacèlent et s'éliminent, et au bout de deux mois on dut procéder à une restauration de l'urètre périnéal. La guérison fut alors obtenue avec une vessie et un urètre fonctionnant normalement.

En ce qui concerne les lésions thoraciques, M. Sczcypiorski crut bon, huit jours après l'accident, pour rétablir les conditions normales de l'amplitude respiratoire, de pratiquer la suture au fil d'argent des trois côtes fracturées. La guérison eut lieu sans incidents; et une épreuve radiographique montre que les côtes sont bien soudées et que la cage thoracique a repris et conserve sa forme et son amplitude normales.

M. Lejars fait observer que les faits opératoires de ce genre sont rares et que l'on a exceptionnellement l'occasion d'intervenir pour entamer le thorax et lui rendre son amplitude après un traumatisme.

M. Dieulafé (de Toulouse). — *Phlébite du membre inférieur gauche survenue après appendicectomie à froid.*

Rapport de M. Broca.

Il s'agit d'un jeune étudiant, opéré à froid après la troisième crise. L'opération avait été simple : il n'y avait pas de foyer purulent, mais l'appendice était turgescent. Pas de drainage. Le quinzième jour, l'opéré ressentit une vive douleur dans la jambe gauche, et le lendemain les deux points inférieurs de la suture cutanée cédèrent et le pansement fut taché par de la sérosité sanguinolente. Les douleurs de la jambe disparurent; mais, quand le malade se leva définitivement un mois après l'opération, il constata que la jambe gauche était gonflée, et ce gonflement persista pendant une dizaine de jours. Puis l'œdème disparut et on constata que le trajet de la veine saphène externe était marqué par un cordon dur.

M. Broca rappelle que plusieurs observations du même genre ont déjà été publiées, et qu'il semble que la phlébite est une complication secondaire d'une infection dont le foyer primitif réside dans l'appendice. Le développement de cette phlébite serait favorisé, d'après Sonnenburg, par l'état de faiblesse dans lequel tombent les malades par le fait des crises

répétées et de l'insuffisance de l'alimentation. Quant à la localisation plus fréquente à gauche, M. Dieulafé pense que cela tient à ce que le malade immobilise son côté droit, tandis qu'il continue à remuer le gauche. Mais cette explication ne satisfait guère M. Broca.

M. Routier a observé quelques phlébites, surtout à gauche, à la suite d'opérations d'appendicite à froid. Dans aucun de ces cas, il n'a pu découvrir le point de départ de l'infection.

M. Potherat n'a observé qu'un seul cas de phlébite parmi le grand nombre d'opérations d'appendicite qu'il a faites. Dans ce cas la phlébite fut bilatérale et survint à la suite d'une opération faite au cours d'une appendicite aiguë avec vaste foyer iliaque.

M. Tuffier pense que les phlébites dans le cours des appendicites sont plus fréquentes qu'on ne pense, car elles peuvent être méconnues pendant le cours de la maladie. Quant à la localisation plus fréquente à gauche, il ne voit là qu'une confirmation d'un fait général, les phlébites gauches étant plus fréquentes que les phlébites droites dans toutes les infections générales.

M. Legueu accepte l'origine infectieuse de la phlébite dans les cas opérés à chaud; cette origine est difficile à expliquer quand il s'agit d'opérations à froid évoluant sans constipation.

M. Kirmisson n'a jamais observé de phlébite chez les enfants à la suite d'appendicectomie.

M. Guinard est étonné d'entendre dire que la phlébite est rare dans l'appendicite. Le nombre de cas déjà publiés est très respectable. Ces phlébites se rencontrent aussi bien pendant une crise sans opération. Elles sont toujours fonction d'infection. Le plus souvent elles n'atteignent pas les gros vaisseaux; c'est ce qui explique que les malades peuvent mourir subitement d'embolies sans qu'on ait constaté de grosses phlébites.

M. Walther a rarement observé des phlébites graves au cours d'appendicites aiguës; mais il a souvent vu de petites phlébites bénignes au cours d'appendicites chroniques. Ce sont des phlébites d'origine intestinale, qui surviennent dix, quinze, vingt jours après des opérations ayant évolué aseptiquement. Leur nombre est plus grand qu'on ne pense, car elles peuvent passer inaperçues; en particulier celles de l'abdomen, du mésentère échappent à l'observation, et l'on peut voir des malades mourir subitement d'embolies, qui n'avaient présenté aucun signe de phlébite.

M. Legueu. — *De la réparation en deux temps des pertes de substances traumatiques ou opératoires de l'urètre périnéal.*

La suture primitive et totale de l'urètre, qui est la règle courante dans le cas de rupture de l'urètre, peut donner un très bon résultat, quand la réunion par première intention est vraie. Mais il semble que le plus souvent il n'en est pas ainsi. Quand on vérifie le résultat thérapeutique, on constate que la réunion par première intention n'a été qu'une apparence, qu'elle a porté seulement sur la peau, et que les parties profondes ont donné lieu à une infiltration profonde qui aboutit rapidement aux rétrécissements

traumatiques. De tous les cas qu'il a suivis, M. Legueu n'a vu qu'une seule fois un bon résultat chez un enfant. Aussi a-t-il abandonné la suture primitive, et pratique-t-il actuellement la réparation en deux temps. Dans un premier temps il fait à la peau l'abouchement des deux bouts de l'urètre; dans un deuxième temps, réalisé deux à trois mois après le premier, il fait une autoplastie à lambeaux cutanés. Les résultats ainsi obtenus sont très remarquables; jamais la moindre trace ni d'infiltration ni de callosités. Des malades ont pu ainsi subir plusieurs interventions sur l'urètre, sans que le canal perdit sa souplesse.

M. Bazy trouve que M. Legueu exagère en disant que la suture primitive réussit rarement. Il a opéré un certain nombre de rétrécissements traumatiques, qui ont guéri par la suture et ont gardé un canal perméable. Il ne faut pas suturer un urètre rompu, à parois déchiquetés, au milieu d'une infiltration sanguine. En pareil cas, l'opération en deux temps doit être retenue.

M. Félizet se demande si la fixation à la peau du bout postérieur, du bout fixe de l'urètre, est toujours facile, voire même possible.

M. Legueu répond qu'on ne la fait que quand c'est possible. D'ailleurs la difficulté disparaît le plus souvent, grâce au cathétérisme rétrograde.

M. Broca n'accepte pas le cathétérisme rétrograde. Quand on ne trouve pas le bord postérieur, il faut laisser le malade uriner par le périnée. — Quant aux sutures immédiates à la suite de rupture périnéale, M. Broca a toujours été sceptique à leur égard; et il s'est toujours demandé comment, au moins chez les enfants, les plaies de l'urètre pouvaient supporter la moindre traction.

M. Hartmann s'élève également contre le cathétérisme rétrograde.

M. Lejars présente une jeune fille, chez laquelle il a fait l'*ablation de l'omoplate pour un sarcome.*

M. Chaput présente un homme de soixante-cinq ans guéri d'une *tuberculose de la gaine des fléchisseurs et de l'articulation du poignet par la méthode de Bier.*

M. Kirmisson présente un enfant de trois ans, chez lequel il a fait l'*extraction avec son crochet œsophagien d'un sou ayant séjourné trois mois dans l'œsophage.*

M. Bazy présente une pièce de *papillome du bassin et du rein gauche.*

M. Guinard présente une pièce de *volumineux fibrome ossifié du mésentère.*

M. Villemin présente une *production cornée, implantée sur la muqueuse de la lèvre supérieure.*

BIBLIOGRAPHIE

La phocomélie et ses variétés, par **Richard Krueger**. Berlin, 1906, éd. Aug. Hirschwald.

Dans cette monographie de 111 pages, Krueger, à propos d'un cas personnel de phocomélie, a rassemblé toutes les observations connues.

L'auteur a eu soin de reproduire toutes les figures publiées dans les observations, si bien que son travail est illustré de 66 figures.

Ch. Dujarier.

Traité de chirurgie d'urgence, par **Félix Lejars**, professeur agrégé à la Faculté de médecine de Paris, chirurgien de l'hôpital Saint-Antoine, membre de la Société de chirurgie, 5e édition, revue et augmentée, Paris, Masson et Cie, 1906.

Dans cette 5e édition M. Lejars s'est attaché à reviser et à compléter la plupart des chapitres et à en augmenter l'illustration.

Ces additions ont trait à la saignée, aux fractures des côtes et du sternum, à la jéjunostomie, à la décapsulation du rein et les remaniements ont porté principalement sur les questions de chirurgie courante et de pratique générale.

Le traitement des fractures a été repris et détaillé, en particulier celui des fractures du bras et de l'avant-bras, des fractures de jambe, de la main, du rachis.

De même le traitement des panaris, des phlegmons du cou, des diverses suppurations superficielles et profondes a été l'objet de nouveaux développements.

Dans la préparation de ce livre M. Lejars « cherchait à être utile à tous ».

On peut dire qu'il a dépassé son but et que son ouvrage est actuellement l'un des plus utiles que nous possédions en chirurgie.

P. Alglave.

Grundriss der orthopædischen Chirurgie, par **M. David**. Berlin, 1906, S. Karger.

Dans cette seconde édition, augmentée et améliorée, l'auteur a cherché à se tenir au courant des progrès de la chirurgie orthopédique. Deux chapitres sont nouveaux : coxa valga, metatarsus varus. De nombreuses figures, pas toujours très bien venues, facilitent la lecture de ce livre, conçu dans dans un but pratique.

Ch. Dujarier.

Les déplacements traumatiques du semi-lunaire, par le Dr L. **Tavernier**. Th. Lyon, 1906, Rey édit., 316 p.

Dans cet important travail, T. étudie dans tous ses détails cette intéressante question des luxations du semi-lunaire. Encore peu connue, cette affection est actuellement à l'ordre du jour et de nombreux travaux français et étrangers y sont consacrés.

T. se base sur 114 observations dont 22 lyonnaises inédites; ces dernières sont accompagnées de radiographies et de schémas qui en rendent la valeur indiscutable.

Dans une première partie, anatomique et physiologique, l'auteur utilise surtout les recherches de Destot, classiques sur ce sujet. Nous insisterons sur la partie radiographique, où T. montre comment il faut lire les épreuves de face et du profil du carpe; nombreuses sont en effet les erreurs d'interprétation des auteurs à ce sujet.

Il reconnaît trois types de luxation du semi-lunaire :

a) Le semi-lunaire a gardé ses rapports normaux vis-à-vis du radius; mais sa concavité a perdu contact avec la tête du grand os; cette concavité regarde en bas et la corne postérieure du semi-lunaire appuie seule sur le versant antérieur de la tête du grand os; c'est une variété rare.

b) Dans la variété habituelle, non seulement le semi-lunaire a quitté le grand os, mais sa concavité a basculé de 90 à 180° et regarde en avant ou en haut. Fréquemment il coexiste une fracture du scaphoïde et le fragment qui tranche le semi-lunaire suit ce dernier dans son déplacement. Plus rarement le pyramidal, tout ou partie, suit également le semi-lunaire, réalisant ainsi une vraie luxation médio carpienne.

c) Dans cette troisième variété, exceptionnelle (3 cas dont un personnel), le semi-lunaire a gardé le contact du grand os; mais sa face supérieure, quittant la surface radiale, regarde en avant.

Quant aux luxations postérieures, T. n'en trouve pas un cas authentique.

Le mécanisme de cette luxation a été très discuté. Pour les uns, l'os pris entre le radius et le grand os, dans une chute sur la main en extension est chassé en avant comme un noyau de cerise; pour les autres, ce sont les fortes fibres radio-semi-lunaires, qui arrachent l'os dans un mouvement d'hyperextension.

T. n'est pas partisan de l'arrachement (soutenu récemment par P. Delbet à la Société de Chirurgie) au moins comme facteur principal. Lilienfeld, qui a le premier reproduit expérimentalement cette luxation, ne l'a fait que par précipitation sur le sol d'une main fixée en hyperextension et inclinaison cubitale. T. montre que c'est à Lyon d'abord qu'on a insisté sur l'importance de cette inclinaison cubitale; elle prime tout en effet. Dans une chute sur la paume de la main en position moyenne, tout le choc porte sur le scaphoïde qui se brise ou brise le radius. Par suite de l'inclinaison cubitale, le scaphoïde échappe à la pression radiale et la luxation du semi-lunaire peut se produire. Souvent d'ailleurs on observe à la fois fracture du scaphoïde et luxation du semi-lunaire.

T. à la suite de Lilienfeld reproduit expérimentalement ces lésions. Les

fibres radio-lunaires, en général conservées, dirigent la bascule du semi-lunaire; c'est grâce à une faiblesse congénitale de ces fibres que T. croit possible, sa troisième variété de luxation où le semi-lunaire coiffant toujours le grand os quitte le radius.

Parmi les signes de l'affection, signalons les troubles nerveux dans le territoire du médian ou du cubital (douleurs, fourmillements, quelquefois paralysie des muscles de la main ou troubles trophiques); impossibilité de redresser les doigts mi-fléchis (le semi-lunaire fait chevalet et empêche l'extension complète); les mouvements de pronation et de supination sont normaux; au contraire, la flexion palmaire (butée du grand os sur le semi-lunaire) et l'abduction (butée du scaphoïde basculé sur la styloïde radiale) sont limitées et douloureuses. La palpation ne peut être pratiquée avec fruit qu'immédiatement après l'accident ou après la disparition du gonflement; on sent alors, en avant, la saillie du semi-lunaire; en arrière, celle du grand os et celle du scaphoïde qui bombe dans la tabatière anatomique. De plus, il existe un raccourcissement du carpe variant d'un demi à un centimètre et même davantage, et un épaississement antéro-postérieur du carpe, dû au chevauchement du semi-lunaire sur le grand os.

Le pronostic tardif est grave; le plus ordinairement, c'est l'ankylose du poignet et l'impotence. T. insiste pourtant sur quelques cas plus favorables, qui sont terminés par une récupération suffisante, parfois même complète des mouvements.

Le traitement de choix est la réduction. Dans les cas récents, on l'obtient assez souvent. Sans anesthésie complète, on porte la main en hyperextension pour ouvrir la loge du semi-lunaire; puis, appuyant des deux pouces sur le semi-lunaire et tirant sur la main, on fléchit brusquement la main. La radiographie doit toujours vérifier le diagnostic comme le résultat du traitement.

Dans les cas irréductibles, la réduction sanglante donne de médiocres résultats; on ne la tentera que dans les cas récents. L'opération de choix est l'extirpation du semi-lunaire (et du fragment scaphoïdien luxé, s'il existe). On emploiera l'incision antérieure. Les résultats sont généralement bons.

La résection du carpe, tentée avec succès par Vallas, sera réservée aux poignets complètement ankylosés, ou après échec des autres traitements.

CH. DUJARIER.

THE OPERATIVE TREATMENT OF FRACTURES, par **Arb. Lane**. London, *The med. publishing Comp. lim*d, 1905, 144 p.

Dans cet ouvrage, luxueusement édité, Lane a réuni et complété une série de publications sur la chirurgie des fractures.

Dans un premier chapitre, L. étudie les modifications squelettiques qui se produisent dans les diverses professions. Il trouve ainsi des altérations du rachis, de l'épaule, du coude, de la hanche, chez des laboureurs, des

cordonniers, des portefaix. Il passe ensuite aux altérations si fréquentes dans les jointures de membres atteints de fracture consolidés en position anormale. Toutes les fois que la transmission de la force est modifiée, on trouve des changements dans la disposition des surfaces articulaires.

L. montre qu'il faut en revenir de l'optimisme des chirurgiens, qui prétendent obtenir la réduction parfaite des fractures avec des résultats thérapeutiques parfaits.

Après une étude du mécanisme des fractures malléolaires, L. donne plusieurs radiographies de fractures de Dupuytren, enchevillées avec des vis métalliques, introduites tantôt par la malléole externe, tantôt par l'interne. Plusieurs de ces résultats sont excellents ; il en est de même dans nombre de fractures obliques de jambe, suturées soit avec des fils d'argent, soit avec des vis, soit avec les deux moyens combinés.

L. représente également de beaux résultats de suture du fémur. Dans un cas, il s'agissait d'une fracture du corps du fémur à plusieurs fragments.

L. réduisit le tout et le maintint par 5 fils d'argent; la radiographie, faite 4 mois après l'opération, montre une réduction parfaite. Il en est de même d'une fracture sus-condylienne du fémur opérée et fixée par trois agrafes.

L. passe ensuite aux fractures du membre supérieur et figure plusieurs bons résultats de suture.

Un chapitre est consacré aux pseudarthroses avec radiographie de nombreux succès.

Pour L., l'âge n'est pas une contre-indication, et il a obtenu d'excellents résultats chez des vieillards. Chez les alcooliques, l'opération est plus grave et les os sont souvent friables.

L. insiste sur les soins d'asepsie qui doivent être très rigoureux ; les instruments qui pénètrent dans la plaie ne doivent avoir été touchés, ni par les mains de l'opérateur, ni par la peau du malade.

Pas de lavages antiseptiques. Préparation de la peau plusieurs jours auparavant.

Faire de longues incisions. Pour maintenir la coaptation, L. emploie soit le fil d'argent, soit les vis métalliques, soit des agrafes identiques au premier type de Jacob.

S'il nous était permis de formuler une critique sur cet important et très intéressant ouvrage, nous regretterions que l'auteur n'ait pas cru devoir publier tout au long ses observations et sa statistique globale.

CH. DUJARIER.

NÉCROLOGIE

M. le Dr David Henry GOODSALL (Londres).

M. le Dr D. H. Goodsall, l'un des chirurgiens spécialistes de Londres les plus célèbres, né en 1847 à Gravesand, vient de mourir. Il était chirurgien de Metropolitan Hospital, et chirurgien consultant de Saint Mark's Hospital.

Connu surtout comme spécialiste en chirurgie rectale, ce médecin est l'auteur de nombreuses publications sur les affections de cet organe.

Citons : *Notes of twenty cases of foreign bodies in the rectum* (Saint Bartholomews Hosp. Reports, 1888) ; *Six cases of sinus over the sacrum and coccyx* (*id.*); *Fissure non syphilitic and syphilitic of the Rectum* (*id.*) ; *Diseases of the Anus and Rectum*, en collaboration avec W. E. Miles (1re édition, 1900 ; 2e édit., 1905), etc.

Ce chirurgien, qui fut un praticien d'une grande distinction et d'une haute compétence en fait de maladies rectales, était en même temps un homme d'affaires, très apprécié à Londres : il fut, en effet, directeur de la Western Telegraph Company ! — Ses restes ont été soumis à la crémation le 18 septembre dernier.

M. B.

M. le Dr Wm K. OTIS (New-York).

M. le Dr Wm K. Otis, chirurgien spécialiste pour les maladies des voies urinaires, bien connu à New-York, vient de mourir subitement.

Ancien élève de Saint Luke's Hospital, il y avait fait d'excellentes études de chirurgie générale. Depuis sa réception (1885), il s'était occupé surtout de la *Cystoscopie*. Il a succombé, en quelques jours, à une attaque de pneumonie. Il était le fils du Dr Fessenden Otis.

M. B.

Le propriétaire-gérant : Félix Alcan.

Coulommiers. — Imp. Paul BRODARD.

DE L'ÉVIDEMENT DE LA LOGE PAROTIDIENNE

AVEC RÉSECTION CONDYLO-MARGINALE POSTÉRIEURE DU MAXILLAIRE

PAR MM.

L. BÉRARD et **R. LERICHE**

Agrégé de la Faculté de médecine de Lyon, Chirurgien des Hôpitaux.

Prosecteur à la Faculté

Dans la plupart des interventions dirigées contre les tumeurs de la parotide, on s'est, jusqu'à présent, laissé guider par les conditions particulières de développement du néoplasme, sans se soucier beaucoup d'un manuel opératoire réglé. Quand il s'agit de tumeur bénigne, on se borne d'ordinaire à une énucléation plus ou moins typique, en cherchant, avant tout, à ménager le facial, sans se préoccuper vraiment de prévenir une récidive que les statistiques démontrent fréquente. S'il s'agit de tumeur maligne, on opère plus largement, sans doute, puisque le facial est déjà fonctionnellement détruit; mais, en prétextant que le pronostic du cancer parotidien est des plus sombres, on se donne rarement la peine, comme pour les autres organes cancéreux, d'aborder la tumeur de loin, de l'enlever en masse avec ses ganglions et tous les tissus envahis, en se créant assez de jour pour être sûr d'évider entièrement la loge parotidienne.

C'est à ce résultat, cependant, qu'il faut arriver. L'un de nous a fait récemment quelques tentatives dans ce sens, d'abord pour une grosse tumeur récidivée de la région parotidienne, puis pour deux cancers, étendus et non encore opérés, de cette région. Nous avons, à ce propos, repris sur le cadavre l'étude de l'extirpation de la parotide; et nous avons eu deux fois, depuis, l'occasion d'appliquer sur le vivant la technique à laquelle nous nous étions arrêtés. Ce sont ces recherches que nous voudrions exposer ici.

Voici tout d'abord nos observations.

I. Faits cliniques.

Observation I. — *Énorme récidive d'une tumeur mixte de la parotide. — Envahissement des muscles et du paquet vasculo-nerveux du cou. — Oblitération, par thrombose, de la carotide interne. — Extirpation large de la tumeur, avec résection condylomarginale postérieure du maxillaire. — Résection de la jugulaire interne. — Guérison opératoire.*

G., sujet italien, âgé de quarante-cinq ans, entre à l'hôpital de la Croix-Rousse, le 29 novembre 1905, pour une énorme tumeur récidivée de la parotide droite.

Sans antécédents dignes d'être notés, cet homme avait présenté, à l'âge



Fig. 1. — Tumeur mixte de la parotide récidivée.

de 22 ans, pendant qu'il faisait son service militaire en Italie, une petite tumeur dure, d'abord sous-cutanée, puis ulcérée, de la région parotidienne droite. Opéré au régiment, il avait pu y terminer son service. La masse extirpée avait le volume d'un œuf.

Pendant seize ans, il se crut guéri, se maria, eut deux enfants bien portants.

Il y a sept ans, sur la cicatrice de la joue droite, reparut une grosseur

indurée, qui mit trois ans à atteindre le volume d'une mandarine. En même temps se produisait une parésie faciale progressive. Il y a quatre ans, il dut subir une seconde opération dans le service de M. Rollet, à la Croix-Rousse.

Cette fois, la récidive se produisit beaucoup plus rapidement, car au bout de quatre mois elle était déjà perceptible; jusqu'au mois de novembre 1905, la tumeur s'accrut assez pour aboutir à une masse énorme multilobée, suintante et odorante, qui contraignit enfin le malade à se faire hospitaliser de nouveau.

A l'entrée dans le service, l'état est le suivant.

Les régions parotidienne, massétérine, mastoïdienne, sous-maxillaire et carotidienne droites sont occupées par une énorme tumeur, dure, multilobée, à nu à travers les téguments largement ulcérés. Un suintement ichoreux, abondant, d'odeur fade, entretient tout autour de la tumeur un érythème ulcéré des téguments, qui sont en outre le siège d'un œdème considérable et d'une intense circulation veineuse, avec varicosités en tête de Gorgone. Le pavillon de l'oreille est fortement refoulé en haut et en arrière. La face du côté droit est immobilisée par une paralysie complète et ancienne du facial, avec léger chémosis, larmoiement, déviation des traits, etc. L'œil droit est à peu près immobile, avec du myosis (fig. 1).

Un trismus serré gêne considérablement l'alimentation. Il n'y a, par contre, aucun trouble de la déglutition pharyngo-œsophagienne.

Des ganglions assez nombreux et indurés continuent les prolongements de la tumeur dans les régions sous-maxillaire, carotidienne, et même sus-claviculaire droite. Il semble, malgré cette énorme extension du néoplasme, qu'il n'y ait cependant aucune métastase, car le malade a conservé une certaine vigueur; il a plutôt la pâleur des infectés que le teint jaune des cachectiques. L'examen de tous les autres organes est d'ailleurs négatif.

C'est ce qui nous décida à tenter au moins une opération de propreté, avec l'intention de supprimer toutes les masses suintantes, de rendre, si possible, quelques mouvements au maxillaire inférieur, et de calmer les douleurs irradiées tout autour de la tumeur. Le plan était le suivant.

Aborder le néoplasme par en bas, lier la carotide externe pour assurer une hémostase préventive, poursuivre l'ablation de bas en haut, en sacrifiant tout ce qui était envahi dans les parties molles et dans le maxillaire inférieur.

Le malade fut opéré le 8 décembre, avec l'assistance de mon collègue et ami Patel.

Intervention. — Incision de la peau, depuis la région temporale en arrière et au-dessus du pavillon de l'oreille, jusqu'au creux sus-claviculaire sur le bord postérieur du sterno-mastoïdien. Ce muscle, dégénéré et adhérent à la tumeur, est largement réséqué; on arrive ainsi sur le paquet vasculo-nerveux, qui est dégagé, par l'ablation, d'assez nombreux ganglions. La gaine de la veine jugulaire interne et la veine elle-même sont largement adhérentes au néoplasme; la veine doit donc être sacrifiée dans toute son étendue; on la coupe, au-dessus de la clavicule, entre deux ligatures.

La carotide, ainsi mise à découvert, présente une anomalie : de la carotide primitive se détache un premier tronc artériel thyro-lingual; à 1 centimètre au-dessus seulement, l'artère se bifurque en ses deux branches. Sur la carotide interne, immédiatement au-dessus de la bifurcation, apparait une dilatation fusiforme du volume du petit doigt, occupée par un

Fig. 2. — L'opéré vu de face, un mois après l'intervention.

thrombus ancien, déjà crétacé. Cette artère réclinée, la carotide externe est facilement liée au contact de l'hypoglosse. Une autre ligature temporaire non serrée est mise par mesure de sûreté sur la carotide primitive.

Alors commence l'extirpation, très laborieuse, de la tumeur; dans les régions carotidienne et sous-maxillaire elle s'opère assez facilement. Mais les adhérences au maxillaire inférieur et à l'apophyse mastoïde sont telles qu'il faut se résoudre à morceler la masse et à exciser d'abord tout ce qui émerge de la profondeur.

La portion restante semble cimentée entre les rebords osseux de la loge parotidienne; aussi nous décidons de nous donner du jour et de l'aisance, en réséquant *tout le bord postérieur du maxillaire y compris le condyle.* Le masséter et le ptérygoïdien interne, envahis par leur bord postérieur, sont largement excisés. L'os apparait dénudé et persillé près de l'angle postéro-inférieur. Plus haut, il est simplement adhérent à la tumeur. La résection

du bord postérieur est rapidement menée au davier-gouge et à la cisaille. Le condyle, libéré au niveau des attaches du ptérygoïdien externe, est enlevé avec toute la capsule articulaire et le ménisque, ainsi *qu'avec le prolongement pharyngien de la glande* qui lui adhère fortement, tandis que l'aponévrose pharyngée est saine, non envahie.

L'ablation est terminée par une dissection soigneuse de toute la paroi



Fig. 3. — L'opéré vu de profil un mois après l'opération. — Examen histologique : Tumeur mixte de la parotide. — Prédominance d'éléments sarcomateux fusocellulaires.

postérieure de la loge parotidienne, sur laquelle la tumeur est prolongée, empiétant vers la face externe de l'apophyse mastoïde.

Grâce au jour créé, l'hémostase des pédicules veineux ptérigoïdien et maxillaire interne est facile, de même que celle du bout supérieur de la veine jugulaire interne.

Il reste alors une énorme perte de substance, car les téguments ont été sacrifiés jusqu'au milieu de la joue, dans toute la loge sous-maxillaire et suivant un triangle, dont le sommet affleure la clavicule, tandis que la base s'étend de la symphyse mentonnière à la mastoïde. Le lobe de l'oreille ne tient plus que par un pédicule supérieur de 3 centimètres de large environ. Il ne faut pas songer à faire une autoplastie complète. Par glissement, les téguments sont seulement rapprochés au maximum et suturés au-devant de la carotide, du pneumogastrique et du grand sympathique dénudés; le reste de la vaste brèche est tamponné avec de la gaze.

Les suites immédiates sont simples, bien qu'une hémorragie veineuse ait traversé le pansement le second jour. Le malade, examiné à ce moment, sans pansement, accuse un soulagement notable. Les douleurs ont disparu. Le maxillaire inférieur, libéré, est capable de mouvements assez étendus et, bien qu'il y ait un retrait en arrière et en dedans d'environ 1/2 centimètre du côté droit, il n'y a pas un écart suffisant entre les dents pour que la mastication soit gênée.

A la fin de la première semaine, l'œdème de la face a déjà diminué, ainsi que le chémosis. C'est peut-être cette raison qui explique le retour des mouvements de l'œil droit. Les deux pupilles sont à peu près égales.

Petit à petit, l'état général se relève; il y a lieu d'être satisfait du résultat au moins immédiat (fig. 3).

Naturellement, pour l'avenir, nous faisons encore toute réserve.

A la date du 11 janvier, le malade a été présenté par l'un de nous à la Société de Chirurgie de Lyon, en excellent état local et général.

Il a succombé brusquement trois mois plus tard, à la suite d'un ictus, dû probablement à une embolie, partie de son ancien thrombus carotidien.

Obs. II. — *Volumineux cancer de la parotide, ayant envahi les téguments des régions sterno-mastoïdienne, auriculaire et massétérine.*

Évidement large de la loge parotidienne, avec résection condylo-marginale et ablation de toutes les parties molles suspectes. — Guérison.

L. Cyprien, soixante-huit ans, de Longefoy (Savoie), entrait à l'hôpital le 23 avril 1906 pour une énorme tumeur de la région parotidienne droite, qui, depuis 8 mois, avait ulcéré les téguments. Depuis 3 mois, il présentait une paralysie complète du nerf facial droit. Il sollicitait une intervention, parce que les douleurs qu'il éprouvait dans tout le côté droit de la face et du cou devenaient intolérables, et parce que la mastication et la déglutition se trouvaient de plus en plus gênées. De fait, en plus d'une énorme tumeur de la parotide, une ulcération à bords indurés et à fond sanieux bourgeonnant surmontait une masse cancéreuse du volume du poing, située en dehors de l'angle de la mâchoire. Une autre ulcération creusait le tragus et se poursuivait sur le côté interne du conduit auditif : le pavillon de l'oreille, envahi, était refoulé en haut et en arrière. Enfin, une troisième surface ulcérée, de la largeur d'une pièce de 5 francs, s'étendait au-dessus de l'arcade zygomatique (fig. 4).

L'état général était encore assez satisfaisant. Malgré une tumeur aussi grosse, les ganglions cancéreux occupaient seulement la région carotidienne et sous-claviculaire droite. Par le toucher buccal, on ne percevait aucun prolongement saillant dans le pharynx.

Depuis un mois, à la suite d'applications de sulfate de cuivre conseillées par un guérisseur de village, la tumeur aurait doublé; elle saigne au moindre contact.

Rien au poumon, ni au cœur. Ni sucre, ni albumine dans les urines.

Opération le 25 avril 1906 (MM. Bérard et Leriche). — La ligature préalable de la carotide externe se trouve fort gênée ici par la présence d'un lobe

thyroïdien goitreux et d'un paquet ganglionnaire assez volumineux, qu'il faut extirper avant d'arriver sur le vaisseau. Il faut, chemin faisant, réséquer un tronçon du rameau veineux thyro-linguo-facial et de la jugulaire interne.

L'ablation de la tumeur est poursuivie de bas en haut et d'arrière en avant. Il faut sacrifier une surface cutanée énorme pour dépasser la limite des téguments envahis. (V. la zone pointillée sur la photographie, fig. 4).

La masse principale une fois enlevée, la branche montante du maxillaire

Fig. 4. — Cancer de la parotide. — La ligne pointillée en croix circonscrit la zone extirpée.

est sectionnée longitudinalement, de façon à enlever le segment condylo-marginal postérieur. Dès lors on termine facilement l'évidement de la loge parotidienne et de la loge zygomatique, en poursuivant un prolongement jusqu'au contact de l'aponévrose pharyngée, et en ruginant le conduit auditif osseux ainsi que la mastoïde.

Après ligature des pédicules veineux, la brèche cutanée est partiellement comblée à l'aide de ce qui reste du pavillon de l'oreille mobilisé et à l'aide des téguments de la face et du cou attirés en arrière et en haut. Le reste de la plaie est tamponné pour arrêter un suintement veineux persistant des plexus pharyngiens.

Bien que l'opération ait duré une heure et demie, et comporté des manœuvres assez compliquées, le shock n'est pas considérable. Injections de sérum pendant deux jours. Reprise immédiate de l'alimentation; ainsi que le premier opéré, ce dont se plaint surtout celui-ci, c'est plus d'une gêne considérable de la déglutition que de la mastication : la cause en est dans les sections et ligatures péripharyngées, qui rendent, pour un mois environ, le pharynx très maladroit.

Après quelques retouches cutanées, destinées à rétrécir progressivement la plaie, le malade quitte l'hôpital, à peu près cicatrisé, le 15 juin.

Examen histologique (M. Paviot). Epithélioma salivaire.

Obs. III. — *Épithélioma ectodermique profond de la région parotidienne (origine branchiale probable). Infiltration progressive de la peau et des régions voisines : loges temporale et ptérygo-maxillaire. — Ablation large (anesthésie à la scopolamine-morphine). — Guérison.*

L. Lazare, trente-neuf ans, charretier à St-Gervais, entre à l'Hôtel-Dieu le 6 mai 1906 pour une tumeur ulcérée de la région parotidienne.

Pas d'antécédents morbides spéciaux à relever.

Il y a cinq mois que le malade a constaté pour la première fois un noyau induré profond, en avant de l'oreille; cette tumeur dure, mobile sous la peau, du volume d'une cerise, ne grossit pas beaucoup durant deux mois. En février dernier, sans provoquer aucune douleur, elle s'accrut peu à peu. Un médecin, croyant à un abcès, l'incisa; il s'écoula un peu de sang, et, au bout de quelques jours, des bourgeons néoplasiques apparurent dans la plaie.

Actuellement, le cancer a le volume d'une petite mandarine; situé exactement en avant de l'oreille, dont il n'a pas encore notablement déplacé le pavillon, il forme une saillie ulcérée à son sommet, indurée au voisinage de l'ulcération. Un liquide séro-sanguinolent s'écoule de cette ulcération à chaque mouvement de mastication, surtout au moment des repas (sécrétion salivaire?).

la périphérie de la tumeur, on distingue quelques portions kystiques, fluctuantes, en saillie sous les téguments. Les limites, fort imprécises, se perdent en haut vers l'angle de la mâchoire. L'envahissement des muscles masticateurs se traduit par un trismus assez serré qui empêche tout palper buccal. La déglutition est peu gênée.

Des ganglions néoplasiques s'étendent en chaîne dans les régions sous-maxillaire et carotidienne correspondantes, jusqu'au voisinage de la clavicule (fig. 5).

La paralysie faciale droite n'est pas encore complète; elle porte seulement sur la branche supérieure, temporo-faciale, et affecte surtout l'orbiculaire des paupières. Ptérygion externe de l'œil droit.

Les douleurs sont surtout accentuées dans le domaine de l'auriculo-temporal.

Depuis trois mois, époque où la tumeur a subi une poussée rapide, le malade a maigri de neuf kilos. Il se sent très affaibli.

Ni sucre ni albumine dans les urines.

Le 16 mai 1906, *Opération* (MM. Bérard et Thévenot).

Injection de scopolamine-morphine (0 gr. 001 et 0 gr. 01), une demi-heure avant l'intervention. Un sommeil profond survint sans incident au bout d'un quart d'heure. Il a suffi, pour entretenir l'anesthésie pendant une

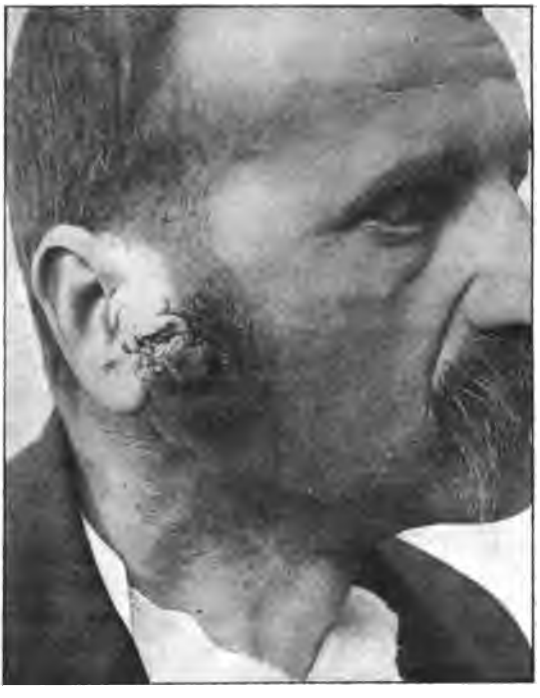

Fig. 5. — Épithélioma de la parotide.

heure et demie, jusqu'à la fin du pansement, d'une quantité de mélange de Billroth inférieure à 40 centimètres cubes.

A noter seulement une action vaso-dilatatrice des plus nettes de la scopolamine, et quelques soubresauts tendineux au début de l'intervention.

Ligature facile de la carotide externe et évidement en bloc des ganglions carotidiens, ainsi que de tout le contenu de la loge sous-maxillaire droite.

Après résection d'une partie du tragus envahi, la tumeur est attaquée d'arrière en avant. On se porte immédiatement sur le facial pour essayer de ménager la branche inférieure au moins, et pour l'anastomoser ensuite au spinal, si possible. Mais tout le contenu de la loge est englobé dans la tumeur; la dissection part de l'apophyse styloïde pour remonter en haut et en avant jusqu'au maxillaire, dont la résection condylo-marginale est effectuée très facilement avec la scie à chaine.

On n'éprouve de difficulté qu'au voisinage du conduit auditif qu'il faut réséquer jusqu'au conduit osseux, et au voisinage de l'arcade zygomatique qui est réséquée à son tour pour permettre l'ablation de la portion inférieure du muscle temporal, déjà infiltrée par la tumeur. Un prolongement juxtapharyngien est facilement énucléé.

Malgré un large sacrifice des téguments suspects, il est possible, en attirant le pavillon de l'oreille en avant, et en remontant au maximum les téguments du cou, de fermer presque complètement la brèche cutanée. Une seule mèche tamponne la loge ptérygomaxillaire; un drain est laissé à l'angle inférieur des sutures.

Examen histologique (M. Paviot). — Epithelioma ectodermique d'origine branchiale probable.

Naturellement une paralysie faciale complète, avec larmoiement, œdème passagers des téguments, fut constatée dès le lendemain de l'opération.

Comme le précédent malade, celui-ci accusa presque exclusivement de la gêne de la déglutition. Malgré un retrait assez notable des incisives inférieures, la mastication était relativement facile au bout de 8 jours.

Les deux opérés furent présentés à la Société de Chirurgie de Lyon le 21 juin 1906.

Nous donnerons, dans un article ultérieur, le détail des suites éloignées.

* * *

En cherchant, à l'occasion de ces observations, ce qui a été écrit sur l'extirpation des tumeurs parotidiennes, nous avons été surpris de voir combien sont rares, aujourd'hui, de telles interventions. Dans le milieu du siècle dernier, au contraire, depuis les opérations de Gensoul et la thèse de concours de Bérard, c'était là une question à la mode, que tous les chirurgiens abordaient et dont on discutait un peu partout. Puis, petit à petit, elle rentra dans l'ombre. On toucha de moins en moins à la parotide cancéreuse. A la suite de la thèse de Michaux, l'abstention devint la règle, si bien que Fredet et Chevassu [1], ne relevant que deux présentations sur ce sujet, dans les *Bulletins de la Société anatomique*, en une période de dix-huit ans (de 1884, année de la thèse de Michaux, jusqu'en 1902), pouvaient écrire avec raison : « Peu de questions chirurgicales ont traversé sans revision une aussi longue période ».

II. — Considérations histologiques et anatomiques.

Au point de vue histologique, cette revision est en train de se faire. Les travaux se sont succédé, nombreux depuis quelques

1. *Bulletin de la Soc. anatomique*, 1902, p. 621 (Epithelioma branchial intraparotidien; Fredet et Chevassu).

années, et, si l'accord est loin d'être définitif sur l'origine exacte de ces tumeurs, du moins a-t-on acquis quelques faits nouveaux et définitivement abandonné d'anciennes théories.

Brièvement, on peut schématiser ainsi l'état actuel de la question. Pour les *tumeurs mixtes*, on tend à rejeter la théorie glandulaire, admise longtemps en France sans conteste, et défendue par Berger[1] dans un mémoire qui date. Curtis et Phocas[2], Bosc et Jeanbreau[3], après une critique serrée, admettent au contraire l'hypothèse conjonctive, classique en Allemagne, mais dans le sens indiqué par Volkmann[4], Eisenmerger[5] et Küttner[6], c'est-à-dire avec point de départ endothélial. Récemment G. Gayet[7] soutenait les mêmes idées pour la glande sous-maxillaire.

Pourtant, la théorie conjonctive ne paraît pas répondre à tous les faits. Vignard et Mouriquand[8] l'ont montré récemment et ont établi, de séduisante façon, la nature branchiale de certaines de ces tumeurs, en se déclarant en conformité avec les idées exposées par Cunéo et Veau, au Congrès international de 1900.

Quant aux *épithéliomas parotidiens*, il faut en admettre deux variétés : les uns viennent des canaux excréteurs, les autres des acini glandulaires. Les deux formes peuvent rester typiques ou évoluer vers l'infiltration atypique du carcinome.

A côté de ces cancers parotidiens vrais, il existe des tumeurs juxta- ou intra-glandulaires, que l'on doit considérer, avec Fredet et Chevassu, comme des branchiomes malins. Dans notre observation III, bien qu'il s'agissait cliniquement d'un cancer parotidien pur, l'origine branchiale était pourtant fort probable. Telle est la question au point de vue histologique.

Or, dans toutes ces descriptions, rien n'indique une malignité particulière. Comme tout autre cancer, comme toute tumeur susceptible de prendre, à un moment donné, une évolution maligne, les néoplasies parotidiennes doivent donc être enlevées et enlevées largement, quelle que soit leur formule microscopique. Il n'y a aucune raison valable pour imposer l'abstention chirurgicale en pareil cas.

Aussi serait-il temps, peut-être, de commencer, au point de vue opératoire, une revision parallèle de celle faite par les histologistes.

1. *Revue de Chirurgie*, 1897.
2. *Archives provinciales de Médecine*, 1899.
3. *Ibid.*, 1899.
4. *Deutsche Zeitschrift für Chirurgie*, 1895, XLI.
5. *Ibid.*, 1897, XXXIX.
6. *Beitr. für klin. Chir.*, 1896.
7. *Société de Chirurgie de Lyon*, 1905.
8. *Archives générales de Médecine*, 1904.

Mais, pour cette revision, il faut partir de bases nouvelles et systématiquement appliquer à la parotide les règles précises dont l'emploi pour d'autres organes a donné de si manifestes améliorations dans les statistiques. On doit opérer suivant le précepte fondamental de la chirurgie du cancer : sacrifier tout ce qui est nécessaire pour faire large, procéder anatomiquement, d'après l'anatomie pathologique, c'est-à-dire, en somme, tailler en tissu sain, hors de la zone d'infiltration néoplasique, là surtout où des contacts intimes et des adhérences rendent plus aisée la repullulation sur place.

Il ne faut donc pas, comme la plupart des opérateurs, creuser péniblement dans la loge parotidienne, morceler la tumeur et libérer à l'aveugle le fameux prolongement pharyngien, nié par quelques anatomistes, si fréquemment rencontré par les chirurgiens.

Il semblerait, à lire les ouvrages classiques français, que cette extirpation méthodique est impossible. Les traités de technique opératoire s'efforcent encore de justifier la description qu'ils en donnent, comme si c'était là théorie pure. C'est ainsi que Lenormant écrit dans le récent Précis des Prosecteurs de Paris : « L'opération reste difficile et les résultats sont si précaires que la majorité des chirurgiens rejettent toute tentative de cure radicale; je n'ai pas à discuter ici la légitimité de l'intervention; je montrerai seulement que *l'extirpation totale de la parotide est anatomiquement possible.* »

Quand nous avons présenté, à la Société de Chirurgie de Lyon, notre premier malade et la technique opératoire que nous avons systématisée, la plupart des chirurgiens nous ont objecté l'inutilité pratique de cette intervention.

Malgré ce scepticisme décevant, il est néanmoins permis de chercher quel est le meilleur moyen de mettre toutes les chances de son côté, pour être, autant que possible, à l'abri d'une récidive rapide.

Pour cela, il faut, de toute nécessité, comme Faure l'a montré, une résection osseuse; on peut en donner plusieurs raisons.

1° Une raison de commodité opératoire tout d'abord. Si l'on veut enlever à coup sûr tous les tissus néoplasiques et faire facilement l'hémostase, la section osseuse s'impose. En effet, dans la partie profonde de la loge parotidienne, entre l'apophyse styloïde en arrière et le ptérygoïdien interne en avant, le feuillet fibreux qui tapisse la loge disparaît. Il est remplacé par un tissu cellulo-graisseux continu avec celui de la partie latérale du pharynx, dans l'espace sous-parotidien antérieur. A ce niveau, la parotide n'est ordinairement pas adhérente; mais on voit parfois le rebord glandulaire s'insinuer dans l'interstice en suivant les trousseaux celluleux.

Rarement très développé, ce prolongement existe fréquemment à l'état de traînée glandulaire. C'est le prolongement pharyngien. Pour Richet il existe; on le trouve 7 ou 8 fois sur 12. Pour Testut, 8 fois sur 10. Poirier, sans donner de chiffres précis, le déclare fréquent. « De forme conique à sommet interne, il se rapproche de la paroi latérale du pharynx, avec laquelle il prend souvent contact.....; il entre en rapport presque immédiat avec tous les organes du creux maxillo-pharyngien et notamment avec les vaisseaux. Seule la mince aponévrose stylo-pharyngienne le sépare de ces derniers, auxquels il adhère fréquemment dans les cas pathologiques. »

Pour notre part, nous avons toujours rencontré, sur 6 pièces, la traînée glandulaire dont nous avons parlé.

D'ailleurs le tissu cellulo-graisseux, qui comble l'interstice latéro-pharyngien, n'est-il pas encore plus à redouter, comme amorce de récidive, qu'une masse bien individualisée. Si l'on veut raisonner ici par analogie avec ce que l'on sait pour les autres organes, ne faut-il pas s'en méfier par-dessus tout?

2° D'autre part les rapports dangereux de cette région obligent à y voir clair. Pour cela, si l'on veut être sûr de tout enlever, un sacrifice osseux s'impose. A ce second point de vue, il est non seulement *utile, mais nécessaire.*

Enfin comme Faure l'a si bien mis en évidence, la glande, facile à cliver du bord postérieur de l'os, est très adhérente au niveau du condyle. L'union est très intime dans toute la zone articulaire; il y a comme une sorte de pénétration de la capsule par les éléments glandulaires.

Si, donc, on veut faire une extirpation complète de la parotide, il est nécessaire d'enlever largement la capsule temporo-maxillaire, c'est-à-dire, en pratique, de réséquer le condyle.

En définitive l'opération, pour être complète, doit comporter une résection osseuse. C'est la seule manière d'opérer avec sécurité et dans de saines conditions pour l'avenir.

C'est d'ailleurs de cette seule façon que l'on a obtenu des succès durables. Témoin ce cas rapporté par Tillaux [1] d'un jeune Canadien opéré, deux fois déjà, par des chirurgiens anglais et définitivement guéri par une troisième intervention qui comprit la résection de la branche montante. Le résultat datait d'une vingtaine d'années.

Mais cette brèche osseuse, comment la fera-t-on?

Faure a proposé d'attaquer à la gouge la partie postérieure de la mâchoire. Il suffit, dit-il, de commencer l'échancrure à

1. *Soc. de Chirurgie*, 1900, p. 627.

deux centimètres environ au-dessus de l'angle. Peu à peu, à coups de pince emporte-pièce, on agrandit vers le haut et l'on peut, au niveau du milieu de la branche montante, donner jusqu'à un centimètre de profondeur. Cela suffit.... En arrivant près du col, on s'arrêtera au moins à un centimètre et demi ou deux du cartilage condylien. Cette échancrure sera parfaitement suffisante, car elle donne sur le pédicule sous condylien et l'espace stylo-ptérygoïdien un accès qui facilite singulièrement le reste de l'opération.

Morestin, dans le *Traité de chirurgie clinique*, propose, « au lieu de la timide brèche de Faure », la résection de toute la branche montante. Il n'en cite pas d'exemple; mais c'est ce que, forcés par la nécessité, Velpeau, Sanchez, et plus récemment Tillaux avaient déjà fait.

Nous croyons que, ordinairement, la résection de *toute* la branche montante est de trop, tandis que, avec le procédé de Faure, on ne fait pas assez.

En effet, il n'est pas indifférent, au point de vue de la statique ultérieure du maxillaire, de supprimer complètement la branche montante. Les troubles qui en résultent, accrus encore par la paralysie faciale, nous semblent pouvoir et devoir être évités.

Quant au procédé de Faure, il est insuffisant. Tout d'abord, il respecte l'angle du maxillaire, déjà parfois touché par le néoplasme, ou du moins atteint de cette ostéite raréfiante qui précède l'envahissement cancéreux, comme Paviot l'a montré en 1894. Dans notre Observation I, ces lésions d'ostéite étaient des plus nettes. Mais, surtout, la brèche de Faure laisse en place la capsule temporo-maxillaire, la zone articulaire où, de son propre aveu, l'adhérence de la glande est intime. « Il faut, dit-il, s'avancer ici avec les plus grandes précautions. Il faut tâcher de se passer du bistouri, car, en raison de la solidarité du tissu glandulaire et du ligament postérieur, il est facile de perforer celui-ci et d'entrer dans l'articulation.... Il faut opérer avec la sonde cannelée et... agir avec beaucoup de prudence. »

Sur le cadavre, on a généralement beaucoup de peine, même au bistouri, à cliver la glande d'avec la capsule. En tissu néoplasique, ce doit être bien pis. On doit en laisser à coup sûr. Aussi nous semble-t-il plus précis d'enlever le condyle, sans pour cela supprimer toute la branche montante. En passant une scie à chaîne à travers l'échancrure sigmoïde, il est facile de sectionner rapidement une tranche osseuse, comprenant tout le bord postérieur de l'os. On passe en arrière des vaisseaux et nerfs dentaires; on ne touche à rien d'important; et il devient commode, en renversant le fragment osseux en arrière et en haut, d'enlever avec lui la plus grande

partie de la capsule articulaire, le prolongement pharyngien, et tous les tissus suspects de l'arrière-fond parotidien.

Non seulement ce procédé rend l'opération rapide et sûre, mais encore, pour plus tard, en conservant au maxillaire son profil général, il réduit à peu de choses les troubles fonctionnels. Petit à petit, l'os recule, comme nous avons pu nous en assurer chez nos malades, et, sans que l'écartement entre les arcades dentaires soit considérable, les mouvements sont aisés et la mastication reste possible. Il y a ainsi une sorte d'adaptation de l'os à de nouveaux contacts.

Bref, une section osseuse comprenant le condyle et la marge postérieure de la branche montante nous paraît devoir être préconisée, et constitue pour nous un temps essentiel de l'extirpation parotidienne.

D'autre part, pour mener celle-ci à bien, il est un mode d'attaque meilleur que les autres. Généralement on libère la glande successivement au niveau de tous ses pédicules, d'avant en arrière-d'abord, de bas en haut ensuite, puis finalement de haut en bas jusqu'à ce que la masse ne tienne plus que dans la profondeur, vers son milieu, par le facial et la partie préstyloïdienne. Dans le procédé de Faure, c'est là le pédicule que l'on garde pour la fin.

Nous croyons, pour l'avoir essayé plusieurs fois sur le cadavre, que le plus simple et le plus rapide est de *se porter droit au facial.* Si on veut le garder, il est plus sûr et plus expéditif de commencer à le repérer. S'il est d'avance condamné, on a meilleur compte d'aller tout d'abord le sectionner; on peut ensuite basculer *aisément* presque toute la glande d'arrière en avant, autour du bord postérieur de la branche montante, et finalement, sans peine, rejeter tout en masse sur le masséter.

Nous avons dit *presque* toute la glande; en effet, quand on a ainsi libéré la loge parotidienne d'arrière en avant, quand la masse à enlever repose, toute refoulée en avant, sur le masséter, la loge est vidée; mais il reste encore un pédicule qui contourne l'os, et plonge dans l'arrière-fond. C'est à ce moment que doit intervenir la section osseuse. L'os coupé, on divise la tumeur, en deux parties inégales : la partie antérieure, la plus considérable, sera rapidement disséquée sur la peau et les plans superficiels de la joue. La partie postérieure attenant à l'os, on fera basculer celui-ci d'avant en arrière, on excisera largement la capsule articulaire et l'on emportera avec lui toute la partie restante de la glande, qu'il est maintenant facile de cliver sur la zone ptérygo-stylienne largement étalée sous les yeux.

Sans doute il est regrettable de ne pas enlever tout en bloc; mais on ne peut faire autrement. On palliera cet inconvénient en mettant de côté un bistouri, dont, d'ailleurs, on n'aura plus guère à se servir.

L'inconvénient est minime; les dangers d'inoculations sont si faibles, et cette *extirpation d'arrière en avant* si facile, si brillante, qu'on oubliera facilement cette petite imperfection de la méthode.

Nous avons vu jusqu'à présent que, pour enlever commodément et sûrement la parotide néoplasique, il *fallait une section osseuse que nous proposions condylo-marginale, et que le meilleur mode d'attaque était d'aller d'arrière en avant.*

Mais l'ablation de la glande n'est pas tout. En fait de tumeur maligne, il faut s'occuper des ganglions; l'idéal est de les enlever en masse avec la tumeur et même de commencer par eux.

A la parotide les ganglions forment plusieurs amas :

En dehors des ganglions sous-cutanés, qui font le plus souvent défaut (Poirier et Cunéo), on distingue un groupe superficiel, un groupe profond, tous deux inclus dans la loge parotidienne, et un amas sous-parotidien. Leurs efférents vont se jeter dans la grande chaîne cervicale profonde, et, autour de la jugulaire externe, dans les ganglions sous-sterno-mastoïdiens.

Ils n'ont guère tendance, anatomiquement, à se confondre avec les sous-maxillaires, bien que, d'après Poulsen, il y en aurait constamment un à l'angle de la mâchoire et contre la bandelette sterno-maxillaire. Pourtant, cliniquement, on peut voir les ganglions sous-maxillaires envahis. Aussi érigerions-nous volontiers en méthode l'ablation systématique (en cas de néoplasme malin) de la glande et des ganglions sous-maxillaires, ainsi que de la chaîne cervicale profonde.

Ce sacrifice ne complique guère l'intervention; il est innocent et plus sûr.

On commencera donc l'intervention par la dissection de la chaîne carotidienne et l'évidement de la loge sous-maxillaire; le paquet ganglionnaire, en masse, sera laissé attenant à la parotide et rejeté en avant, comme elle.

Pour ce faire, une seule incision suffira, en avant du sterno, descendant jusqu'à l'os hyoïde, avec branchement latéral sous-angulo-maxillaire. On pourra faire ainsi non seulement la dissection soignée de la chaîne lymphatique, mais encore lier la carotide externe, excellente précaution sur la nécessité de laquelle on a discuté, autrefois. Elle n'est pas nécessaire, mais utile; elle est sans danger; il faut donc l'employer.

Reste un dernier point sur lequel nous voudrions insister. On a proposé différentes incisions pour l'extirpation totale de la parotide. Nous ne voulons pas les rappeler; mais nous croyons suffisante l'incision verticale préauriculaire, menée aussi près que possible du tragus, avec une branche horizontale se détachant, non pas au niveau du conduit auditif, mais sous l'angle de la mâchoire. Les manœuvres de libération demeurent aussi commodes; l'ablation de

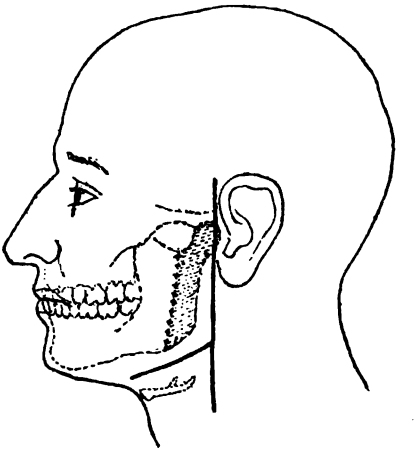

Fig. 6. — Tracé en trait plein de l'incision, et indication en pointillé de la résection condylo-marginale du maxillaire.

la sous-maxillaire est possible, la cicatrice dissimulée. Nous avons ajouté à ce tracé le rejettement en arrière de toute l'oreille, par section du conduit auditif cartilagineux. On obtient ainsi une facilité bien plus grande des manœuvres opératoires. On est en particulier plus à son aise pour disséquer soigneusement la zone auriculaire, auditive et mastoïdienne, où la glande est très adhérente. C'est d'ailleurs un procédé connu de tous ceux qui dissèquent le facial. Au point de vue ultérieur, il n'en reste ni gêne, ni difformité (fig. 6).

Ce décollement du pavillon, par section du conduit, permet de penser, qu'au cas, bien rare pour une tumeur maligne, où l'on tiendrait à une incision dissimulée, il serait facile de reporter celle-ci en arrière de l'oreille, de la conduire comme la première et de refouler le pavillon en avant avec le lambeau cutané. Ce faisant, on ne doit avoir aucune crainte pour la vitalité de l'oreille, alors même que l'on aurait lié la carotide externe et sacrifié une partie de la peau parotidienne. Notre premier malade avait une oreille ne tenant

plus que par un pédicule supérieur de trois centimètres environ. Sa carotide était liée. Il n'a pas eu le moindre trouble trophique.

III. — Manuel opératoire.

Si maintenant nous récapitulons les points spéciaux de la technique que nous proposons, nous les catégoriserons comme suit.

Incision verticale rétro- ou pré-auriculaire, avec branchement sous-maxillaire (fig. 6).

Décollement de l'oreille par section du conduit auditif cartilagineux.

Ligature de la carotide externe.

Dissection de bas en haut de la chaîne ganglionnaire avec évidement de la loge sous-maxillaire. Attaque de la parotide d'arrière en avant, avec section première du facial et bascule de la glande sur la joue.

Section condylo-marginale de la branche montante.

Ablation en masse de tous les tissus néoplasiques (fig. 7).

Dès lors l'intervention se pratiquera de la façon suivante.

1er temps. — Incision. — 1° L'incision se compose : *a*) d'une branche verticale préauriculaire, rasant le tragus, partant d'environ trois centimètres au-dessus de l'arcade zygomatique et descendant jusqu'à hauteur de l'os hyoïde, même un peu au-dessous. — Au cas où l'on voudrait une incision esthétique, on ferait le même tracé, mais passant derrière le pavillon, et non plus en avant du tragus.

b) D'une branche horizontale légèrement courbe, embrassant l'angle de la mâchoire, passant à 1 centimètre environ du bord de l'os et sous lui, s'arrêtant sur le milieu de la saillie de la glande sous-maxillaire.

2e temps. — Ligature de la carotide et dissection de la chaîne ganglionnaire. — On va lier la carotide externe dans l'angle inférieur et disséquer la chaîne ganglionnaire, de bas en haut, en remontant jusqu'à l'angle de la mâchoire.

A ce moment l'on vide au doigt et au ciseau la loge sous-maxillaire dont le contenu est en bloc rejeté avec le paquet ganglionnaire cervical, en arrière. Le doigt continue le décollement jusqu'au delà de l'angle, s'aidant au besoin des ciseaux, jusqu'à deux travers de doigt environ, au-dessus du bord inférieur de l'os.

3e temps. — Libération de la parotide d'arrière en avant. — Il faut alors se porter sur l'oreille. Au bistouri, on coupe franchement, d'avant en arrière (inversement, si l'on a fait une inci-

sion esthétique), le conduit auditif cartilagineux que l'on rejette en arrière, puis on dégage la partie tout à fait postérieure de la parotide. On n'oubliera pas le prolongement, généralement assez marqué,

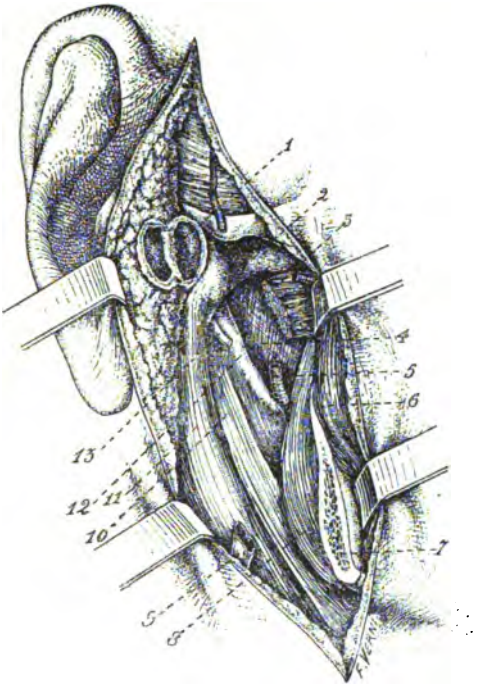

Fig. 7. — La loge parotidienne évidée après résection condylo-marginale postérieure du maxillaire inférieur. — 1, Conduit auditif externe; 2, Cavité glénoïde; 3, Ptérygoïdien externe; 4, Aponévrose pharyngée; 5, Carotide externe; 6, Masséter; 7, Coupe du maxillaire inférieur; 8, Ptérygoïdien interne; 9, Veine jugulaire; 10, Muscle digastrique; 11, Sterno-mastoïdien; 12, Apophyse styloïde; 13, Nerf facial.

qui vient se loger sous le conduit auditif jusqu'en-dessous du sterno-mastoïdien, et vers la mastoïde.

Au niveau du conduit auditif, on devra raser de très près le cartilage, car il y a là une zone normale d'adhérence de la glande.

A 1 centimètre ou 1 cm. 5 de profondeur, à un travers de doigt au-dessous du milieu du conduit auditif, on apercevra alors le tronc du facial. Veut-on essayer de conserver le nerf, avec la pointe de ciseaux courbes, on arrivera sans trop de peine à cliver la glande en deux masses comme nous l'avons indiqué plus haut? Ordinairement, il vaudra mieux le couper franchement.

Dès lors, la parotide tout entière se laisse facilement décoller et rejeter en avant, basculant autour du bord postérieur du maxil-

laire. Le doigt suffit pour cela, travaillant successivement en bas, puis en haut.

4e temps. — Section condylo-marginale. — Quand toute la parotide est dégagée, ne tenant plus qu'à la peau refoulée sur le pli naso-génien, et dans la profondeur par les adhérences condyliennes et le prolongement pharyngien, on rugine rapidement la face antérieure de la branche montante, en repoussant le masséter en avant. En arrière, de quelques coups de bistouri, on libère le ptérygoïdien, puis on passe une scie de Gigli ou une scie à chaîne par l'échancrure sigmoïde, et rapidement on abat toute la marge postérieure de la branche montante.

D'un coup de ciseau, on sectionne en deux la masse glandulaire. On va s'occuper tout d'abord du fragment postérieur, le plus petit, qui, entouré d'un tissu cellulo-graisseux lâche, se prolonge vers le pharynx. Pour cela, on renverse en arrière le fragment osseux; avec de nouveaux ciseaux, on coupe, au ras du temporal, la capsule articulaire dont la plus grande partie vient avec le condyle, emportant avec elle le ménisque. Le rebord osseux peut alors être retourné complètement, montrant aux ciseaux les insertions du ptérygoïdien externe qui le retient encore, et le reste de la glande qu'il est aisé de libérer à ciel ouvert.

Ceci fait, quelques pinces posées sur les pédicules veineux, un tampon obturant provisoirement la loge parotidienne, on revient à la tumeur qui, presque entière, est, avec le masséter, refoulée en avant; on la clive, entaillant largement les fibres musculaires, si c'est nécessaire; on poursuit la dissection le long du prolongement antérieur et du canal de Sténon jusqu'au buccinateur. Arrivé là, on la sectionne et il ne reste plus pour libérer complètement la glande qu'a disséquer la peau en la sacrifiant, si c'est nécessaire, au prorata de son envahissement.

On peut voir alors que les vaisseaux et nerfs dentaires n'ont pas été intéressés, que le glosso-pharyngien, protégé par le bouquet stylien, est à l'abri. La branche externe du spinal ne sera ordinairement pas vue.

Il n'y a plus qu'à faire l'hémostase. On vérifiera successivement les six pédicules de Faure : extra-condylien, sous-condylien, stylo-mastoïdien, auriculaire, carotidien, cervical. On liera la jugulaire, si c'est nécessaire. L'hémostase sera d'ailleurs facile, les vaisseaux étant sous l'œil de l'opérateur.

La plaie sera suturée très exactement au niveau du conduit auditif. On mettra un tube de caoutchouc au point déclive et une

mèche de tamponnement dans la cavité, sur laquelle on rabattra un volet cutané pris par glissement au voisinage, s'il n'y a plus assez de peau à ce niveau.

Tel est le procédé qu'après recherches cadavériques, nous trouvons le meilleur et le plus sûr, pour enlever *complètement* la parotide néoplasique. Le large jour qu'il donne, dans la loge parotidienne, sa simplicité d'exécution nous l'ont montré séduisant.

*
* *

Il est, de plus, utilisable, croyons-nous, pour arriver aisément sur le pharynx, sur les tumeurs de la paroi latéro-supérieure du cavum, et en particulier sur les cancers de l'amygdale avec envahissement de la partie supérieure de la loge.

On peut alors ne faire qu'une résection temporaire condylo-marginale postérieure, après avoir enlevé en bloc la glande sous-maxillaire, le ganglion sous-angulaire, la parotide, et les ganglions parotidiens profonds.

Le segment de la mâchoire, mobilisé par la section longitudinale de l'os, est alors rejeté en haut, maintenu par un écarteur : toute la paroi latérale du pharynx est sous les yeux de l'opérateur.

Sans avoir l'expérience sur le vivant de cette dernière voie d'accès, il nous a paru intéressant de la signaler en terminant.

NATURE ET ORIGINE DES KYSTES DES OS

EN PARTICULIER DES KYSTES SIMPLES DES OS LONGS

Par le Dr E. KUMMER

Chirurgien de l'Hôpital Butini à Genève.
Membre correspondant de la Société de Chirurgie de Paris.

Malgré d'intéressants travaux récents sur les kystes des os, la nature de cette affection paraît encore entourée de tant d'incertitudes qu'il vaut la peine d'essayer de la définir mieux. Disons dès le début que l'étude du sujet nous a conduit à un résultat, qui est en désaccord avec l'opinion courante, et que nous attribuons au traumatisme une part prépondérante dans la pathogénèse des kystes osseux vrais, en particulier des kystes simples des os longs; nous rapprocherons ces kystes des cals soufflés, avec lesquels ils présentent des analogies frappantes. S'il existe d'autre part des kystes osseux, pour lesquels on ne saurait admettre une origine traumatique, c'est qu'on confond, sous la dénomination générale de kystes osseux, les affections les plus disparates, qu'il importe de distinguer soigneusement en abordant l'étude de leur pathogénèse.

Les kystes osseux, comme les kystes en général, sont ou bien primaires, protopathiques, ou secondaires, deutéropathiques. En se plaçant sur le terrain de la théorie de M. Bard [1], il est logique d'admettre que les kystes primaires procèdent, tout comme les tumeurs vraies, d'une seule cellule-mère [2].

L'accumulation de liquide pourrait avoir lieu dans le corps même de la cellule, d'après le prototype de la vacuolisation du protoplasme cellulaire, ou bien le liquide peut se collecter dans l'espace contenu entre plusieurs cellules-filles : le follicule de Graaf est le type de ces kystes. Seul, ce dernier mode paraît avoir été réalisé de fait.

1. L. Bard, *La spécificité cellulaire*, Masson, 1900; et *Précis d'anatomie pathologique*, Paris, Masson, 2e éd., 1899; voir aussi par le même auteur : a Lpathogénie du cancer, 8e *Congrès de l'Assoc. fran. de Chirurgie*, Lyon, 1894, comptes rendus, p. 57.

2. Cette idée a déjà été émise par Lücke, *Die Geschwülste*, p. 160, chap. « kystes »; in Pitha et Billroth, *Traité de Chirurgie*.

Parmi les kystes protopathiques des os, nous trouvons des kystes par inclusion fœtale et des kystes parasitaires; ces derniers offrent les mêmes caractères, qu'ils soient développés dans les os ou dans d'autres tissus : en effet, leurs éléments cellulaires n'ont rien de commun avec les tissus de l'organe qui les héberge, et qui ne font que fournir les substances nutritives nécessaires à la vie et au développement des cellules parasitaires.

Les kystes osseux par inclusion fœtale sont protopathiques comme les kystes parasitaires, c'est-à-dire qu'ils peuvent être considérés comme issus d'une seule cellule. L'inclusion fœtale concerne ou bien une cellule épidermique déjà différenciée, ou bien une cellule fœtale, proche descendante de la cellule ovulaire fécondée, et douée comme telle d'une puissance histogénique, que les cellules d'une descendance plus éloignée ne possèdent plus. A l'inclusion de ces deux sortes de cellules correspondent des kystes osseux à revêtement épithélial simple et ceux à tissus multiples; ces derniers s'observent dans le domaine du rachis, particulièrement à son extrémité caudale et ils sont en connexion avec le périoste, plutôt qu'avec la moelle.

Parasitaires ou provenant de cellules fœtales égarées, les kystes osseux protopathiques sont étrangers aux éléments squelettiques au niveau desquels ils se développent; aussi peut-on leur dénier le caractère de kystes osseux proprement dits.

Beaucoup plus fréquents et pratiquement plus importants sont les kystes osseux secondaires, deutéropathiques. Ces kystes, tout en ayant des caractères distinctifs dépendant de leur état cavitaire, se trouvent sous l'influence prépondérante de l'affection primitive, dont ils ne sont qu'une complication; c'est dire que l'étude de ces kystes comporte nécessairement celle de l'affection-mère dont ils procèdent.

Plusieurs néoplasmes osseux, ainsi que des foyers d'ostéite, peuvent subir des modifications secondaires qui aboutissent à la formation de kystes; parmi les ostéites nous mentionnerons l'infection staphylococcique de la moelle : l'ostéomyélite, surtout dans sa forme chronique, et l'infection dothiénentérique. Mais les kystes osseux consécutifs à ces infections n'atteignent guère, comme les kystes vrais, un volume qui puisse les faire prendre pour une tumeur; ils conservent au contraire certains caractères propres à l'inflammation chronique : ce qui permet généralement de leur assigner sans trop de peine leur place dans les fermentations virulentes.

La grande majorité des kystes simples des os longs a été attribuée jusqu'ici à des tumeurs en voie de fonte centrale; et cela même

dans des cas où l'examen histologique de la pièce n'a fourni aucune preuve ni même un indice de cette parenté. Les tumeurs les plus fréquemment incriminées sont les enchondromes et les tumeurs à myéloplaxes. Une courte digression vers les tumeurs des os en général nous paraît ici indispensable. Dans l'hypothèse admise encore par beaucoup d'histologistes, d'une cellule mésenchymique capable de se transformer en éléments fibreux, adipeux, myxomateux, cartilagineux, osseux, l'explication de l'origine des diverses tumeurs des os ne rencontrerait guère de difficultés, puisque toutes pouvaient provenir de la cellule indifférente. A cette doctrine M. Bard[1] a opposé sa théorie de la spécificité cellulaire : « omnis cellula e cellula ejusdem naturæ ». Il n'y a pas, d'après M. Bard, de cellules indifférentes, ni de transformation possible d'une cellule adulte dans un autre type.

MM. Pollosson et Bérard[2], dans leur rapport sur les tumeurs des os, se plaçant sur le terrain de la théorie de M. Bard, ont sorti du cadre des tumeurs des os, pour leur faire une place à part, et le chondrome et la tumeur à myéloplaxes, parce que ni la cellule cartilagineuse ni la cellule géante ne se trouvent dans l'os normal. Tout en reconnaissant la base hypothétique de cette classification nouvelle, il peut paraître intéressant de voir que les deux genres de tumeurs qui seraient le point de départ le plus fréquent des kystes des os, les enchondromes et les tumeurs à myéloplaxes, occupent, d'après M. Bard, une place à part, en dehors du cadre des tumeurs osseuses ordinaires.

La tendance générale des auteurs d'expliquer par le ramollissement d'un enchondrome un kyste d'origine incertaine est attribuable, croyons-nous, au prestige de l'auteur de cette théorie, Virchow[3]. Celui-ci avait trouvé quelques noyaux de cartilage fibrillaire dans un petit kyste de l'humérus; ce dernier, ayant passé inaperçu pendant la vie, a été trouvé à l'autopsie chez une femme de cinquante-six ans, morte de sarcomatose généralisée. Virchow suppose que les noyaux cartilagineux qu'il décrit seraient des restes d'un ancien enchondrome, transformé en kyste par ramollissement; et il pense que la même explication pourrait s'appliquer à d'autres kystes osseux. Il existe sans doute des tumeurs telles que myxome, chon-

1. L. Bard, *loc. cit.*

2. Maurice Pollosson et Léon Bérard, Rapport sur les tumeurs des os, *Congrès français de Chirurgie*, séance du 20 oct. 1899; *Procès-verbaux, mémoires et discussions de l'Association française de Chirurgie*, Paris, F. Alcan, 1899, p. 513 et suiv.

3. Virchow, Ueber die Bildung von Knochencysten, *Monatsbericht der Kgl. Academie der Wissenschaften, Sitzung der physic. mathemat. Klasse*, 12 juin 1876.

drome, sarcome, avec fonte centrale, et formations cavitaires comparables à des kystes; mais le caractère deutéropathique de ces dégénérescences kystiques saute généralement si bien aux yeux qu'on ne songe pas à les sortir du cadre des tumeurs auquel appartient l'affection primitive; et il y a loin de l'enchondrome avec fonte centrale au kyste simple des os. Glimm [1] vient de montrer, dans une étude basée sur une statistique des cas publiés, que les kystes attribués, d'après l'exemple Virchow, à la fonte d'un chondrome préexistant, ne sont généralement pas comparables au cas qui a servi de base à la théorie de Virchow; et il s'élève contre la tendance d'attribuer, sans autre preuve, à l'enchondrome, des cas de kyste d'origine obscure. La simple présence de tissus cartilagineux dans la paroi d'un kyste osseux n'est pas une preuve en elle-même de la préexistence du cartilage; ce dernier peut être contemporain, ou même postérieur au kyste. En effet tout le monde sait qu'à la suite de certaines affections de l'os, comme par exemple des fractures [2], peut apparaître dans l'os un tissu d'apparence cartilagineuse, sur l'origine duquel les opinions sont du reste encore partagées.

Certains kystes osseux ont été attribués à des sarcomes myéloïdes, ou tumeurs à myéloplaxes. Paget, Gray, Robin, Nélaton [3] ont déjà fait une place à part à ce groupe de tumeurs, à cause de leur bénignité relative et de leur guérison constatée par des chirurgiens, même après des ablations supposées incomplètes. Pour M. Bard, suivi de MM. Pollosson et Bérard [4], les productions osseuses à myéloplaxes ne sont pas des tumeurs, car leur élément fondamental et caractéristique, la cellule géante multinucléée, n'a pas d'équivalent dans l'os normal, en voie de formation, ou à l'état de développement complet. Les myéloplaxes vrais, ou cellules à noyaux multiples de la moelle, ont des dimensions beaucoup plus restreintes et des réactions histochimiques différentes; aussi les productions myéloïdes seraient-elles à rapprocher des inflammations chroniques plutôt que des tumeurs.

Nous verrons tout à l'heure que la tumeur à myéloplaxes présente également des analogies frappantes avec le cal osseux, dont elle est souvent difficile à distinguer, même au microscope. Il résulte de

1. Paul Glimm, Zur Aetiologie der tumorverdächtigen Cysten der langen Röhrenknochen (aus der Chirurg. Klinik zu Greifswald), *Deutsche Zeitschr. für Chirurgie*, 80 Band, p. 476 et suiv.

2. Cornil et Coudray, La formation du cal normal, *Journal de l'anatomie et de la physiologie normale et pathologique*, mars-avril 1904.

3. Nélaton, *Éléments de pathologie chirurgicale*, Paris, 1869, t. II, p. 600; et E. Nélaton, thèse, Paris, 1860.

4. *Loc. cit.*

ce qui vient d'être dit qu'un kyste osseux, dérivé d'une tumeur à myéloplaxes, représenterait un épiphénomène survenu sur une production de nature non pas néoplasique, mais plutôt inflammatoire.

Comment expliquer les kystes, qui ne sont ni inflammatoires, ni parasitaires, ni dus à une inclusion fœtale, et dans la substance desquels on ne trouve aucun indice de la préexistence d'une tumeur?

Cette variété de kystes est la plus fréquente et la plus importante au point de vue du traitement; ce sont ces kystes-là qu'on désigne sous le nom de kystes simples des os longs, et qui forment des tuméfactions osseuses souvent difficiles ou impossibles à distinguer des tumeurs véritables. Ils sont généralement uniques, rarement multiples, et situés sur plusieurs os longs; ils se trouvent surtout chez des sujets jeunes, au voisinage des épiphyses. Pour expliquer l'origine de ces kystes, on a eu recours à des hypothèses. On s'est rappelé que certaines maladies généralisées du squelette, comme l'ostéomalacie classique[1] et l'ostéite déformante[2], mènent souvent à la formation de petites cavités osseuses; et on a admis pour expliquer l'origine des kystes simples des os longs une ostéomalacie ou une ostéite déformante localisées; mais la preuve de l'existence de ces maladies localisées n'a pas été faite; et, de plus, il y a loin, des petites cavités d'os atteints d'ostéomalacie ou d'ostéite déformante aux kystes simples, souvent volumineux, des os longs. Gosselin[3] avait admis l'existence d'une ostéite spéciale, qu'il appelait ostéite kystogène; Mikulicz[4], une disposition particulière de l'os à produire des kystes : l'osteo-dystrophia cystica. Beck[5] postule pour les kystes simples des os longs une altération spéciale de l'os comparable au rachitisme. De fait, ces diverses suppositions n'ont avancé en rien nos connaissances sur l'origine des kystes simples des os longs; et il faut chercher ailleurs l'explication du problème.

Il est impossible de ne pas être frappé par l'analogie qui existe entre la formation d'une cavité kystique dans l'os et le développement normal de celui-ci. En effet, qu'est-ce finalement que la médullisation de l'os en voie de formation, sinon la production d'une sorte de cavité comparable à celle d'un kyste? Toute l'édification de l'os normal est déterminée par le concours de deux phénomènes antagonistes : l'un d'apposition, l'autre de résorption de substance

1. Rindfleisch, *Pathologische Gewebelehre*. Cité d'après Glimm, *loc. cit*
2. E. Ziegler, *Arch. de Virchow*, t. 70, p. 502 et suiv.
3. Cité d'après Godefroy. Kystes des os, thèse Paris, 1882.
4. *Centralblatt für Chirurgie*, 1904, n° 46.
5. *Americ. Journal of medic. Sciences*, June 1901.

osseuse. Nous savons que le mécanisme qui règle ces phénomènes contraires se trouve sous une certaine dépendance de l'activité des glandes pituitaire[1] et thyroïde; mais la nature intime de ce mécanisme nous échappe encore. A l'occasion de la réparation d'une brèche osseuse, nous retrouvons en jeu les mêmes tendances d'apposition et de résorption, qui se manifestent pendant le développement de l'os jeune, et par des recherches expérimentales il est possible d'étudier sur des os fracturés les circonstances déterminantes de ces phénomènes. Pour l'apposition osseuse, MM. Cornil et Coudray[2] ont démontré l'influence de la mobilisation des fragments, qui mène à la formation du cal hypertrophique. Des expériences analogues, mais destinées à exagérer la résorption osseuse, font encore défaut, à notre connaissance du moins.

La clinique connaît les deux déviations contraires dans l'évolution du cal : le cal hypertrophique, dû à une exagération d'apposition; le cal soufflé, consécutif à une résorption excessive. Le nombre des cas publiés de cals soufflés est plutôt restreint, mais suffisant pour avoir permis à M. Trucy[3] de tracer de cette affection un tableau qui se rapproche et, pour certains cas, se superpose à celui des kystes des os. A la Société de Chirurgie de Paris[4], MM. Pierre Delbet, Routier, Poncet, Delanglade (de Marseille) ont cité des observations qui tiennent le milieu entre le cal vicieux, le kyste osseux et la tumeur à myéloplaxes. M. Pierre Delbet a présenté, à la Société de Chirurgie, un enfant de trois ans et demi, avec une tuméfaction de l'extrémité supérieure de l'humérus, survenue après une chute. MM. Jalaguier, Broca, Routier, Quénu, Brun, Walther, Kirmisson[6] opinent pour un cal. M. Poncet[7] diagnostique une tumeur à myéloplaxes; et il cite une observation personnelle de tuméfaction du radius, dont la radiographie est analogue à celle du malade de M. Delbet; dans ce cas, l'opération et l'examen histologique ont fait constater la présence d'une tumeur à myéloplaxes. De fait, la tuméfaction du petit malade de M. Delbet a évolué ultérieurement comme un cal, et non comme une tumeur.

1. Roy, *Contribution à l'étude du gigantisme*, thèse, Paris, 1903.
2. Cornil et Coudray, Évolution anatomique des fractures mobilisées, dans le but de provoquer des pseudarthroses, *Revue de Chirurgie*, 1904, t. II, p. 3 et suiv.
3. Trucy, *Étude sur certains cals vicieux*, thèse Lyon, 1905.
4. *Bulletins et mém. de la Soc. de chirurgie de Paris*, 21 mars 1900; 28 mars 1900; 7 janv. 1900; 3 juin 1903; 16 déc. 1903.
5. *Loc. cit.*, séance du 28 mars 1900.
6. *Ibid.*
7. *Ibid.*

M. Delanglade (de Marseille)[1] présenta à la Société de Chirurgie de Paris l'observation d'un enfant de sept ans, qui, à la suite d'un traumatisme, avait été atteint d'une tuméfaction de la partie supérieure de l'humérus. A l'opération, M. Delanglade trouva dans une coque ostéo-périostique une masse, couleur rouge foncé, comme de la gelée de groseilles. Au microscope, M. Pautrier diagnostiqua un ostéo-sarcome à myéloplaxes et à cellules fusiformes. M. Cornil, auquel M. Delbet avait soumis les préparations microscopiques de MM. Delanglade et Pautrier, démontra péremptoirement qu'il s'agissait d'éléments histologiques du cal, et rejeta toute idée de néoplasme[2]. Voici donc une tuméfaction d'apparence kystique, à contenu demi-liquide, gélatineux, d'origine traumatique, provenant d'un cal vicieux. L'erreur de diagnostic commise dans ce cas est des plus excusables; et nous sommes persuadé qu'elle est fréquemment arrivée, sans qu'il soit possible d'établir, après coup, l'état des faits, ainsi que cela a pu se faire par l'heureuse collaboration de MM. Delanglade, P. Delbet et Cornil. Certaines tuméfactions se présentant comme des tumeurs vraies ou quelquefois comme des abcès froids des os ne sont en réalité que des cals vicieux. M. Routier[3] en a cité à la Société de Chirurgie de Paris deux observations personnelles des plus instructives. Le cas de M. Delanglade est extrêmement intéressant à notre point de vue, car il représente un stade intermédiaire entre le cal et le kyste.

Le cas suivant de M. Bérard[4] (de Lyon) indique la phase terminale, l'aboutissant final de toute une série de métamorphoses du cal vers un état cavitaire de l'os fracturé.

Garçon de cinq ans et demi, chute de 3 mètres de hauteur; un médecin diagnostique une fracture sous-trochantérienne du fémur droit; il se développe une tuméfaction à ce niveau qui augmente progressivement de volume pour atteindre celui d'une orange. Le diagnostic balance entre la tumeur à myéloplaxes et le cal vicieux : ce dernier paraît de plus en plus probable; à l'opération, faite après cinq mois, le fémur est dénudé à la rugine qui crève la coque osseuse réduite par places à une couche translucide qu'on ne peut enlever que par fragments. On tombe alors dans une membrane de cavité vide sans revêtement interne, sans liquide, sans aucune particule solide libre à l'intérieur. On dirait un œuf vide. La cavité principale, traversée çà et là par des cloisons incomplètes et fragiles,

1. *Loc. cit.*, séance du 3 juin 1903.
2. *Loc. cit.*, séance du 10 juin 1903.
3. Présentation du cas à la *Soc. de Chirurgie de Lyon*, séance du 28 avr. 1904; et thèse de *Trucy*, Lyon, 1905, p. 6 et suiv.
4. *Loc. cit.*

occupe tout le grand trochanter et la moitié extérieure du col fémoral; elle est bien limitée du côté de la tête et du côté de la diaphyse par un bouchon compact. Le périoste d'enveloppe est fibreux. Il s'agit d'un cal soufflé dont M. Bérard propose l'explication suivante : la soufflure ampullaire du cal provenait de la résorption, par les myéloplaxes et les ostéoblastes, des matériaux destinés à la réparation de l'os. Pendant que cette résorption s'effectuait au centre de l'os, la couche ostéogène du périoste fournissait des apports de compensation; tandis que la cavité s'évidait par le centre, ses contours s'agrandissaient. A un moment donné la couche ostéogène elle-même a cessé ses apports, le périoste a subi une évolution vers le tissu fibreux, et la vascularisation du périoste était peu à peu réduite au minimum. Le segment osseux du cal frappé ainsi d'une véritable nécrobiose par privation de ses échanges nutritifs, la coque osseuse s'est déséchée pour prendre l'aspect d'une coquille d'œuf, ne contenant ni tissu médullisé, ni exsudat liquide, et n'étant tapissée d'aucune membrane organisée. M. Bérard estime que ce processus doit être commun à d'autres kystes ostéomalaciques, développés ou non sur un cal, ainsi qu'il a pu s'en rendre compte à l'examen d'autres pièces [1]. Sauf l'absence de liquide, cette observation est absolument superposable à d'autres, publiées sous le nom de kystes des os.

Les exemples que nous venons de citer permettent d'opposer aux hypothèses sur l'origine néoplasique des kystes osseux simples la constatation directe de l'origine traumatique de quelques-unes de ces formations. Nous ne doutons pas que des observations analogues ne se multiplient une fois que l'attention aura été attirée sur ce sujet. La statistique contient déjà de nombreuses observations de kystes, dont l'origine traumatique, sans être démontrée, paraît du moins fort probable (Cas de Bötticher [2], de Glimm [3], le nôtre [4], cas de Haberer [5]). Dans la publication de d'Arcis [6], une des plus récentes sur ce sujet, nous trouvons dans les antécédents de 25 cas sur un total de 34, la mention d'un élément traumatique. 12 fois il s'agissait d'une fracture de l'os, qui plus tard devint le siège d'un kyste. Une fois la fracture avait conduit à la formation d'un cal hypertrophique.

1. Communication que M. Bérard a bien voulu nous faire par lettre du 16 avril 1906.
2. Glimm, *loc. cit.*, p. 484.
3. *Loc. cit.*
4. D'Arcis, *Archives internat. de Chirurgie*, 1906, et le même auteur, thèse de Genève, 1906.
5. Société des Médecins de Vienne, séance du 19 janv. 1906. *Semaine médicale*, 24 janv. 1906.
6. D'Arcis, Un cas de kyste vrai du fémur, *loc. cit.*

13 fois l'os avait été le siège d'une violente contusion, mais sans phénomènes de solution de continuité. Plusieurs kystes dérivés par les auteurs de sarcomes, sarcomes myéloïdes, et de caractère clinique bénin, nous paraissent être plus probablement des kystes post-traumatiques. Avec l'explication traumatique des kystes simples des os longs, plus n'est besoin de recourir à la supposition invraisemblable d'une disparition totale d'une tumeur préexistante. La présence d'îlots de tissu cartilagineux s'explique très bien dans les kystes traumatiques, car c'est un fait bien connu qu'à la suite de fractures on observe l'apparition d'un tissu qui a toutes les apparences du cartilage[1]; l'existence de débris de tissu cartilagineux ne nous oblige donc pas à postuler la préexistence d'un enchondrome, tumeur qui n'est du reste point si fréquente aux endroits de prédilection des kystes simples des os longs, c'est-à-dire aux extrémités épiphysaires des diaphyses. Le fait que ces kystes simples se développent de préférence sur les os longs chez les sujets jeunes trouverait son explication, dans l'hypothèse traumatique, par la lésion de tissu osseux de moindre résistance, au niveau des cartilages de conjugaison.

Comme les kystes simples paraissent être fréquemment la suite de traumatismes relativement peu intenses, il faut admettre que ces kystes peuvent survenir, non pas seulement à la suite de fractures complètes avec formation de fragments, mais aussi après des fissures, infractions, et peut être même de simples contusions de l'os[2]. L'hémorragie, commune à toutes ces lésions, suffit peut-être pour déterminer par irritation une médullisation de l'os, et à la suite l'apparition d'un kyste. C'est bien réellement par une médullisation progressive que paraît s'opérer la fonte du tissu osseux en voie de dégénérescence kystique; et nous nous permettons de présenter ici une figure représentant la médullisation de la coque osseuse d'un kyste observé par nous. Ajoutons que nous avons observé le même phénomène de médullisation dans des os en voie de dissolution par la présence de tumeurs cancéreuses; là encore la médullisation fibreuse précède l'envahissement néoplasique : la présence d'éléments néoplasiques agit comme provocatrice d'une raréfaction de l'os par médullisation fibreuse. Quelle est, dans la médullisation, le facteur actif pour amener la fonte du tissu osseux? S'agit-il d'un

1. Cornil et Coudray, La formation du cal normal, *Journal de l'anatomie et de la physiologie normale et pathologique*, mars-avr. 1904.

2. Försterling admet que les lésions décrites comme contusions osseuses sont en réalités fréquemment des fissures de l'os, impossibles du reste à reconnaître avant l'emploi des rayons X. Il s'appuie sur deux observations personnelles, *Deutsche medic. Wochenschr.*, 1905, p. 1641.

phénomène chimique de dissolution[1], ou d'un effet mécanique de pression et d'usure? Il est impossible de le dire encore. Pourquoi,

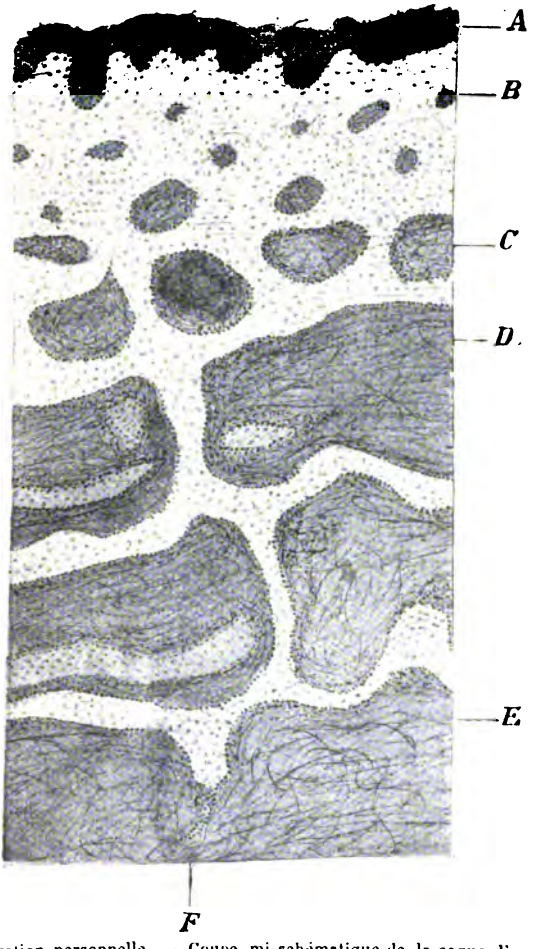

Fig. 1. — Observation personnelle. — Coupe mi-schématique de la coque d'un kyste médullaire du fémur. (Voir l'observation in d'Arcis : *Arch. internat. de Chir.*, 1906, et thèse de Genève, 1906). — *A*, périoste ; *B*, canal d'Havers ; *C*, canal d'Havers élargi ; *D*, canal d'Havers très fortement élargi, transformé en espace médullaire, rempli de tissu conjonctif fibrillaire ; on y remarque un fragment osseux entouré d'ostéoblastes et en voie de résorption ; *E*, très grand espace médullaire, tapissé d'ostéoblastes, et rempli de tissu conjonctif ; *F*, épine de substance osseuse en voie de résorption par les ostéoblastes.

lors d'un traumatisme amenant à la formation d'un kyste osseux

1. M. Cornil attribue à l'acide lactique provenant de la substance musculaire la dissolution du tissu osseux au voisinage de fibres musculaires interposées entre les fragments de fracture (Cornil et Coudray, *Revue de Chir.*, 1904).

post-traumatique, voyons-nous une prédominance du phénomène de résorption sur celui d'apposition ? Nous l'ignorons. Il sera peut-être possible de répondre à cette question, quand nous connaîtrons les causes de l'équilibre établi, dans le développement et la réparation de l'os normal, entre l'apposition et la résorption. Nous n'en savons rien encore [1]; et nous sommes obligé de nous contenter de la simple constatation d'un fait, bien établi, semble-t-il, c'est que des os traumatisés, mais d'ailleurs normaux, au lieu de présenter les processus réguliers de réparation, peuvent subir, à la suite d'une médullisation excessive, une raréfaction centrale; il en résulte un état cavitaire de l'os traumatisé, qu'on peut indifféremment dénommer « cal soufflé », ou « kyste osseux traumatique ». La même cause inconnue, qui a déterminé, par une réaction insolite de l'os traumatisé, l'apparition d'une formation cavitaire, amène probablement cette dernière à augmenter graduellement de volume; et en cela les kystes traumatiques médullaires diffèrent des kystes sous-périostiques de même origine [2]; ces derniers, guérissant volontiers spontanément ou après une simple ponction, se distinguent précisément par ce caractère, des kystes traumatiques médullaires, néoplasies persistantes et souvent progressives. L'explication de cette différence se trouve peut-être dans les propriétés physiques de cavité close que présente l'espace médullaire d'un os long. Cet espace clos à parois rigides favorise l'accumulation de liquide séreux, qui comble le vide laissé par le sang résorbé : *Natura abhorret a vacuo*. Ce phénomène serait comparable à celui, observé dans la cavité crânienne, de la persistance de kystes cérébraux post-hémorragiques. Le liquide séreux ainsi retenu dans la cavité médullaire agirait en outre comme stimulant d'une médullisation progressive de l'os, et déterminerait ainsi la croissance du kyste osseux.

Pour conclure nous dirons que, parmi les nombreuses variétés de kystes des os, la plus importante au point de vue pratique est généralement le résultat d'un traumatisme : c'est la classe des kystes simples des os longs.

1. Paul Poirier, *Traité d'anatomie humaine*, Paris, 1899, t. I, p. 94.
2. Glimm (*loc. cit.*) cite une observation de kyste sous-périostique, post-traumatique, de la Clinique de Greifswald (Prof. Friedrich). Nous avons observé le même fait pour le fémur d'un jeune homme d'environ 20 ans.

CONTRIBUTION A L'ÉTUDE

DU TRAITEMENT DE

L'ANÉVRISME ARTÉRIO-VEINEUX

Par Daniel J. CRANWELL

Professeur agrégé de clinique chirurgicale à la Faculté de médecine de Buenos-Aires.

On sait, autant par l'expérience que par la pratique chirurgicale sur l'homme, que l'on peut suturer la blessure latérale d'une artère, ainsi que la blessure circulaire totale, sans que la circulation du sang soit interrompue, et que, s'il se produit une trombose, elle est plutôt due à l'infection qu'aux fils qui ont pu perforer la paroi du vaisseau. En 1903, Lejars[1], dans une intéressante revue critique, enregistrait déjà 23 cas de suture latérale et 4 de suture circulaire, et si les observations sont peu nombreuses et les résultats pas toujours satisfaisants, il n'en reste pas moins acquis, disait Lejars, *que la suture artérielle peut être suivie d'un succès immédiat et définitif et laisser intacte la perméabilité du vaisseau.*

Ayant donc démontré la valeur réelle de la suture artérielle, il était logique de l'appliquer au traitement des anévrismes, surtout dans les cas où la ligature ou l'extirpation ne sont pas exemptes de danger, comme, par exemple, dans certains anévrismes artério-veineux, dans lesquels la quadruple ligature ou l'extirpation entraînent la gangrène des membres.

En effet, dans l'année 1903, Matas[2] propose et pratique l'artériorraphie pour la cure radicale des anévrismes; il opère, par ce procédé, deux anévrismes traumatiques et deux anévrismes spontanés. Son procédé varie selon la forme de l'anévrisme : dans les fusiformes, où on ne peut pas penser à rétablir la continuité du canal artériel, il se contente de suturer tous les orifices des vaisseaux qui s'ouvrent dans le sac et de diminuer les dimensions du sac par une espèce de capitonnage; mais, quand l'anévrisme est sac-

1. Lejars, Valeur pratique de la suture artérielle, *Semaine médicale*, Paris, 1903.

2. Matas, *Annals of Surgery*, 1903.

ciforme, il essaie de conserver la lumière du vaisseau; à cet effet, après avoir retiré les caillots, il obture l'ouverture anévrismale avec une série de points de Lembert, en tâchant que les points ne demeurent pas en contact avec le sang; il pratique, si c'est possible, une seconde rangée des sutures.

Le procédé de Matas fut proposé par Warren Stone Bickam pour traiter les anévrismes artério-veineux de la manière suivante : quand il s'agit d'un anévrisme variqueux enkysté intermédiaire, après avoir fait au préalable l'ischémie, il propose l'ouverture du sac intermédiaire et la suture des orifices artériel et veineux au moyen de points de Lembert, en fermant ensuite le sac par une espèce de capitonnage. Dans les cas de varice anévrismale, il propose d'ouvrir la dilatation veineuse — une fois l'ischémie effectuée — et de suturer l'orifice artériel découvert au moyen de points de Lembert, en obturant plus tard l'incision pratiquée sur la veine.

La suture latérale de la veine avec ligature de l'artère avait déjà été pratiquée par Lissjanski [1] qui, dans un cas de blessure pénétrante de la cuisse, trouva, tant sur l'artère que sur la veine, une blessure oblique; l'artère fut réséquée entre deux ligatures; mais sur la veine on pratiqua cinq sutures avec un excellent résultat.

D'ailleurs le traitement idéal — c'est-à-dire la séparation de l'artère et de la veine avec suture isolée des orifices — avait déjà été pratiqué par Körte [2] en mars 1904; en effet, chez un enfant de treize ans, atteint d'un anévrisme artério-veineux poplité, Körte trouva la veine et l'artère collées dans une étendue de 6 millimètres; après une incision préalable de la communication, il suturа séparément les deux orifices, et, malgré une légère infection de la blessure, le résultat fut très satisfaisant.

Jusqu'aujourd'hui les procédés chirurgicaux les plus en vogue pour le traitement des anévrismes artério-veineux ont été la quadruple ligature ou l'extirpation; mais, comme ces opérations, dans certains cas, ne sont pas sans péril et qu'on a observé à leur suite la gangrène des membres, et même la mort, un procédé aussi idéal que celui employé par Körte est bien tentant, puisqu'il supprime tous les inconvénients de l'anévrisme en rétablissant, en même temps, la circulation normale du sang.

Naturellement les cas d'anévrisme traités par l'artériorraphie, sont très restreints; et il n'est pas encore permis de porter un jugement définitif à leur sujet; cependant, les bons résultats qu'à donnés,

1. Lissjanski, Ein Fall von falschen arteriell-venösen Aneurysma, *Wratsch*, n° 10, 1901.
2. Körte, *Freie Vereinung der Chirurgen Berlins*, 14 mars 1904.

en certains cas, la suture artérielle, nous autorisent à essayer un procédé qui, selon nous, est idéal pour les anévrismes artério-veineux.

Bien entendu, l'artériorraphie ne vaut la peine d'être tentée que dans certaines lésions importantes, comme pour les artères fémorales, carotides ou poplitées; tenter des sutures dans des anévrismes artério-veineux de la radiale ou de la pédieuse serait simplement perdre son temps; on ne doit donc pas faire la suture, sauf dans les cas où le rétablissement de la circulation normale du sang dans le vaisseau affecté est de réelle importance pour le malade.

Encouragé par ces idées j'ai essayé de pratiquer la séparation de l'artère et de la veine avec suture des orifices dans deux cas d'anévrismes artério-veineux (l'un du creux poplité, et l'autre de la carotide primitive); mais, comme on le verra plus loin, les particularités que présentaient les deux cas m'ayant empêché de faire la suture, j'ai employé un procédé opératoire, qui, quoique nécessairement différent dans chaque cas, m'a donné des résultats excellents, et, par conséquent, dignes d'être comuniqués.

Dans le premier cas, il s'agissait d'un anévrisme artério-veineux du creux poplité droit, avec des désordres trophiques et un thrill très intense qui gênait continuellement le malade; l'intervention chirurgicale décidée, je me proposai de pratiquer la séparation de l'artère de la veine avec suture isolée des orifices. L'intervention fut très difficile; une dissection très étendue et dans une région de veines dilatées fut nécessaire; ne trouvant pas la communication dans le creux poplité, on dut prolonger l'incision vers le bas : ce qui nous a permis d'atteindre la communication qui se trouvait à la hauteur de l'anneau du soléaire, se faisait sans sac intermédiaire et formait une vraie fistule artério-veineuse. Malheureusement pour le but que je m'étais proposé en commençant l'opération, les vaisseaux étaient placés très profondément et il m'eût été très difficile, pour ne pas dire impossible, de pratiquer une suture; ne voulant pas faire l'extirpation, je me trouvai donc obligé de passer un fil avec l'aiguille de Cooper autour de la communication et de pratiquer alors une ligature latérale sur la paroi de la veine. Immédiatement après, je passais un autre fil et faisais la même opération sur la paroi de l'artère comme si j'avais eu à lier une artère collatérale.

La circulation se rétablit, le thrill disparut complètement; la blessure de l'opération guérit per primam, et, peu de jours après, le malade quitta l'hôpital. Nous l'avons vu dernièrement et il se porte très bien et tous ses malaises ont complètement disparu.

Ainsi, *dans l'anévrisme artério-veineux, quand il n'y a pas de sac intermédiaire et que la communication est étroite, on peut employer avec avantage la ligature latérale.* J'ai pratiqué cette ligature du côté de la

veine en pleine paroi veineuse, et du côté de l'artère empiétant aussi légèrement sur la paroi. La circulation se rétablit immédiatement et sans qu'il se forme de trombose, car, dernièrement, nous avons examiné le malade et l'artère pédieuse battait normalement. Mais quel sera l'avenir de cette ligature latérale, dans l'artère poplitée? N'existera-t-il pas sur ce point une faiblesse artérielle qui sera la cause d'un anévrisme artériel futur? Toutes ces objections peuvent être également faites à la suture artérielle; et seule une longue série d'observations pourra réellement nous éclairer à ce sujet.

D'autre part, en parcourant la littérature médicale, j'ai trouvé que Bergmann [1], dans un cas d'anévrisme artério-veineux produit par la blessure de l'artère fémorale dans la partie inférieure de la cuisse, pratiqua l'extirpation complète; mais, malgré qu'il ait obtenu un bon résultat, il dit qu'étant donnée l'étroitesse de la communication on aurait pu simplement lier celle-ci, en procédant à l'extirpation de la varice : « une cicatrice artérielle serait restée qui, avec le temps, aurait pu donner lieu à la formation d'un vrai anévrisme ».

Cette remarque de Bergmann m'était inconnue quand je pratiquai mon opération; d'ailleurs Bergmann lui-même n'a pas mis à profit cette remarque. D'autre part, la communication du côté de l'artère une fois liée, je ne vois pas la nécessité d'extirper la varice? car si la dilatation veineuse qui est d'ordinaire très grande et que l'on observe généralement, ainsi que les parois artérialisées, une fois la communication interrompue, la pression énorme qui dilatait la veine disparaît et celle-ci reprend peu à peu son volume normal.

Dans ma seconde intervention, il s'agissait d'un cas très intéressant d'anévrisme artério-veineux de la carotide primitive et jugulaire interne à la base du cou; je dis intéresssant non seulement pour la rareté de cas semblables, mais aussi par les symptômes qu'accusait le malade et par l'opération que j'eus à pratiquer.

De pareils cas sont évidemment très rares. Pluyette [2], en 1886, n'en put trouver dans la littérature médicale que 16, dont trois furent traités uniquement par la ligature; deux furent suivis de mort. Bramann [3] enregistre 14 cas en 1885 et Delbet [4], en 1889, réunit 19 observations.

1. Bergmann, Zur Kasuistik des arteriell-venösen traumatischen Aneurysma, *Langenbeck's Archiv*, Bd. 69, Hft. 1, 2.
2. Pluyette, Des anévrysmes artério-veineux, *Revue de Chirurgie*, Paris, 1886.
3. Bramann, Das arteriell-venöse Aneurysma, *Verhandlungen der deutschen Gesellschaft für Chirurgie*, 1885.
4. Delbet, in *Traité de Chirurgie* de Le Dentu et Delbet.

Notre observation est d'autant plus intéressante qu'il s'agit d'un anévrisme artério-veineux de la carotide et de la jugulaire gauche, placé à la base du cou, précisément à l'endroit où les auteurs croient que la ligature de la carotide primitive est dangereuse. Elle est encore plus intéressante, disons-nous, par les symptômes que présentait le malade : myosis gauche, augmentation de la température locale du côté affecté, sueurs localisées sur le côté droit du cou et de la tête, et un thrill continuel qui lui faisait perdre le sommeil et le maintenait dans un état d'hypochondrie. Le malade voulant être guéri à tout prix, je me décidai à intervenir, pensant pratiquer la suture isolée des orifices ou la ligature latérale, comme dans le cas antérieur.

La ligature de la carotide ou la double ligature des vaisseaux n'est pas sans inconvénients; et les résultats des opérations semblables précédentes ont été désastreux, au point que Pluyette dit : *le doute n'est plus possible*; *l'expectation est un devoir* : *l'intervention est condamnable.*

Mais les perfectionnements techniques ont fait varier le pronostic de l'opération, comme le démontrent les cas de double ligature ou d'extirpation, publiés par Keen, Heineke [1], Jonesco [2], etc., et notre propre observation.

J'avais l'idée de séparer l'artère de la veine; je pratiquai une large incision dans le cou, et, après une dissection prolongée, je trouve entre l'artère et la veine un sac; ce sac adhérant profondément, j'essaie d'en opérer la dissection; mais j'acquiers la certitude que ce sera très difficile, car il me faut opérer dans une région profonde et remplie de grandes veines fortement dilatées; je sépare alors avec soin le pneumogastrique qui se trouve très adhérent au sac, puis je fais une ligature sur la carotide au-dessous de la clavicule et une autre au-dessus du sac (double ligature de la carotide); j'opère enfin la résection de la veine jugulaire interne dans sa partie adhérente au sac. Immédiatement après la ligature sur la carotide, le thrill disparait et quand le malade se réveille, il se montre très satisfait de la disparition du bruit qui l'incommodait tant. La blessure opératoire guérit per primam et le malade abandonna l'hôpital complètement rétabli et sans que la ligature ait occasionné des complications d'aucune sorte.

De ces deux cas, je crois que l'on peut tirer les conclusions suivantes.

1° Si la séparation des vaisseaux dans l'anévrisme artério-veineux avec suture isolée des orifices est une opération idéale et digne d'être tentée, il n'en est pas moins vrai que c'est une opération dif-

1. Cités par Jordan in *Handbuch der praktischen Chirurgie* de Bergmann, Bruns, Mikulicz.

2. Jonesco, Aneurysma arteriovenosum carotidis primitivae internae destrae, *Revista de Chirurgie*, 1902, n° 6.

ficile et impossible à exécuter, quand on doit opérer dans des régions profondes et dangereuses.

2° Dans les cas où la communication entre l'artère et la veine est de faible dimension, la ligature latérale sur les deux vaisseaux peut donner un résultat très satisfaisant.

3° Il est impossible de tracer d'avance un plan opératoire : souvent les adhérences du sac à des organes importants (Observation II) obligent à abandonner les opérations projetées, extirpation ou suture, et pour pratiquer simplement la quadruple ligature.

Observation I. — *Anévrisme artério-veineux du creux poplité.* — Germain B..., 21 ans, célibataire, journalier, sujet argentin, entre dans le service de chirurgie de l'hôpital de la clinique, en avril 1905. Il y a six ans, il s'est fait, avec un couteau, une blessure profonde à la jambe droite; il était en train de dépecer un veau, quand, par inattention, il donna un coup de couteau à faux qui lui entailla la partie inférieure de la région poplitée droite; le couteau pénétra de haut en bas et d'arrière en avant et peu s'en fallut, selon ce que nous dit le malade, que tout le membre fut traversé. L'hémorragie fut abondante, mais elle s'arrêta avec un pansement provisoire; la blessure mit un mois à se cicatriser. Le rétablissement fut complet; et, à part une légère gêne, le malade se trouva bien jusqu'en 1902, époque à laquelle une petite ulcération apparut à la partie inférieure de la jambe droite; cette petite ulcération se transforma en ulcère sans tendance à la cicatrisation: en même temps, le patient remarquait l'enflure de la jambe, ce qui le gênait pour la marche et lui causait des fourmillements constants.

C'est dans cet état que le malade se résolut à entrer à l'hôpital.

Etat actuel. Sujet bien développé, bonne musculature, en très bon état général. La jambe droite, légèrement augmentée de volume, de couleur légèrement violacée, présente un réseau veineux superficiel extraordinairement développé: sur la face interne tertio-inférieure se trouve un ulcère de la grosseur d'une pièce de deux sous entouré par une zone pigmentée et eczémateuse (fig. 1).

En examinant le creux poplité, on trouve une cicatrice arrondie de la grosseur d'un sou, dans la partie inférieure et interne du creux; cette cicatrice n'adhère pas aux plans profonds; sa coloration est normale et se trouve placée sur le demi-tendineux. En palpant le creux poplité, on sent dans sa partie inférieure un thrill continu très marqué, qui s'exagère au moment de la systole; ce thrill, que l'on sent très bien en étendant à plat quatre doigts, se propage vers la partie inférieure : on constate très bien sa présence en palpant la jambe et en suivant le trajet des vaisseaux; le malade le sent continuellement et dit qu'il le gêne beaucoup.

En l'auscultant, on perçoit un souffle intense continu avec renforcement systolique, dont le maximum se trouve à la partie inférieure du creux, mais se prolongeant en haut jusqu'au ligament de Poupart et en bas jusqu'au

pied. Il existe en outre une hyperthermie locale dans la jambe malade ainsi qu'un léger œdème; mais on ne constate pas de troubles dans la sensibilité.

Le diagnostic « anévrisme artério-veineux » est évident, et par la place de la blessure et par les renseignements que nous donne le patient en ce

Fig. 1. — La jambe avec ulcère entouré d'une zone pigmentée et eczémateuse.

qui concerne la direction du couteau lorsque se produisit le traumatisme. Nous déduisons que l'arme a pénétré en suivant une direction, de haut en bas et d'arrière en avant, perforant le jumeau interne pour blesser la partie inférieure de l'artère et de la veine poplitées; nous localisons donc l'anévrisme artério-veineux dans la partie plus inférieure de l'artère poplitée.

Opération. — 11 décembre 1905.

Incision de 15 centimètres comme pour la ligature de l'artère poplitée; les veines de la région sont extrêmement dilatées et spécialement la poplitée, qui forme une tumeur bleuâtre se tendant avec force à chaque systole; après avoir placé, au préalable, la bande d'Esmarch, avec beaucoup de

travail, on parcourt l'artère dans tout le trajet du creux poplité sans qu'il soit possible de trouver la communication; l'artère est de calibre normal et fait contraste avec le volume exagéré de la veine. L'incision est prolongée de 5 centimètres vers le bas et nous séparons les jumeaux jusqu'à ce que nous soyons arrivé à l'anneau du soléaire; comme le sujet est musclé, c'est avec quelque difficulté que nous examinons l'artère et la veine

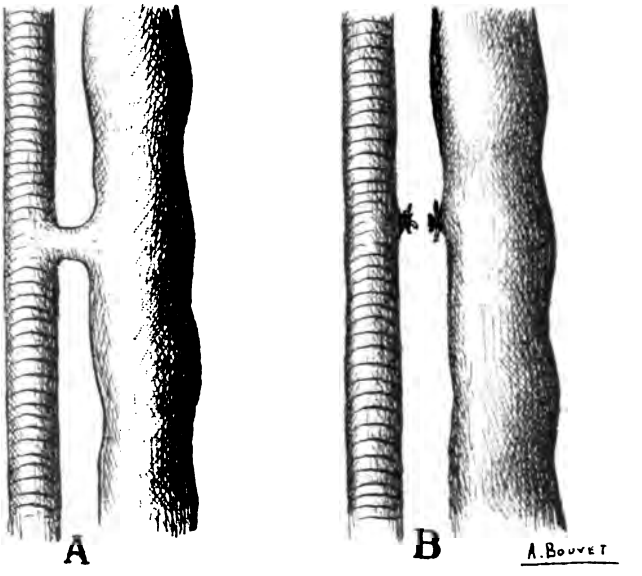

Fig. 2. — Schéma de l'anévrisme artério-veineux de la poplitée; A, avant l'opération; B, après l'opération.

poplitée dans sa partie terminale; et nous trouvons que la veine, avant d'entrer dans l'anneau, est très épaissie (artérialisée); elle a une couleur blanche comme celle de l'artère sur une étendue de 4 centimètres. En faisant usage de forts écarteurs pour mieux voir et en disséquant longuement avec la sonde cannelée, nous trouvons la communication entre l'artère et la veine au niveau de l'anneau du soléaire: en continuant la dissection avec beaucoup de soin nous séparons l'artère de la veine et la communication est soigneusement isolée. Il est alors facile de se rendre compte qu'il s'agit d'une vraie fistule artério-veineuse, car l'artère et la veine communiquent par un canal intermédiaire sans sac ayant une extension de 3 ou 4 millimètres environ et dont l'épaisseur est de même dimension; nous nous trouvons en présence d'un vrai cas de varice anévrismale!

En travaillant toujours avec difficulté, à cause de la profondeur des vaisseaux, nons passons un fil de soie, avec l'aiguille de Cooper, et nous faisons une ligature latérale sur la veine; immédiatement après, avec la même aiguille, nous mettons une autre soie sur la communication au ras de l'artère, comme pour ligaturer une artère collatérale : enfin nous coupons la

communication. Nous avons ainsi pratiqué deux ligatures latérales : une sur la veine, et l'autre sur l'artère (fig. 2).

La bande d'Esmarch enlevée, la circulation se rétablit comme par enchantement; les veines prennent leur état normal; déjà, elles ne se tendent plus aux impulsions de la systole; le thrill disparaît complètement et le membre, qui était violacé avant l'intervention, prend une coloration blanche et rosée normale, très notable, surtout au niveau des orteils.

L'hémostase est pratiquée et la peau suturée en plaçant comme drainage un tube de verre que l'on retire vingt-quatre heures après.

La blessure opératoire guérit par première intention et le malade se rétablit complètement : l'ulcère de la jambe étant guéri, la gêne disparut et le patient reprend ses travaux habituels.

Nous eûmes plus tard l'occasion d'examiner ce malade et de constater que la circulation dans le membre opéré était parfaite.

Obs. II. — *Anévrisme artério-veineux de la carotide primitive et de la jugulaire interne du côté gauche.*

Nicolas M., âgé de trente-sept ans, marié, tailleur de profession et de nationalité italienne, entre à la deuxième salle de l'hôpital de la clinique, le 16 janvier 1906.

Les antécédents sont sans importance.

Le malade raconte qu'il y a sept ans environ, il reçut une balle dans la partie inférieure latérale du cou du côté gauche; celui qui le blessa, au moment de l'accident, était placé plus haut que notre patient et la balle suivit un trajet antéro-postérieur, mais de haut en bas : elle alla se loger sous la peau du dos à deux travers de doigt à gauche de la colonne vertébrale et à peu près à la hauteur de la seconde vertèbre dorsale, d'où elle fut extraite. Le malade eut une abondante hémorragie, perdit connaissance, et fut conduit à un hôpital d'où il sortit le huitième jour; alors déjà il commence à percevoir un bruit spécial qui l'incommode assez et qu'il sent quand il met sa main sur la cicatrice. Le bruit augmente et persiste jusqu'à présent, gênant le malade à tout moment et surtout l'empêchant de dormir. D'après ce que le malade nous raconta plusieurs fois, tandis que nous l'interrogions, le bruit qu'il entendait dans sa tête près de son cou augmentait la nuit, l'empêchait de dormir plus d'une heure de suite. Souffrant donc un vrai supplice qui lui donne l'aspect d'un hypochondriaque, il prend la résolution de se faire faire une opération qui le délivre de sa maladie.

Il est à noter que lorsque le patient marche ou s'agite le thrill augmente; ce qui l'oblige à chercher à demeurer immobile. Il nous raconte aussi que, l'été, lorsqu'il transpire, la moitié droite seulement du cou et de la tête se couvre de sueur, alors que la partie gauche reste sèche.

Etat actuel. — A l'inspection du cou, la partie inférieure de la région carotidienne gauche paraît légèrement enflée et l'on voit des battements intenses et amples. En palpant, on sent un thrill qui se propage sur 6 ou 7 centimètres sur la carotide à partir de l'articulation sterno-claviculaire; ce thrill, avec renforcement systolique intense, se perçoit, bien qu'il soit

plus faible, aussi sur la fourchette du sternum ; son maximum d'intensité se trouve immédiatement sur la clavicule.

En pratiquant l'auscultation, on entend un souffle continu, avec renforcement systolique, dont le maximum d'intensité se trouve également immédiatement au-dessus la clavicule. Ce souffle se propage vers le haut jusqu'à la

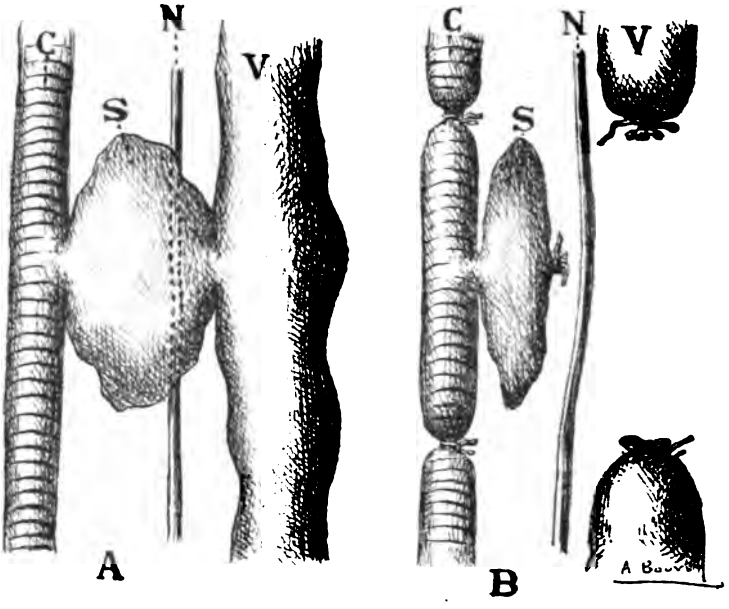

Fig. 3. — Schéma de l'anévrisme artério-veineux de la carotide primitive et jugulaire interne; A, avant l'opération; B, après l'opération; C, carotide; V, jugulaire interne; N, pneumogastrique; S, sac.

région parotidienne, vers la gauche dans toute la région supra-claviculaire et intra-claviculaire et vers la droite jusqu'à la moitié interne de la clavicule; en dessous, on l'entend sur toute la base du cœur et, en arrière, dans presque tout le dos, spécialement à gauche, et même presque sur la région de la nuque. Il y a augmentation de la température locale pour le côté gauche du cou et inégalité pupillaire, la pupille gauche étant la plus petite.

Je diagnostique un anévrisme artério-veineux de la carotide primitive gauche et de la jugulaire interne avec compression du sympathique cervical.

Opération. — Le 15 janvier 1906.

Je me décide à une intervention chirurgicale avec l'idée de faire une opération idéale, c'est-à-dire de séparer l'artère de la veine et de rétablir la circulation dans les deux vaisseaux après avoir suturé l'orifice de communication; de cette façon je menais à bien une opération parfaite et je garantissais en même temps le malade contre ces redoutables accidents qui sont

la conséquence de la ligature de la carotide primitive. Nous verrons dans la suite pour quelle raison il me fut impossible de pratiquer cette opération.

Anesthésie au chloroforme. — Je pratique une incision sur la moitié inférieure du bord antérieur du sterno-mastoïdien, incision qui, à deux doigts au-dessus de la clavicule, s'infléchit vers le dehors dans une direction parallèle à cet os sur une longueur de 10 centimètres de manière à former un grand lambeau. J'incise transversalement le sterno-mastoïdien et le trapèze : ce qui me donne un bon champ d'opération.

Après une dissection prolongée et minutieuse, étant donnée la vascularité de la région, je me rends compte qu'entre l'artère et la veine il existe un sac anévrismal, sac qui, étant formé aux dépens de l'artère, serait ce que les auteurs appellent : *aneurisma varicosum intermedium saccatum* ; ce sac naturellement adhère au pneumogastrique particulièrement et aux parties profondes en comprimant probablement le sympathique cervical ; il est d'une forme allongée dans le sens vertical et a la grosseur d'un œuf de pigeon.

Avec un grand soin, on parvient à isoler le pneumogastrique du sac. Convaincu alors, étant données les adhérences et la région dangereuse, de l'impossibilité de pratiquer la suture, je me décide à lier la carotide primitive ; la ligature inférieure fut placée un peu au-dessous de la clavicule parce que le sac anévrismal était très bas ; une autre ligature analogue fut placée par-dessus le sac ; et, pour éviter toute communication du sac avec la veine, je fais la résection de ce dernier vaisseau. Le thrill disparait immédiatement après avoir placé la première ligature sur la carotide (fig. 3).

On suture les muscles avec du catgut et, l'hémostase faite, on suture la peau avec du crin, en laissant comme drainage un petit tube de verre qu'on retire vingt-quatre heures plus tard.

La blessure opératoire guérit par première intention ; et le malade quitta l'hôpital complètement rétabli.

DE LA VASO-VÉSICULECTOMIE

DANS LES CAS DE TUBERCULOSE GÉNITALE

PAR MM. LES DOCTEURS

R. BAUDET
Chirurgien des hôpitaux de Paris.

et

L. KENDIRDJY
Ancien interne des hôpitaux de Paris.

(*Suite* [1].)

MÉTHODE PÉRINÉALE

Obs. X. — Ulmann (de Vienne). — Extirpation des vésicules séminales par voie périnéale (*Centralblatt für Chirurgie*, 1890, n° 8, p. 133).

E. K..., âgé de dix-sept ans, est entré à la clinique de M. Albert pour une tuberculose de l'épididyme. L'examen par le rectum a montré que la vésicule séminale droite avait un volume double du volume normal. Celle du côté gauche paraissait normale. De temps à autre, ce malade accusait des douleurs lancinantes dans l'anus. Pas d'érections ni de pollutions.

Il n'y avait pas de trace de tuberculose pulmonaire; on entendait partout le murmure vésiculaire.

17 juin 1889. Castration unilatérale droite; le canal déférent est infiltré assez haut. Après l'opération, le patient est gardé dans le service en observation. Comme on voyait le processus s'étendre, on procéda, le 27 juillet 1889, à l'extirpation des vésicules séminales par une incision semi-lunaire du périnée, placée entre l'anus et la base du scrotum et ayant sa concavité tournée vers le coccyx. L'un des aides ayant, pour plus de sûreté, introduit le doigt dans le rectum, on sectionna, dans le tracé même de l'incision, tous les tissus jusqu'au raphé périnéal.

Après la section des faisceaux du releveur qui viennent du pubis et l'hémostase complète de la région, la prostate était complètement mise à nu. On fait alors récliner le rectum en arrière; puis, introduisant un cathéter dans la vessie, on cherche à faire saillir la paroi postérieure de cet organe. Grâce à cette manœuvre, les canaux déférents et les vésicules séminales étaient en vue et facilement abordables. On constata que la vésicule séminale droite était fort agrandie, sa partie supérieure caséifiée et l'inférieure infiltrée et que le canal déférent du même côté était infiltré.

Toutes ces parties, après avoir été soigneusement préparées, furent extirpées, sauf le déférent gauche qui paraissait intact. Dans l'angle supérieu

1. Voir le numéro de novembre 1906.

droit de la prostate, on découvrit un petit abcès du volume d'un pois; cette partie de la prostate fut aussi extirpée. L'hémostase faite, un drain fut introduit et la plaie fermée par des sutures étagées.

Le même soir, une forte hémorragie survient et oblige à ouvrir la plaie et à la tamponner avec de la gaze iodoformée. Plus tard, on s'aperçoit que l'urine s'écoulait par la plaie (probablement par le canal éjaculateur blessé par un instrument tranchant).

Peu de temps après, le patient entra en convalescence. A son arrivée dans le service, il était dans un état misérable; après l'opération, sa santé devint florissante. La plaie se ferma, ne laissant qu'une petite fistule. La miction se faisait normalement. Deux érections ont eu lieu dans les derniers temps.

Le patient mourut quelques années plus tard de tuberculose pulmonaire.

Obs. XI. — Roux (de Lausanne), 1890. — Excision de la vésicule séminale et du canal déférent en totalité en cas de castration pour tuberculose primaire (voie périnéale); *in* Guédroytz de Béloséroff (*Revue médicale de la Suisse Romande*, mars-avril 1899).

B... Jules, charpentier, âgé de quarante-quatre ans, entre dans le service le 17 mars 1890 : pas d'hérédité tuberculeuse; pas d'infection syphilitique. Aucune maladie antérieure jusqu'à l'année 1890, quand, au mois de janvier, il fut atteint d'une influenza qui dura cinq semaines.

Peu après, sans cause évidente, il fut pris de fièvre, et ressentit une douleur aiguë dans le testicule gauche qui se tuméfia et atteignit le volume d'une pomme. A son entrée, les poumons et les voies urinaires paraissaient sains.

La moitié gauche du scrotum renferme une tumeur concave en bas et en dehors, convexe dans le sens inverse.

Au toucher, on sent une tumeur de la grosseur d'une pomme, fluctuante et à contours réniformes; le canal déférent est infiltré jusque dans le canal inguinal.

Par le toucher rectal, on constate que la vésicule séminale gauche est agrandie considérablement, bosselée, lobulée, légèrement douloureuse à la pression. La vésicule séminale droite est plus petite que la gauche, mais plus grande que normalement, indolore, à contours normaux.

Diagnostic. — Tuberculose du testicule gauche. *Opération* le 20 mars 1890 par le procédé de Roux. On trouve la vésicule séminale gauche remplie de petits noyaux caséeux et suppurés. En attirant la vésicule séminale droite dans la plaie, on constate son intégrité. Le patient se réveille, ne souffre pas le soir; cathétérisme.

22 mars. On enlève le drain et la mèche iodoformée.

24 mars. On enlève les sutures. Réunion par première intention.

27 mars. Plaie en bon état; état général bon.

20 avril. Le patient quitte le service, guéri; pas de fistule ni de douleur à la pression. Les contractions de l'anus sont tout à fait normales et énergiques. En enfonçant profondément le doigt, on sent que le releveur

de l'anus se reconstitue en entier. Sur la prostate, du côté gauche, on sent une petite verrue, correspondant à l'incision de la vésicule séminale, enlevée. La glande séminale droite paraît normale et plus petite qu'avant l'opération. Pas d'infiltration. État général excellent.

Le patient fut revu en août 1898. Guérison complète; état général très bon; aucune manifestation locale.

Obs. XII. — Roux (de Lausanne), 1891. — Tuberculose du testicule gauche. Castration gauche; vésiculectomie (voie périnéale); *in* Guédoytz de Bélosérolf (*loc. cit.*).

M. V..., âgé de cinquante ans, journalier. Entrée dans le service le 26 janvier 1891.

Aucune maladie antérieure. A la fin de septembre 1890, éprouve de la peine à marcher et s'aperçoit que le scrotum a augmenté de volume. Dix jours plus tard, le testicule prend le volume du poing: la ponction amène un liquide rougeâtre.

Les poumons et les voies urinaires sont sains.

Dans la partie droite du scrotum, tumeur du volume d'un œuf d'oie, indolore, divisée par un sillon en deux parties, dont l'antérieure est fluctuante. Le cordon, de la grosseur d'une plume de corbeau, se laisse poursuivre en arrière jusqu'à la tumeur où il se perd; en avant, jusqu'à l'anneau inguinal externe.

Par le toucher rectal, on constate que la vésicule séminale droite est deux fois plus grande que normalement, bosselée, irrégulière; et on trouve, au milieu, entre les points d'arrivée des deux vésicules séminales, sur la prostate, un petit noyau dur.

Diagnostic. — Tuberculose de l'épididyme, du canal déférent, et de la vésicule séminale droite.

Opération le 2 février 1891 par le même procédé de Roux : après la castration on procède à l'extirpation de la vésicule séminale. L'incision faite, on pénètre dans la profondeur; et on cherche à dégager la vésicule séminale des tissus voisins. La vésicule est farcie de tubercules et autour du canal déférent il y a plusieurs abcès en chapelet. On les incise et on extirpe la vésicule séminale en totalité avec le reste du canal déférent. On place une mèche de gaze iodoformée autour des pinces à demeure. Bandage en T.

2 février. On enlève toutes les pinces.

6 février. On enlève les sutures. Réunion par première intention.

15 février. Formation d'une très petite fistule à l'entrée du canal inguinal.

19 février. Inoculation 0 cc. 003 de tuberculine de Koch. Maux d'estomac, étourdissements, douleurs dans la jambe. Température 38°.

20 février. A cinq heures et demie du soir, aphasie totale, hémiplégie droite, incontinence d'urine. Après avoir passé par le gâtisme le plus complet, le malade va mieux, commence à parler et à mouvoir bras et jambes.

Il quitte le service au milieu de mai 1891. L'hémiplégie droite est un peu améliorée. Exagération moins forte des réflexes. Localement, au niveau de

la plaie antérieure, une fistule laissant échapper à la pression une gouttelette de pus. A la plaie postérieure, une fistule plus grande donnant passage à un peu de liquide.

Le patient mourut le 15 février 1895 d'une apoplexie cérébrale.

Depuis l'opération, son état général était allé en s'améliorant; il marchait avec une canne ; pas de récidive locale; point de fistule.

Obs. XIII. — Roux (de Lausanne), 1892. — Tuberculose du testicule gauche et de la vésicule séminale gauche. Castration gauche et extirpation de la vésicule séminale gauche. *In* Guédroytz de Béloséroff (*loc. cit.*).

B... Ferdinand, soixante-deux ans, agriculteur. Entré dans le service le 14 juillet 1891 avec le diagnostic de tuberculose du testicule et de la vésicule séminale gauche.

Homme robuste; pas d'hérédité. Aucune maladie antérieure. A la fin de juin, il remarque que le scrotum augmente de volume subitement, sans cause aucune et sans douleur.

A l'examen : phimosis assez marqué; testicule gauche induré, épaissi, de même que l'épididyme, qui adhère à la peau. Le canal déférent, très épais, est facilement suivi jusqu'au canal inguinal. A l'examen rectal, prostate de grandeur normale. Les vésicules séminales semblent empaquetées dans un tissu fibreux adhérent au bassin.

Opération le 14 juillet 1892. Castration gauche et extirpation de la vésicule séminale suivant le procédé de Roux. On voit la vésicule séminale gauche épaissie, dure et englobée dans une induration des parties voisines. On saisit tout cet amas avec une pince de Museux; on le tire au jour et on sectionne son pédicule.

Désinfection de la plaie; mèche de gaze iodoformée; quatre points de suture : sur le scrotum, suture de Gérard, pansement.

25 juillet. On enlève les quatre fils de suture : un peu de suppuration. Le patient n'a pas de fièvre; état général bon.

20 août. Le patient quitte le service, la plaie près de l'anus non complètement guérie.

Le patient est revu le 15 octobre 1898. État général bon; pas de récidive locale, ni dans le scrotum, ni au niveau des vésicules séminales.

Obs. XIV. — Weir (de New-York), 1892. — Castration double et extirpation complète des vésicules séminales et des canaux déférents pour tuberculose [voie périnéale] (*Medical Record*, 1894, 11 août, n° 6, vol. 46, p. 163-164.

Ferdinand R., âgé de vingt-huit ans, est admis à New-York Hospital le 19 octobre 1892.

Il avait eu dans son enfance, et, à son dire, une inflammation des poumons. De quatorze à seize ans, les ganglions du cou augmentèrent de volume; mais aucun d'eux ne suppura.

Il y a quatre ans, il a eu une blennorragie qui a duré six mois; il y a trois ans, deuxième blennorragie. Depuis lors, il a gardé un léger écoulement intermittent.

Il y a six mois, son testicule gauche enfla et devint gros comme une orange. Il était très douloureux. Grâce à des applications de glace et de compresses froides, et le repos aidant, le testicule diminua de moitié et a persisté dans cet état jusqu'aujourd'hui.

Il eut alors une grande irritabilité vésicale avec besoin impérieux d'uriner toutes les cinq minutes; à la fin de chaque miction, il voyait sourdre par le méat quelques gouttes de sang.

Deux mois après (il y a donc quatre mois), le testicule droit fut pris de la même manière, et, depuis trois mois, les deux glandes ont les mêmes dimensions. Depuis deux mois, l'irritabilité vésicale est moindre et le malade n'est forcé d'uriner que toutes les heures.

L'état général est très bon; aucun antécédent dans la famille.

Le jour de son entrée, l'urine est jaune, acide, marquant 10 p. 1000 d'urée, avec traces d'albumine et de sang.

Examen. — Des deux côtés, l'épididyme est enflé; les globus major et minor sont augmentés de volume et réunis par une masse dure. La pression est douloureuse. La peau est intacte. Les canaux déférents sont gros, plus à droite qu'à gauche. La vésicule séminale droite est très augmentée de volume. On sent également un noyau dans le lobe correspondant de la prostate.

On trouvait des bacilles de Koch dans l'urine, mais seulement à chaque fois que, par le rectum, on exerçait une pression sur la prostate.

La vésicule séminale et la prostate étaient ainsi considérées comme les foyers de la maladie et dans l'espoir que, ces organes étant enlevés, la vessie serait à l'abri d'une invasion permanente de microbes, nous proposons et pratiquons une opération radicale.

Le malade est endormi à l'éther. Nous faisons une incision allant depuis la partie inférieure du scrotum jusqu'au-dessus de l'anneau inguinal. Le canal inguinal est ouvert, le testicule et le canal déférent mis à nu et séparés des autres éléments du cordon jusqu'à l'orifice inguinal interne.

Le testicule est ramolli par endroits, et, çà et là, on voyait de multiples cavités pleines de pus. Le canal déférent paraissait indemne.

On met une ligature sur les vaisseaux du cordon et on les sectionne aussi haut que possible. Ici, par mégarde, le péritoine a été ouvert sur une étendue de plus d'un centimètre; la déchirure est cernée par un surjet. Cet incident est dû aux tentatives de décollement du péritoine de la face externe dans la poursuite du canal déférent.

A gauche, nous faisons la même incision qu'à droite. Nous lions et sectionnons les vaisseaux aussi haut que possible.

Ainsi, de chaque côté, le testicule était libre et suspendu à son canal déférent.

Puis nous plaçons le malade dans la position de la taille, afin de pratique l'opération de Roux. Nous faisons alors une incision curviligne qui, partant de l'un des côtés de l'anus, contournait cet orifice en avant pour rejoindre le côté opposé au même point. Nous sectionnons les tissus dans le tracé même de notre incision, jusqu'à ce que la prostate et la paroi vésicale

aient été mises à nu. Nous sectionnons transversalement la forte aponévrose qui relie les vésicules à la vessie : ce qui donne accès sur l'ampoule du canal déférent et sur la vésicule séminale.

Nous disséquons alors la vésicule droite, que nous séparons ainsi de la vessie ; nous l'extirpons ainsi que la partie malade de la prostate, puis la vésicule du côté opposé.

Par les plaies scrotales nous enlevons les testicules et la totalité des canaux déférents. Nous sectionnons alors les lèvres de l'aponévrose du grand oblique par-dessus une mèche de gaze iodoformée ; puis nous fermons les plaies au catgut également.

La plaie périnéale est tamponnée avec la gaze iodoformée et fermée par quatre points de suture, deux de chaque côté de l'anus. Pansement humide. Le malade se réveille dans de très bonnes conditions.

Suites opératoires. — Pendant les quatre premières semaines la miction s'est faite normalement et les bacilles avaient disparu des urines ; mais cette amélioration était due à un trajet fistuleux, qui, partant du périnée, allait à la prostate, et qui persista pendant sept semaines.

Puis l'irritabilité vésicale recommença ; le malade était soulagé par des injections de glycérine iodoformée à 10 p. 100.

Sept semaines après l'opération, les trois plaies étaient complètement cicatrisées. Depuis, j'ai perdu le malade de vue.

Obs. XV. — Roux (de Lausanne), 1893. — Tuberculose du testicule droit. Castration droite et extirpation de la vésicule séminale droite (voie périnéale) ; *in* Guédroytz de Béloséroff (*loc. cit.*).

H... Louis, célibataire, dix-neuf ans. Entré dans le service le 20 mars 1893. Pas d'hérédité tuberculeuse. Pas d'infection syphilitique. Jeune homme avec apparence de santé. En 1891, il s'aperçut que son testicule droit grossissait très lentement. En janvier 1893, une fistule se forma, donnant issue à du pus pendant cinq jours, puis se referma.

Quelques jours avant son entrée, il ressentit des douleurs spontanées à son testicule, revenant plus ou moins souvent dans la nuit.

Jeune homme sain des poumons et des voies urinaires.

Localement, à la partie supérieure du scrotum, cicatrice de l'ancienne fistule adhérente à la queue de l'épididyme par un cordon fibreux ; testicule droit plus volumineux que le gauche (volume d'une noix dans sa coque verte), dur, résistant et moins douloureux à la pression que le testicule normal.

Épididyme agrandi, dur, bosselé, cordon en chapelet.

Par l'exploration rectale, prostate agrandie, son lobe droit dur et douloureux. Pas de fluctuation.

Diagnostic. — Tuberculose du testicule droit. Opération le 22 mars 1893.

Au cours de la castration, on a beaucoup de peine à isoler les éléments du cordon.

En procédant à la spermatocystectomie, on trouve la vésicule séminale droite très adhérente. Le long du cordon existe un amas ramolli qui crève

en donnant une cuillerée à soupe environ de pus épais. On réussit à extirper la vésicule en totalité et tout ce qu'on peut de ce qui reste du canal déférent et de son sac pyogène.

Hémostase soignée; désinfection de la plaie. Tampon iodoformé. Pansement.

23 mars. On enlève les pinces hémostatiques.

24 mars. On enlève les tampons.

23 mars. On enlève les sutures; réunion par première intention. Excellent état général.

2 mai 1893. — L'opéré quitte le service, la plaie inférieure non complètement guérie. Cautérisation au nitrate d'argent.

Obs. XVI. — Schede (de Hambourg), 1893. — Tuberculose des 2 vésicules séminales. Extirpation des 2 vésicules par incision semi-lunaire du périnée: *in* Guédroytz de Béloséroff (*loc. cit.*).

Un homme, châtré précédemment des deux côtés, arrive avec une vésiculite tuberculeuse.

On fait l'extirpation des 2 vésicules après incision de Von Dittel. L'incision semi-lunaire permet de pénétrer dans la profondeur entre la vessie et le rectum, en décollant ce dernier.

On enleva les 2 vésicules avec les restes des canaux déférents. Guérison rapide.

Obs. XVII. — Schede (de Hambourg), 1893. — Épididymite et vésiculite tuberculeuse droite. Castration droite; extirpation de la vésicule séminale droite par incision semi-lunaire du périnée; *in* Guédroytz de Béloséroff (*loc. cit.*).

Épididymite et vésiculite tuberculeuses. Par le rectum, on sent la vésicule séminale droite augmentée de volume.

Après la castration droite on pénètre, par l'incision de Von Dittel, entre la vessie et le rectum, en décollant ce dernier jusqu'à la vésicule séminale. Une fine sonde, introduite dans le canal déférent par son bout périphérique, aide à l'orientation et à l'extirpation de la vésicule séminale droite avec le reste du canal.

Pendant la convalescence, il s'établit une forte suppuration de l'articulation sacro-iliaque, qui se termina par une fistule avec laquelle le patient quitta le service.

Obs XVIII. — Schede (de Hambourg), 1895. — Tuberculose de la vésicule séminale droite. Extirpation des 2 vésicules par incision para-rectale; *in* Guédroytz de Béloséroff (*loc. cit.*).

Le patient étant châtré du côté droit, fut atteint, six semaines plus tard, d'une vésiculite tuberculeuse. L'opération fut faite par incision para-rectale et démontra que les 2 vésicules étaient atteintes de tuberculose à un fort degré.

Les vésicules extirpées, on fit une incision du côté gauche du scrotum et

on trouva que la partie périphérique du canal déférent, ainsi que l'épididyme, étaient intacts, la tuberculose étant descendante.

Deux mois après l'opération, le malade quitta le service avec une raie de granulations sur le périnée.

Obs. XIX. — Roux (de Lausanne), 1895. — Extirpation de vésicules séminales tuberculeuses; *in* Guédroytz de Béloséroff (*loc. cit.*).

C... François-Charles, quarante-six ans, mécanicien. Pas d'hérédité tuberculeuse.

Le 20 mars 1895, il subit la castration droite simple pour épididymite tuberculeuse. Rentre dans le service le 20 avril 1895.

Homme paraissant être absolument sain des poumons et des voies urinaires, de constitution robuste.

Au commencement d'avril, il aperçut à la partie supérieure du testicule gauche une petite tumeur qui coiffait celui-ci et qui augmenta lentement de volume. En peu de temps, le testicule devient pesant et douloureux.

Localement, dans la bourse gauche, on sent une tumeur du volume d'un œuf de poule à surface lisse, de consistance pseudo-fluctuante, coiffée d'une autre qui se continue avec le cordon spermatique, ce dernier présentant des renflements en forme de chapelet.

Une fistule au côté gauche du scrotum donne issue à un peu de pus.

Par le rectum, prostate engorgée, à limites diffuses; surface granuleuse; consistance pseudo-fluctuante, vésicules séminales dures, à limites diffuses. Examen douloureux.

Diagnostic. — Tuberculose du cordon et des 2 vésicules séminales.

Opération. — Le 18 juin 1895. Après avoir fait la castration gauche simple, on excise tout le trajet fistuleux par une incision ovalaire et on sectionne le cordon au delà de l'anneau inguinal.

Spermatocystectomie par la méthode de Roux. On trouve les 2 vésicules séminales infiltrées, adhérentes; leur extirpation est excessivement laborieuse. On détache la vésicule droite et le reste du canal déférent.

A l'extirpation de la vésicule séminale gauche, une petite hémorragie survient; et, après avoir dégagé la vésicule du tissu environnant, on ne parvient pas à extraire en totalité le déférent; une petite portion reste en place.

Sur la coupe, la prostate et les vésicules séminales présentent plusieurs foyers purulents du volume d'un pois.

19 juin. Le patient se sent un peu affaibli.

21 juin. Etat général bon. On remplace par un drain la mèche iodoformée.

26 juin. On enlève les fils. Réunion par première intention. On enlève le drain périnéal.

7 juillet. Plaie testiculaire guérie. Plaie périnéale presque fermée.

25 juillet. Il reste une petite fistule para-anale qui sécrète un peu.

1er août 1895. Le patient quitte le service. Etat général très bon. La fistule persiste.

Revu le patient le 22 décembre 1895. Etat général bon. Une petite fistule a reparu avec sécrétion insignifiante. Au toucher, pas de vésicules séminales ni de prostate palpables. On ne remarque pas d'altération du caractère ni de l'énergie.

En janvier 1896, état excellent.

Obs. XX. — Guelliot (de Reims), 1895. — Spermatocystectomie droite. Castration. Guérison [voie périnéale] (*Presse Médicale*, 1898, n° 33).

Cette observation remonte au 17 juin 1895. Le sujet est un maçon de vingt ans, sans antécédents héréditaires. En 1894, poussée aiguë d'épididymite gauche, laissant après elle un noyau au niveau de la queue. Quelques jours avant l'entrée à l'hôpital (1895), invasion brusque de l'épididyme droit et formation d'un abcès qui est ouvert en arrière du scrotum. L'épididyme est volumineux et dur; le testicule lui-même est gonflé. Le lobe droit de la prostate est un peu gros; la vésicule correspondante est dure et augmentée de volume.

A cause de la marche rapide de la tuberculose, de son unilatéralité, de l'intégrité des autres organes, je me crois autorisé à pratiquer une extirpation totale.

Le testicule est enlevé avec toute la portion scrotale et inguinale du canal déférent; puis, je fais une large incision pré-rectale, prolongée à droite jusqu'en arrière de l'anus. Après incision du releveur de l'anus et déchirure avec les doigts des tissus profonds, je fais basculer la vésicule que j'isole; je lie le pédicule au ras de la prostate et je résèque la vésicule. Drain à droite de la prostate; gaze iodoformée. Deux sutures; les jours suivants, la température ne dépasse pas 37°. La plaie périnéale se ferme assez vite, plus vite que la plaie scrotale qui suppure en un point où la peau était amincie.

En novembre 1895, ce jeune homme quitte Reims pour retourner dans son pays. Au toucher rectal, on sent à la corne droite de la prostate un noyau dur, correspondant à la section de la vésicule.

En mars 1896, huit mois après l'opération, la guérison se maintenait.

Obs. XXI. — Guelliot (de Reims), 1896. — Spermatocystectomie droite. Castration du même côté. Épididymotomie et curettage à gauche. Prothèse testiculaire. Mort (*Presse Médicale*, *ibid.*).

Un charretier de trente-quatre ans entre à l'Hôtel-Dieu de Reims le 10 octobre 1896 pour une tuberculose génitale.

A droite, épididyme volumineux et bosselé; testicule augmenté de volume mais régulier; vésicule correspondante volumineuse et faisant saillie dans le rectum. A gauche, noyaux multiples dans l'épididyme. Les organes profonds paraissent sains. Malgré le traitement général les lésions s'accentuent et, le 4 novembre 1896, je pratique, en une seule séance, les opérations suivantes :

1° Castration à droite;

2° Épididymotomie et curettage des foyers à gauche;

3° Spermatocystectomie droite par la même incision que dans l'observation précédente (incision pré-rectale prolongée à droite jusqu'en arrière de l'anus), mais ablation de la vésicule par morcellement;

4° Prothèse testiculaire.

Le tout a duré une heure trois quarts. On a laissé deux pinces à demeure qui sont enlevées le lendemain. Il persiste une petite fistule périnéale.

Le 28 janvier 1897, l'opéré meurt rapidement d'une tuberculose pulmonaire aiguë, deux mois et demi après l'opération.

Autopsie. — L'autopsie était particulièrement intéressante, puisqu'elle permettait de se rendre compte du résultat de l'opération.

La vésicule gauche est élargie, molle, lisse et remplie de matière caséeuse; la même matière se trouvait dans une bosselure du canal déférent; enfin, toujours à gauche, un petit noyau prostatique.

Obs. XXII. — Roux (de Lausanne), 1897. — Tuberculose du testicule et de la vésicule séminale gauche. Castration du testicule gauche et extirpation de la vésicule séminale gauche (voie périnéale); *in* Guédroytz de Béloseroff (*loc. cit.*).

K... G., trente-trois ans et demi, agriculteur. Sa sœur est atteinte de tuberculose pulmonaire. Lui-même a souffert souvent de bronchites.

A l'âge de quatorze ans, à la suite d'un coup de pied porté sur les parties génitales, il fut atteint d'un gonflement passager du scrotum.

En 1889, tuméfaction dure et légèrement douloureuse de l'épididyme (il ne se souvient pas duquel) qui disparut sans laisser de trace.

Au commencement de mai 1897, après un travail pénible il s'aperçut que la partie gauche du scrotum était grosse, dure et douloureuse. Cette tuméfaction augmenta rapidement de volume et, après avoir essayé le traitement symptomatique, il entra à l'hôpital le 3 août 1897. Pas de syphilis ni d'affection des voies urinaires.

Dans les poumons, murmure vésiculaire partout; au sommet gauche, un peu de souffle rude.

Localement, dans le scrotum gauche, tumeur du volume d'un poing à limites nettes.

Peau saine et non adhérente à sa partie supérieure; rouge, amincie et adhérente à la partie inférieure de la tumeur qui est franchement fluctuante. L'épididyme gauche est hypertrophié, enflammé, dur comme du bois et présente en haut une hydrocèle simple. Il est impossible de distinguer le testicule dans cette masse. Le canal déférent est épaissi dans sa totalité.

Par le rectum, on sent la vésicule séminale gauche grosse, large, présentant des parties dures et paraissant recouverte de petits grains de raisin; vésicule séminale droite normale.

Opération le 6 août 1897, d'après le procédé de Roux. Après l'incision, on arrive sur la vésicule séminale gauche, qu'on détache des parties avoisinantes.

Avant de l'extirper complètement, on procède à la castration du testicule

gauche, en ayant soin de couper obliquement le canal déférent. On revient ensuite à la vésicule et on l'extirpe avec le reste du canal en totalité. Suture du scrotum au crin de Florence. Un drain de 10 à 12 centimètres de long dans la plaie inférieure. Pansement complet.

6 août. La plaie scrotale suinte un peu; on la rouvre et on place deux points de suture à la soie. Température 37°.

8 août. Il sort un peu de sang avec de l'urine par la plaie para-rectale. Tamponnement. Température, 38°3.

12 août. On met une sonde à demeure, tamponnement à la gaze iodoformée.

20 août. On ôte la sonde à demeure, et on voit apparaître un écoulement purulent par la plaie para-rectale. Température 40°1.

23 août. Température 39°1 le soir.

8 septembre. La fièvre tombe et l'écoulement diminue. L'appétit revient et l'état général s'améliore.

9 octobre. La cicatrisation avance lentement. Bon état général; apyrexie.

29 novembre. Le patient rentre chez lui avec une fistule qui sécrète un peu. État bon.

Revu en août 1898. La fistule persiste. État général assez bon.

Obs. XXIII. — Roux (de Lausanne). 1898. — Tuberculose de l'épididyme, du canal déférent et de la vésicule séminale gauche. Castration; extirpation de la vésicule et du canal déférent (voie périnéale); *in* Guedroytz de Béloséroff (*loc. cit.*).

E... Julien, dix-huit ans, apprenti menuisier. Entré dans le service le 11 mai 1898 avec le diagnostic de tuberculose de l'épididyme, du canal déférent et de la vésicule séminale gauches.

Aucune hérédité tuberculeuse. Quelquefois des angines. L'affection actuelle a débuté subitement vers la fin de janvier 1898, pendant la nuit et sans cause aucune, par une douleur aiguë et une tuméfaction de la partie gauche du scrotum. Ce gonflement augmente toujours et, le 11-12 mai, sur la partie antérieure du scrotum, se forme une tumeur du volume d'une noisette, dure et indolore.

Jeune homme maigre, habitus tuberculeux. Rien d'anormal ni dans les poumons ni dans les voies urinaires.

Localement, tuméfaction scrotale gauche, du volume d'un œuf de canard. En avant, près du raphé médian, petite élevure arrondie autour de laquelle la peau est rouge et fluctuante; autour, une tuméfaction dure, bosselée, à limites nettes, coiffant le testicule comme un grand capuchon. Canal déférent épaissi, dur.

Par le rectum, vésicule séminale gauche dure, semblant être injectée de cire. Canal déférent ayant, au niveau de la prostate, le volume d'une plume de corbeau, allant en haut en s'épaississant; à droite, rien d'anormal.

Opération le 23 mai 1898 par le procédé de Roux, avec cette différence qu'au lieu de faire d'abord la castration simple, on procède à l'extirpation de la vésicule séminale et, une fois cette dernière disséquée avec les doigts

et les ciseaux, elle est séparée et coupée au ras de la prostate. La partie inférieure du canal déférent une fois libérée, on passe à l'excision du testicule et du canal déférent.

Cautérisation de la surface de section de la vésicule séminale au thermocautère. Toilette de la cavité; tampon iodoformé. A la peau, trois fils de suture au crin de Florence qui ne sont pas noués. Suture de la plaie scrotale au catgut.

24 mai. Bon état général. Suintement sanguin abondant. On enlève le tampon; on noue et l'on serre les fils de suture de la peau. On place encore trois sutures pour parfaire l'affrontement des bords de la plaie. Petit drain.

On sonde le patient pendant plusieurs jours.

30 mai. Enlèvement des sutures; réunion par première intention.

4 juin. Très bon état général. Il sort une goutte de pus par l'orifice du drain; mais cette fistule n'est pas profonde.

17 juin. L'opéré quitte le service; la fistule persiste.

Revu en août 1898. Son état est excellent. Guérison complète. Pas de fistule.

Obs. XXIV. — Baudet et Kendirdjy, 1898. — Tuberculose du testicule, de l'épididyme, du canal déférent et de la vésicule séminale du côté droit. Ablation totale. Guérison (*Gazette des hôpitaux*, 1898, n° 118).

N... Julien, dix-sept ans, papetier.

Antécédents héréditaires : Père et mère morts de tuberculose pulmonaire.

Antécédents pulmonaires : Rougeole à cinq ans; attaque de rhumatisme articulaire aigu à treize ans. Pas de blennorragie ni de syphilis.

Le 15 juin 1898 il entre à l'hôpital Ricord, une première fois dans le service de M. le Dr Queyrat, salle 8, lit n° 13.

Le testicule droit avait grossi depuis trois semaines. Le scrotum était rouge et chaud; la pression de la glande douloureuse. Il n'y avait pas de douleur spontanée. On constate, à l'examen, que le testicule est volumineux, mais non bosselé. La tête de l'épididyme est grosse, irrégulière, dure, douloureuse. La tuméfaction s'étend presque vers la queue en s'effilant.

Au niveau du cordon le canal déférent est augmenté de volume. Léger épanchement dans la vaginale.

Les organes du côté gauche sont sains.

Le toucher rectal permet de sentir une prostate un peu bosselée et une vésicule droite grosse comme une petite noix, mais un peu allongée. Elle est dure, bosselée, bien délimitable des parties voisines. Elle est séparée par un sillon de la partie terminale du canal déférent qui est gros et moniliforme, sur une étendue assez considérable, aussi haut que le doigt peut l'atteindre.

La pression dans tous les points est peu douloureuse.

Il n'existe pas trace d'écoulement urétral et le malade déclare, du reste, qu'il n'a jamais eu le moindre suintement.

L'examen des viscères reste négatif. La température est un peu élevée :

38°4 le soir. Les phénomènes restant stationnaires, la douleur étant à peu près nulle, le malade quitte l'hôpital le 6 juillet.

Le 18 juillet 1898, il revient à l'hôpital Ricord et entre dans le service de M. le Dr Humbert, salle 4, lit n° 20.

Le scrotum, rouge et tendu, adhère à la partie antérieure du testicule. La queue de l'épididyme, indemne autrefois, est grosse et bosselée : il existe là un abcès qui menace de s'ouvrir.

Au toucher rectal la vésicule séminale et l'extrémité terminale du canal déférent sont plus grosses qu'auparavant; le sillon qui les séparait a disparu.

Pas de douleur très vive en aucun point; pas d'écoulement urétral, pas de troubles fonctionnels. Le malade est pâle, mais ne présente pas de lésions pulmonaires ou ganglionnaires appréciables.

Opération le 23 juillet 1898. Anesthésie chloroformique. Durée de l'opération : une heure et demie. Le malade est placé dans le décubitus dorsal. On trace une incision semi-elliptique, contournant l'anus à droite; elle dépasse la ligne médiane en avant. On incise tout le tissu cellulaire et on end la graisse ischio-rectale à droite. On tombe sur les faisceaux moyens du releveur de l'anus que l'on sectionne. Du côté gauche, on repère les même faisceaux en disséquant un peu les tissus qui les recouvrent et on les saisit entre les doigts, le pouce gauche placé dans la boutonnière musculaire droite, les doigts protégeant le bulbe; l'aide tire sur le rectum. On sectionne alors tous les tissus pré-rectaux jusqu'à ce que l'on arrive sur les faisceaux antérieurs. Cela fait, on effondre avec le doigt, dirigé en haut et en avant, le tissu cellulaire de l'espace pré-rectal compris entre les deux releveurs, et on fait successivement apparaître la prostate, les deux vésicules séminales et le cul-de-sac péritonéal.

La vésicule droite est volumineuse et indurée. On sectionne alors les faisceaux antérieurs du releveur droit, son aponévrose supérieure, et les vaisseaux hémorroïdaux moyens, « lame sagittale recto-prostatique ». Puis on pratique l'hémostase des vaisseaux qui ont échappé à la forcipressure préventive.

Nous passons alors le doigt dans la courbe du canal déférent et, remontant assez haut sur la paroi pelvienne, nous les ramenons vers nous. Nous plaçons sur lui une forte soie et nous le sectionnons au-dessous. Puis, saisissant son bout central dans la main, nous fixons ainsi la vésicule et l'aponévrose : nous fendons la lame vésiculaire sur sa face extérieure et nous introduisons le doigt pour décoller la vésicule de sa capsule.

Nous sectionnons l'espace inter-déférentiel du canal déférent droit pénétrant dans la prostate et nous coupons le canal et le col de la vésicule dans l'intérieur de la glande. Il existe là un foyer caséeux que nous évacuons.

Nous pratiquons un léger tamponnement et fermons la section prostatique par un surjet à la soie fine.

Nous recherchons le bord interne du releveur droit et de son aponévrose que nous suturons par cinq fils de soie à leurs insertions rectales. Nous

fermons la plaie périnéale par des sutures superficielles et profondes à la soie; un petit drain est placé en avant du rectum.

Ce premier temps de notre opération terminé, nous pratiquons, séance tenante, la castration du testicule droit. Nous ouvrons le canal inguinal et nous allons à la recherche du canal déférent que nous isolons rapidement et ramenons à nous avec le fil placé sur son extrémité sectionnée.

Nous plaçons une ligature en chaîne sur le cordon et enlevons tout l'organe génital avec un morceau de la peau scrotale à cause de l'abcès qui faisait saillie à ce niveau. Nous refermons la plaie inguinale par un seul plan de suture qui prend à la fois l'aponévrose du grand oblique et les deux muscles petit oblique et transverse. Puis nous fermons la peau de l'aine et des bourses.

Suites opératoires. — Malgré l'extrait thébaïque, le malade a une première selle le 25, puis, tous les jours suivants, il fait dans son pansement. Aussi, le 26, la plaie, qui était en parfait état, se désunit un peu au niveau du creux ischio-rectal. Le 6 août, la réunion est achevée.

Le lendemain de son opération, le malade a laissé couler du sperme par l'urètre. Cet accident ne s'est pas reproduit depuis. Pendant quatre jours, on a été obligé de le sonder.

16 août. Le malade a engraissé; les deux plaies sont réunies; le toucher rectal ne montre rien de particulier et ne provoque aucune douleur.

Examen des pièces. — Le testicule est gros, anémié, mais sain à la coupe. L'épididyme est farci de foyers caséeux et il présente un abcès au niveau de sa queue. Le canal déférent a une longueur de 31 centimètres, dont 23 pour la portion testiculaire, et 8 pour la portion vésiculaire. Il est renflé en deux points. A son extrémité terminale, il est gros comme le pouce et farci de points caséeux et de granulations jaunes. La vésicule présente le même volume; elle est également remplie de foyers caséeux.

Le malade a eu, à la suite de son opération, une fistule urinaire qu'il a gardée pendant un an environ. A cette époque, le Dr Baudet fut obligé de pratiquer l'épididymectomie du côté opposé pour un noyau tuberculeux développé dans la queue de l'épididyme.

Depuis cette opération, le testicule gauche s'est hypertrophié. Le malade a des besoins génitaux fréquemment; il les satisfait largement. Au moment du spasme, il éjacule une petite quantité d'un liquide sans consistance et fluide.

Il s'est marié; il se porte bien. Il n'a jamais eu aucune récidive ni dans les bourses, ni dans le bas-fond vésical, qui reste souple. — Voilà huit ans que l'opération a été faite.

Obs. XXV. — Chavannaz (de Bordeaux), 1898. — Orchi-épididymite tuberculeuse gauche. Tuberculose de la vésicule séminale correspondante. Castration. Vésiculectomie partielle (Thèse Reyt, Paris, 1900).

Le nommé Jean G...., âgé de vingt-huit ans, maréchal-ferrant, entre à l'hôpital Saint-André le 25 avril 1898, dans le service de M. Baudrimont,

pour une tuméfaction douloureuse siégeant au niveau du testicule gauche. Depuis sept ou huit ans, le malade avait remarqué que le testicule gauche était un peu plus gros qu'auparavant, mais il ne s'était pas inquiété de cette modification.

Au moment de l'entrée, les phénomènes douloureux étaient très marqués et la tuméfaction de la bourse gauche avait très sensiblement augmenté. Sous l'influence du repos et de l'application d'onguent napolitain, les accidents se calment. Cependant l'amélioration est plus apparente que réelle, et bientôt on doit pratiquer une incision; quelques jours après, une autre incision est nécessaire. En juin 1898, on procède à un curettage.

Au mois d'août suivant, nous sommes appelé à suppléer M. Baudrimont; et c'est alors que nous examinons le malade. C'est un sujet amaigri qui tousse fréquemment. L'auscultation ne permet pas cependant de déceler une lésion pulmonaire bien nette; tout au plus peut-on penser qu'il y a induration des sommets. Le testicule et l'épididyme gauches sont confondus et forment une masse du volume d'un gros œuf. La peau présente trois orifices fistuleux. Le canal déférent n'est pas sensiblement augmenté de volume. La prostate n'est pas hypertrophiée; sa consistance est normale. La vésicule séminale gauche est comme injectée, elle est dure et presque du volume du petit doigt. La vésicule séminale droite, de même que le testicule correspondant, est indemne.

Il n'y a pas de troubles urinaires.

Le malade demande instamment à être débarrassé de son affection. En nous basant sur la limitation, au moins apparente, des lésions, nous nous décidons pour la castration avec ablation de la vésicule séminale correspondante.

Le 27 août 1898, après précautions antiseptiques d'usage, le malade est endormi et nous commençons par pratiquer la castration du côté gauche. Le cordon est sectionné le plus haut possible, sans cependant pénétrer dans le trajet inguinal.

Ligature du pédicule; suture cutanée; drain à l'angle supérieur de la plaie.

Le malade est ensuite placé dans la position de la taille. La vessie est légèrement distendue par 200 grammes d'eau boriquée; un cathéter métallique est introduit dans l'urètre.

Incision pré-rectale allant en largeur d'un ischion à l'autre. En incisant prudemment suivant cette ligne, le rectum est décollé, isolé peu à peu.

Section des fibres antérieures du releveur de l'anus. En s'aidant de valves vaginales longues et très étroites, on arrive au-dessus de la prostate et, après section du ligament de Carcassonne, la vésicule séminale gauche se montre blanchâtre et un peu plus volumineuse que l'examen clinique ne l'avait fait supposer. Elle est isolée prudemment des organes voisins: elle adhère encore un peu par sa face antérieure et, pour parfaire sa dissection, nous la saisissons avec une petite pince de Museux; mais à ce moment-là elle se rompt, donnant issue à du pus caséeux. La partie libérée est excisée à l'aide des ciseaux. Ce qui en reste est curetté avec soin. En

raison de la souillure du champ opératoire, un lavage est pratiqué avec de la liqueur de Van Swieten; puis la plaie est touchée avec une solution de chlorure de zinc au dixième. Une mèche stérilisée est introduite dans la plaie périnéale et deux points de suture au crin de Florence rétrécissent, de chaque côté de la mèche, l'incision pré-rectale. Pansement stérilisé.

L'opération a été un peu longue; mais la perte de sang a été insignifiante; une seule ligature a été nécessaire.

Le 28 août le malade a uriné difficilement. Le pansement est un peu souillé de sang; la mèche périnéale est remplacée par une autre un peu moins volumineuse, afin de moins gêner la miction. Le malade est constipé à l'aide de 6 centigrammes d'extrait thébaïque. Il n'y a pas de douleur. L'état de l'opéré est satisfaisant.

Le 20 août, changement du pansement. Pas de température. Le 2 septembre la plaie périnéale suppure légèrement. Par mesure de précaution nous enlevons les quatre crins de Florence qui brident les angles de l'incision cutanée.

Le 14 septembre la plaie bourgeonne bien. Le malade prend 30 grammes d'huile de ricin, car il n'est pas allé à la selle depuis le jour de l'opération. Après le pansement, frisson violent, et la température monte le soir à 39°.

Le 5 septembre la température reste encore élevée : 38,8 le matin et 39,4 le soir.

Le 15 septembre le toucher rectal montre que les tissus périnéaux paraissent s'être bien recollés; il n'y a pas d'induration et la pression du doigt rectal n'est pas douloureuse; mais cette pression amène l'écoulement d'environ une demi-cuillerée à café de pus. Une toute petite valve vaginale est alors introduite dans la plaie, et elle montre tout au fond un petit orifice dans lequel s'enfonce très facilement un stylet jusqu'à une distance de 3 centimètres. Un petit drain est alors placé dans ce trajet; une mèche stérilisée est mise dans la partie la plus superficielle de la plaie.

Le 23 septembre, il y a quelques signes de cystite qui cèdent rapidement à un traitement approprié.

Le 29 septembre, les plaies sont presque comblées; il persiste seulement à leur niveau une petite zone non épidermisée. Pas de douleur en allant à la selle. Pourtant le malade dit qu'il se sent un peu fatigué; qu'il a pris froid. L'auscultation montre des craquements humides sous la clavicule gauche.

6 novembre. Les incisions sont totalement cicatrisées. Le toucher rectal montre la prostate et la vésicule droite saines; on ne trouve pas trace de la vésicule gauche. Souplesse parfaite de toute la région péri-rectale.

Urines claires : 3 à 4 mictions par vingt-quatre heures. Malheureusement, les craquements humides persistent sous la clavicule gauche; et il y a, en arrière et à droite, quelques râles de bronchite.

Le malade quitte l'hôpital et rentre dans sa famille.

Nous avons appris qu'il avait succombé chez lui le 12 janvier 1899; mais nous n'avons pas de détails sur la cause de la mort. Celle-ci, selon toute

vraisemblance, doit être attribuée au progrès de la tuberculose pulmonaire, qui, douteuse au moment de notre premier examen, avait pris après l'opération une allure rapidement envahissante.

Obs. XXVI. — Baudet. — *Tuberculose de l'appareil génital droit avec tendance à la généralisation du côté opposé. Castration du testicule droit. Extirpation des deux vésicules séminales* (Reyt, thèse de Paris, 1900).

R... Jacques, âgé de vingt-deux ans, bijoutier, entre à l'hôpital, parce que son testicule droit est gros.

Le début remonte à deux mois environ; le malade s'aperçut que son testicule droit avait, en peu de jours, considérablement augmenté de volume, qu'il était devenu gros comme un œuf sans, pour cela, avoir éprouvé aucune douleur ni de la fièvre. Le testicule était toujours mobile et roulait facilement dans les bourses et le malade ne s'en préoccupait même plus lorsque, à la fin du mois dernier, vers le 26 novembre, il s'aperçut que son testicule continuait encore, après un assez long temps d'arrêt, à augmenter de volume et que, outre cela, la peau devenait rouge, turgescente et adhérente à ce testicule et qu'elle semblait devoir bientôt s'ouvrir au dehors. A ce moment, le malade, effrayé de tous ces symptômes qui menaçaient de s'aggraver de jour en jour, alla consulter à l'hôpital Saint-Louis où aucun diagnostic ne fut posé et, le lendemain 29 novembre 1898, entrait à l'hôpital Ricord dans le service de M. le Dr Alex. Renault, où il resta pendant une quinzaine de jours avant de passer dans le service de M. le Dr Humbert.

Il y fut soigné pour une orchite blennorragique dont il présentait tous les symptômes; mais le diagnostic fut plus réservé par la suite lorsque, par un interrogatoire et un examen plus approfondis, on s'aperçut qu'il n'y avait aucun écoulement et que cette orchite revêtait une forme spéciale pouvant faire penser à un état général défectueux; aussi lui donna-t-on de l'huile de foie de morue.

15 décembre. Actuellement le testicule droit est gros comme le poing et n'a nullement diminué de volume depuis son entrée à l'hôpital. Le testicule est dur, bosselé et a la forme d'un ovoïde à grosse extrémité inférieure; son pôle inférieur est bosselé, gros comme un œuf de dinde; l'une de ses bosselures est constituée par un abcès situé immédiatement sous la peau; en dehors existe un autre abcès qui semble indépendant du premier; au-dessus, la queue de l'épididyme présente un volume considérable.

L'*épididyme* est gros (comme une éminence thénar), dur, bosselé et recouvre le testicule qu'il empêche d'explorer.

Le *canal déférent* ne présente rien de particulier dans la région inguinale.

On trouve quelques ganglions inguinaux situés à la partie supérieure du triangle de Scarpa.

Au toucher, on trouve un corps dur, volumineux, roulant sous le doigt.

La *prostate* est grosse dans sa partie médiane; à droite, elle forme un relief dur, non élastique, du volume du pouce; à sa partie postérieure elle se continue avec la vésicule séminale droite et remue avec elle.

La *vésicule séminale droite* présente quelques indurations sans former de tumeur à proprement parler.

A gauche, l'appareil génital paraît sain dans sa portion inguino-scrotale. Au toucher, on sent une induration moindre qu'à droite, qui paraît être la terminaison du canal déférent.

Le malade présente en outre une ankylose de la jambe gauche fléchie à 45 degrés environ sur la cuisse, due à une ostéo-arthrite consécutive à une chute qui eut lieu à l'âge de treize ans; elle fut suivie d'abcès qui nécessitèrent des ouvertures dont on voit encore les cicatrices : l'une siégeant à la partie inféro-externe de la cuisse; l'autre à la partie-inféro-externe de la jambe. Le malade avait été soigné pour cela dans le service de M. Faucher, à l'hôpital de la Charité, à Lyon.

Le malade n'a jamais toussé et, dans sa famille, on ne relève aucun accident tuberculeux; il a craché le sang, il y a un mois environ, et présente des sueurs profuses assez souvent la nuit, surtout depuis quelque temps.

Diagnostic. — Tuberculose de l'appareil génital droit avec tendance à la généralisation du côté opposé.

Opération le 20 décembre 1898. Anesthésie chloroformique. Durée : une heure. Incision, en Y renversé, de la peau des deux fosses ischio-rectales et du tissu périnéal antérieur. Incision du releveur droit dans sa partie médiane et du raphé ano-bulbaire; pour cela, le doigt (index), passé par dessus le faisceau antérieur du releveur, presque contre le raphé, sert de guide au bistouri qui incise ce raphé.

Effondrement du tissu prérectal.

Section du releveur et des lames sacro-recto-génitales et du pédicule hémorroïdal moyen. Section en échelons, sur des pinces, de la lame prostato-péritonéale. Tentatives pour accrocher l'anse du canal déférent avec l'index en crochet; cela fait, je dégage aussi haut que possible, contre la paroi pelvienne, le canal déférent et je le coupe après avoir passé une ligature aussi haut que possible (catgut).

Me servant de l'anse sectionnée, je pratique des tractions sur la vésicule; je dégage le fond, puis le bord interne et, avec les ciseaux, je la coupe au ras du col, avec le canal déférent, cette fois non pas dans la prostate, mais contre la prostate. Le lobe droit prostatique est gros comme une petite noix.

Une bougie est placée dans l'urètre, puis j'incise une tranche de prostate, parallèle à la face postérieure, perpendiculaire aux éjaculateurs. De la matière caséeuse se montre aussitôt. J'enlève à la curette toute cette matière qui est grosse comme un gros pois, en dépassant largement les tissus malades. La prostate, du reste, s'effrite assez facilement. Puis je ferme cette brèche prostatique avec un catgut.

Le canal déférent gauche me paraît induré. J'extirpe la vésicule gauche et le canal déférent du même côté sur une très petite longueur. Le canal est gros, induré; il sort, non pas de la lumière, mais de la paroi, un liquide crémeux.

Je refais les plans périnéaux droits, en suturant principalement le

faisceau antérieur du releveur du rectum, d'abord; puis je place un seul fil sur le faisceau latéral. Je place un troisième fil sur le tissu graisseux adhérent au rectum, à la graisse ischio-rectale. Puis suture des plans superficiels. Gaze iodoformée dans l'espace prérectal. Je laisse sans suture un espace vide, large comme une pièce de deux francs.

Deuxième temps. Ablation du testicule droit et de tout le canal (portion funiculaire). Je n'ouvre même pas la gaine du cordon ni les enveloppes communes de la cloison, l'envahissement tuberculeux s'étant fait à travers la cloison. La loge du testicule gauche est ouverte. J'en profite pour palper le testicule et ses annexes : rien d'anormal.

Suture; pansement.

Réflexions. I. J'ai enlevé la vésicule gauche et la terminaison du canal déférent de ce côté :

1° Parce que le canal me paraissait malade;

2° Pour prévenir une tuberculose ascendante.

II. J'ai laissé la portion inguinale et iliaque du canal déférent parce que le malade était pâle et avait eu un pouls assez faible à plusieurs reprises, j'ai voulu terminer vite.

21 décembre. Le malade a été agité pendant la journée. On lui donne dix centigrammes d'extrait thébaïque.

La nuit a été bonne; cathétérisme pour retirer l'urine.

Le matin du 21 décembre le malade est en excellent état. Il a vomi et se plaint d'avoir soif.

22 décembre. Le malade est calme, il urine seul. Langue saburrale; régime lacté.

On refait le pansement : il est imbibé de sérosité sanguinolente. Je retire la mèche, et je la remplace par un drain de moyen calibre que j'entoure de gaze iodoformée.

Nouveau pansement.

Notre ami, M. Delamare, que nous tenons à remercier, a donné les résultats suivants :

1° Testicule : tuberculose très avancée, masses caséeuses très nettes;

2° Canal déférent : lésions d'apparence histologique banale, prolifération des noyaux fixes du tissu conjonctif de la sous-muqueuse; sclérose périvasculaire; pas de bacilles, pas de cellules géantes;

3° Vésicule séminale : nombreux follicules tuberculeux, quelques points caséifiés; son ablation totale était donc indiquée.

Le malade, parfaitement guéri, n'a jamais été revu.

Obs. XXVII. — Roux. — *Tuberculose suppurée du testicule. Castration et vésiculectomie gauches*, 1899. — Résumée, inédite.

Homme ayant une tuméfaction gauche du scrotum grosse comme le poing. En avant et en bas, existe un abcès largement adhérent à la peau. Le canal déférent est épaissi en totalité. La vésicule gauche est grosse, large, présentant des parties dures et paraissant recouverte de grains de raisin.

On pratique la castration du côté gauche et l'ablation de la vésicule gauche par la méthode de Roux.

Petite fistule périnéale guérie spontanément.

Obs. XXVIII et XXIX. — Moullin. — *Medical Society of London*, 1900 (Résumées, 1899, inédites).

Moullin a pratiqué 2 fois la résection d'une vésicule séminale.

Il a enlevé le testicule malade; puis, par l'incision de Zuckerkandl, il a mis à nu la face inférieure de la vessie. Il a disséqué la vésicule et le canal éjaculateur. Dans un cas, on a abandonné une petite portion du déférent. Dans l'autre, le déférent a été enlevé en entier. Plaie bourrée de gaze iodoformée; suture du sphincter externe et du raphé en avant. Guérison 1 cas. Dans le deuxième cas, fistule urinaire qui se ferma plus tard.

Obs. XXX (résumée). — G. Walker. — *Tuberculosis of the vesiculæ seminales, testes and prostate; complete excision of right side; incision and curretting on left side; cured* (*Maryland med. Journal*, 1901, t. I, p. 55).

Homme de vingt-sept ans, vu pour la première fois le 26 avril 1899. Syphilis depuis cinq ans. Blennorragie il y a huit ans, en six semaines guérie. Il y a trois ans, à la suite d'une course longue et violente, il ressentit des douleurs dans la moitié droite du bas-ventre et, le lendemain, vit se tuméfier son testicule droit qui devint très douloureux. Il n'y avait plus alors aucune trace d'urétrite. Le testicule augmenta progressivement de volume, resta quelque temps stationnaire, puis, quatre mois après, commença à diminuer pour recouvrer son volume normal le sixième mois du début des accidents.

Trois mois plus tard se développa un abcès qui s'ouvrit spontanément. Depuis lors, la suppuration ne s'est tarie que par intervalles.

Le malade n'a jamais souffert de son testicule gauche et n'a pas eu de troubles de la miction. Il n'a jamais toussé, mais il maigrit depuis trois mois.

A l'*examen*, on trouve à droite un testicule dur et atrophié, adhérent à la peau; en haut et en avant, un petit orifice fistuleux qui conduit sur la tête de l'épididyme. Le canal déférent est dur, moniliforme; son volume atteint la moitié du doigt.

A gauche la peau est libre; le testicule proprement dit est mou et l'épididyme dur et bosselé sur toute son étendue. Le déférent paraît normal.

Le *toucher rectal* montre une vésicule droite dure et bosselée jusque et y compris sa pénétration dans la prostate. La vésicule gauche, plus petite, est cependant nettement prise, surtout dans sa moitié supérieure. La portion terminale du déférent droit est malade; celle du côté gauche a une consistance normale.

La prostate présente une consistance normale partout, excepté au point de pénétration du canal éjaculateur droit.

L'examen *endoscopique* du canal montre une zone hémorragique de l'urètre postérieur au niveau de la prostate. Les orifices du *veru montanum* sont normaux.

La *cystoscopie* décèle une vessie intacte.

Les *urines* contiennent quelques filaments. Une seule fois, le microscope a montré trois bacilles ayant les apparences du bacille de Koch.

Opération le 27 juillet 1899, par Finney.

Une incision inguinale droite découvre le cordon et permet, d'une part, d'attirer le testicule au dehors, d'autre part, de décoller le canal déférent jusqu'à la séminale. Comme il était difficile d'avoir la vésicule de ce côté, on décide d'emprunter, pour le deuxième temps de l'opération, la voie périnéale. Au cours des manœuvres du décollement, deux fois le péritoine a été ouvert, puis immédiatement suturé.

Pour le deuxième temps, le malade est placé en position de Trendelenburg. Une incision périnéale conduit sur la vésicule : le canal déférent est alors passé de haut en bas à travers la plaie périnéale, et on s'en sert pour attirer à soi la vésicule, laquelle est enlevée avec la portion voisine de la prostate, comprenant environ un tiers de la glande.

Comme le malade n'avait pas accepté la double castration, la vésicule gauche a été ouverte sur toute sa longueur, curettée et touchée à la solution forte d'acide phénique. La même conduite a été tenue à l'égard des lésions du testicule gauche, qui était farci de petits abcès caséeux.

La plaie abdominale est fermée sans drainage. Par contre, la plaie périnéale est tamponnée au moyen de mèches de gaze dont trois allaient jusque dans la fosse iliaque droite. Sonde à demeure.

L'opération avait été longue et difficultueuse, mais sans grande hémorragie.

La sonde est enlevée le quatrième jour et l'on procède à des lavages bi-quotidiens du canal et de la vessie avec une solution boriquée. Le sixième jour, s'établit une fistule uro-périnéale, qui ne dure que cinq jours.

Le malade sort guéri quatre semaines après l'intervention. Revu six mois plus tard, il présentait l'état suivant : testicule gauche ni adhérent ni douloureux; état général parfait; a augmenté de dix kilos.

Les urines sont normales et ne contiennent pas de filaments; aucun trouble de la miction.

Examen des pièces. — La vésicule droite, enlevée, contient un pus épais et des parcelles caséeuses; les parois en sont dures et infiltrées. Nombreuses ulcérations tuberculeuses.

La prostate est normale, excepté dans la région avoisinant immédiatement les conduits éjaculateurs, et qui est le siège d'infiltration tuberculeuse, sans suppuration.

Au microscope, lésions évidentes de tuberculose, mais pas de bacilles.

Lésions très avancées du testicule, de l'épididyme et du déférent droits et de l'épididyme gauche, partiellement enlevé.

Obs. XXXI (résumée). — J. B. Hutchinson (de Montréal). — *Excision of the right vas deferens and vesicula seminalis for secondary tubercular disease* (*Annals of Surgery*, 1900, t. II, p. 567).

Homme de vingt-huit ans, entré au mois de décembre 1889, pour une

fistule siégeant sur la moitié droite du scrotum et consécutive à une castration.

Il y a cinq ans, il a subi d'abord la castration du testicule gauche pour tuberculose; ensuite, il y a dix mois, la castration droite pour la même affection. Cette dernière plaie ne s'est à aucun moment cicatrisée.

A l'*examen*, on sent un épaississement du moignon déférentiel droit. Le *toucher rectal* montre la vésicule séminale correspondante grosse, dure, bosselée, peu douloureuse. Aucune autre localisation de tuberculose.

Opération, le 13 janvier 1900. Ablation, par la méthode de Roux, du restant du déférent droit et de la vésicule séminale; la plaie est tamponnée avec de la gaze iodoformée.

Le malade quitte l'hôpital le 17 février, ayant augmenté de poids.

Examen des pièces. — La vésicule adhérait à la vessie par un tissu cellulaire tellement dense que la séparation en a été très difficile au point de fatiguer les doigts aussi bien de l'opérateur que de son assistant.

A la coupe, on y voit des noyaux caséeux. Le microscope ne décèle ni bacilles ni cellules géantes : ce qui ne donne aucun élément de certitude en faveur du diagnostic de tuberculose. Par suite du séjour prolongé dans le formol, l'inoculation au cobaye n'a pas été possible.

Obs. XXXII. — Hogge. — Mai 1900. Résumée; inédite.

Homme de cinquante ans, ayant subi, six mois auparavant, le curettage de l'épididyme droit. Il présente, depuis, un déférent et une vésicule droite nettement tuberculeux. On lui fait la castration et l'ablation du déférent et de la vésicule par la méthode de Roux.

Au bout d'un mois, le malade était guéri. Il ne toussait plus; et sa cystite, qu'il avait légère, avait disparu.

Obs. XXXIII (résumée). — Percy R. Bolton. — *Excision of testis, epid., vas and seminal vesicle for tuberculosis*; New-York surgical Society (in *Annals of Surgery*, 1900, t. II, p. 606).

Homme de quarante ans, opéré quelques mois auparavant, par Bolton, de néphrectomie gauche pour tuberculose rénale. Rentre à l'hôpital, le 10 février 1900, pour une tuméfaction du testicule du même côté.

L'examen montre un testicule gauche considérablement augmenté de volume, dur et bosselé. Le canal déférent et la vésicule séminale correspondants sont également augmentés de volume.

Opération le 9 mars 1900. Dans un premier temps, on trace une incision de 10 centimètres sur le canal inguinal gauche permettant, après énulcéation du testicule, de suivre le déférent le plus loin possible et de le sectionner après ligature des deux bouts. Par la même incision, on pratique à droite une épididymectomie partielle, le déférent paraissant normal.

Dans un deuxième temps, on trace une incision périnéale curviligne à convexité supérieure, et l'on va à la recherche de la vésicule séminale gauche que l'on enlève avec le bout terminal du déférent.

Un drain périnéal est maintenu pendant six jours. Cinq jours plus tard, le malade urinait normalement par l'urètre.

Les *pièces* enlevées contenaient des noyaux caséeux entourés de tubercules miliaires.

Obs. XXXIV (résumée). — Percy R. Bolton. — *Removal of the testes and seminal vesicles for tuberculosis*; New-York surgical Society (in *Annals of Surgery*, 1901, t. II, p. 306).

Jeune homme de vingt-quatre ans, entré à l'hôpital il y a dix semaines pour une tuberculose génitale complète (des deux testicules avec les déférents et les vésicules correspondants).

Opération. — Dans un premier temps, ablation des deux testicules et section la plus haute possible des déférents.

Trois semaines après, lorsque les plaies inguinales étaient complètement cicatrisées, le malade étant en position génu-pectorale, on trace, au-devant de l'anus, une incisien en fer à cheval, par laquelle on va à la recherche des vésicules séminales qu'on enlève avec les deux bouts terminaux des déférents.

Dans ce deuxième temps, les canaux déférents se sont rompus au niveau de l'uretère et peut-être en est-il resté deux ou trois centimètres dans la plaie. Aussi, dans l'avenir, Bolton se propose de pratiquer les deux temps de l'opération dans la même séance.

Pendant l'opération, il n'y a pas eu de cathéter dans l'urètre.

Obs. XXXV (inédite). — Legueu, 1901. — *Spermatocystectomie double, Déférentectomie et épididymectomie unilatérale* [1].

Le nommé A. P., journalier, âgé de vingt-quatre ans, entre le 1er mai 1901, à la Clinique de l'Hôtel-Dieu, salle Saint-Landry, n° 5. Il présente au niveau de la queue de l'épididyme gauche un noyau dur, ferme, irrégulier, nettement détaché du testicule. Celui-ci est sain; mais le canal déférent du côté correspondant est légèrement induré dans sa traversée scrotale et inguinale. Le testicule droit est intact.

Ce malade n'a eu jusqu'alors aucune blennorragie. Il y a un mois que, brusquement, il a senti une douleur dans le testicule gauche, en même temps que ce testicule augmentait de volume.

Au toucher, la vésicule du côté gauche est énormément développée, tuméfiée, en forme de massue; elle a trois ou quatre fois au moins le volume normal. Elle est dure, bosselée : il y a à la fois vésiculite et péri-vésiculite. La prostate est de moyen volume, mais dure et de surface irrégulière; sa moitié gauche se continue, sans ligne de démarcation, avec les vésicules séminales. Quant à la vésicule du côté droit, elle est bosselée, irrégulière, mais beaucoup moins altérée que celle du côté opposé.

L'*opération* a lieu le 9 mai. Anesthésie au chloroforme. Le malade est placé dans la position de la taille périnéale, les cuisses fortement fléchies

1. Cette observation et les cinq autres qui suivent nous ont été communiquées par M. Legueu. Les cinq premières ont fait l'objet de sa communication à la Société de Chirurgie en 1905. La sixième est postérieure à cette communication (1905).

sur le bassin. Après avoir introduit dans l'urètre un Béniqué n° 40, pour repérer le conduit et me permettre de le reconnaître plus tard dans le fond de la plaie, je pratique sur le milieu du périnée une incision en X, d'où résulte finalement une large plaie quadrangulaire. Le rectum est séparé de l'urètre; les fibres du releveur de l'anus sont sectionnées du côté gauche et j'arrive alors dans l'espace pelvi-rectal supérieur, dans un tissu cellulaire qui se laisse lâchement dissocier. Je reconnais la vésicule séminale gauche : je suis sur son flanc gauche. J'incise sa gaine et je la libère sur ses faces, sur ses bords : seul le pôle supérieur de la vésicule tient encore en haut et me cause quelques difficultés pour être libéré. Je l'amène enfin. J'abaisse la vésicule et l'enlève avec la plus grande partie de la prostate. Le canal déférent du même côté est appréciable, nettement isolé de la vésicule séminale; je le coupe le plus haut possible et résèque le segment terminal.

Par l'abaissement de la vésicule gauche, la vésicule droite a été, elle aussi, amenée et abaissée. Bien qu'elle soit moins altérée, je l'isole à son tour et je l'enlève.

Il ne reste plus qu'à fermer la plaie résultant de cette double exérèse. Je reconstitue d'abord le plancher musculaire pelvien, le releveur de l'anus. Je laisse cependant un drain par-dessus. La plaie est fermée; une sonde à demeure est laissée dans l'urètre.

Après fermeture de la plaie périnéale, je termine l'opération par l'ablation de l'épididyme gauche et de toute l'étendue du canal déférent. L'ablation de ce dernier est facilitée par la section profonde que j'ai déjà faite, mais il faut, pour l'avoir, procéder plutôt par décollement que par traction. L'extirpation peut se faire totale : le canal est altéré à son origine et à sa terminaison : dans la partie intermédiaire, il est peu altéré.

Les *suites opératoires* furent très simples pendant les premiers jours. Le quatrième jour, le malade fut pris d'une diarrhée abondante qui souilla et inonda le pansement. La plaie fut infectée et, au huitième jour, une hémorragie secondaire assez importante nécessita le tamponnement de la plaie.

La plaie périnéale mit longtemps à se fermer. Une fistule urinaire, due à la blessure de l'urètre, existait encore en octobre : elle était à ce moment très insignifiante.

Suites éloignées, 1905. — J'ai revu le malade depuis, en bon état. Le testicule gauche est atrophié; le droit est en bon état. La santé du malade est excellente; il a engraissé et il ne présente aucun signe de généralisation tuberculeuse.

Obs. XXXVI (inédite). — Legueu, 1902. — *Spermatocystectomie double. Résection et ligature des canaux déférents.*

D... Jacques, journalier, entre à Necker le 1er avril 1903, salle Velpeau, n° 12.

En 1891, il y a onze ans, il eut un certain temps des mictions fréquentes, surtout la nuit, et des hématuries, d'abord initiales puis totales : elles se

répétèrent à plusieurs reprises pendant quelques mois, puis tous ces symptômes s'atténuèrent et, pendant dix ans, le malade n'éprouva rien de particulier. Sa santé fut bonne.

Il y a quelques mois sa santé, de nouveau, commence à décliner : il éprouve une sorte d'affaiblissement général, il maigrit; ses mictions deviennent plus fréquentes et un peu douloureuses. Il vient à l'hôpital et est reçu le 1er avril 1902.

Il urine fréquemment : la nuit 10 fois, le jour 15 fois; ses besoins sont impérieux. Les urines sont un peu troubles, laissent déposer un léger nuage au fond du verre; elles contiennent rarement du sang.

Le canal est libre, sans anneau; il n'y a d'ailleurs jamais eu de blennorragie. La vessie a une bonne capacité : elle reçoit aisément deux seringues, ne saigne pas par la distension.

Les reins ne présentent rien à noter.

Par le toucher rectal, on sent d'abord la prostate; elle est de consistance et de volume normaux. Au-dessus, on sent les vésicules séminales dures, irrégulières, volumineuses, et même douloureuses. Il s'agit là de grosses lésions, de date probablement ancienne. Il n'y a rien encore aux testicules ni aux épididymes.

Les urines présentent à l'examen histologique des leucocytes et des hématies en grand nombre. Pas de bacilles de Koch, mais des bactéries et des diplocoques indéterminés.

Je posai le *diagnostic* de tuberculose des vésicules séminales et décidai d'opérer ce malade.

L'*opération* eut lieu le 17 avril 1902. Par une incision bi-ischiatique, je mis à nu les vésicules séminales sur leur face postérieure. Par une incision faite à leur gaine, je les enlevai successivement l'une après l'autre, en commençant par celle du côté droit d'abord ; elles furent assez facilement enlevées.

Des deux côtés, dans la plaie périnéale, je liai le canal déférent; mais, à gauche, la lésion du canal déférent se prolongeant assez haut vers le canal inguinal, je décidai de l'enlever dans sa totalité. Pour cela, j'incise dans la région inguinale gauche; je le libère et attire dans la plaie son bout supérieur qui vient tout seul. Le bout périphérique est lié au catgut.

Je laissai dans la plaie périnéale un drain autour duquel je suturai la gaine (aponévrose prostato-péritonéale) et les releveurs.

Les *suites opératoires* furent simples : la réunion se fit par première intention autour du drain qui fut enlevé au quatrième jour. Le malade fut constipé pendant trois jours. Il n'y eut pas d'orchite, malgré la ligature bilatérale des vaisseaux déférents.

Les vésicules séminales étaient atteintes de tuberculose.

Le malade quitta l'hôpital le 15 mai.

Suites éloignées. — J'ai eu depuis de ses nouvelles en novembre dernier (1904) : bon état; aucun trouble fonctionnel; atrophie du testicule gauche. Persistance de quelques fréquences à la miction.

Obs. XXXVII (inédite). — Legueu, 1902. — *Prostatectomie et Spermatocystectomie pour tuberculose fistuleuse. Opération incomplète. Épididymectomie gauche et ligature du déférent droit.*

C... A.., âgé de vingt-huit ans, entre à l'hôpital Necker le 17 juin 1902.

Il vient pour une fistule urinaire qu'il présente au côté gauche de l'anus et par laquelle s'échappent des urines, au moment des mictions seulement.

Il n'a jamais eu de blennorragie; mais, d'un tempérament assez délicat, il a eu, il y a trois ans, une fistule à l'aine, consécutive à un abcès de lente et froide évolution.

Peu de temps après, il constatait que, pendant la miction, quelques gouttes d'urine s'échappaient par la fistule; puis, peu à peu, l'écoulement est devenu plus important; et, à chaque miction, une assez grande partie des urines s'échappe par un orifice situé en avant et à gauche de l'anus, à moitié de la distance qui sépare le bulbe de l'anus.

Depuis quelque temps, le testicule gauche est le siège d'un abcès intermittent, qui se ferme et s'ouvre de temps en temps. C'est pour ces différents troubles que le malade se présente à l'hôpital.

L'orifice qu'il présente au-devant de l'anus est décollé, atone, et éveille tout de suite l'idée d'une lésion tuberculeuse.

Le toucher rectal confirme, en effet, ces prévisions : la prostate est dure, irrégulière, bosselée; elle se continue insensiblement avec une plaque d'induration qui fait suite à la prostate et représente les vésicules séminales. Je les définis difficilement, tellement elles sont enveloppées de péri-spermatocystite; mais on devine cependant, dans la gangue inflammatoire qui les enveloppe, les bosselures et les irrégularités qui caractérisent la tuberculose. Un stylet introduit dans la fistule se dirige vers la prostate, sans parvenir à rencontrer la sonde introduite par l'urètre.

Le testicule gauche présente au niveau de son pôle postérieur un noyau volumineux et adhérent à la peau; il se continue avec le canal déférent qui est très augmenté de volume dans tout le scrotum et laisse même deviner sa trace dans le canal inguinal à l'induration qu'il y présente.

Le testicule droit ne présente aucune lésion apparente; l'épididyme et le canal déférent droits sont également intacts.

Je n'ai pas de peine à porter le *diagnostic* de *tuberculose prostato-vésiculaire* avec fistulisation périnéale et extension du testicule au côté gauche.

Il n'y a pas encore de signes de la contamination de l'appareil urinaire. Le malade a des urines claires; il urine cinq ou six fois par jour; il a cependant eu quelques hématuries finales dans ces derniers temps.

Il ne présente aucune trace de lésions pulmonaires importantes.

Dans ces conditions, plutôt que de faire un curettage, je me propose de faire une ablation complète, et, le malade acceptant, l'opération eut lieu le 25 juin 1902.

Opération. — Le malade, anesthésié au chloroforme, est placé dans la situation de la taille périnéale.

Incision courbe en arrière au-devant de l'anus; elle rencontre la fistule dans son trajet, et, sur une sonde cannelée introduite par cette fistule,

cependant qu'une Béniqué est introduit par un aide dans l'urètre, je procède au décollement. Mais, dès qu'on approche des parties profondes, je rencontre des difficultés considérables. La prostate est découverte à grand'peine sur sa face postérieure. Il n'y a pas de plan de clivage; on ne reconnaît aucun plan; tous les organes sont fusionnés par des épaississements fibro-celluleux, qui rendent très difficile la libération des vésicules séminales. En procédant cependant avec beaucoup de prudence, je parviens sans incident à libérer un segment antérieur. Je procède alors à l'ablation de la prostate, dont j'enlève autour de l'urètre ouvert les deux lobes latéraux; puis j'attaque les vésicules séminales. Mais elles se déchirent, dérapent, m'obligeant à les morceler, à les arracher par lambeaux; et, quant à leur fond, j'ai tellement de peine à le séparer et du rectum et de la vessie que, craignant d'entrer dans l'une ou l'autre de ces cavités, je crois, en fin de compte, plus prudent d'arrêter là ces manœuvres difficiles et de me contenter d'une exérèse incomplète.

Abandonnant alors la plaie périnéale dans laquelle je laisse, comme après la prostatectomie, une sonde dans la vessie par la brèche urétrale et deux mèches pour tamponner, je viens procéder dans le scrotum à la simple ligature du déférent droit et à l'ablation de l'épididyme gauche et du canal déférent correspondant dans toute sa longueur.

Suites opératoires simples : la sonde fut placée dans l'urètre au bout de quatre jours. La guérison se fit régulièrement au delà de ce temps et la plaie périnéale était complètement fermée, lorsque le malade quitta l'hôpital le 2 août 1902.

Suites éloignées. Je l'ai revu quelques mois après en bon état. Le testicule droit est intact; à gauche, le testicule a un volume presque normal. Il y a encore au périnée une toute petite fistulette par laquelle le malade perd, en urinant, quelques gouttes. Il a beaucoup engraissé et sa santé générale est excellente.

Obs. XXXVIII (inédite). — Baudet, 4 mai 1904. — *Ablation du testicule gauche, du canal déférent, de la vésicule séminale gauche, et du lobe droit de la prostate.*

L. Eugène, bijoutier, quarante-quatre ans. Deux frères morts de tuberculose pulmonaire. Croup pendant l'enfance. En 1875, fièvre typhoïde qui dura trois mois, fut suivie de rechute avec pneumonie et pleurésie qui durèrent cinq mois. En 1880, blennorragie. Depuis 1900 a eu des epistaxis répétées et très abondantes, et, depuis 1901, des poussées d'érysipèle. En février 1904, grippe infectieuse.

Depuis le mois de mars, le malade a remarqué que son testicule gauche grossissait; mais il n'a éprouvé que des douleurs très modérées.

Tuméfaction du scrotum gauche, presque comme le poing. En avant, grosse bosselure, comme un petit œuf, fluctuante avec peau adhérente et rouge, très amincie.

En arrière, le testicule et l'épididyme forment une grosse masse, qui paraît constituée dans la plus grande partie par l'épididyme, induré, bosselé, gros comme l'éminence thénar.

Le canal déférent est bosselé et induré. Les bosselures se poursuivent jusque dans la fosse iliaque.

Le toucher montre que la prostate est très augmentée de volume, principalement dans son lobe droit; la vésicule gauche et le canal déférent sont très volumineux (pouce) et très durs.

A droite, peu de chose.

Opération, le 4 mai 1904. Malade placé dans la position de la taille, les cuisses en l'air, le siège élevé.

L'anus fermé par suture en bourse. Incision en Y renversé. On repère à droite la face inférieure du releveur que j'incise. Me guidant sur les faisceaux internes du releveur et l'anus étant attiré en arrière, j'incise le raphé ano-bulbaire. J'effondre le tissu prérectal; mais ce tissu est induré, adhérent, et dans ce dégagement, un peu plus pénible qu'il ne doit être, il me semble que le rectum est un peu trop dénudé, que sa paroi a été trop amincie; aussi séance tenante je ferme cette partie dénudée par une suture en lacet. Le décollement étant terminé, je sectionne les faisceaux internes des releveurs de chaque côté. La prostate apparaît, volumineuse. Son lobe droit est bosselé. J'incise l'aponévrose post-péritonéale, au niveau de la vésicule gauche. Je décolle la vésicule. Elle est triplée ou quadruplée. Je la rabats à gauche; puis je vais à la recherche du canal déférent dur et volumineux. Je le saisis en arrière de la vésicule et l'amène en forme d'anse dans la plaie. Il casse : je le reprends. En le ramenant, je ramène le fond de la vésicule et je la sectionne ainsi que le déférent, ras de la prostate. Puis j'extirpe le lobe droit prostatique, en commençant près de la ligne médiane et en remontant largement vers la droite. Je fais à peu près la même chose, mais moins complètement pour la gauche. Dans cette ablation, l'embouchure du canal éjaculateur droit est ouvert. Je cautérise cette surface de section prostatique au thermo-cautère. Une seule artère a saigné à gauche dans la capsule vésiculaire. Je suture les releveurs sectionnés et rétablis le raphé ano-bulbaire médian, en laissant un drain allant de la plaie vésiculaire à la peau, à droite du raphé reconstitué. Un deuxième drain est placé à l'angle postérieur de la plaie.

Je remets le malade horizontalement, le siège un peu élevé. J'enlève le testicule par une incision ovalaire, de telle sorte que le testicule et le cordon sont relevés sur le ventre du malade.

J'ouvre le canal inguinal et incise les muscles grand oblique, petit oblique et transverse, jusque vers l'épine iliaque antérieure et supérieure. J'ouvre le cordon, j'isole le déférent, et incise le cordon et le testicule. Puis je poursuis la dissection du déférent en décollant le péritoine pariétal. Cette ablation se fait très facilement, en mettant un large écarteur pour refouler ce paquet intestinal.

Je place 3 points en U sur les muscles de la paroi inguinale sectionnés, referme les bourses et draine la partie supérieure du scrotum.

Le troisième jour de l'opération, on administre, sans mes ordres, une purgation au malade, préalablement constipé. Les sutures placées sur le rectum cèdent et ma plaie périnéale s'infecte. Néanmoins, au bout de

quinze jours, il ne passait plus de matières par le périnée. Vers le sixième jour, il y eut une fistule urinaire qui dura deux mois.

Au bout de ce temps, le malade allait assez bien; ses plaies étaient guéries.

Le sixième mois, il mourut de méningite.

Obs. XXXIX (inédite). — Leguéu, 1904. — *Extirpation totale des voies génitales (sauf le testicule). Spermatocystectomie double.*

Le nommé L..., trente-quatre ans, entre le 28 septembre 1904 à Necker, salle Velpeau, n° 37.

Depuis le mois de mai 1903, il a des mictions fréquentes, un peu douloureuses; il a uriné du sang à deux ou trois reprises. Il vient à la consultation; sa vessie était intacte, ses urines claires, sa sensibilité normale. On lui donne un traitement général et on le renvoie.

Quelques mois après, il revint avec un noyau dans le testicule gauche; on lui toucha la prostate, qui était un peu sensible et on lui prescrivit de porter un suspensoir.

Depuis quelques mois, les lésions testiculaires se sont aggravées; le testicule gauche est devenu un peu douloureux. Le droit est pris également et le malade revient à l'hôpital. C'est dans ces conditions que je fus appelé moi-même à examiner et à poser l'indication d'une opération complexe.

Il est dans un bon état, n'a pas maigri, ou, du moins, pas sensiblement. Les urines sont légèrement troubles; la capacité vésicale est de 200 grammes. Il urine 7 à 8 fois par jour, soit un peu plus souvent que la normale. Il éprouve une très légère brûlure à la miction.

Le scrotum est indemne; il n'en est pas de même du testicule. A gauche, l'épididyme est, dans toute sa hauteur, augmenté de volume, bosselé, irrégulier. Il y a épididymite tuberculeuse totale. Le cordon est lui-même altéré dans toute sa traversée scrotale. A droite, les lésions sont encore discrètes et localisées au niveau de la queue de l'épididyme et au canal déférent.

Par le toucher rectal, la prostate présente peu de modifications; elle a son volume normal, et elle présente deux ou trois noyaux très discrets.

Les vésicules séminales, au contraire, présentent un développement considérable. Elles sont tuméfiées, bosselées, irrégulières; leur saillie est très appréciable et elles semblent envahies dans toute leur étendue.

Dans ces conditions, je décide de pratiquer chez ce malade l'ablation totale des voies génitales.

L'*opération* est pratiquée le 12 octobre 1904. Incision périnéale transversale. Je décolle aussi haut qu'il est nécessaire le rectum et j'arrive vite à la face postérieure des vésicules séminales. Je le devine dans leur enveloppe.

Une incision longitudinale est faite sur la gaine du côté droit; la vésicule apparaît. Je la saisis et cherche à l'énucléer. Elle tient, mais se laisse tout de même détacher. Je coupe le canal déférent aussi haut que possible.

Par la même incision de la gaine, j'aborde la vésicule séminale gauche;

je la saisis dans une pince, la sépare de la prostate en avant, la décolle d'avant en arrière, et coupe ici encore le canal déférent aussi haut que possible.

La cavité qui résulte de l'ablation de ces deux vésicules séminales est considérable; elle est lisse d'ailleurs et ne saigne pas. Je n'ai pas une ligature à mettre.

Je suture exactement sur un drain la gaine des vésicules séminales, c'est-à-dire l'aponévrose prostato-péritonéale. Je suture ensuite les muscles releveurs de l'anus sur la ligne médiane. L'urètre n'a pas été ouvert, la plus grande partie de la prostate ayant été conservée. Je n'ai pas besoin de mettre une sonde dans l'urètre et je suture totalement la plaie périnéale, sauf pour le passage du drain.

Je change le malade de position et je pratique alors successivement l'ablation de l'épididyme gauche et du déférent dans toute sa longueur. Le testicule est intact et peut être conservé. Je passe ensuite du côté droit et pratique la même opération. Le cordon se laisse également attirer dans la plaie inguinale et est extrait en totalité.

Pansement. Suites normales. Le malade quitte l'hôpital le 30 novembre 1904 pour Vincennes. Son état est satisfaisant.

Obs. XL (inédite). — Legueu. — *Vésiculectomie et prostatectomie pour tuberculose génitale.*

T..., quarante et un ans, concierge, entre salle Nélaton le 6 décembre 1904.

En 1885, blennorragie et orchite : depuis, 5 autres blennorragies avec orchite. Tousse depuis 15 ans : 5 enfants bien portants.

Le 23 juin 1904, présente un écoulement urétral non douloureux. Trois jours après, il ressent des douleurs au niveau des bourses qui gonflent des deux côtés : huit jours après, l'orchite gauche diminue; la droite augmente.

Le 20 novembre, formation d'une fistule en avant.

L'épididyme droit est augmenté de volume et induré au niveau de la queue; le testicule droit est peu sensible; la vaginale est intacte. A gauche, l'épididyme est gros et dur, surtout au niveau de la tête; il est douloureux. Le cordon est induré sur une hauteur de 2 centimètres. Le testicule et la vaginale sont intacts.

Par le toucher rectal, on sent une induration considérable au-dessus de la prostate et au-dessous de la vessie. La prostate elle-même est augmentée de volume, surtout à gauche.

Opération le 12 janvier 1905.

Décollement prostatique. La prostate est énorme. La vésicule séminale gauche apparaît seule augmentée de volume; ablation pénible, au milieu d'hémorragie assez abondante, de la vésicule gauche et de la moitié gauche de la prostate. Ouverture de l'urètre (large perforation). Ablation de la prostate. La vésicule droite, mal vue, est laissée. Drainage.

Ablation de l'épididyme droit et du déférent, considérablement augmenté

de volume. La portion pelvienne est laissée. Ablation de l'épididyme et du déférent gauche (*id.*). Drainage. Le malade sort le 1er mars 1905. Il est revu en juin. État local et général excellents. Embonpoint marqué.

MÉTHODE DE KRASKE.

Obs. XLI. — Schede (de Hambourg), 1893. — Tuberculose testiculaire gauche. Castration latérale gauche. Spermatocystectomie par la voie sacrée. Méthode de Kraske; *in* Guedroytz de Béloseroff (*loc. cit.*).

Homme atteint de tuberculose testiculaire gauche. Par le rectum, on ne trouve rien d'anormal; la vésicule ne semblait ni dure, ni agrandie. En procédant à la castration ordinaire, on ne réussit pas à atteindre la partie saine du canal déférent. On procède à l'extirpation de la vésicule séminale. Après l'incision sacrée de Kraske, le coccyx fut complètement réséqué; on trouva la vésicule gauche transformée en une vaste cavité remplie de masses fongueuses, dont la résistance était si minime qu'on ne la distinguait en rien des parties avoisinantes. C'est probablement à cause de ce manque de résistance que le diagnostic par le rectum n'avait pu être fait.

L'énucléation de la vésicule séminale étant impossible, on réussit à extirper cet organe, après avoir dénudé le canal déférent du côté de l'incision inguinale et y avoir introduit une sonde très fine.

Le malade était, au moment de l'opération, dans un état cachectique; il s'en remit rapidement. Il se forma ensuite une très petite fistule; mais le malade quitta le service dans un état général excellent.

Obs. XLII. — Routier. — Rétrécissement du rectum dû à la compression par les vésicules tuberculeuses [voie sacrée] (*Presse médicale*, avril 1898, p. 193).

Opération de Kraske. Résection assez pénible et partielle des vésicules séminales. Guérison du rétrécissement.

MÉTHODE PARASACRÉE.

Obs. XLIII. — Sick (de Hambourg), 1893. — Extirpation de la vésicule séminale gauche tuberculeuse; *in* Guédroytz de Beloseroff (*loc. cit.*).

Le patient, étant châtré du côté gauche, revint dans le service deux mois plus tard avec une vésiculite tuberculeuse du même côté.

On fit l'extirpation par une incision verticale, commençant au milieu du sacrum et passant du côté gauche de l'anus. On enlève le coccyx, on écarte le rectum; et, après avoir pénétré dans la région prostatique, on extirpe la vésicule séminale gauche avec le reste du canal déférent.

Au commencement, bonne cicatrisation; plus tard, formation d'une fistule donnant beaucoup de pus, preuve qu'il y a récidive de tuberculose dans la région de la vésicule séminale extirpée. Le patient quitte le service suivant son désir.

Obs. XLIV. — Schede (de Hambourg), 1894. — Tuberculose de l'épididyme gauche. Extirpation de la vésicule séminale gauche d'après la méthode sacrée de Rydygier; *in* Guedroytz de Béloséroff (*loc. cit.*).

Épididymite tuberculeuse gauche, paraissant être la suite d'un traumatisme. Par le rectum on sentait la vésicule séminale gauche agrandie. Par la castration gauche, on découvrit le canal déférent réduit dans tout son trajet sous-péritonéal à une masse fongueuse.

On fit l'opération par la méthode sacrée de Rydygier. Le coccyx, provisoirement réséqué à sa limite avec le sacrum, fut rabattu à droite; on écarta aussi le rectum à droite et on pénétra jusqu'à la vésicule séminale, qu'on extirpa facilement, ainsi que le haut restant du canal déférent qui mesurait 18 centimètres. Au bout de cinq semaines, la guérison fut complète. Le sacrum et le coccyx complètement soudés, le patient n'accuse pas la moindre douleur.

Obs. XLV (résumée). — Percy R. Bolton. — The operative routes to the seminal vesicles (*Journal of cutaneous and genito-urinary Diseases*, 1899, t. II).

Homme de vingt-cinq ans. A eu, il y a 15 ans, une coxalgie, aujourd'hui guérie par ankylose en bonne position.

Il y a quatre ans, l'auteur lui avait fait la *castration droite*, avec section très haute du déférent.

Il y a deux ans, le malade eut une blennorragie compliquée d'*épididymite gauche*; le noyau épididymaire, qui avait persisté, bientôt se ramollit et fut reconnu en partie tuberculeux. Il fut enlevé et son insertion cautérisée au fer rouge.

Cette année, le malade contracte une nouvelle blennorragie et présente une nouvelle poussée d'épididymite. Bolton décide alors de recourir à la castration; mais, à l'incision, il reconnaît des lésions du déférent beaucoup trop étendues dépassant l'orifice interne du canal inguinal. La paroi antérieure du canal ayant été fendue, on coupe les vaisseaux épigastriques entre deux ligatures, et, à travers une incision du fascia transversalis parallèle à l'arcade de Poupart, on décolle le péritoine jusqu'à la rencontre de l'uretère. A ce niveau, le déférent présente un aspect normal: il est sectionné et enlevé. Le malade guéri. parfaitement de son opération.

Mais l'examen microscopique montre à Bolton que, même au point de section, le canal déférent présente des lésions tuberculeuses. Aussi décide-t-il d'enlever ce qui restait du déférent et la vésicule correspondante. Comme, à cause de l'ankylose de la hanche, on ne pouvait songer à utiliser la voie périnéale, Bolton dut recourir à la voie sacrée.

Le malade est couché sur le côté droit. On trace une incision de Rydygier, allant depuis l'anus jusqu'à l'union des 4e et 5e vertèbres sacrées, et intéressant tous les tissus qui s'attachent au coccyx ainsi qu'à la dernière sacrée. L'incision transversale passe sur l'extrémité inférieure du sacrum. Le lambeau triangulaire, rabattu, met à découvert le rectum, lequel, récliné à droite, laisse voir la prostate et, au-dessus, la base de la vessie,

la vésicule et le déférent gauches, mais à une certaine profondeur. La distension vésicale rapproche ces organes de l'opérateur qui les extirpe sans grandes difficultés. L'hémorragie a été abondante, mais n'a en rien gêné les manœuvres de dissection.

Suture soignée de l'incision transversale et d'une partie de l'incision oblique. Guérison rapide.

Examen des pièces. — Le canal déférent est normal au niveau de son entrée dans la prostate. La vésicule enlevée est également normale.

Obs. XLVI (résumée). — König, 1901.

Tuberculose aiguë du testicule et de l'épididyme. Tuberculose du déférent, de la vésicule et de la prostate.

Quatre jours auparavant, il pratique la castration sans pouvoir arriver à trouver sur le déférent une portion saine.

Quatre jours après, il intervient par la méthode parasacrée de Rydygier, fait l'ablation de la vésicule, et le curettage de la prostate. Guérison.

Obs. XVLII (résumée). — König, 1901.

Tuberculose aiguë du testicule et de l'épididyme. Tuberculose du déférent, de la vésicule et de la prostate.

Castration et ablation du déférent et de la vésicule par la méthode dite parasacrée; guérison.

INDICATIONS OPÉRATOIRES
DES
TRAUMATISMES ANCIENS DU CRÂNE

Par Léon TIXIER
Interne des hôpitaux de Paris.

(*Fin* [1])

1° ÉPILEPSIE.

L'épilepsie d'origine traumatique est un des symptômes les plus importants, puisque nous le rencontrons dans la majorité des observations; elle constitue l'une des plus sûres des indications chirurgicales. On peut observer consécutivement à un traumatisme crânien soit des crises d'épilepsie jacksonienne, ce sont les cas les plus fréquents, soit des crises d'épilepsie généralisée.

Nous examinerons ces deux modes de réaction corticale; et nous verrons la valeur respective que le chirurgien est en droit de leur attribuer.

I. — ÉPILEPSIE JACKSONIENNE.

On admet généralement que l'épilepsie jacksonienne, c'est-à-dire celle qui est constamment localisée ou prédominante dans certains groupes musculaires, traduit l'excitation d'une partie bien limitée de la zone rolandique. Pendant ces dernières années, MM. Dieulafoy, Lépine, Faguet et Löwitz ont rapporté des observations d'épilepsie jacksonienne qui n'étaient pas due à une excitation de la zone rolandique; ces auteurs n'avaient trouvé à l'autopsie comme seule explication de ce symptôme que des tumeurs siégeant plus ou moins loin de la zone sensitivo-motrice et n'affectant avec elle aucun rapport de contiguïté.

Les observations ne sont pas concluantes; et cela pour plusieurs raisons :

1. Voir le numéro du mois de novembre 1906.

1° L'épilepsie jacksonienne peut être le fait d'un excès de tension du liquide céphalo-rachidien ou le fait de la compression exercée par une tumeur voisine de la zone rolandique, la compression des zones tolérantes, très nombreuses, ne donnant lieu par elles-mêmes à aucun symptôme de localisation.

2° Une tumeur ou un kyste peuvent par irritation mécanique lente et continue léser des fibres d'association qui se rendent ou qui partent de la zone rolandique.

3° Enfin, dans les observations qui tendent à mettre en doute la valeur des localisations cérébrales, les examens histologiques n'ont pas été pratiqués; et nous savons quelle est, dans bien des cas, toute l'importance des lésions microscopiques de la substance cérébrale.

En résumé, ces faits n'ont qu'une valeur documentaire et ne peuvent renverser une doctrine basée sur des faits expérimentaux, cliniques et anatomo-pathologiques.

Nous devons cependant, avant d'étudier les différentes formes d'épilepsie jacksonienne, retenir deux faits intéressants pour la technique chirurgicale : tout d'abord, une lésion voisine de la zone rolandique peut, *par irritation de voisinage*, donner lieu aux mêmes symptômes que si elle siégeait au niveau de cette zone; ensuite Laborde a bien montré que la région sensitivo-motrice est un peu plus étendue qu'on ne le décrit dans les traités classiques. Nous en tirons cette déduction que les trépanations pour traumatismes anciens du crâne, qui sont souvent exploratrices avant d'être curatives, devront toujours être aussi larges que possible.

Formes cliniques de l'épilepsie jacksonienne.

Les crises sont souvent précédées de phénomènes prémonitoires divers.

Ce sont des étourdissements, des maux de tête avec endolorissement de la partie lésée, une agitation musculaire spasmodique, un engourdissement et des secousses dans les membres, d'où l'on voit quelques instants plus tard partir l'aura. Quelquefois ce sont des changements bizarres de caractère avec ou sans perte de la mémoire.

Ces symptômes d'ordre général n'ont d'ailleurs qu'une importance relative et n'ont pas la valeur que peut acquérir l'aura au point de vue du diagnostic de localisation. L'aura motrice consiste en une contraction, une trémulation, se produisant dans les paupières, le petit doigt, le gros orteil, etc. Comme le dit M. Brissaud, « l'aura motrice est le signal de l'état de spasme ».

L'aura sensitive est des plus variables dans ses modalités clini-

ques. Souvent elle est associée à l'aura motrice; mais elle peut fort bien en être distincte. Elle consiste souvent en troubles de la sensibilité générale : douleur aiguë, fugitive au niveau du traumatisme ancien, fourmillement ou violente douleur térébrante en un point quelconque d'un membre. Un malade de Horsley éprouvait une douleur atroce au niveau de l'hypocondre gauche, accompagnée d'un besoin de défécation; dans une observation de Keen, on note des battements précipités du cœur. Dans d'autres cas, on est en présence d'aura sensorielle; tantôt bourdonnements dans les oreilles, tantôt éblouissements, flammèches, traits de lumière; le malade de van Eyk commençait par voir des « flammes jaunes », qui tournaient lentement à droite; puis il sentait que sa tête et ses yeux tournaient à droite et il perdait connaissance.

L'aura psychique est notée dans quelques observations. Elle est constituée par un état d'inconscience, de tristesse, de mélancolie, d'indifférence du malade à tout ce qui se passe autour de lui; par contre, dans une observation de Chipault, le malade était péniblement angoissé.

Dans la grande majorité des cas l'aura précède de peu la crise; mais le malade a toujours la sensation que les accidents convulsifs vont survenir.

Quel que soit le groupe musculaire frappé d'épilepsie jacksonienne, les convulsions sont d'abord toniques, puis cloniques.

Dans le type facial, l'attaque débute par les globes oculaires, les lèvres, le menton pour gagner ensuite le cou et le membre supérieur; de l'écume apparaît au niveau des commissures labiales. On pensait autrefois que la morsure de la langue se voyait uniquement au cours des crises d'épilepsie essentielle et on donnait ce signe comme élément de diagnostic différentiel. C'est une erreur et cela se comprend, puisque les muscles masticateurs participent aux contractures.

Le type brachial est le plus fréquent; ses modalités ont été fort bien étudiées et décrites par le professeur Raymond; l'attaque commence par une contracture en flexion ou par des mouvements alternatifs de flexion et d'extension dans le pouce. Dans cette forme la phase initiale tonique peut faire défaut. Les secousses gagnent ensuite les différents segments du membre supérieur, l'avant-bras, l'épaule; elles peuvent rester limitées au membre supérieur; mais plus souvent elles franchissent les limites de ce membre, et alors leur mode de propagation se fera toujours suivant le même ordre; du membre supérieur les spasmes gagnent la face, puis le membre inférieur du même côté. Ils peuvent enfin envahir le côté opposé

tout en prédominant dans les groupes musculaires primitivement atteints, et ils remontent alors du membre inférieur au membre supérieur et à la face.

Beaucoup plus rare est le type crural. Il débute le plus souvent par le gros orteil; et les différents segments du membre inférieur se placent en extension les uns sur les autres.

En résumé, l'attaque d'épilepsie jacksonienne peut être soit parcellaire, c'est-à-dire limitée à un segment de membre, monoplégique; soit hémiplégique; dans les cas plus rares où elle se généralise secondairement, elle est presque toujours consécutive au type brachial.

Lorsque la crise est légère ou très limitée, le malade ne perd pas connaissance; il suit l'évolution de l'accès convulsif; d'autrefois il est tellement déprimé qu'il lui est impossible de donner le moindre renseignement sur le début de sa crise.

Un des caractères particuliers de l'épilepsie jacksonienne due à une irritation localisée du cortex de la zone rolandique est de débuter avec une régularité parfaite par le même membre ou le même segment de membre. Ce signal symptôme, dont toute l'importance a été mise en lumière par Seguin, devra toujours être recherché attentivement. Lui seul permettra un diagnostic de localisation exact. L'attaque commence-t-elle toujours par des secousses dans la jambe, on sera en présence d'une excitation de la partie supérieure de la zone rolandique; si elle débute par des spasmes dans un côté des muscles de la face, on aura affaire à une irritation de la partie supérieure. Enfin, le début des convulsions a-t-il lieu dans les muscles du bras, on sera en droit de penser que l'épine irritative est située dans la partie moyenne de la zone sensitivo-motrice.

Nous insisterons peu sur les troubles variés que l'on peut observer après une crise d'épilepsie, puisqu'ils n'ont aucune valeur au point de vue des indications chirurgicales. Il nous suffira de mentionner des troubles vaso-moteurs divers : pâleur ou congestion intense de la face; exagération de la sécrétion salivaire; la pupille est souvent dilatée, en mydriase; on note parfois une dyspnée intense. On rencontre des paralysies flasques et transitoires, du moins au début; et on observe tous les intermédiaires entre la parésie légère durant quelques heures et la paralysie flasque d'un membre ou d'un segment de membre persistant parfois plusieurs semaines. Ces phénomènes témoignent sans doute d'un épuisement des cellules du cortex. Le type brachio-facial est le plus fréquemment rencontré; mais la valeur de cette manifestation en tant que signe de localisation est

toute relative, puisque, dans plusieurs observations, la paralysie ne correspondait pas exactement comme siège aux territoires des muscles envahis par les convulsions.

Les deux signes qui ont le plus d'importance dans l'épilepsie jacksonienne traumatique sont l'aura et le signal symptôme. Ce sont eux qui permettent de localiser exactement la lésion, qui indiquent le lieu d'application de la couronne de trépan, c'est dire avec quel soin le chirurgien devra s'attacher à les préciser.

Dans la plupart des cas, le malade donne lui-même des renseignements sur leur apparition. Il n'en est malheureusement pas toujours ainsi dans les cas complexes, où les différentes variétés d'épilepsie jacksonienne se combinent; il sera alors indispensable d'interroger minutieusement l'entourage du malade à cet égard, de multiplier les examens et de chercher à établir une relation de cause à effet entre une cicatrice, une dépression de cuir chevelu, une douleur limitée en un point du crâne et le début des convulsions.

Résumons-nous en disant que la constance dans l'apparition de l'aura et du signal symptôme, la répétition à courte échéance de crises convulsives unilatérales, la propagation régulière des spasmes dans un ordre invariable sur les divers groupes musculaires du côté convulsionné, l'apparition après la crise d'une monoplégie, *rigoureusement* localisée aux territoires musculaires atteints de convulsions, seront autant d'indications chirurgicales précises et formelles.

II. — Épilepsie généralisée.

Bien que l'épilepsie *jacksonienne* soit beaucoup plus fréquente, il n'en est pas moins vrai qu'elle ne peut être synonyme d'épilepsie traumatique. C'est cependant là une erreur assez souvent commise, puisque, dans un travail d'ensemble récent et fort intéressant sur l'épilepsie traumatique, l'auteur rapporte bien une observation d'épilepsie généralisée; mais il signale ce fait comme exceptionnel et se contente d'y consacrer quelques lignes[1].

Nous pensons d'après les observations recueillies que cette forme d'épilepsie est plus fréquente qu'on ne le pensait jusqu'alors; ses modalités cliniques sont importantes à connaître, puisqu'elles sont susceptibles d'amélioration et même de guérison à la suite d'une intervention chirurgicale.

Nous relevons en effet neuf cas d'épilepsie généralisée consécutive à des traumatismes anciens du crâne chez l'enfant, six observations semblables chez l'adulte; de plus, chez cinq malades, les

1. Blandin, Thèse de Paris, 1902, *Épilepsie traumatique.*

crises d'épilepsie généralisée étaient associées à des attaques de convulsions partielles. En parcourant ces nombreuses observations, nous sommes tout d'abord frappé de voir que les crises d'épilepsie généralisée sont dans ces conditions beaucoup plus fréquentes chez les enfants que chez les adultes.

Comme le fait très justement observer M. Chipault, les enfants ont une remarquable tolérance *primitive* pour les traumatismes crâniens; il est fort rare de voir survenir chez eux des accidents immédiats d'une certaine gravité, à moins bien entendu de délabrements considérables. Les accidents tardifs contrastent par contre d'une façon singulière par leurs symptômes « *exubérants et diffus* » avec cette latence paradoxale. M. Chipault estime de plus que, si l'on n'intervient pas à temps, l'enfant peut entrer dans une troisième phase dont l'arrêt du développement aussi bien physique qu'intellectuel constitue la triste symptomatologie; les troubles mentaux peuvent être extrêmement marqués; on est alors en présence de véritables idiots. Les enfants, même ceux qui n'ont aucune tare nerveuse dans leurs antécédents héréditaires ou personnels, ont une grande tendance à faire des symptômes diffus consécutivement au traumatisme le mieux localisé du cortex. L'épilepsie généralisée et les troubles mentaux seront souvent hors de proportion avec le *siège* et le *degré* du traumatisme initial. C'est là une notion peu connue, qu'il nous semble indispensable de mettre en lumière; en présence d'un enfant présentant des convulsions généralisées, sans qu'il soit possible d'incriminer un état névropathique, il sera indispensable de rechercher avec soin un traumatisme antérieur. Chipault rapporte deux faits très instructifs à cet égard; le traumatisme était dû dans un cas à l'application du forceps au moment de l'accouchement; dans l'autre à une chute qui avait déterminé un accouchement prématuré au septième mois. Les deux malades furent trépanés : le premier quelques mois après la naissance, le second à l'âge de quatre ans; des lésions grossières et nettement localisées furent trouvées; la disparition des crises fut complète et la guérison s'était maintenue plusieurs mois après l'opération. Nous insistons encore sur l'importance qu'il y a à rechercher attentivement les traces d'un traumatisme crânien, celui-ci étant d'autant plus facilement écarté par l'entourage pour expliquer les accidents actuels que la période de santé parfaite a été plus longue.

Chez l'adulte, les convulsions généralisées peuvent être consécutives à une lésion localisée de la zone rolandique; mais elles sont alors souvent associées aux spasmes localisés de l'épilepsie jacksonienne. L'épilepsie généralisée se voit davanta e *en dehors de cette*

association dans les cas d'irritation d'un point quelconque du cortex. Est-il possible, par le seul examen minutieux des symptômes, de dire si on a affaire à une épilepsie essentielle ou à une épilepsie symptomatique? Nous ne pensons pas qu'en dehors de l'aura sur laquelle nous nous proposons d'insister spécialement, il existe un élément de diagnostic différentiel irréfutable. Nous retrouverons en effet dans plusieurs observations soit le cri initial, soit les morsures de la langue, soit les mictions involontaires, soit les crises nocturnes avortées; autant de caractères qui ont été donnés par certains auteurs comme appartenant en propre à l'épilepsie essentielle.

Il est facile de comprendre toute la valeur que peut acquérir l'aura; elle seule constitue une indication chirurgicale précise. L'aura est en somme une attaque réduite au minimum; c'est elle qui est le point de départ de l'accès paroxystique. L'aura peut être motrice, sensitive, sensorielle, viscérale ou psychique; elle est souvent d'une constance et d'une netteté absolue; un malade de Ardouin perdait subitement connaissance : il était agité de mouvements convulsifs généralisés avec morsure de la langue et écume à la bouche; plusieurs crises semblables se reproduisaient en peu de temps; chacune était précédée de douleurs dans la jambe gauche (côté opposé au traumatisme crânien). Chez un malade de Faguet, les crises d'épilepsie généralisée consécutives à un traumatisme du frontal étaient précédées d'aura psychique; les troubles intellectuels étaient extrêmement marqués dans l'intervalle des crises; l'altération de la mémoire et de l'intelligence étaient associées à des impulsions criminelles; la trépanation du lobe frontal fit constater un pincement assez étendu de la dure-mère : celle-ci fut entièrement libérée; la guérison était complète et s'était maintenue vingt-deux mois après l'opération. Friedenwald rapporte l'observation d'un malade, qui présentait à la suite d'un traumatisme de la région occipitale des crises d'épilepsie, précédées assez longtemps à l'avance de photopsies et de chromopsies. Les sensations giratoires sont encore une variété d'aura au cas d'épilepsie généralisée consécutive à un traumatisme occipital.

Lorsque l'aura est, comme dans les cas que nous venons de mentionner, en rapport rationnel et direct avec les reliquats de la blessure initiale, il ne saurait y avoir de doute sur le siège de la trépanation. Les choses ne sont malheureusement pas toujours aussi simples en clinique; et le chirurgien peut être embarrassé lorsqu'il existe plusieurs cicatrices au niveau du cuir chevelu ou lorsqu'il ne subsiste qu'une cicatrice minime ou insignifiante. C'est alors qu'il faut s'attacher à trouver une aura et, pour ce, faire multiplier les exa-

mens. Si on à la chance de découvrir cette précieuse indication, elle aura plus de valeur que n'importe quelle cicatrice; dans le cas contraire, le chirurgien devrait se résigner à trépaner au siège du traumatisme initial. Peugniez relate l'histoire fort intéressante d'un malade chez lequel deux traumatismes avaient laissé des traces sur la voûte crânienne, l'un vers le milieu de l'occipital, l'autre à la partie supérieure du pariétal droit. D'autre part les crises n'ayant nullement le caractère de l'épilepsie partielle, on se demandait où l'on devait trépaner. En pressant le malade de questions, on finit par obtenir un renseignement capital du cerveau de cet homme devenu presque totalement idiot; il éprouvait avant chaque attaque des douleurs dans le membre supérieur gauche. La dure-mère; épaissie, qui adhérait au pariétal droit et à la pie-mère, fut réséquée; la guérison ne s'était pas démentie un seul instant dix-sept mois après l'intervention. Cette observation résume à elle seule l'importance considérable de l'aura dans les cas d'épilepsie généralisée, relativement nombreux dans la littérature chirurgicale!

III. — Équivalents épileptiques.

On donne le nom d'équivalents épileptiques à des troubles moteurs, sensitifs, sensoriels ou psychiques, que l'on observe dans certains cas d'épilepsie idiopathique en dehors des accès convulsifs qui constituent l'expression la plus éclatante du mal comitial. En d'autres termes, ce sont, suivant la dénomination de Pitres, des « accès larvés d'épilepsie », ou mieux des « équivalents cliniques des accès épileptiques complets ». On considère dans les traités classiques que de tels accidents appartiennent en propre à l'épilepsie essentielle.

Blandin, dans sa thèse récente, émet bien l'hypothèse que des troubles semblables peuvent exister au cours de l'épilepsie traumatique; mais il n'en donne aucune preuve, « le nombre de ces observations étant, dit-il, trop restreint ».

Nous avons été frappé, en relisant nos observations prises absolument au hasard, de la fréquence des équivalents épileptiques; nous les trouvons mentionnés dans un cinquième des cas d'épilepsie traumatique. Ils peuvent se manifester bien avant l'apparition des accidents convulsifs ou bien alterner avec eux, les précédant dans d'autres circonstances de quelques heures ou de quelques minutes. On peut d'ailleurs observer tous les intermédiaires entre l'*absence*, la plus légère durant à peine quelques secondes, et la perte de connaissance absolue suivie d'un profond sommeil. Les absences sont exactement analogues à celle du mal comitial : chez un malade de

Chipault, avant qu'aucun phénomène convulsif ne se fût manifesté, l'enfant devenait triste et égaré pendant une heure ou deux ; il vaquait néanmoins à ses occupations sans s'en rendre compte et il oubliait ensuite ce qu'il avait fait; ce fut seulement deux mois après que survint une crise d'épilepsie généralisée des plus nettes. Dans un autre cas; les crises revenaient une fois chaque jour et dans l'intervalle de chacune d'elles en notait d'innombrables petites absences : les yeux se déviaient en haut et le malade perdait connaissance pendant une seconde. Les étourdissements constituent une des variétés de l'absence; ils étaient très fréquents dans un fait rapporté par Keen. La pâleur ou la congestion transitoire de la face accompagnent souvent ces formes d'équivalents épileptiques. Les vertiges acquièrent parfois une telle intensité que tout travail intellectuel devient impossible.

Un soldat opéré par Chavasse présentait, trois ans et demi après une chute importante, des crises nerveuses, débutant par des troubles de la vue, suivis de perte de connaissance; ces crises n'étaient accompagnées le plus souvent d'aucun spasme convulsif; un état semi-comateux et une tendance invincible au sommeil terminaient chacune des crises.

Nous pouvons donc nous rendre compte à la lecture de ces faits que tous les intermédiaires sont possibles comme intensité entre les équivalents épileptiques. On pourrait d'ailleurs multiplier théoriquement leurs différentes modalités et les retrouver en clinique; il nous suffira de citer pour mémoire des fourmillements isolés dans un segment de membre, des picotements, des sensations de froid ou d'arrachement dans les doigts, des accès de somnolence invincible, des spasmes vibratoires, et enfin des formes douloureuses revêtant l'aspect de la migraine ophtalmique.

Ce serait une erreur grossière de considérer les équivalents épileptiques comme l'apanage de l'épilepsie essentielle; et, si nous les avons décrits aussi longuement, c'est parce qu'ils acquièrent dans certaines conditions une valeur réelle au point de vue des indications chirurgicales.

Nous savons en effet que cette manifestation est une « attaque d'épilepsie larvée », qu'elle est déterminée par une excitation corticale, minime à vrai dire, mais dont la précision constante en fait un signe de localisation indéniable. Dans les cas où l'épine irritative siège dans une zone tolérante, les équivalents ne donneront évidemment pas de renseignements bien précis; mais il n'en est heureusement pas ainsi dans les nombreux cas où la lésion siège au niveau d'un centre moteur sensitif, sensoriel ou psychique. L'équivalent

possède dans ces conditions une signification aussi importante que l'aura; c'est sa constatation qui permet au chirurgien de localiser exactement le siège des lésions. Dans ces observations que nous avons relatées, nous voyons en effet l'équivalent psychique être synonyme d'une perturbation dans le domaine des lobes frontaux, l'équivalent moteur ou sensitif synonyme d'une excitation de la zone rolandique ou du lobule paracentral; quant aux équivalents sensoriels, les plus fréquents de tous sont des troubles oculaires, d'origine corticale, qui sont sous la dépendance d'une lésion de la partie postérieure des lobes occipitaux, et sur la nature desquels nous aurons l'occasion d'insister ultérieurement.

Nous avons examiné les renseignements précieux que le chirurgien était en droit de tirer de l'étude de l'épilepsie. Nous voulons, avant d'étudier les autres symptômes, mentionner un procédé clinique qui, suivant certains auteurs, pourrait contribuer au diagnostic de la nature de l'épilepsie.

Vidal, de Périgueux, avait pensé que le nitrite d'amyle en inhalations permettrait de diagnostiquer l'épilepsie essentielle de l'épilepsie symptomatique. Il avait en effet remarqué que le nitrite d'amyle, vaso-dilatateur puissant, arrêtait le plus souvent les crises d'épilepsie généralisée : ce qui rendait probable leur origine anémique; tandis qu'au contraire le même agent les provoquait chez des malades atteints d'épilepsie symptomatique, fait qui semblait démontrer l'origine congestive de ces accès. Cette méthode de diagnostic donna à Chipault quelques résultats intéressants, qui furent confirmés par lui de la manière suivante : le chloroforme, agent anémiant, devait théoriquement provoquer des accès quand l'épilepsie relevait d'un état anémique de l'encéphale; il devait les atténuer ou les faire disparaître dans les cas les plus rares où elles reconnaissent une cause congestive. Or, Chipault a constaté que, dans certains cas d'épilepsie généralisée consécutive à des traumatismes crâniens infantiles, le nitrite d'amyle agent vaso-dilatateur provoquait les accès et le chloroforme les calmait. Il semble logique à cet auteur de voir dans l'apparition des crises la traduction des poussées congestives du côté de l'encéphale.

Si les résultats de cette méthode d'investigation étaient presque constants, le chirurgien trouverait évidemment là un précieux auxiliaire. Il n'en est malheureusement pas ainsi. Pitres, à la suite de nombreuses observations, est arrivé à conclure que le nitrite d'amyle n'avait pas la valeur seméiologique précise que Vidal tendait à lui attribuer par ses recherches, puisque d'une part il lui était possible de déterminer l'explosion de convulsions chez des sujets purement

hystériques et que d'autre part il ne déterminait pas toujours d'accès convulsifs chez des sujets porteurs de lésions encéphaliques grossières, voire de tumeurs cérébrales. Nous avons nous-même observé récemment des accès d'épilepsie jacksonienne chez un malade atteint d'un abcès du cerveau; à plusieurs reprises nous avons essayé de nous servir du nitrite d'amyle pour reproduire les crises et jamais nous n'avons pu y parvenir.

Dans les cas où on aurait affaire à des formes d'épilepsie généralisée, il ne serait pas sans intérêt de tenter l'épreuve du nitrite d'amyle. Si on déterminait une crise, ce serait un sérieux appoint en faveur de phénomènes congestifs, et par conséquent de l'épilepsie symptomatique; au cas contraire, il faudrait se garder de conclure à l'épilepsie essentielle, puisque nous avons vu que cette réaction peut faire défaut dans bien des cas d'épilepsie symptomatique.

2° CÉPHALÉE

Bien que la céphalée n'ait pas, en tant que symptôme, une valeur aussi considérable que l'épilepsie jacksonienne, il n'en est pas moins vrai qu'elle est extrêmement fréquente, puisque nous la trouvons mentionnée dans un tiers de nos observations.

Nous n'envisagerons pas ici la céphalée, qui est une ou associée à des signes beaucoup plus importants; dans ce cas elle figure au second plan de l'histoire clinique, et n'est en somme qu'une manifestation de l'état de souffrance de l'encéphale. Sa guérison est intimement liée à la disparition de la cause qui produit les accidents, dont elle n'est que la conséquence. Pour prendre un exemple entre plusieurs, il est fréquent de voir la céphalalgie précéder ou suivre un accès d'épilepsie symptomatique.

La céphalée isolée, existant en dehors de tout autre signe, est beaucoup plus importante à étudier. Son apparition est, comme tous les signes des traumatismes anciens, extrêmement variable. Sans cause appréciable, elle s'installe peu à peu, compatible au début avec une existence presque normale; puis elle acquiert dans certains cas une acuité telle que le malade, si on n'intervient pas, devient un infirme incapable du moindre travail intellectuel. Elle peut être diffuse; mais, dans la majorité des cas, elle est fixe avec un maximum douloureux au niveau de la cicatrice; la pression du doigt exercée en cet endroit produit une douleur élective comme en témoignent de nombreuses observations. Un des caractères les plus significatifs de la céphalalgie consécutive aux traumatismes crâniens est d'être rebelle à tous les traitements médicaux; les antispasmodiques, les

antinévralgiques, les médicaments vaso-constricteurs ou vaso-dilatateurs ne peuvent absolument rien contre elle.

La céphalée correspond-elle à une lésion anatomique précise? Nous ne le pensons pas, car si nous cherchons à nous faire une opinion d'après ce que l'on observe au cours d'opérations pratiquées uniquement pour remédier à cet accident, nous trouvons soit des téguments cicatriciels adhérents au périoste, soit une ostéite condensante, soit un pincement ou un épaississement de la dure-mère, soit enfin une hypertension plus ou moins considérable du liquide céphalo-rachidien. Il faut cependant reconnaître qu'un épaississement limité de la boîte crânienne et surtout une ostéite en évolution sont de beaucoup les causes les plus fréquentes.

Dans les cas où la céphalée est associée à d'autres symptômes, tels que l'épilepsie, une hémiplégie ou une monoplégie, les indications chirurgicales ne sont pas discutables, il faut intervenir et d'emblée avoir recours à la trépanation.

Il n'en est pas de même pour les faits de céphalée isolée que nous envisageons dans ce chapitre. Bien que la trépanation ne soit pas une opération grave, c'est une opération sérieuse et il faut tenir compte de ce que la céphalée est un symptôme purement subjectif, qui ne saurait dans aucun cas avoir la valeur d'un signe organique, dont la constatation est rigoureusement à l'abri de l'appréciation personnelle du malade.

Il sera donc indispensable, avant de proposer au malade une intervention importante, d'essayer un traitement médical, ou, s'il reste sans effet, des opérations palliatives. L'incision cruciale du cuir chevelu, ou la libération des adhérences au périoste ont donné dans quelques cas des guérisons définitives. La ponction lombaire donne parfois des améliorations temporaires ou définitives; et nous essaierons d'en apprécier ultérieurement la valeur thérapeutique. Lorsque ces divers traitements seront demeurés sans effet, la céphalée acquiert presque par sa ténacité la valeur d'un signe organique ou d'un signe de localisation; elle est alors justiciable d'une trépanation à l'endroit où s'est effectué le traumatisme. Une observation de Terrillon nous semble résumer à merveille les indications chirurgicales de la céphalée. Des douleurs de tête d'abord modérées s'étaient manifestées après un traumatisme cranien, puis elles furent extrêmement violentes, tendant à devenir continues, elles empêchaient tout sommeil et amenèrent rapidement un état général inquiétant. Les médications furent des plus variées; le malade suivit en outre, sans résultats, un traitement au bromure de potassium. Les téguments furent incisés une première fois jusqu'au périoste,

puis une seconde fois d'une façon beaucoup plus large; malgré ces essais thérapeutiques différents, la céphalée prédominait toujours à gauche donnant la sensation d'une constriction violente du cerveau.

Devant les résultats négatifs de ces interventions palliatives, le malade réclama une nouvelle opération. Deux couronnes de trépan firent constater un épaississement très marqué de la boîte crânienne au niveau du traumatisme ancien. La dure-mère incisée donna issue à une certaine quantité de liquide céphalo-rachidien. La guérison fut complète; le malade, revu un an après son opération, avait pu reprendre ses occupations, comme par le passé.

3° TROUBLES MENTAUX ET INTELLECTUELS

Les troubles de cette nature, fort bien traités dans une thèse récente [1], intéressent davantage les experts et les médecins aliénistes, lorsqu'ils existent à l'exclusion de tout autre symptôme.

Chez les jeunes enfants, un traumatisme crânien peut déterminer un arrêt du développement cérébral, dont la conséquence lointaine sera, selon le degré, l'idiotie ou l'imbécilité; chez l'adulte les manifestations cliniques sont des plus variables : tantôt, en dehors de tout délire, c'est la dégénérescence mentale, d'origine traumatique, exactement superposable à la dégénérescence héréditaire et les nombreuses *lacunes* qui en résultent, fort bien mises en lumière par M. Thoinot dans ses leçons professées à la Faculté de Médecine, et remarquablement étudiée dans les mémoires de Christian et de Dubuisson. Dans ces conditions, le malade qui en est atteint ne peut, comme l'a dit Picqué dans une leçon clinique encore inédite, être considéré comme un véritable aliéné : il n'est qu'en imminence d'aliénation mentale, comme tous les dégénérés héréditaires.

Quant aux troubles mentaux d'origine traumatique, ils peuvent être précoces ou tardifs. Les premiers appartiennent à l'histoire des traumatismes récents et ne sauraient nous occuper ici. Quand ils sont tardifs, ils se présentent sous 3 formes cliniques : la paralysie générale, la démence traumatique, et l'épilepsie générale avec troubles mentaux.

Il y a donc lieu de distinguer ces troubles mentaux et intellectuels, qui conduisent le malade à l'asile, et que nous laisserons systématiquement de côté, parce qu'ils échappent à notre observation dans les hôpitaux, des troubles analogues *associés* aux différents symptômes de localisation, beaucoup plus fréquents qu'on ne pourrait le penser

1. Thèse de Violet, *loc. cit.*, p. 1.

et qui peuvent dans une certaine mesure bénéficier d'une intervention chirurgicale.

En effet, nous trouvons dans nos observations un certain nombre de cas dans lesquels les troubles de la mémoire sont plus ou moins accentués; un état de dépression a été noté dans une dizaine d'observations; quant aux phénomènes d'excitation, ils ne seraient pas moins fréquents, puisque nous les trouvons relatés dans une douzaine d'observations.

Ces symptômes sont le plus souvent associés à des crises d'épilepsie, à des accidents paralytiques divers, à une céphalée intolérable.

Dans leur pathogénie, nous devons attacher la plus grande importance aux troubles mentaux précoces, que nous avons signalés plus haut.

En général, ils apparaissent au bout de quelques semaines et quelquefois tellement légers qu'ils passent facilement inaperçus; ils traduisent toujours des lésions de la substance cérébrale, qui peuvent s'étendre par la suite et amener la série des accidents que nous avons groupés dans ce chapitre. C'est l'opinion qu'a soutenue Violet dans sa thèse, et dans sa leçon clinique M. Picqué. Chez un de ses opérés, nous surprenons des troubles de la mémoire extrêmement légers, pour ainsi dire en formation; c'est sans doute là le début de symptômes qui pourront devenir dans la suite beaucoup plus accentués. Ce malade, après guérison d'un traumatisme considérable de la région frontale, présentait une amnésie, décelable seulement par un examen minutieux et portant davantage sur les faits anciens que sur les *faits récents*.

Quels sont les résultats que peut espérer le chirurgien, grâce à la trépanation? Nous avons noté une amélioration considérable dans la plupart des observations; la guérison complète est loin d'être exceptionnelle, même dans des cas qui paraissaient désespérés. Pour ne citer qu'un exemple entre plusieurs, Cras, de Brest, rapporte l'histoire d'un traumatisme crânien qui pendant trente ans n'avait donné lieu à aucun trouble des facultés intellectuelles; puis progressivement se manifesta un affaiblissement de la mémoire et de l'intelligence associé à des signes de localisation. Pendant huit ans, ces symptômes allèrent en s'accentuant; la mémoire déclinait de jour en jour; le malade ne pouvait plus ni lire ni écrire; il n'avait plus la notion du temps : en un mot la vie végétative existait seule. Presque aussitôt après l'intervention le réveil des fonctions avait été rapide; deux mois après l'opéré avait repris la direction de ses affaires, qu'il avait totalement négligées depuis cinq ans. Un an après l'opération, les résultats ne s'étaient pas démentis.

Il ne faudrait pas croire que ce résultat remarquable soit un fait isolé. Nous trouvons, en effet, dans d'autres observations, la mention suivante : « Le malade est incapable depuis longtemps de se livrer à aucun travail; la guérison est telle après l'opération qu'il lui est possible de reprendre ses occupations comme par le passé ».

C'est dire que les troubles intellectuels et mentaux, associés à tout autre symptôme, peuvent bénéficier d'une intervention chirurgicale, et qu'il est permis d'espérer, sinon des résultats aussi brillants que celui de Cras, du moins des améliorations très notables, comme dans la plupart des autres observations.

4° PARALYSIES

Les paralysies organiques, consécutives aux traumatismes anciens du crâne, constituent les signes les plus importants en ce qui concerne les indications chirurgicales.

Si dans certains cas une crise d'épilepsie partielle peut être la conséquence d'une irritation de voisinage de la zone rolandique, il est beaucoup plus exceptionnel qu'il en soit de même pour les paralysies organiques, quelle que soit leur variété.

On peut observer des paralysies motrices, sensitives ou sensorielles. Elles n'ont pas toutes la même valeur pour décider d'une intervention chirurgicale, et nous étudierons chemin faisant leur importance respective.

I. — Paralysies motrices.

Les paralysies de cette nature sont très fréquentes (25 p. 100 de nos observations) et se rencontrent dans trois conditions différentes.

Dans une première catégorie de faits, des accidents parétiques se manifestent au moment même du traumatisme ; ils demeurent longtemps stationnaires, puis s'accentuent peu à peu. Dans d'autres circonstances la paralysie se produit dans les heures qui suivent l'accident, mais elle ne tarde pas à disparaître totalement; puis, quelquefois longtemps après, elle réapparaît de nouveau. Il est enfin un assez grand nombre d'observations, dans lesquelles aucune paralysie n'est mentionnée au moment même ou dans les heures qui suivent le traumatisme initial; les accidents parétiques ou paralytiques se manifestent un temps fort variable après la disparition complète de tous les autres phénomènes initiaux. Il existe à cet égard des observations remarquables : le malade de Cras était resté trente ans sans présenter le moindre accident.

Nous devons d'ailleurs distinguer dans cette troisième catégorie les faits certainement plus nombreux dans lesquels des accidents d'épilepsie symptomatique surviennent soit avant, soit après l'apparition des phénomènes paralytiques. Il existe là une association des deux symptômes; mais les paralysies ne sont pas ici une conséquence directe des manifestations convulsives.

Il est possible de rencontrer isolées ou associées une monoplégie brachiale crurale, une paralysie du facial inférieur. Quant aux paralysies d'origine corticale du glosso-pharyngien et du grand hypoglosse, consécutives à des traumatismes du crâne, nous n'en avons trouvé aucun exemple certain dans la littérature médicale. Étant donnée la bilatéralité de ces centres, il n'existe que des troubles fonctionnels insignifiants au début; ils disparaissent rapidement par suppléance du centre demeuré intact et par adaptation de l'organe fonctionnellement altéré. Il en est presque de même s'il existe une lésion de l'opercule rolandique, centre de l'articulation des mots; la dysarthrie ne persiste guère longtemps, par suite de l'adaptation rapide et progressive de l'organe.

Ce sont là des faits de localisation exceptionnels que nous citons pour mémoire; ils sont beaucoup moins utiles à connaître dans leurs moindres détails que l'hémiplégie dans ses différentes modalités.

On peut observer tous les intermédiaires entre la parésie d'un groupe musculaire quelconque et l'hémiplégie la plus complète; mais, pour que ce symptôme ait une valeur de localisation indéniable, il est nécessaire que les accidents paralytiques soient constants d'un jour à l'autre, qu'ils ne s'amendent ou ne s'aggravent que progressivement, que leur évolution ait enfin une certaine durée. Nous savons en effet qu'il est possible de voir des accidents semblables se produire après une crise d'épilepsie; mais leur valeur ne saurait être aussi grande, puisqu'il n'est pas exceptionnel de voir ces paralysies varier comme localisation d'une crise à l'autre, et ne pas correspondre toujours exactement aux territoires des muscles atteints de convulsions; de plus elles sont consécutives à une forte crise ou à une série de crises; elles disparaissent rapidement, du moins au début, puisqu'elles ont la signification d'un *épuisement* des grandes cellules de l'écorce cérébrale.

On est plus souvent en présence d'une paralysie flasque que d'une paralysie spasmodique; cette distinction est plus apparente que réelle, puisque, si on laissait évoluer une hémiplégie flasque, on aurait les plus grandes chances pour retrouver dans la suite son malade spasmodique. La liste serait longue des troubles trophiques les plus divers qui se rencontrent à cette période; il nous suffira de

citer les œdèmes, l'atrophie musculaire avec toutes ses conséquences, l'augmentation de la température locale, les escarres, etc.

Si la constatation d'une manifestation paralytique est évidente, il est souvent plus difficile de la rapporter à sa véritable cause; nous savons en effet que tout individu qui a subi un traumatisme crânien demeure exposé plus ou moins longtemps après l'accident initial à des accidents, soit organiques, soit hystériques. Une des manifestations les plus habituelles de la névrose est, dans cet ordre de complications, l'hémiplégie flasque ou spasmodique, pouvant simuler, à première vue, une hémiplégie liée à une lésion anatomique grossière.

C'est dire tout l'intérêt que comporte le diagnostic entre l'hémiplégie organique de nature traumatique et les symptômes similaires de l'hystéro-traumatisme, puisque les accidents névropathiques constituent une contre-indication opératoire absolue. Ces malades sont en effet rapidement guéris par la suggestion à l'état de veille; tandis qu'une intervention chirurgicale inopportune aurait pour résultat de rompre encore davantage leur équilibre intellectuel déjà si instable.

On insiste généralement dans les classiques sur la facilité qu'il y a à reconnaître une manifestation hystérique quelconque, grâce aux stigmates caractéristiques de la névrose. Eh bien! ce serait une erreur de penser que l'hystérique est un individu qui a toujours un passé nerveux héréditaire ou personnel très chargé, qu'il a présenté des crises de nerfs, et surtout qu'il possède des stigmates dont les plus constants seraient une hémianesthésie sensitivo-sensorielle, l'abolition du réflexe pharyngé, etc. Les hystériques sont des malades suggestionnables au plus haut point; ceux que l'on rencontre habituellement dans les services ont été hospitalisés ailleurs et, plus ils ont été examinés en détail par des neurologistes différents, plus ils possèdent au complet les stigmates de la névrose.

M. Babinski affirme n'avoir jamais rencontré aucun des signes auxquels on donne le nom de stigmates, chez tous les hystériques avérés, qui étaient venus le consulter chez lui *pour la première fois* et *qui ne s'étaient jamais adressés à un autre médecin.* M. Babinski donne un excellent argument en faveur de ce qu'il avance; il lui a été possible en quelques examens de suggestionner à des hystériques tous les stigmates de la névrose, alors qu'ils n'en présentaient aucun quelques jours auparavant.

Si donc le diagnostic de l'hystérie est évident chez une certaine catégorie de malades hospitalisés de temps à autre dans des services différents, il n'en est pas de même chez des individus qui, avant

leur traumatisme, n'avaient jamais été malades, n'ayant peut-être comme tout passé pathologique que des antécédents héréditaires nerveux qu'ils peuvent fort bien ignorer.

Nous avons récemment observé dans le service de notre maître le docteur Picqué un malade qui avait subi un violent traumatisme de la région rolandique gauche; une aphasie presque immédiate en était résulté et nous aurions infailliblement conclu à la présence d'une esquille ou d'un caillot exerçant une compression sur la troisième circonvolution frontale, si un examen minutieux ne nous avait révélé la nature névropathique des accidents. Ce blessé n'était cependant pas un hystérique avéré; il ne donnait pas grands renseignements sur ses antécédents héréditaires. Mais il affirmait n'avoir jamais eu de crises de nerfs étant enfant, n'avoir pas uriné tard au lit; il ne présentait ni abolition du réflexe pharyngé ou cornéen, ni rétrécissement du champ visuel ou du champ auditif; on ne décelait chez lui aucune trace d'hémianesthésie sensitive. Le seul trouble que nous ayons pu trouver chez lui fut une hémianesthésie sensorielle de la muqueuse linguale. Il faut avouer que c'était bien peu pour conclure à l'hystérie et nous n'aurions sans doute pas formulé de telles conclusions si nous n'avions trouvé chez notre malade tous les caractères de l'aphasie hystérique, que nous étudierons en nous occupant de paralysies sensorielles.

Si nous nous sommes un peu étendu sur l'hystérie, c'est pour bien montrer qu'il ne faut pas trop compter sur les stigmates pour établir le diagnostic de la nature des accidents paralytiques. C'est surtout sur l'examen minutieux des caractères particuliers aux deux formes d'hémiplégie que l'on devra se baser pour dire : l'hémiplégie hystérique n'est pas justiciable du trépan, tandis que la trépanation est le seul traitement de l'hémiplégie traumatique organique.

C'est à M. Babinski que l'on doit d'avoir mis en lumière la plupart des symptômes qui différencient l'hémiplégie organique de l'hémiplégie hystérique. Leur valeur est tellement grande, en ce qui concerne le diagnostic et les indications chirurgicales, qu'il nous paraît intéressant de les résumer en quelques lignes.

1° Chez les hémiplégiques organiques, la paralysie est nettement limitée à un côté du corps, tandis qu'il n'en est pas toujours ainsi chez les hystériques, notamment en ce qui concerne la face où les troubles sont généralement bilatéraux.

2° La paralysie organique atteint les mouvements volontaires conscients, ainsi que les mouvements involontaires ou subconscients; de là résultent les deux phénomènes décrits par M. Babinski et

dénommés, l'un le signe du peaucier (absence de contraction du peaucier du côté atteint quand le malade ouvre la bouche avec rapidité); l'autre flexion combinée de la cuisse et du tronc. Les mouvements volontaires inconscients ou subconscients ne sont nullement troublés chez les hystériques; il en résulte l'absence du signe du peaucier et l'absence de la flexion combinée de la cuisse et du tronc.

3° La langue est en général légèrement déviée du côté paralysé chez les organiques, tandis que la déviation chez les hystériques peut être très prononcée on encore s'opérer du côté opposé à la paralysie.

4° Il existe, principalement au début des hémiplégies organiques, de l'hypotonicité musculaire qui peut se traduire à la face par l'abaissement du sourcil, etc., et au membre supérieur par le phénomène de la « *flexion exagérée* » de l'avant-bras. L'hémiplégie hystérique ne comporte pas trace d'hypotonicité musculaire. Quand il existe de l'asymétrie faciale, on peut reconnaître qu'elle est due non à de l'hypotonicité musculaire, mais à du spasme; le signe de la flexion exagérée de l'avant-bras fait défaut.

5° Chez les organiques, les réflexes tendineux et les réflexes osseux sont souvent troublés dès le début. Ils peuvent être à ce moment affaiblis, abolis ou exagérés. Plus tard ils sont presque toujours exagérés et il existe dans bien des cas de la trépidation épileptoïde du pied. Il n'y a aucune modification des réflexes tendineux ou osseux chez les hystériques; la trépidation épileptoïde vraie du pied fait défaut.

6° Les réflexes cutanés sont généralement troublés : affaiblissement ou abolition des réflexes abdominal et crémastérien. Le mouvement réflexe des orteils consécutif à l'excitation de la plante du pied subit ordinairement une inversion dans sa formule; les orteils, au lieu de se fléchir, s'étendent sur le métatarse. C'est le signe de Babinski, qui se produit à toutes les périodes de l'hémiplégie organique. — Aucun trouble des réflexes ni abdominal ni crémastérien au cours de l'hémiplégie hystérique; le phénomène des orteils fait défaut; le mouvement réflexe consécutif à l'excitation de la plante du pied ne subit pas d'inversion.

7° La forme de la contracture organique a un aspect particulier, qui ne peut être reproduit par une contraction volontaire des muscles, tandis que la forme de la contracture hystérique peut être reproduite par une contraction volontaire des muscles.

8° L'évolution d'une hémiplégie organique est régulière; la contracture succède à la flaccidité; l'amélioration est progressive; la paralysie n'est pas sujette à des alternatives en bien ou en mal. — L'évolution d'une hémiplégie hystérique est bien différente; elle est

capricieuse : la paralysie peut être indéfiniment flasque, comme elle peut être aussi spasmodique dès le début. Les troubles sont susceptibles de s'atténuer ou de s'aggraver alternativement, à plusieurs reprises, de se modifier rapidement dans leur intensité, ainsi que dans leur forme, de présenter des rémissions transitoires pouvant ne durer que quelques instants.

En résumé on constate chez les organiques toute une « série de signes qui sont rigoureusement indépendants de la volonté du malade », tandis qu'il est impossible de découvrir chez les hystériques un seul de ces signes, dénommés à juste titre *signes organiques*.

Si, en présence d'un hémiplégique, chez lequel, même en l'absence de stigmates de névrose, on ne peut découvrir aucun signe organique, on aura affaire à une hémiplégie névropathique qui disparaîtra rapidement par la suggestion à l'état de veille. Au contraire, si l'on découvre un ou plusieurs signes, dont les conditions de production sont indépendantes de la volonté du patient, on sera en droit de conclure à une hémiplégie organique, justiciable de la trépanation. Ces faits ont d'autant plus d'importance qu'il peut se présenter dans la pratique des cas fort embarrassants. C'est ainsi qu'un traumatisme crânien peut donner lieu chez un névropathe à une hémiplégie organique; les associations de ce genre sont loin d'être exceptionnelles et d'ailleurs bien connues des neurologistes. C'est alors dans la constatation des signes organiques seuls qu'on trouvera des indications chirurgicales formelles.

Il résulte de tous ces faits que l'hémiplégie organique consécutive aux traumatismes anciens du crâne correspond dans la grande majorité des cas à une localisation précise des lésions au niveau de la zone sensitivo-motrice de l'écorce cérébrale. La cause des accidents paralytiques est des plus variables; il est en effet possible d'observer la compression des centres par une hyperostose ou la présence d'un hématome transformé secondairement en kyste; l'épaississement limité des méninges peut aboutir au même résultat; il est enfin des observations dans lesquelles l'attrition de la substance cérébrale au moment de l'accident a déterminé ultérieurement un ramollissement localisé du cortex, puis une cicatrice.

Si l'hémiplégie est une des indications les plus précieuses pour intervenir chirurgicalement, cela ne veut pas dire que la guérison soit certaine dans tous les cas. On comprend facilement, étant donnée la diversité des causes anatomiques, que l'hémiplégie ait pu disparaître totalement, s'il s'agissait d'une compression étroite du cortex; mais les résultats peuvent fort bien ne pas être aussi brillants si

l'on trouve une lésion importante de la substance cérébrale. Comme il est absolument impossible, avant d'avoir trépané, de préjuger de la nature des lésions, il sera nécessaire de prévenir le malade que les résultats d'une opération, inoffensive par elle-même dans tous les cas, sont uniquement subordonnés à l'étendue et au degré des lésions anatomiques.

Sans doute, plus vite on interviendra après le début d'une paralysie flasque, plus les chances de succès seront nombreuses. Nous trouvons cependant des observations dans lesquelles la trépanation a été pratiquée longtemps après le début des accidents et qui ont été suivies d'une amélioration considérable. Il ne faut donc pas refuser systématiquement le bénéfice d'une opération à un malade dont les manifestations paralytiques seraient déjà anciennes.

Quant aux phénomènes spasmodiques, ils sont considérés par beaucoup d'auteurs comme la traduction de la dégénérescence sclérreuse du faisceau pyramidal; c'est là, à notre avis, une proposition beaucoup trop absolue, car il existe, en dehors des phénomènes névropathiques, des faits indéniables de contractures curables. Nous examinerons plus en détail ces faits, lorsque nous étudierons les contre-indications; nous pouvons toutefois affirmer dès maintenant que les contractures ne reconnaissent pas une cause univoque : la sclérose. S'il en était autrement, il n'y aurait aucune guérison possible, puisque la modification d'un tissu de sclérose cérébrale est chose impossible.

Les chances de succès définitif seront évidemment moins nombreuses dans ces conditions; mais les malades pourront néanmoins bénéficier dans une mesure plus ou moins large d'une intervention chirurgicale.

II. — Paralysies sensitives.

Nous serons bref sur les paralysies de cette nature; puisque les troubles de la sensibilité sont presque toujours associés à une paralysie motrice, leur valeur pour localiser une lésion cérébrale est moins grande, la zone sensitive étant plus étendue que la zone motrice. Ce sont surtout là des symptômes d'observation pure, qui intéressent médiocrement le chirurgien. De deux choses l'une, ou bien les troubles de sensibilité sont associés aux troubles de la motilité et les indications chirurgicales sont celles des paralysies motrices traumatiques; ou bien, dans les cas tout à fait exceptionnels où ils existeraient en dehors de toute paralysie motrice, les accidents ne seraient pas suffisants pour justifier une opération.

En présence de manifestations cérébrales, reliquats d'un traumatisme, il ne faut cependant rien négliger pour porter un diagnostic de localisation aussi précis que possible. Aussi les troubles de la sensibilité devront-ils toujours être recherchés soigneusement; c'est un point qui a été souvent négligé dans presque tous les traumatismes de la région rolandique publiés, et nous aurions été fort embarrassé pour les décrire, si nous n'avions trouvé quelques très rares observations dans lesquelles les troubles de la sensibilité étaient mentionnés au complet.

Les troubles de la sensibilité d'origine corticale ont pour caractères de porter sur les différents modes de la sensibilité; il existe une perturbation de la sensibilité au tact, à la piqûre, et aux sensations thermiques. La nature de ces modifications est d'ailleurs tout à fait variable, puisque l'analgésie peut aussi bien se rencontrer que l'hyperalgésie ou l'hypoalgésie : ce sont là des questions de degré. Mais, ce qu'il est indispensable de retenir, c'est qu'il existe dans la plupart des cas des modifications de tous les modes de la sensibilité. Cette notion a son importance, puisque les troubles sensitifs ont un tout autre caractère au cours de l'évolution d'une hémiplégie hystérique; on est en présence d'une hémianesthésie partielle segmentaire ou insulaire, sans aucune espèce de fixité, ne portant souvent pas sur les trois modes de la sensibilité. Tandis que les troubles de sensibilité hystérique n'occasionnent jamais de signes fonctionnels notables, les anesthésies organiques sont au contraire toujours fixes, parfois gênantes, plus rarement douloureuses, accompagnées de sensations de contusion ou de brûlure. C'est par la précision des caractères qui lui sont particuliers que l'on pourrait distinguer les troubles de la sensibilité dus à une lésion de la zone rolandique de la dissociation syringomyélique qui s'observe au cours de certaines affections médullaires : les malades conservent la notion du contact des objets, mais il leur est impossible de distinguer la nature des sensations thermiques.

Il existe encore une variété de troubles sensitifs qui pourrait permettre de contribuer au diagnostic d'une lésion de la zone rolandique : c'est l'impossibilité de reconnaître les objets d'après les seules indications du toucher, autrement dit la perte de la perception stéréognostique. Chez un individu normal, le sens stéréognostique résulte d'une synthèse psychique des sensibilités sensitives aussi bien superficielles que profondes; autrement dit l'impossibilité de percevoir, les yeux fermés, la forme d'un objet est intimement liée « à l'abolition des idées commémoratives tactiles fournies par cet objet » (Nimier). La disparition de ce sens produit une paralysie

tactile et cet état particulier a été très heureusement comparé par Flechsig à un trouble de coordination sensitive : la liaison des impressions distinctes, coexistantes ou successives fait défaut et engendre une véritable ataxie sensitive.

La perturbation du sens stéréognostique peut être facilement appréciée dans la pratique; mais il sera toujours nécessaire de contrôler les résultats obtenus du côté malade avec ceux que fournit le côté sain. En effet, les résultats ne seraient pas concluants si la notion de la forme était également altérée des deux côtés.

Dubbers, Vernicke pensent que le centre du sens stéréognostique doit siéger à la limite du tiers moyen et du tiers inférieur de la pariétale ascendante; de plus la bilatéralité du centre paraît vraisemblable, puisque les troubles se localisent exclusivement au territoire fonctionnel de l'hémisphère lésé.

Dubbers rapporte une très intéressante observation de ce genre; le malade avait été atteint, à la suite d'un traumatisme crânien, d'une paralysie à la fois motrice, sensitive, et tactile; la paralysie tactile persista pendant vingt-cinq ans, alors que les troubles moteurs et sensitifs ne tardèrent pas à régresser.

III. — Paralysies sensorielles.

Les paralysies sensorielles sont plus souvent la conséquence immédiate de fractures de la base du crâne; elles intéressent beaucoup moins le chirurgien, puisque ce sont là, si le malade survit, des paralysies dues à une altération des nerfs (section ou compression) dans une région presque inaccessible. Nous retiendrons cependant dans ce chapitre les troubles oculaires consécutifs à une lésion du centre cortical des perceptions visuelles. Les observations de ce genre sont assez nombreuses; et leur étude assez instructive pour permettre d'en tirer des déductions intéressantes en ce qui concerne les indications chirurgicales des traumatismes anciens de la région occipitale.

Trouble oculaires d'origine corticale.

Les troubles oculaires d'origine corticale s'observent dans la majorité des cas à la suite d'un traumatisme important de la région occipitale; ils sont plus rarement déterminés par contre-coup au cours d'une violente contusion du front. Ils sont soit isolés, soit associés à d'autres manifestations, dont les plus fréquentes sont des accès d'épilepsie traumatique.

Rappelons rapidement que les fibres nerveuses du nerf de la

deuxième paire, au sortir du trou optique, se rendent au chiasma qu'elles abordent par son angle antéro-externe: là elles subissent une semi-décussation, de sorte que la bandelette optique naissant de l'angle postéro-externe du chiasma contient des fibres émanant des deux moitiés homonymes des rétines droite et gauche. Les éléments constituant la bandelette optique s'éparpillent autour des centres ganglionnaires (corps genouillé externe, pulvinar, tubercule quadrijumeau antérieur). Les fibres optiques se condensent ensuite en un faisceau unique, faisceau optique intracérébral ou radiations optiques de Gratiolet. Ce faisceau occupe à son origine la partie la plus reculée du segment postérieur de la capsule interne, puis décrit une courbe qui embrasse dans sa concavité la paroi externe du prolongement occipital du ventricule latéral. Les fibres rayonnent à la manière des branches d'un éventail et viennent se terminer : les supérieures à la face interne du lobe occipital, principalement dans la partie supérieure du cunéus; les inférieures, dans la partie postérieure des deux circonvolutions temporo-occipitales, c'est-à-dire dans le lobule fusiforme et le lobule lingual; les moyennes aboutissent à l'écorce du pôle occipital. Les auteurs sont généralement d'accord pour placer dans le lobe occipital le centre cortical de la vision; les divergences commencent seulement lorsqu'il s'agit d'en préciser les limites exactes.

Il ressort de ces données anatomiques et principalement de l'entrecroisement des faisceaux dans le chiasma que les lésions destructives intéressant dans leur continuité les conducteurs optiques entre le chiasma et la rétine, amèneront la cécité complète dans l'œil correspondant, tandis que, si une lésion semblable détruit les fibres optiques entre le chiasma et l'écorce cérébrale il s'ensuivra une paralysie d'une moitié des deux rétines, et par conséquent la suppression d'une moitié du champ visuel ou hémianopsie. Ajoutons que les lésions du centre psycho-optique produisent exactement les mêmes effets que celles des conducteurs qui y aboutissent.

A la sphère visuelle proprement dite se trouvent associés quelques centres spéciaux, dont le mieux établi est le centre des images graphiques; il occupe le pli courbe et a pour fonction de percevoir, avec leur signification propre, toute une catégorie d'images visuelles : celles produites par les signes figurés qui constituent l'écriture.

Nous voyons tout le bénéfice que l'on pourrait tirer de la connaissance approfondie des signes oculaires au point de vue de la localisation exacte des lésions suivant un traumatisme de la région occipitale. Et il nous semble d'autant plus important d'insister sur ce point que le principal symptôme, l'hémianopsie d'origine corticale,

est ignorée du malade. Il sera donc indispensable de procéder à cette recherche dans les cas d'accidents cérébraux consécutifs à des traumatismes crâniens, qu'ils soient nettement occipitaux ou qu'ils n'aient laissé aucune trace visible. L'examen est toujours facile et ne nécessite pas l'emploi d'instruments spéciaux, tels que le campimètre.

L'hémianopsie d'origine corticale sera distinguée par les caractères suivants : c'est une hémianopsie homonyme, c'est-à-dire que les perceptions lumineuses sont abolies dans les deux segments droits ou dans les deux segments gauches de la rétine; en d'autres termes, c'est une hémianopsie toujours nasale d'un côté et temporale de l'autre. La lésion est toujours croisée par rapport au champ visuel perdu. Le champ visuel est ainsi coupé en deux, mais avec cette particularité que le point fixé est toujours situé dans la moitié hémiopique; cette conservation de la vision centrale tient sans doute à ce que le faisceau maculaire est en relation avec les deux hémisphères; elle nous explique pourquoi le malade n'a aucune conscience de son infirmité. L'acuité visuelle conservée est un des principaux caractères de l'hémianopsie homonyme.

Le fond d'œil est normal et il n'existe aucune modification des réflexes oculaires, puisque l'arc réflexe dont le centre est au niveau du relai ganglionnaire demeure intact.

Les observations d'hémianopsie corticale homonyme dues à un traumatisme crânien sont assez nombreuses; nous citerons, entre autres, celles de Friedenwald (plaie perforante de la région occipitale droite suivie d'hémianopsie homonyme gauche); de Nettleship (violent coup de bâton au niveau de la partie postérieure gauche de l'occipital suivi d'hémianopsie homonyme droite, une dépression existait au point où avait porté le traumatisme).

On peut encore se trouver en présence d'hémianopsie incomplète d'origine corticale; le plus léger degré d'hémianopsie est réalisé lorsque le malade ne peut percevoir les couleurs : c'est l'hémiachromatopsie. Gelpke eut l'occasion d'observer un homme, chez lequel une fracture comminutive de la moitié gauche de l'occipital avait déterminé une hémianopsie visuelle droite absolue; la moitié gauche du champ visuel n'était pas normale, puisqu'il existait une alexie motrice pour les couleurs, en rapport sans doute avec des lésions plus superficielles que celles du côté opposé. Enfin il peut exister deux lacunes symétriques et homonymes, témoignant d'une lésion minime et bien localisée; témoin l'observation de van Eyk (hémianopsie partielle daus les parties inférieures des champs visuels droits); mais ce sont là des formes d'hémianopsie tout à fait rares.

Le diagnostic est sans doute difficile entre une lésion corticale et une lésion d'une bandelette optique, qui donne lieu à la même variété d'hémianopsie; néanmoins le voisinage du pédoncule cérébral et des nerfs oculaires donne souvent lieu à une hémiplégie croisée par rapport à la lésion ou à une paralysie oculaire. Le fond d'œil est normal, seulement au début, car l'atrophie descendante d'une partie de la bandelette lésée ne tarde pas à entraîner une décoloration de la papille. Enfin on note une absence de réaction à la lumière dans l'éclairage latéral de chacune des moitiés homonymes hémianopsiques. La présence de ce signe, décrit par Vernike, s'explique facilement par l'interruption de l'arc réflexe, la lésion étant située dans ce cas entre la rétine et le centre ganglionnaire.

Le diagnostic est beaucoup plus facile avec les autres variétés d'hémianopsie; suivant la situation d'une lésion du chiasma ou du nerf optique, on peut observer des hémianopsies bitemporales, unilatérales supérieure ou inférieure; d'ailleurs ce ne sont pas des hémianopsies au sens étroit du mot : ce sont plutôt des rétrécissements locaux du champ visuel ne s'accompagnant jamais de division *exacte* hémianopsique; il existe par contre presque toujours une diminution de l'acuité visuelle.

Quant à l'hémianopsie d'origine névropathique elle est tellement exceptionnelle et la variabilité des limites du demi-champ visuel conservé est telle que la confusion nous semble impossible.

Nous venons d'envisager les manifestations cliniques directement en rapport avec une lésion d'un centre cortical droit ou gauche; les symptômes sont tout différents lorsque les lésions sont bilatérales; dans ces conditions on sera en présence de deux variétés de cécité : cécité psychique ou cécité corticale. Chez le malade atteint de cécité psychique, les sensations lumineuses ne sont pas abolies; mais la signification d'un objet ou d'un dessin ne peut être interprétée, le signe a la signification de lésions bilatérales profondes empiétant sur la face externe du lobe occipital; l'hémianopsie est souvent associée à la cécité psychique : c'est ainsi qu'un malade de Beevor et Horsley avait éprouvé, six semaines après une chute à l'âge de douze ans sur le côté gauche du crâne, de la faiblesse de la vue, de la cécité psychique, de l'hémianopsie droite, des vomissements, ainsi que des accès d'épilepsie généralisée. L'opération fit constater un abcès cortical étendu, empiétant sur la face externe du lobe occipital.

Le malade, atteint de cécité corticale, non seulement ne reconnaît plus les objets, mais ne les voit plus : c'est une cécité par hémianopsie double. Le fond d'œil est normal, les réflexes pupillaires

sont conservés et normaux; elle ne persiste pas indéfiniment, par retour des fonctions du faisceau maculaire. Dommartin en rapporte un cas remarquable; il s'agit d'un malade qui, à la suite d'un violent coup de bâton sur l'occiput, avait été atteint d'une cécité subite : les pupilles étaient dilatées, les réflexes étaient conservés, le fond d'œil était normal, la céphalée occipitale était extrêmement vive; un mois après il ne persistait qu'une légère diminution de l'acuité visuelle. Un enfant de trois ans, observé par Page, avait été atteint dans les mêmes conditions d'une cécité complète, mais temporaire. L'observation de Jaboulay est encore plus intéressante, en ce sens qu'elle a trait à un traumatisme ancien de l'occiput; le malade aveugle depuis plusieurs mois pouvait à peine distinguer le jour de la nuit; la trépanation fit découvrir au niveau de la première circonvolution occipitale un foyer hémorragique ancien; dès le lendemain de l'opération la vue était considérablement améliorée.

Les cas de cécité verbale d'origine traumatique sont beaucoup plus rares; ils indiquent une lésion du pli courbe gauche, centre *unilatéral* de la mémoire visuelle des images graphiques. Cette notion permit à Mac Even d'enregistrer un remarquable succès; la trépanation au niveau du pli courbe permit de constater qu'une partie de la table interne avait été détachée et venait comprimer l'écorce cérébrale; le résultat de l'opération fut l'entière disparition des symptômes alarmants.

Est-il actuellement possible d'admettre avec Wilbrand des centres différents pour la perception des couleurs, la perception de la forme des objets, et les sensations lumineuses? Ces centres sont-ils exactement situés les uns à la partie postérieure, les autres à la face externe du lobe occipital, les autres encore plus en avant? Les faits ne sont malheureusement pas assez nombreux, pour qu'il soit permis de conclure. La notion importante à dégager des observations que nous avons réunies est qu'il existe des troubles oculaires manifestement en rapport avec des lésions du lobe occipital. Ce qu'il est permis d'affirmer, c'est que l'hémiachromatopsie est sous la dépendance de lésions unilatérales tout à fait superficielles; l'hémianopsie homonyme absolue reconnaît pour cause des lésions unilatérales, mais plus profondes. Les altérations bilatérales de la sphère visuelle déterminent de la cécité psychique ou plus souvent de la cécité corticale presque complète. Enfin, nous notons dans plusieurs observations en même temps que des troubles oculaires un défaut d'orientation dû à une destruction de certaines fibres d'association; ce sont là les traces de destruction sous-corticale encore plus profonde. Manz observa un malade chez lequel la perte

du sens de l'orientation était associée à une hémianopsie homonyme absolue. Uhthoff présenta à la Société allemande d'Ophtalmologie un malade atteint de troubles de la vision et de l'orientation à la suite d'un traumatisme ayant porté sur l'occiput un peu à gauche de la ligne médiane. Enfin le malade de Gelpke présentait les trois ordres de symptômes : hémiachromatopsie du côté où le traumatisme s'était fait sentir avec moins de violence, hémianopsie absolue et troubles de l'orientation directement en rapport avec les lésions du côté opposé.

En résumé, les troubles oculaires d'origine corticale sont parfois d'un précieux secours pour déterminer le lieu d'application du trépan, comme en témoignent les heureux résultats obtenus, entre autres par Jaboulay, Mac Ewen. Notons également les indications précises que peut donner l'aura visuelle (chromopsies, photopsies, sensations lumineuses) dans les cas d'épilepsie traumatique.

Avant de terminer l'étude des paralysies consécutives aux traumatismes anciens du crâne, il nous paraît indispensable de mentionner *les différentes formes d'aphasie* que le chirurgien est exposé à rencontrer; l'aphasie en général se rapproche davantage du groupe des paralysies sensorielles d'origine corticale, la physiologie pathologique de cette affection ne ressemble en effet ni à celle d'une paralysie motrice, ni à celle d'une paralysie sensitive.

Il existe quatre formes principales d'aphasie, deux variétés d'aphasie motrice localisées : l'aphasie motrice pure ou aphémie, au niveau du pied de la troisième circonvolution frontale; l'agraphie au niveau de la frontale moyenne; deux variétés d'aphasie sensorielle correspondant : la surdité verbale à la première circonvolution temporale; la cécité verbale au lobule pariétal inférieur ou pli courbe. Ces quatre centres constituent les centres du langage; ils sont tous situés à gauche chez les droitiers et à droite chez les gauchers.

Si, à une lésion nettement localisée de chacune de ces zones correspondait une variété d'aphasie pure, les notions anatomiques que nous venons de donner seraient suffisantes pour décider du lieu d'application du trépan. Il faut savoir que les choses sont beaucoup plus complexes en clinique. Des fibres d'association relient tous ces centres entre eux, et M. Déjerine a bien montré que la destruction de l'un d'eux était toujours accompagnée de manifestations aphasiques diverses, avec, cependant, une prédominance symptomatique en faveur de la variété d'aphasie correspondant au centre lésé. De plus il existe, en dehors des quatre grandes variétés d'aphasie corticales, des aphasies sous-corticales, et des aphasies de conductibi-

lité. Si, en présence d'un aphasique, on trépanait toujours au niveau du centre de Broca, on pourrait s'exposer parfois à des mécomptes. L'aphasie est un des syndromes les plus complexes de la pathologie nerveuse; aussi sera-t-il toujours nécessaire de faire procéder à un examen minutieux du malade par un neurologiste. Nous ne pouvons aborder ici une étude aussi compliquée; et nous nous en tiendrons aux cas les plus fréquents de la pratique courante, c'est-à-dire à ceux dans lesquels l'aphasie motrice pure ou aphémie est la variété d'aphasie prédominante, correspondant à une lésion du pied de la troisième frontale gauche.

Dans ces conditions, l'aphasie est presque toujours associée à des phénomènes paralytiques du côté droit. Monoplégie faciale, brachiale ou hémiplégie. Amice, dans sa thèse de 1898, en relate une cinquantaine d'observations; dans un cas seulement, l'aphasie était survenue quelques mois après l'accident initial; et son apparition avait coïncidé avec le développement d'une parotidite. C'est dire combien l'aphasie traumatique doit être exceptionnelle en tant qu'accident isolé.

L'aphémie consécutive à une lésion du centre de Broca se reconnaît par les caractères suivants : il est impossible au malade de se mettre en relation avec son entourage au moyen du langage parlé; il peut néanmoins prononcer quelques mots ou émettre une ou deux syllabes, quelquefois des mots entiers, toujours les mêmes. Le langage intérieur est toujours altéré; il comprend mal les questions comme en témoignent ses réponses écrites. L'aphasie motrice pure n'existe jamais sans une perturbation si minime soit-elle des autres variétés d'aphasie; l'aphémie serait aussi tenace que complexe, si la trépanation ne venait libérer la partie inférieure de la zone rolandique comprimée.

Lorsque l'aphasie traumatique se produit en dehors de toute association paralytique, la confusion pourrait être possible avec certaines formes d'aphasie hystérique, consécutives à des traumatismes crâniens importants. Nous avons récemment observé un cas de ce genre; notre malade n'était nullement un hystérique avéré et ce furent surtout les caractères particuliers de l'aphasie qui nous permirent d'écarter la possibilité de lésions organiques. Chez les hystériques, l'aphasie est presque toujours dissociée; on observe une variété pure sans participation des autres formes : il n'existe aucun trouble du langage intérieur, la mimique est très expressive, les malades essayent de suppléer autant que possible, par les autres formes du langage à leur disposition, la perte du langage articulé.

L'évolution est bien différente des aphasies organiques; elles s'ins-

tallent au moment même du traumatisme; la suggestion à l'état de veille les font disparaître ou les modifient rapidement.

En résumé, la constatation d'une aphasie motrice pure organique a une importance considérable au point de vue des indications chirurgicales; la trépanation au niveau de la partie inférieure de la zone rolandique gauche est de toute nécessité. Heuston rapporte l'histoire d'un malade qui était devenu aphasique quatre mois après une chute de cheval. Il présentait en outre des crises épileptiformes variables comme durée et comme intensité et se plaignait d'une sensation de faiblesse dans les membres du côté gauche. Heuston n'hésite pas à considérer l'aphasie comme une indication beaucoup plus pressante et moins trompeuse que les phénomènes hémiparésiques gauches, en relation sans doute avec les accidents convulsifs. Il fit une craniectomie à gauche au niveau d'une dépression produite au moment de l'accident. Il s'écoula au cours de l'opération, ainsi que les jours suivants, une grande quantité de liquide céphalo-rachidien et les troubles de la parole qui étaient restés stationnaires pendant six mois avant l'intervention, allèrent en s'atténuant.

En ce qui concerne les résultats opératoires, nous ne pouvons que répéter ce que nous avons dit pour les paralysies motrices; tout dépend de la nature de la lésion. Si le chirurgien est assez heureux pour trouver une compression étroite telle qu'une hyperostose, une esquille, un kyste ou un caillot organisé jouant le rôle de corps étranger, il aura les plus grandes chances pour obtenir une guérison définitive; s'il s'est produit une attrition de la substance cérébrale qui s'est transformée secondairement en tissu de sclérose cicatricielle, les résultats seront évidemment problématiques. Ce qu'il importe avant tout, c'est de ne pas être trop sobre d'exploration si aucune lésion susceptible d'expliquer les accidents n'avait été rencontrée dans les plans successifs qui recouvrent le cortex. Si l'on ne se conformait à cette règle, on pourrait passer à côté d'un kyste ou d'un abcès sous-cortical même superficiel. Une observation de Boinet est très instructive à cet égard; il s'agit d'un malade qui était aphasique, paralysé du côté droit, et sujet à des pertes de connaissance; les accidents avaient débuté quelques mois après un violent traumatisme crânien. Six mois plus tard, on appliquait une couronne de trépan au niveau de la cicatrice et on enlevait quelques esquilles; la dure-mère fut déchirée accidentellement, mais ne fut pas largement incisée. Une amélioration, coïncidant sans doute avec la décompression temporaire se produisit; le malade put d'abord écrire correctement; puis il ne tarda pas à parler n'éprouvant de la difficulté que pour la prononciation de certaines lettres. Un mois et

demi après l'opération, il succombait à la suite de deux attaques d'épilepsie.

On constata à l'autopsie qu'il existait sous la troisième frontale gauche un vaste abcès situé à 15 millimètres de la substance corticale.

B. Indications théoriques et symptomatiques dans les cas où aucun signe extérieur ne subsiste ou n'a de rapports avec les phénomènes observés.

Lorsqu'un malade vient consulter pour des accidents que l'on a coutume d'observer comme reliquats des traumatismes anciens du crâne et qu'il est impossible de trouver la moindre cicatrice témoignant d'une fracture ancienne de la boîte crânienne, doit-on se hâter de conclure qu'il n'y a aucune relation de cause à effet entre le traumatisme ancien et les symptômes actuels? Nous ne le pensons pas; bien au contraire, le fait pour un malade d'avoir subi une violente contusion du crâne a une valeur séméiologique importante; on doit toujours s'attacher à rechercher soigneusement dans les antécédents du malade les accidents de ce genre et tâcher de s'enquérir, le cas échéant, sur la nature et le degré des accidents immédiats, ainsi que sur le côté du crâne traumatisé.

Les faits de ce genre sont beaucoup plus fréquents qu'on ne saurait le penser, puisqu'ils figurent dans le quart de nos observations recueillies au hasard; si l'entourage du malade et le malade lui-même ont bien le souvenir précis d'une chute ou d'un coup violent, ils peuvent affirmer qu'il n'en est résulté aucune lésion manifeste de la boîte crânienne, ni parfois même des téguments.

Comme nous l'avons mentionné, en étudiant l'anatomie pathologique, nous avons été frappé de l'importance et de la gravité des lésions profondes, qui contrastent parfois singulièrement avec l'absence de symptômes immédiats et de la bénignité apparente d'une solution de continuité des téguments. Le malade, que nous avons observé dans le service de notre maître M. Picqué, s'était tiré à bout portant un coup de revolver un peu avant de la région rolandique gauche. Le blessé était demeuré étourdi pendant quelques instants et il entrait à l'hôpital pour une plaie de tête non pénétrante. On fut véritablement surpris de trouver pendant l'opération une simple fêlure de la table externe, une fracture esquilleuse de la table interne, un épanchement sanguin entre la dure-mère et le crâne, et une attrition de la substance cérébrale recouverte par une petite collection sanguine sous-dure-mérienne.

Nous avons également insisté sur les lésions microscopiques qui peuvent être une conséquence de la commotion cérébrale et compatibles avec l'intégrité de la boîte crânienne.

La notion la plus utile à dégager de tous ces faits est qu'il ne faut pas s'attendre à trouver dans tous les cas d'hémiplégie ou d'épilepsie symptomatique des lésions extérieures grossières en regard des centres lésés. Les traumatismes crâniens occasionnent parfois les désordres les plus importants, sans déterminer pour cela une fracture apparente de la table externe ou un enfoncement de la boîte crânienne.

Dans la pratique, deux cas peuvent se présenter; ou bien il n'existe aucune indication extérieure, ou bien il y a discordance entre les lésions extérieures et les signes observés.

Les faits les plus nombreux sont ceux dans lesquels il n'existe aucune cicatrice permettant de contrôler la symptomatologie. Le signal symptôme ou l'aura, qui précèdent le plus souvent la crise d'épilepsie, une paralysie bien limitée constitueront autant d'indications chirurgicales suffisantes. Si les symptômes sont plus diffus, si l'on observe par exemple des troubles intellectuels, des crises d'épilepsie généralisée ou bien encore une céphalée intolérable, il sera nécessaire d'observer le malade pendant quelques semaines, de l'examiner longuement et à plusieurs reprises, d'instituer les traitements palliatifs ordinaires avant d'avoir recours à une trépanation qui sera surtout ici une opération exploratrice et décompressive. Le chirurgien se trouve encore dans un plus grand embarras quand il n'y a pas concordance entre la cicatrice apparente et les signes de localisation; il pourrait être impressionné malgré lui par les traces de la violence exercée au niveau de la boîte crânienne, s'il n'avait une confiance absolue dans la doctrine des localisations cérébrales. Cette pratique permit à Demons d'enregistrer un succès remarquable. Son malade, à la suite d'une chute au fond d'un puits, avait gardé pendant plusieurs mois une paralysie incomplète du membre supérieur gauche et du membre inférieur droit; la guérison fut relative avec une parésie du membre inférieur droit, lorsque, deux ans plus tard, survinrent brusquement des accès répétés d'épilepsie partielle gauche, et, peu après, une hémiplégie gauche. Il existait à gauche en arrière de la bosse pariétale une dépression de la largeur d'une pièce de cinq francs; à droite on ne notait aucune trace de solution de continuité. Demons n'hésite pas à ne tenir aucun compte d'un signe physique qui ne semblait jouer aucun rôle dans la pathogénie des accidents; il trépana la partie moyenne de la zone rolandique droite, et trouva sous une ancienne fracture linéaire un foyer

de méningo-encéphalite qui fut réséqué; deux ans plus tard, la guérison ne s'était pas démentie un seul instant. Il est encore possible d'observer, à la suite de traumatismes crâniens, des lésions par contre-coup, dont le siège est exactement situé au niveau du pôle opposé à l'application de la violence. Les lésions déterminées de cette façon sont souvent plus importantes que les lésions directes et ne correspondent en aucune façon aux indications extérieures.

Nous avons observé, il y a deux ans, à l'hôpital Saint-Louis, un malade âgé de cinquante-cinq ans, qui nous était passé d'un service voisin avec le diagnostic de paralysie faciale gauche; quelques jours auparavant il était tombé dans un escalier; la paralysie faciale était apparue le lendemain et depuis il se plaignait d'une céphalée très vive. On ne constatait aucun des signes habituels d'une fracture de la base du crâne. Le malade devint comateux et mourut trois jours après; l'autopsie fit découvrir à gauche une longue fissure partant de la voûte et irradiant à la base; on voyait à gauche les traces d'une contusion récente des téguments ainsi qu'une fracture esquilleuse de la table interne; mais le tissu cérébral était pour ainsi dire intact de ce côté. Par contre, du côté droit, dans la zone diamétralement opposée au point contusionné lors de la chute, on remarquait une véritable attrition de la substance cérébrale; et il n'y avait pas trace de fracture de ce côté.

Pour déterminer exactement le point de trépanation, il faut tenir compte à la fois du siège de la contusion et de la direction du mobile qui a frappé. Le lieu d'élection pour intervenir se trouve dans un espace assez restreint situé sur le côté du crâne opposé à la contusion, à l'extrémité du plus grand diamètre qui part de celle-ci dans la direction où s'est effectuée la violence. Ce fut en suivant cette pratique que Cassaet trépana un enfant de trois ans, qui avait subi une contusion assez légère de la bosse frontale gauche, et avait présenté dans la suite des phénomènes d'épilepsie, puis de paralysie homonyme. Trois couronnes de trépan furent appliquées à l'extrémité postérieure du diamètre fronto-pariétal droit et permirent de tomber exactement sur un foyer cortical d'œdème limité qui disparut sous l'influence d'un léger massage. Les attaques d'épilepsie, qui étaient au nombre de cinquante-neuf le jour de l'opération, disparurent ensuite complètement.

Il n'y a donc pas lieu de s'étonner que les symptômes ne soient pas toujours en concordance absolue avec les reliquats visibles quand ils existent. Les lésions par contre-coup ainsi que celles déterminées à distance par la contusion cérébrale *peuvent* nécessiter

une trépanation, alors que les lésions directes, parfois beaucoup moins importantes, demeurent silencieuses.

C. Indications tirées des statistiques publiées.

Nous avons eu un instant la pensée de prendre tous les résultats opératoires publiés jusqu'à ce jour, et de dresser une statistique; mais nous nous sommes vite aperçu qu'il serait impossible de tirer le moindre renseignement d'un travail aussi illusoire.

En effet, pour établir une statistique véritablement exacte et intéressante, il faudrait réunir tout un ensemble de conditions qui ne sont ni réalisées ni réalisables en pratique.

En présence d'une région qui donne lieu à des symptômes aussi variables, il serait indispensable, pour tirer des déductions instructives et pratiques, de prendre deux malades présentant le même ordre de symptômes, répondant à des lésions identiques. Mais comment pourrait-on réaliser de pareilles conditions : il n'y a pas deux malades dont le début des accidents remonte à la même date, deux individus qui présentent des lésions superposables; si l'on admettait que ces facteurs puissent être réunis, les deux opérés ne seraient certainement pas revus à la même date, longtemps après l'intervention.

Mais, ce qui enlève surtout toute signification aux statistiques de ce genre, ce sont les techniques différentes; il n'y a pas deux chirurgiens qui opèrent depuis le début jusqu'à la fin d'une trépanation, en suivant rigoureusement la même technique. Pour prendre un exemple entre plusieurs, examinons le compte rendu des opérations au cours desquelles une excision cérébrale a été pratiquée. Quelques chirurgiens déterminent la situation exacte du centre à réséquer en employant l'électricité; d'autres condamnent cette pratique, la trouvant dangereuse et inutile. Pour enlever une portion de substance cérébrale; les uns se servent du bistouri, d'autres de ciseaux courbes, quelques-uns d'une curette; le thermocautère a été employé dans un cas; d'autres enfin sont éclectiques; ils commencent avec le bistouri pour terminer avec des ciseaux courbes. Il est un fait certain, c'est que, dans une région aussi délicate que le cortex, les résultats ne doivent pas être semblables pour les différentes techniques. Il nous semble donc impossible d'établir une statistique d'ensemble sérieuse.

La seule statistique qui aurait quelque valeur serait celle du même chirurgien pour un certain nombre de cas donnés. Celles qui existent, entre autres celle de Chipault, portent malheureusement sur un

nombre trop restreint de faits et sur des cas trop dissemblables pour qu'on puisse leur attribuer une valeur absolue.

EXISTE-T-IL DES CONTRADICTIONS?

A. *Contre-indications tirées de l'analyse des symptômes particuliers aux traumatismes crâniens.*

Nous avons surtout en vue dans ce chapitre les symptômes que l'on considère généralement comme trop graves pour permettre de tenter une opération.

Nous examinerons en particulier si les contractures, le gâtisme, la débilité intellectuelle, ou le coma, doivent être considérés comme autant de contre-indications opératoires absolues.

1° CONTRACTURES.

Les phénomènes spasmodiques, qui s'installent un temps plus ou moins long après le début des accidents paralytiques, en dehors de toute manifestation névropathique, ont pour la plupart des classiques la signification d'une dégénérescence scléreuse du faisceau pyramidal; on serait alors en présence de lésions définitives, contre lesquelles la thérapeutique la mieux appropriée serait toujours impuissante.

Une telle assertion nous semble beaucoup trop absolue, car, en examinant les contractures avec soin dans des conditions de production variées, nous pensons qu'elles reconnaissent deux causes bien différentes : c'est tantôt la sclérose du faisceau pyramidal, comportant les faits nombreux de contracture immuable ou progressive; tantôt son irritation, quelle qu'en soit d'ailleurs la nature; ces observations sont moins fréquentes; elles n'en ont pas moins un intérêt capital, puisqu'elles nous apprennent que la contracture peut dans certains cas disparaître ou s'atténuer à la suite d'une intervention chirurgicale.

L'état spasmodique se traduit suivant son degré par des symptômes d'inégale importance. Il se manifeste au début par de l'exagération des réflexes tendineux, coïncidant avec le signe de l'éventail, le signe de Babinski, et la trépidation épileptoïde ou clonus du pied au membre inférieur, clonus de la main au membre supérieur. A ces différentes modifications se joint souvent une raideur particulière, qui gêne ou empêche la production de certains mouvements. Lorsque les phénomènes spasmodiques durent depuis longtemps, les contractures deviennent plus fixes, prédominent dans

certains groupes musculaires et déterminent des attitudes vicieuses avec toutes leurs conséquences.

Est-il possible au chirurgien de distinguer une contracture curable d'une contracture qui ne l'est pas? Le diagnostic n'est pas impossible dans certains cas et pourra se faire d'après les caractères suivants : les phénomènes spasmodiques sont variables d'un instant à l'autre; les contractures sont moins accusées si le malade a gardé plusieurs jours le lit; elles s'exaspèrent au contraire dans de très notables proportions s'il s'est promené ou livré à des efforts musculaires. Chipault a constaté ces modifications sous l'influence de la colère ou de l'inhalation de nitrite d'amyle chez des enfants atteints d'hémiplégie spasmodique traumatique.

Ces faits d'irritation corticale transitoire ne sont pas particuliers aux traumatismes anciens du crâne. Nous avons eu plusieurs fois la preuve de leur intermittence et de leur disparition complète. C'est ainsi que nous avons observé des signes indéniables d'irritation du faisceau pyramidal (signe de Babinski, trépidation épileptoïde, exagération des réflexes tendineux) dans les premiers jours qui suivirent la production d'une hémorragie cérébrale, alors que la dégénérescence secondaire n'avait pas eu le temps de se constituer. Les mêmes symptômes sont très nets chez des individus indemnes de toute tare nerveuse, qui viennent d'effectuer une marche forcée. Nous avons récemment publié l'observation d'un malade atteint d'hémorragie méningée, chez lequel des phénomènes spasmodiques atténués disparurent deux mois après leur apparition [1]. Enfin la paralysie du mal de Pott ne présente-t-elle pas dans son évolution tous les degrés possibles de contractures?

La notion la plus intéressante à dégager de ce qui précède est de chercher à établir le diagnostic entre les deux formes de contractures, dont l'une est curable et l'autre ne l'est pas. Pour y parvenir, il sera indispensable d'examiner le malade à différentes reprises, de chercher à modifier la contracture dans son intensité, la constatation de cette variabilité permettant seule d'apprécier dans quelle mesure les phénomènes spasmodiques pourront bénéficier d'une trépanation.

Les résultats opératoires sont fort encourageants, puisque la contracture disparut sans reliquat, chez un malade atteint d'une contracture du biceps, et que Février revit complètement guéri dix-huit mois après l'opération. Larger rapporte l'histoire d'un homme qui présenta pendant neuf mois un spasme tonique de la jambe et de la

1. Villaret et Tixier, *Arch. générales de médecine*, juillet 1905.

cuisse gauches avec trépidation épileptoïde et exagération des réflexes rotuliens. Le lendemain de l'opération, la jambe avait perdu beaucoup de sa raideur; six jours après la contracture avait entièrement disparu; le clonus du pied et l'exagération des réflexes avaient considérablement diminué. L'opération avait été malheureusement incomplète et des accidents d'épilepsie jacksonienne survinrent quatre mois après.

Dans plusieurs observations de Chipault, on note l'atténuation rapide de l'état spasmodique, avec persistance pendant longtemps de réflexes forts et du signe de Babinski à l'état d'ébauche. Mais ce sont les reliquats habituels d'irritations les plus diverses du système pyramidal; leur présence n'entraîne aucun trouble fonctionnel et est compatible avec une existence normale.

Résumons-nous en disant que les contractures ne reconnaissent pas une cause univoque; qu'il n'est pas toujours possible de dire si l'on est en présence d'une lésion dégénérative ou d'une simple irritation du faisceau pyramidal, et que l'on ne saurait dans ces conditions refuser à un malade devenu spasmodique une intervention, dont *il peut* bénéficier.

2° Gatisme et débilité intellectuelle.

L'apparition du gâtisme, qui pourrait faire penser à des lésions diffuses et incurables du cortex, ne doit pas être rangé au nombre des contre-indications. Le malade de Cras ne pouvait plus ni lire ni écrire : les signes d'affaiblissement organique s'accentuaient depuis dix-huit mois; il laissait souvent tomber sur les draps les aliments qu'on lui introduisait dans la bouche; il avait des selles involontaires fréquentes. Deux mois après l'opération, le résultat était tellement satisfaisant qu'il avait pu reprendre la direction de ses affaires, dont il était incapable de s'occuper depuis plusieurs années. Nous n'avons pas l'intention de considérer la traduction d'un tel état de déchéance organique comme généralement curable. Anglade et Chocreaux ont en effet publié l'observation d'un homme chez lequel pendant cinq ans une fracture de la base du crâne n'avait donné lieu à aucun accident ultérieur. Puis son intelligence déclina; il eut des maux de tête violents, des accès convulsifs généralisés; il devint impulsif, irritable, absolument gâteux et il mourut en état de mal épileptique dix-sept ans après le traumatisme initial. L'autopsie fit découvrir des lésions macroscopiques et microscopiques très étendues.

Nous rapportons à dessein l'évolution différente de deux faits

semblables, pour bien mettre en lumière qu'il ne faut jamais considérer la situation comme désespérée. Si l'on ne saurait s'attendre dans tous les cas à une guérison définitive, le chirurgien est cependant en droit d'escompter l'amélioration d'un état aussi précaire.

Nous en dirons autant de la débilité intellectuelle et de l'arrêt du développement de l'intelligence, que l'on observe parfois à la suite des traumatismes crâniens de l'enfance. Ces complications, souvent associées à des signes témoignant d'une compression ou d'une irritation corticale, impliquent sans doute un pronostic plus sérieux: mais elles ne sauraient en aucun cas contre-indiquer d'une façon absolue une intervention chirurgicale. Chipault a obtenu des résultats très satisfaisants chez deux enfants, dont le développement intellectuel était demeuré stationnaire : l'un d'eux avait subi à l'âge de quatre ans un traumatisme très violent de la région occipitale; l'autre, en tombant du haut des remparts d'une ville, avait présenté une plaie contuse de la région frontale gauche. Ces enfants, très arriérés pour leur âge, ne tardèrent pas, peu de temps après l'opération, à retourner en classe et à progresser d'une façon sensiblement normale.

3° État comateux.

Si l'on est appelé auprès d'un malade devenu comateux ou subcomateux à la suite de crises épileptiques subintrantes consécutives à un traumatisme ancien du crâne, doit-on se borner à prescrire un traitement palliatif ou conseiller une trépanation? Les chances de succès seront évidemment moins nombreuses que s'il s'agissait par exemple d'une céphalée rebelle à tout traitement palliatif; néanmoins, les guérisons enregistrées dans de telles conditions nous démontrent qu'il ne faut jamais désespérer même dans les cas en apparence les plus défavorables. Le malade de Willamson et Jones avait eu pendant deux ans des manifestations épileptiformes, conséquence d'un traumatisme de la région rolandique gauche, lorsqu'il fut pris d'une série d'attaques entre lesquelles il demeurait comateux; le lendemain de l'intervention il reprenait connaissance; et neuf mois après il quittait l'hôpital sans aucun trouble cérébral.

Nous relatons dans plusieurs observations des crises tellement fréquentes que le malade restait dans leur intervalle absolument anéanti; les chirurgiens n'hésitèrent pas, malgré les circonstances peu favorables, à trépaner rapidement, et ils obtinrent les meilleures résultats.

En résumé, nous estimons qu'il n'existe pas, à vrai dire, de

contre-indications chirurgicales, puisque les signes du plus fâcheux augure sont parfois susceptibles de guérir à la suite d'une intervention. Les malades que l'on abandonnerait dans ces conditions seraient voués à une mort certaine, tandis qu'une opération est leur seule chance de guérison; et il est exceptionnel de voir les symptômes s'aggraver à la suite d'une intervention bien réglée.

Il serait facile d'objecter à nos conclusions que les mauvais cas ne sont pas tous publiés; nous sommes de cet avis, puisque c'est une des raisons pour lesquelles nous estimons qu'une statistique serait illusoire. Nous retenons cependant le fait suivant : des malades ont été opérés dans un état désespéré; ils ont été soit guéris, soit considérablement améliorés. En présence de ces observations aussi probantes qu'indiscutables, nous pensons que le chirurgien ne doit jamais refuser le bénéfice, si minime soit-il, d'une intervention.

La trépanation n'est pas plus susceptible d'aggraver les symptômes qui existent que de provoquer ultérieurement l'apparition de manifestations nouvelles. Nous avons parcouru une thèse récente intitulée *De l'épilepsie consécutive à la trépanation*; et, si l'on s'en rapportait à l'auteur, les accidents convulsifs constitueraient une véritable complication opératoire impossible à prévenir. Il nous semble difficile d'accepter des assertions, aussi grosses de conséquences, sans examiner de près les faits qui ont servi à les édifier. Les conclusions reposent sur cinq observations; la première a trait à un cas historique et il n'existe pas le moindre renseignement sur l'opération; dans la seconde il s'agit d'un individu qui était débile avant d'avoir été trépané; dans la troisième il n'est pas fait mention du protocole de l'opération, et il n'existait aucun traumatisme antérieur; la quatrième observation est très complexe : le malade présentait un enfoncement de l'os frontal consécutif à un traumatisme très grave; une esquille s'était détachée et la cavité avait été bourrée de gaze iodoformée; les lésions étaient certainement beaucoup plus étendues puisqu'il existait une hémiplégie; de plus le malade n'a pas été revu; enfin dans le cinquième cas l'opération fut pratiquée peu de temps après un traumatisme d'une violence extrême : elle consista en un simple nettoyage de la plaie et une ablation d'esquilles.

Ce qui manque surtout pour affirmer que l'opération a bien été la cause des accidents épileptiformes, c'est soit l'autopsie, soit une seconde opération; et nous ne trouvons aucun de ces modes de vérification dans les cinq observations que donne l'auteur à l'appui de sa thèse.

Il n'est d'ailleurs pas impossible que des crises d'épilepsie puissent se voir à la suite d'une trépanation; on conçoit en effet fort

bien que les deux lèvres de la dure-mère s'accolent imparfaitement, que du sang fuse entre le cortex et la dure-mère, et que des adhérences constituées secondairement aient un rôle certain dans la pathogénie des accidents. Une observation de Chipault prise entre plusieurs nous paraît très démonstrative à cet égard; un jeune homme, dans une tentative de suicide, s'était logé deux balles de revolver dans la voûte palatine; il fut opéré par Barker pour une hémiplégie et des crises d'épilepsie; le chirurgien put facilement extraire l'une des balles; la dure-mère fut suturée et la rondelle osseuse rabattue et réappliquée. Après une rémission de quelques mois, des crises d'épilepsie généralisée apparurent de nouveau; elles ne tardèrent pas à se produire toutes les vingt minutes; l'état général devint de plus en plus mauvais. Chipault n'hésita pas à opérer le malade une seconde fois; mais il fit une ablation de l'os définitive avec rabattement de la dure-mère suturée au périoste, toutes les adhérences dure-mériennes furent libérées avec le doigt jusqu'au corps calleux. La guérison fut complète et s'était maintenue plusieurs mois après cette seconde intervention. Les accidents étaient manifestement dus à l'organisation entre la dure-mère et la substance corticale d'un épanchement sanguin datant de la première opération.

Nous avons trouvé plusieurs observations de ce genre et nous pouvons en tirer les déductions suivantes : si l'épilepsie peut se voir à la suite d'une trépanation, ce n'est pas là le fait du hasard; c'est au contraire un accident qu'il est possible de prévenir en suivant une technique opératoire rationnelle; de plus, si les accidents consécutifs aux traumatismes anciens du crâne ne rétrocèdent pas après une intervention chirurgicale, il ne faut pas hésiter à opérer de nouveau, mais d'une façon plus large, plus complète : c'est une notion importante sur laquelle nous aurons occasion de revenir.

Nous pensons qu'il ne saurait exister de contre-indications chirurgicales absolues; mais, dans certains cas, des *contre-indications temporaires* devront faire reculer la date d'une intervention. Nous faisons allusion aux accidents du travail, qui donnent souvent lieu à de graves traumatismes crâniens, dont les conséquences sont impossibles à préciser dès le début et dont les règlements matériels définitifs sont pour cela d'une complexité extrême. Supposons qu'un individu ait subi un traumatisme du crâne, qui ait donné lieu dans la suite à des accidents caractérisés d'épilepsie jacksonienne ou à une hémiplégie organique. Ces symptômes sont rigoureusement indépendants de la simulation; ils peuvent s'aggraver rapidement et il serait dangereux pour le malade d'attendre le règlement définitif

de l'indemnité pour l'opérer. Il est par contre tout un groupe de faits dans lesquels il n'existe aucun symptôme objectif manifeste : le malade peut présenter des troubles intellectuels, se plaindre d'une céphalée violente; il est impossible en dehors de lui de contrôler ses assertions; joignons à cela l'idée fixe du patient qui se préoccupe au plus haut point de la question d'indemnité. Admettons qu'un chirurgien ait opéré dans ces conditions, qu'il n'ait obtenu qu'une amélioration relative ou temporaire; le malade sera très affecté de n'avoir pas été complètement guéri; il le sera d'autant plus que les dommages et intérêts n'ont pas encore été fixés; des troubles mentaux et névropathiques viendront alors se greffer sur cet état; et le malade n'hésiterait pas, dans certains cas, à les mettre sur le compte de l'intervention chirurgicale.

L'absence de tout symptôme organique chez des individus, qui présentent des manifestations cérébrales consécutives à un accident du travail, doit constituer une contre-indication temporaire.

B. — *Contre-indications tirées de l'analyse des symptômes reconnaissant une cause médicale et pouvant prêter à une erreur de diagnostic causal.*

Nous avons vu combien les traumatismes crâniens légers en apparence étaient susceptibles d'occasionner dans la suite des accidents cérébraux d'une certaine gravité. C'est donc là une notion dont il faut tenir compte dans les antécédents d'un malade; mais ils ne sauraient être pris en considération dans les cas où les symptômes relèvent d'une affection médicale évidente. Il suffira d'interroger les antécédents et de pratiquer un examen des autres signes associés pour reconnaître que les accidents sont le fait d'une intoxication chronique ou aiguë exogène (strychnine, opium, belladone, ergot de seigle, plomb, alcool, etc.), ou endogène (urémie, etc.). Les accidents seraient mis sur le compte d'affections cérébrales ou nerveuses, n'ayant aucune relation directe avec un traumatisme crânien, si l'on était en présence des signes classiques d'une méningo-encéphalite diffuse, d'une méningite tuberculeuse ou syphilitique, d'une hémorragie méningée ou cérébrale, d'une crise d'épilepsie essentielle, d'une attaque d'hystérie. Si nous faisons mention de ces diverses affections médicales, c'est pour bien montrer que tous les symptômes décrits constituent les éléments d'un syndrome commun à beaucoup de maladies très différentes les unes des autres, et qu'il est indispensable, avant d'opérer un malade pour des accidents cérébraux, de pratiquer un examen minutieux de tous les organes.

Il est toute une série de traumatismes anciens du crâne dont les indications chirurgicales sont plus délicates : nous voulons parler des accidents sur lesquels l'état névropathique du sujet a une influence manifeste. Les individus qui ont des antécédents héréditaires directs ou collatéraux très chargés et qui ont eux-mêmes présenté des accidents nerveux caractérisés dans leur jeune âge pourront très bien, après le traumatisme crânien le plus minime, présenter de nouvelles manifestations nerveuses; le traumatisme n'a le plus souvent déterminé aucune lésion anatomique; il a simplement réveillé un état latent; les accidents auraient sans doute été exactement les mêmes pour un traumatisme d'une autre région. C'est surtout dans ces conditions que les émotions vives, l'abus des spiritueux en particulier et les excès alcooliques en général auront une réelle importance dans le retour et l'intensité des symptômes. Les cas assez rares d'épilepsie réflexe d'origine traumatique nous semblent pouvoir être rangés dans la même catégorie. Il suffit dans ces conditions d'une pression modérée exercée au niveau de la cicatrice cutanée pour provoquer l'apparition des accidents.

En présence de faits de cette nature, il faudrait bien se garder de proposer hâtivement une trépanation. Les traitements médicaux et palliatifs tels que les antispasmodiques, l'hydrothérapie, la suggestion devront être successivement mis en œuvre pendant un temps assez long. Tout au plus serait-on autorisé dans les cas d'épilepsie réflexe à pratiquer un débridement des téguments avec le bistouri ou le thermocautère; des succès ont été obtenus de cette manière, et il semble bien qu'une intervention aussi minime ait surtout agi sur le pyschisme du malade.

C'est seulement après des essais de ce genre prolongés et demeurés infructueux qu'il faudrait conseiller une intervention chirurgicale, car on ne peut pas oublier que l'influence des prédispositions héréditaires ou acquises ne se retrouve pas seulement dans l'épilepsie réflexe; on la rencontre également dans l'épilepsie symptomatique. Sans doute les résultats pourront ne pas être aussi brillants; les récidives seront plus communes; mais on ne saurait en dernier ressort refuser à ces malades une trépanation, leur seule chance de guérison ou d'amélioration.

Nous avons examiné les rapports qui existent entre les traumatismes crâniens et l'apparition de néoplasies cérébrales de nature variable. Dans les cas où les signes extérieurs font défaut ou ne coïncident pas avec les signes de localisation, il sera indispensable d'instituer un traitement antisyphilitique intensif; mais il n'y a pas lieu de le prolonger aussi longtemps que le traitement névropa-

thique; lorsque la syphilis n'est pas en cause, le mercure ou l'iodure sont susceptibles d'accroître la rapidité de l'évolution et par conséquent d'augmenter l'intensité des symptômes. En matière de thérapeutique nerveuse, le traitement antisyphilitique est un de ceux dont il faut suivre le plus attentivement les effets. Si le traitement médical échoue, la trépanation sera toujours une excellente opération : opération curative, si la tumeur, quelle que soit sa nature, peut être complètement extirpée; opération palliative, agissant par décompression, dans le cas contraire.

PATHOGÉNIE

Si chaque symptôme était la conséquence d'une altération anatomique déterminée, la pathogénie aurait une importance considérable, puisqu'elle permettrait au chirurgien de trouver immédiatement le corps du délit; malheureusement les causes les plus dissemblables peuvent engendrer des effets identiques; aussi les explications pathogéniques ont-elles la plupart du temps une valeur purement théorique et hypothétique.

Prenons comme exemple les crises épileptiformes; nous voyons que le traumatisme le mieux localisé de la zone rolandique peut parfois déterminer ultérieurement des accidents d'épilepsie généralisée; d'autre part, il n'est pas exceptionnel que des lésions du lobe frontal ou occipital donnent lieu à des accès d'épilepsie jacksonienne; cette forme d'épilepsie peut encore se trouver sous la dépendance de tumeurs volumineuses d'une autre région que la zone sensitivo-motrice (Jaccoud et Duflocq, Hallopeau, Charcot et Hutinel, Schwartz, Championnière).

Il n'y a donc pas lieu de s'étonner que de nombreuses théories aient été édifiées pour expliquer l'apparition de tels symptômes. Masson (Thèse de Lyon, 1894) les a groupées et divisées en trois théories principales, que nous résumerons brièvement.

La plus ancienne et la plus admise au début fut celle de la *compression*; mais on s'est bien vite aperçu qu'elle ne pouvait expliquer tous les cas, comme en témoignent les observations ou les expériences de Adamckiewicz, Bergmann, Textor, Hutchinson, Cooper, Forgue, etc.

Pierret pensait qu'une condensation de la substance osseuse, surtout au voisinage des sinus, étouffait les voies anastomotiques qui réunissaient la circulation intracrânienne et la circulation péricrânienne. La circulation cérébrale deviendrait moins active et l'accumulation des déchets dans les veines déterminerait une exci-

tation du cortex. Les bons effets de la crâniectomie seraient dus à la multiplication des anastomoses entre la circulation cérébrale méningée et péricrânienne.

Cette *théorie de la circulation complémentaire* est évidemment séduisante; mais dans la grande majorité des cas les anastomoses suffisent pour assurer le retour du sang vers le cœur.

D'autre part, nous avons suffisamment insisté sur le rôle des *altérations histologiques* du cerveau pour considérer que la théorie de la lésion cérébrale est applicable à certains cas.

En un mot, nous ne pensons pas que l'on puisse admettre une théorie à l'exclusion des autres, puisque les lésions anatomiques sont le plus souvent complexes et qu'il est impossible de désigner celle qui a particulièrement déterminé les accidents.

En résumé, la pathogénie n'a qu'une importance secondaire, puisqu'elle est incapable de renseigner exactement avant l'opération sur le siège et le caractère des altérations anatomo-pathologiques.

TRAITEMENT

Nous avons précisé, en étudiant les contre-indications, les cas dans lesquels le traitement médical devait être institué avant de songer à pratiquer une intervention chirurgicale; mais, avant de résumer rapidement la technique rationnelle des opérations de ce genre, nous pensons qu'il n'est pas inutile d'examiner les renseignements que peut donner au chirurgien l'examen quantitatif et qualitatif du liquide céphalo-rachidien.

La ponction lombaire devrait être pratiquée dans tous les cas d'accidents consécutifs à des traumatismes anciens du crâne et constituer une méthode systématique d'investigation, puisque les renseignements qu'elle fournit sont parfois extrêmement précieux.

C'est en effet le seul moyen qui permette de se rendre compte du degré de tension intracrânienne; et nous avons vu le rôle que peut acquérir l'excès de pression du liquide cérébro-spinal dans la pathogénie des accidents. L'examen cytologique du culot de centrifugation permet encore de reconnaître l'existence d'une lésion méningée ou péri-méningée; ce n'est pas seulement à la suite d'un traumatisme récent qu'il existe une formule cytologique anormale; une lésion chronique, reliquat d'un traumatisme ancien produisant une irritation de voisinage, peut donner lieu à des modifications semblables; nous savons aussi qu'une réaction méningée peut persister fort longtemps après la disparition complète d'un état aigu [1]. Nous

1. MM. Villaret et Léon Tixier, *Arch. générales de médecine*, juillet 1905.

serions dès lors en mesure d'affirmer qu'une violente contusion du crâne, n'ayant donné lieu au moment de l'accident qu'à des réactions cliniques insignifiantes, et n'ayant laissé aucun reliquat extérieur, a cependant déterminé des lésions anatomiques suffisantes pour expliquer les troubles cérébraux.

La technique de l'extraction et de l'examen histologique du liquide céphalo-rachidien sont d'une pratique tellement courante qu'il nous semble inutile d'y insister.

La valeur diagnostique de la ponction lombaire est incontestable dans les cas de traumatismes anciens; et on y aura d'autant plus volontiers recours que cette petite opération est absolument inoffensive. Pratiquée dans des conditions de propreté et d'asepsie rigoureuses, il est matériellement impossible qu'elle soit le point de départ d'accidents infectieux. Nous avons eu l'occasion de faire durant ces dernières années une très grande quantité de ponctions lombaires; et jamais nous n'avons eu à enregistrer d'accidents de ce genre. On note parfois quelques vomissements, une céphalée légère; mais il est à remarquer que c'est le plus souvent dans les cas où il n'y a aucune modification quantitative ou qualitative du liquide céphalo-rachidien. Ces troubles sont d'ailleurs peu accentués, leur durée n'excède pas trois ou quatre jours; et ils sont vraiment insignifiants en comparaison des améliorations ou des renseignements que l'on peut obtenir. Il existe bien quelques observations exceptionnelles de mort subite à la suite d'une ponction lombaire; les faits publiés se rapportent à des soustractions rapides de quantités importantes de liquide dans des cas de tumeurs cérébrales; les modifications brusques de la tension et leur retentissement sur le bulbe avaient sans aucun doute entraîné les accidents mortels. C'est là une notion dont il est important de se souvenir, puisque les tumeurs cérébrales peuvent se développer à la suite d'un traumatisme crânien. Aussi, d'une façon générale, faut-il bien se garder de soustraire en une seule séance plus de 30 ou 40 centimètres cubes dans les cas où la pression est très exagérée; et encore ce sont là des chiffres un peu forts; lorsque le liquide s'écoule goutte à goutte, il serait imprudent de retirer plus de 8 à 10 centimètres cubes.

La ponction lombaire peut-elle être considérée comme un mode de traitement? Les faits de cette nature sont malheureusement trop peu nombreux, en ce qui concerne du moins les traumatismes anciens du crâne, pour qu'il soit permis de conclure. Cependant les deux observations, que nous avons relatées en étudiant les lésions anatomiques, nous permettent de considérer parfois la valeur curative comme certaine.

Abadie rapporte l'observation d'une malade de seize ans, chez laquelle il pratiqua une ponction lombaire pour des accidents cérébraux divers consécutifs à un violent traumatisme de la région occipitale datant de neuf ans. Il trouva un liquide hypertendu, de la lymphocytose; et bientôt les accès d'épilepsie, la céphalée, la mydriase et l'amblyopie avaient complètement disparu. Le malade, que nous avons observé à l'hôpital Tenon, avait subi cinq ans auparavant un traumatisme crânien important; depuis quelques mois il se plaignait d'une céphalée rebelle à tout traitement et d'une amblyopie légère correspondant à de l'œdème papillaire et péripapillaire. Il fut débarrassé de ces accidents par une série de ponctions lombaires et put reprendre ses occupations comme par le passé.

Ces malades n'ont malheureusement pas été revus assez longtemps après le traitement, pour que l'on puisse en tirer des conclusions formelles.

Ce que nous pouvons affirmer, c'est que la ponction lombaire atténue ou fait disparaître momentanément les accidents cérébraux, qui sont sous la dépendance directe d'un excès de tension intracrânienne. Les vertiges, la céphalée, l'œdème de la papille, les accès épileptiformes dans certains cas déterminés, seront heureusement modifiés par la soustraction d'une certaine quantité de liquide cérébro-spinal.

Nous ne pensons d'ailleurs pas qu'il existe toujours un rapport constant entre la tension périmédullaire appréciée par la ponction lombaire et la quantité de liquide céphalo-rachidien accumulée dans les ventricules latéraux, entre les deux feuillets de l'arachnoïde ou bien encore dans un véritable tissu d'œdème étendu ou localisé. Nous avons recueilli plusieurs observations intéressantes à cet égard : une série de ponctions lombaires fut pratiquée par nous chez des malades délirants; le liquide céphalo-rachidien de deux d'entre eux s'écoulait goutte à goutte; on avait du mal d'en obtenir 3 ou 4 centimètres cubes, et cela à plusieurs reprises; nous avons été frappé de constater à l'autopsie qu'à l'ouverture de la dure-mère il s'échappait une grande quantité de liquide céphalo-rachidien; la pie-mère était recouverte dans toute son étendue par un œdème très important, la section du troisième ventricule détermina l'issue d'un petit jet de liquide; quant aux ventricules latéraux ils étaient manifestement distendus par l'accumulation du liquide céphalo-rachidien à leur intérieur. Nous avions pensé que la tension intracrânienne était telle qu'elle avait rendu impossible toute communication entre le troisième ventricule et les trous de Luschka et de Magendie; mais

une autre observation nous démontra que ce mécanisme n'était pas applicable à tous les cas. Il s'agissait d'une femme qui entrait à l'hôpital de la Pitié avec tous les signes d'une collection purulente intracrânienne consécutive à une otite moyenne. Cette malade fut trépanée, le cervelet exploré sans résultat; mais l'écoulement d'une certaine quantité de liquide céphalo-rachidien louche permit de penser à une méningite, dont la prédominance des exsudats en certains points avait dû donner lieu à des signes de localisation (paralysies faciale et oculaires). La malade succomba trois semaines après l'intervention avec des signes évidents de pneumonie caséeuse. Une heure avant la mort, le liquide cérébro-spinal s'écoulait normalement goutte à goutte; aussi avons-nous été fort surpris de trouver à l'autopsie une quantité de liquide aussi considérable que dans nos deux cas précédents; nous ne pouvions invoquer ici le même mécanisme, puisque la brèche osseuse n'avait pas été comblée et que ce large orifice constituait une véritable soupape régulatrice de la pression intracrânienne; une hernie cérébrale s'était d'ailleurs produite à ce niveau.

En résumé, nous estimons que la ponction lombaire a une valeur diagnostique indéniable, qu'il est indispensable de la pratiquer avant d'opérer un malade pour des accidents cérébraux, et qu'hormis les observations exceptionnelles que nous avons citées elle renseigne exactement *dans la grande majorité des cas* sur les modifications quantitatives et qualitatives du liquide céphalo-rachidien. On aurait tort par contre d'exagérer sa valeur curative; sans doute elle peut déterminer des améliorations plus ou moins durables; mais il ne faut pas oublier que l'hyperproduction du liquide cérébro-spinal est le plus souvent l'un des modes réactionnels d'une irritation lente et continue constituée dans l'espèce par une lésion anatomique; et, si l'on est capable par la ponction lombaire d'en supprimer les effets pendant un laps de temps variable, on ne saurait avoir la prétention de supprimer du même coup la cause efficiente.

La technique de la trépanation pratiquée pour traumatismes anciens du crâne a subi d'importantes modifications depuis quelques années; elle constitue à l'heure actuelle une opération bien réglée, dont quelques-uns des temps ont une importance capitale pour éviter les récidives; nous insisterons davantage sur ces points que M. Marion a mis très justement en lumière dans son *Traité de Chirurgie cérébrale.*

Il faut partir de ce principe qu'il y a toujours avantage à faire une trépanation large. Même dans les cas où il semble qu'il y ait un rapport direct entre un ensemble de symptômes et une cicatrice

cutanée, les lésions peuvent siéger dans le voisinage; il y a donc lieu de considérer toute trépanation comme exploratrice avant d'être curative.

Pour ce faire, l'incision des téguments comprenant aussi le périoste devra être assez étendue de façon à constituer un large lambeau à pédicule inférieur, dont le centre corresponde assez exactement à la cicatrice ou à la perte de substance. En opérant de cette manière, la brèche osseuse sera recouverte par le centre du lambeau, offrant un plan bien meilleur que du tissu cicatriciel si l'incision avait été cruciale.

L'ouverture du crâne se fera de deux façons différentes suivant les cas; s'il existe déjà une perte de substance les bords de l'orifice seront régularisés en même temps qu'agrandis; si, au contraire, la boîte crânienne est intacte ou simplement fissurée, on aura recours à l'ancien trépan ou mieux encore à l'instrumentation de Doyen. Que les orifices soient pratiqués avec le trépan ou avec la fraise, ils seront réunis au moyen de la scie de Gigli, après décollement de la dure-mère; la scie est certainement, par sa rapidité, le procédé de choix. Mais jamais il ne faut employer le ciseau et le maillet. Nous avons insisté sur les lésions histologiques que peuvent déterminer des traumatismes minimes en apparence; et nous pouvons nous rendre compte que c'est là un procédé brutal, une instrumentation dangereuse, susceptible de déterminer après l'opération des accidents de commotion cérébrale et dans la suite des désordres nerveux plus ou moins graves.

La dure-mère se présente-t-elle avec un aspect normal, et perçoit-on à travers elle les battements caractéristiques du cerveau, il ne sera pas nécessaire de l'inciser, si les lésions trouvées entre la dure-mère et les plans superficiels paraissent suffisantes à elles seules pour expliquer les accidents. Au cas contraire, il ne faudrait pas hésiter à pratiquer une petite ouverture, en soulever les lèvres avec une pince, puis faire une incision cruciale; les lambeaux rabattus donnent plus de jour qu'une incision curviligne. En effet, il est indispensable d'avoir sous les yeux une assez grande étendue de cortex, une cicatrice minime, ou un changement de coloration passeraient facilement inaperçus si les circonvolutions voisines et normales ne servaient de terme de comparaison. Le plus grand nombre de trépanations pour traumatismes anciens du crâne sont faites au niveau de la zone rolandique; il sera donc indispensable de reconnaître, au fond de l'orifice crânien, la scissure de Rolando comme diagonale, de façon à pouvoir explorer à coup sûr les circonvolutions frontale et pariétale ascendante.

De larges écarteurs flexibles seront employés pour l'exploration de la substance cérébrale.

Nous insisterons d'une façon toute spéciale sur les *résections du cortex*, intervention très controversée durant ces dernières années. Cette opération, préconisée surtout en Angleterre par Horsley pour supprimer les accidents d'épilepsie jacksonienne, fut ensuite pratiquée en Amérique, en Allemagne, en Belgique, en Italie; les observations françaises sont par contre exceptionnelles.

La suppression d'une partie de la substance corticale ajoute-t-elle un facteur de gravité spécial à la trépanation? Nous ne le pensons pas, puisque, dans toutes les observations publiées, nous n'en avons trouvé aucune dans laquelle fussent mentionnés des accidents graves ou mortels résultant de cette pratique. On serait tenté de croire que l'exérèse d'un centre moteur détermine des paralysies motrices et sensitives, définitives. La pratique démontre qu'il n'en est rien. En analysant les suites opératoires des différents cas que nous avons groupés, nous voyons que cette opération produit une paralysie immédiate motrice et sensitive dans le territoire des muscles, dont le centre cortical a été enlevé, déterminant ainsi, suivant la zone, une impotence fonctionnelle du membre supérieur, du membre inférieur ou de la face; l'aphasie est parfois associée aux manifestations parétiques du membre supérieur et de la face. Des troubles de la sensibilité consistant en anesthésie et abolition du sens stéréognostique sont souvent superposés à la paralysie motrice. Ces signes alarmants ne tardent pas à s'amender, dans un laps de temps qui varie suivant les observations entre une dizaine de jours et deux mois; la parésie succède insensiblement à la paralysie et le malade récupère bientôt tous les mouvements, ainsi que l'usage de la parole. La durée de ces paralysies transitoires est extrêmement variable pour chaque cas; les résections ne sont en effet pas toutes exactement semblables, ni en surface, ni en profondeur; et, comme nous l'avons indiqué, c'est une des raisons pour lesquelles il nous a semblé impossible de dresser une statistique qui aurait été infailliblement illusoire. La disparition des accidents n'est pas toujours complète; il persiste parfois un léger degré de parésie; les mouvements délicats s'exécutent avec moins de facilité, peut-être à cause du sens stéréognostique qui demeure émoussé. C'est ainsi que, dans une paralysie persistante du pouce, certains mouvements sous la dépendance d'un seul muscle donné sont impossibles, tandis que le groupe musculaire dont fait partie ce muscle entre en jeu d'une façon normale, lorsqu'un mouvement exige leur contraction synergique.

Mais il faut reconnaître que ces perturbations, sans aucune gravité, sont tout à fait négligeables en pratique, puisqu'elles n'amènent à elles seules aucun trouble fonctionnel notable.

Que l'on mette les accidents sur le compte de la suppression d'une partie de l'écorce (Gaule), ou bien sur la destruction des fibres d'association qui réunissent les différents centres entre eux (Exner et Paneth), nous ne pouvons entrer dans le détail physiologique de la suppression, puis de la récupération, des fonctions; il nous suffira de dire qu'il se développe à coup sûr des suppléances fonctionnelles au niveau des centres voisins.

La résection corticale pour épilepsie traumatique n'est donc pas une opération que l'on doive proscrire systématiquement. Elle n'expose pas plus le malade à des accidents ultérieurs que les opérations moins hardies; elle est par contre susceptible de faire disparaître ou d'atténuer les accidents épileptiformes. M. le professeur Raymond, dans ses cliniques sur les maladies du système nerveux, a fait une récapitulation générale de 31 cas d'épilepsie jacksonienne traités par l'excision de la substance cérébrale; 9 ont abouti à un échec complet, 9 ont été améliorés, et 13 ont été donnés comme des exemples de guérison; trois d'entre ces derniers cas ont été revus guéris trois ans après l'intervention; sans doute ces résultats ne sont pas brillants; ils sont néanmoins extrêmement encourageants, surtout si l'on songe que les malades opérés dans ces conditions ont été traités sans succès par différents traitements médicaux et ont parfois subi des opérations palliatives, ne portant pas directement sur la substance cérébrale.

Notons enfin qu'une opération semblable est proposée à des individus qui présentent depuis longtemps des accidents épileptiques, dont les crises reviennent avec une telle violence et ont une telle intensité qu'ils sont continuellement en état de mal. La résection de la zone épileptique est donc leur seule chance de guérison.

La statistique des résultats opératoires établie par le professeur Raymond divise ces résultats en trois catégories : insuccès thérapeutique complet, amélioration plus ou moins durable, et guérison durable. Pour bien montrer les points faibles d'une statistique de ce genre, il nous suffira d'analyser les cinq observations d'insuccès thérapeutique complet : dans la première, il s'agit d'un homme de trente-neuf ans opéré par Horsley, qui était sujet à des crises convulsives depuis l'âge de vingt-deux ans; on ne notait aucun traumatisme dans les antécédents. Dans la seconde, Sachs et Gerster ont opéré un individu dont les accidents avaient débuté un an après un violent traumatisme de l'occiput. La troisième observation a trait à

un homme de trente ans, opéré par Nancrède pour des accidents consécutifs à un choc de la région fronto-pariétale à l'âge de trois ans, ayant déterminé une fracture du crâne. Dans ces deux derniers faits, il s'agissait sans doute des lésions à distance beaucoup plus complexes, comme nous l'avons vu, que les lésions directes. Dans la quatrième, Sachs et Gerster trépanent un enfant de quinze ans dont le traumatisme initial remontait à l'âge de trois ans et demi; les attaques d'épilepsie étaient généralisées. La cinquième observation se rapporte à un gliome cérébral d'origine vraisemblablement traumatique. Nous voyons combien ces cas sont dissemblables; tout est variable d'un sujet à l'autre, la fréquence, l'intensité, la date du début des accidents; quant aux manifestations elles-mêmes, elles dépendent certainement de causes différentes : lésions directes, lésions à distances, productions néoplasiques. Nous ferons surtout remarquer dans tous ces cas que la dure-mère a été suturée à elle-même et la résection osseuse s'est bornée à une résection temporaire; nous verrons ultérieurement le rôle que peuvent avoir les adhérences du cortex à la dure-mère, ainsi que la réimplantation osseuse dans le retour des accidents. Comme il n'a pas été pratiqué d'opérations successives, il est possible de se demander si le procédé opératoire employé ne doit pas entrer en ligne de compte pour expliquer les insuccès.

Lorsque le chirurgien trépane pour des accidents d'épilepsie jacksonienne consécutifs à un traumatisme ancien du crâne, deux cas peuvent se présenter lorsque la dure-mère est incisée. La substance cérébrale est le siège d'altérations macroscopiques évidentes, ou bien elle se présente avec une apparence d'intégrité absolue. Ces deux variétés de faits nous semblent répondre à des indications opératoires différentes. Les faits qui rentrent dans la première catégorie sont à peine discutables, tandis qu'il n'en est pas de même pour ceux de la seconde. En effet, si le cortex est transformé en un tissu porencéphalique, s'il est le siège d'un écrasement ou d'un ramollissement limité, si les adhérences entre le cortex et les méninges sont telles que toute tentative de séparation demeure inutile, il y aura tout avantage à supprimer un foyer en évolution et par conséquent susceptible de s'étendre. Le cortex est-il transformé en une cicatrice fibreuse? On serait autorisé à la considérer comme une épine irritative et à la réséquer, si aucune autre lésion anatomique sous-jacente ne pouvait expliquer les symptômes observés. On pourrait objecter que la cicatrice opératoire pourrait déterminer dans la suite des accidents semblables; mais il serait facile de répondre que la réparation d'une plaie chirurgicale *aseptique* et

régulière est bien différente de la cicatrisation d'une plaie accidentelle, contuse, irrégulière et parfois septique. Dans les cas que nous venons d'envisager, le cortex présente des modifications évidentes de texture, de forme, de consistance ou de coloration.

Les faits dans lesquels la substance corticale ne présente aucune altération macroscopique sont beaucoup plus discutables. La résection du cortex d'emblée ne doit pas constituer la méthode de choix. L'opération doit alors se faire en deux temps, séparés l'un de l'autre par un intervalle variant de durée suivant le cas. Dans un premier temps, la dure-mère sera incisée, le cortex exploré; la résection définitive et la suture de la dure-mère au périoste seraient, pour certains auteurs, préférables à la résection temporaire. Il se pourrait fort bien que cette opération décompressive suffise à faire disparaître les accidents; en effet, même en l'absence de toute lésion anatomique osseuse ou méningée, l'écoulement d'une certaine quantité de liquide céphalo-rachidien et les phénomènes vasculaires qui en résultent ne seraient sans doute pas étrangers à ce résultat. Si, au bout d'un certain temps, les accès d'épilepsie revenaient avec la même fréquence que par le passé, les bons résultats obtenus par Rotgans, Lloyd et Deaver, Sachs et Gerster, Braun, Keen autoriseraient à pratiquer la résection d'un cortex en apparence normal.

L'observation de Braun est entre toutes celle de beaucoup la plus intéressante, puisque l'opéré fut revu complètement guéri six ans après l'intervention. Il s'agissait d'un jeune homme de dix-neuf ans qui, à l'âge de douze ans, avait subi un violent traumatisme crânien. Les troubles immédiats, consistant en phénomènes paralytiques et état comateux, disparurent lentement. Puis, quatre ans après l'accident initial, apparurent des attaques d'épilepsie partielle. Deux opérations étaient restées inefficaces : ce fut seulement après la résection d'un cortex absolument normal d'apparence que la guérison fut définitive.

Avant de terminer l'étude de l'excision des centres cérébraux, il n'est pas sans intérêt de dire quelques mots de la technique employée par les différents auteurs et de chercher à déterminer le procédé de choix. Il semble que l'excision commencée au bistouri et terminée avec des ciseaux fins et courbes soit la technique qui ait donné les meilleurs résultats. La curette, le thermocautère et le galvano-cautère sont des instruments qui déterminent une exérèse beaucoup moins régulière; la curette seule serait avantageusement employée au cas de ramollissement cérébral. Est-il possible, pour déterminer exactement le siège et l'étendue de la zone épileptogène, d'avoir recours sans danger aux courants faradiques? L'accord n'est pas

encore fait sur ce point; l'électrisation est évidemment le seul moyen d'avoir la certitude que la région épileptogène est trouvée, puisque le courant reproduit une attaque convulsive identique aux attaques spontanées. Ne pas recourir à l'excitateur électrique serait pour les uns s'exposer à de sérieux mécomptes, tandis que les autres voient dans cette pratique un temps inutile et dangereux : inutile en ce sens que, dans les trépanations larges, la scissure de Rolando est prise comme point de repère et les circonvolutions facilement reconnues; dangereuse, parce que l'électrisation du cortex pourrait déterminer des points épileptogènes susceptibles d'amener ultérieurement le retour des accidents. Nous pensons que dans la plupart des cas l'électrisation est plus inutile que dangereuse; il est en effet bien rare que le chirurgien ne soit pas guidé par une altération, si minime soit-elle, du cortex.

Lorsque les lésions anatomiques, quelles que soient leur nature et leur situation, ont été traitées, l'opération n'est pas terminée, puisque la technique de la fermeture de la plaie a une très grande importance pour l'avenir. Les adhérences entre la dure-mère et la substance cérébrale une fois détruites, il faut éviter de suturer la méninge à elle-même; si l'on suivait cette pratique la petite quantité de sang s'accumulant au niveau du cortex ne tarderait pas à s'organiser, entraînant des adhérences secondaires et partant les récidives qui en résultent. Il est donc indispensable, après avoir détruit les adhérences profondes, de rabattre les lambeaux bien égalisés sur la tranche de l'os et de les suturer au périoste. Les sutures méningo-périostées s'opposent ainsi à l'écoulement du sang osseux.

On admet généralement que les résections définitives sont dans ces conditions bien supérieures aux résections temporaires. La seule objection qu'on pourrait formuler seraient les inconvénients ultérieurs d'une hernie cérébrale. C'est sans doute là une complication, sinon grave, du moins sérieuse, puisque les accidents même légers qu'elle entraîne sont souvent incompatibles avec une existence normale; mais nous pensons que cet accident est surtout consécutif aux excisions osseuses considérables, celles que l'on a coutume de pratiquer pour rechercher des tumeurs cérébrales dont le siège n'est pas exactement déterminé. Dans les observations que nous avons groupées, nous voyons en effet que des brèches osseuses importantes ont été la plupart du temps comblées par un tissu cicatriciel fibreux, suffisamment résistant pour protéger la substance cérébrale, tout à fait indolore et à travers lequel il était impossible de percevoir les battements du cerveau. Les observations, dans lesquelles ce résultat était obtenu, mentionnaient cependant des résections

osseuses de 3 centimètres 1/2 sur 5 centimètres, 5 1/2 sur 2 1/2, 5 1/2 sur 4, 6 sur 4; dans d'autres observations les chiffres exacts ne sont pas notés; mais les auteurs signalent des brèches plus ou moins importantes et qui ont toujours été recouvertes par des plans suffisamment résistants. De plus, comme nous pouvons nous en assurer par les observations *personnelles* de Berezowski, non seulement la réimplantation osseuse serait une pratique inutile, mais parfois même dangereuse. Sur 17 malades qui avaient subi une trépanation définitive, 6 présentaient quelques troubles fonctionnels *légers*, consistant en sensations pénibles pendant la flexion de la tête et surtout pendant les efforts physiques. La pression était seulement douloureuse dans les cas où la palpation faisait reconnaître à travers les téguments une pointe osseuse ou une irrégularité des bords de l'orifice. Par contre la trépanation temporaire avait été pratiquée chez huit malades et les accidents s'étaient reproduits chez cinq d'entre eux. D'autre part, onze malades, traités après traumatisme par la trépanation, furent revus longtemps après, cinq ans et demi en moyenne. Dans les cas de guérison complète, l'orifice de trépanation n'était pas fermé par du tissu osseux de nouvelle formation. La brèche était comblée par les téguments, situés exactement sur le même plan que les bords de l'orifice. Au contraire, dans tous les cas de récidive, la perte de substance crânienne était réparée, dans le sens le plus large du mot; ou bien le fond de la cavité était ossifié, ou, s'il n'était pas formé de tissu osseux de nouvelle formation, il l'était néanmoins par une couche fibreuse très dense et très épaisse.

Nous terminerons en disant avec Chipault que les sutures méningo-périostées et l'absence de réimplantation osseuse sont les seuls moyens rationnels pour obtenir « la modification la plus favorable de la cicatrice corticale dont la circulation et la décompression se trouvent ainsi assurées d'une façon définitive ». Il est à peine besoin d'indiquer, que dans les cas où on trouverait une collection purulente ou kystique, il serait indispensable de placer un drain au point déclive et de l'y maintenir aussi longtemps que cela serait nécessaire.

INSUCCÈS. RÉCIDIVES. IMPORTANCE DES OPÉRATIONS SUCCESSIVES

Les insuccès ou les récidives suivant les opérations pratiquées pour traumatismes anciens du crâne ne reconnaissent pas une cause univoque. Il y a des cas pour lesquels le chirurgien et surtout

l'entourage du malade hésitent pendant longtemps avant de se résigner à décider une intervention; c'est une grave erreur d'attendre l'accentuation des accidents ou l'apparition de nouveaux symptômes. Pendant ce temps précieux, inutilement perdu, les lésions anatomiques s'étendent, s'organisent, tendent de plus en plus par leur extension de devenir incurables; et c'est surtout dans ces conditions où la chirurgie devient impuissante que les insuccès sont enregistrés.

A côté de certaines observations dans lesquelles on ne peut incriminer l'acte chirurgical lui-même, il en est d'autres qui ne sont pas à l'abri de toute critique. Les insuccès tiennent alors en grande partie à une technique défectueuse. Les lésions peuvent passer inaperçues par suite d'une exploration insuffisante; c'est ainsi que Boinet termine l'opération après avoir évacué un kyste de la pie-mère, sans s'assurer qu'il n'existait aucune autre lésion sous-jacente. Larger opère un malade pour des crises d'épilepsie jacksonienne; il trouve l'os très épaissi et referme la plaie sans avoir ouvert la dure-mère. Nous pourrions multiplier ces exemples d'opérations insuffisantes; et ce ne serait nullement avec l'intention étroite de critique; il faut au contraire savoir gré à leurs auteurs d'avoir publié des observations qui sont parfois d'un intérêt scientifique bien plus considérable qu'un remarquable succès!

Les récidives peuvent encore être le résultat d'adhérences qui se sont produites entre le cortex et la dure-mère, lorsque la méninge est suturée à elle-même. Au cours d'une trépanation, il est en effet difficile d'assécher complètement la plaie à moins de pratiquer des sutures méningo-périostées; et l'organisation d'un épanchement sanguin, minime en apparence, sera plus tard le point de départ des accidents. Une observation de Chipault prouve l'exactitude de ce mécanisme; un jeune homme, dans une tentative de suicide, s'était logé une balle dans la tête; les accidents étaient tels que Barker se décida à extraire la balle qui était logée dans le cerveau; la dure-mère fut suturée et la rondelle osseuse rabattue et réappliquée. Quelques mois après le malade était opéré en France par Chipault pour des accidents épileptiformes graves : de nombreuses adhérences de la dure-mère au cortex qui s'étendaient jusqu'au corps calleux furent libérées; la dure-mère fut suturée au périoste et la résection osseuse fut définitive.

Les récidives fréquentes dans les cas de trépanation temporaire, comme en témoignent les observations de Berezowski, nous dispensent d'insister davantage sur le rôle important de la réimplantation osseuse dans la pathogénie des insuccès et des récidives. De ce qui

précède, on est en droit de conclure qu'en cas d'insuccès complet ou relatif il ne faudrait pas hésiter à tenter une nouvelle opération. Il n'est en effet pas rare qu'une lésion ait passé inaperçue, lors d'une première intervention, au cours de laquelle les lésions trouvées avaient semblé suffisantes pour expliquer les accidents. Les observations dans lesquelles un résultat n'a pu être obtenu après la première intervention ne sont pas exceptionnelles; et il en est qui sont particulièrement instructives. M. Schwartz pratiqua trois opérations successives chez un malade qui avait subi quatre ans auparavant un violent traumatisme crânien, ayant déterminé dans la suite des accès d'épilepsie jacksonienne. La première opération consista dans la résection d'un fragment osseux très épaissi, mesurant environ 3 centimètres carrés, qui déprimait la dure-mère en regard du pied de la deuxième circonvolution frontale. Le retour des accidents donna lieu à une seconde intervention sur l'os épaissi, déterminant une brèche de 5 centimètres de côté.

Les accidents n'étant aucunement modifiés, M. Schwartz se décida à pratiquer une troisième intervention. La dure-mère épaissie fut incisée crucialement et les quatre lambeaux rabattus et suturés au périoste. Quelques mois après, le malade n'éprouvait plus aucun accident et avait pu reprendre son travail. Le cas de Braun est tout aussi remarquable; il s'agissait d'un jeune homme de dix-neuf ans qui devint sujet à des crises d'épilepsie jacksonienne quatre ans après un traumatisme crânien important à l'âge de douze ans. La première intervention consista dans l'extirpation d'un kyste séreux du volume d'un œuf de poule simplement recouvert par l'arachnoïde. Les crises épileptiformes n'étant aucunement modifiées, Braun extirpa un fragment de la paroi crânienne épaissie; un résultat remarquable et définitif ne fut obtenu qu'avec une troisième opération au cours de laquelle le centre cortical des mouvements de la main gauche fut réséquée; six ans après la dernière intervention, le succès ne s'était pas démenti un seul instant.

Ces faits remarquables ne nous montrent-ils pas l'importance considérable des opérations successives dans le cas d'insuccès ou de récidives?

CONCLUSIONS

1° Les manifestations cliniques consécutives aux traumatismes anciens du crâne peuvent être sous la dépendance des lésions anatomiques les plus diverses et les plus dissemblables. Nous notons en effet tantôt les altérations classiques des os du crâne (surtout

hypertrophie et esquilles), tantôt des épanchements sanguins ou séreux sus-dure-mériens, tantôt des modifications importantes dans la structure et la disposition des méninges (dépressions, épaississements, adhérences diverses), tantôt enfin des altérations de la substance cérébrale, dont les unes sont étroitement liées et secondaires aux lésions sus-jacentes (phénomènes de compression ou d'irritation), et dont les autres, plus importantes, contemporaines du traumatisme, existent parfois isolément (foyers de nécrose, de ramollissement, de dégénérescence porencéphalique, etc.).

2° Les altérations microscopiques de la substance nerveuse ont dans certains cas un rôle manifeste dans la pathogénie des accidents; et, si les faits expérimentaux se sont multipliés depuis le mémoire de Duret pour mettre en lumière toute l'importance de ces lésions histologiques (Friedmann, Schmans, A. Miles, Luzenberger, Sagliosi, Marinesco), les faits cliniques épars que nous avons groupés ne nous paraissent pas moins démonstratifs (van Gieson, V. Horsley, Anglade et Chocraux, Patrowich, Raymond). Les faits cliniques superposables aux faits expérimentaux nous montrent que le traumatisme le mieux localisé peut déterminer d'importantes lésions cérébrales (lésions directes, lésions par contre-coup ou lésions à distance).

3° En ce qui concerne la physiologie pathologique de certains accidents, il nous a semblé que les classiques n'avaient pas suffisamment insisté sur le rôle du liquide céphalo-rachidien. Les expériences de Horsley nous montrent en effet l'exagération de l'excitabilité corticale, sous l'influence d'un excès de pression du liquide cérébro-spinal. Cet auteur eut l'occasion de vérifier plusieurs fois cliniquement l'exactitude de ses expériences : toute modification par émission de la quantité du liquide fut suivie dans la plupart des cas de la disparition ou de l'atténuation des accidents; mais, dès que la pression ventriculaire s'était reproduite chez ces malades, les symptômes se reproduisaient. Nous constatons des résultats identiques dans d'autres branches de la pathologie nerveuse : vertige de Ménière, céphalée de la période secondaire de la syphilis, céphalée des tabétiques, accidents dus à la diminution de capacité intracrânienne au cours de l'évolution d'une tumeur cérébrale, etc. Enfin si les modifications de la quantité du liquide cérébro-spinal influent d'une manière certaine sur les symptômes consécutifs aux traumatismes récents, nous remarquons qu'il en est de même dans de nombreuses observations de traumatismes anciens. En résumé, nous pensons que la production exagérée de liquide céphalo-rachidien doit figurer au nombre des lésions anatomiques importantes.

4° Nous avons été frappé de trouver beaucoup d'observations, dans lesquelles la complexité et la gravité des lésions, rencontrées au cours d'une opération ou à l'autopsie, contrastaient singulièrement avec le peu d'étendue des lésions apparentes. La déduction qui s'impose est qu'un traumatisme crânien, jugé minime parce qu'il n'a pas entraîné de désordres superficiels importants, a fort bien pu déterminer de graves lésions profondes (esquilles de la table interne, attrition de la substance cérébrale), dont l'évolution ultérieure donnera lieu à toute une série de complications. En présence d'accidents cérébraux quels qu'ils soient, il faut donc toujours tenir grand compte de la notion d'un traumatisme crânien antérieur.

5° Les indications symptomatiques des traumatismes anciens du crâne sont précises, lorsque des signes de localisation sont directement en rapport avec les reliquats d'une fracture ou d'une contusion. Les accès d'épilepsie jacksonienne, l'aura qui les annonce, le début de la crise toujours par le même membre ou segment de membre (signal symptôme), l'extension des convulsions dans le même ordre, auront autant de valeur pour décider une intervention chirurgicale qu'une paralysie motrice ou sensorielle d'origine corticale.

6° A côté de ces symptômes classiques, il en existe d'autres qui bénéficient au même titre de la trépanation; ils sont moins connus bien qu'ils ne soient pas exceptionnels. C'est ainsi que l'ÉPILEPSIE GÉNÉRALISÉE peut s'observer à la suite d'un traumatisme crânien chez certains individus, en dehors de toute tare nerveuse héréditaire ou acquise : 1° les *jeunes enfants* ont une grande tendance à faire des symptômes diffus consécutivement au traumatisme le mieux localisé du cortex; 2° *chez les adultes*, les accès d'épilepsie généralisée ne sont pas rares, à la suite d'un traumatisme d'une autre région que la zone rolandique.

La CÉPHALÉE peut, dans certains cas, résister à tous les traitements palliatifs, médicaux ou chirurgicaux, et acquérir une intensité telle qu'elle constitue alors une indication opératoire de premier ordre.

7° S'il existe des contre-indications absolues, lorsque les accidents relèvent d'une des causes médicales que nous avons signalées, nous ne pensons pas que des symptômes considérés habituellement comme très graves et incurables soient des facteurs suffisants pour écarter systématiquement toute intervention chirurgicale. En effet : 1° les *contractures*, qui s'installent un temps plus ou moins long après l'apparition d'accidents paralytiques, en dehors de toute manifesta-

tion névropathique, n'ont pas toujours la signification d'une dégénérescence du faisceau pyramidal. Il existe des contractures, témoignant d'une irritation de la voie motrice, qu'il est parfois possible de distinguer des contractures incurables. Les phénomènes spasmodiques sont dans ces conditions variables d'un instant à l'autre, moins accusées si le malade a gardé plusieurs jours le lit; 2° *les signes de déchéance organiques*, associés à des signes de localisation, sont eux aussi parfois susceptibles d'amélioration ou de guérison, comme en témoignent les remarquables observations que nous avons relatées; 3° *l'état comateux*, qui suit les crises d'épilepsie traumatique subintrante, ne doit pas non plus faire considérer la situation comme désespérée, puisque même dans ces conditions des résultats inespérés ont été enregistrés. En un mot, nous estimons *qu'il n'existe pas de contre-indications chirurgicales* ABSOLUES. Sans doute, il est préférable d'opérer le plus tôt possible, sans attendre l'apparition de manifestations nouvelles, indiquant une extension des lésions anatomiques; mais il ne faut pas oublier qu'il n'est jamais trop tard pour opérer, la trépanation étant la seule chance de salut pour ces malades qui ont épuisé sans profit toutes les ressources de la thérapeutique médicale.

8° *La ponction lombaire* doit être pratiquée dans tous les cas d'accidents consécutifs à des traumatismes anciens du crâne; elle constitue une précieuse méthode d'investigation, puisque les renseignements qu'elle fournit sont souvent très importants. C'est en effet le seul moyen qui nous permette d'apprécier les modifications *quantitatives* ou *qualitatives* du liquide céphalo-rachidien; nous avons montré le rôle que pouvait acquérir l'excès de tension (*modification quantitative*) dans la pathogénie des accidents; nous savons également qu'une lésion chronique, reliquat d'un traumatisme ancien, peut donner lieu à une réaction méningée se traduisant par la présence de lymphocytes dans le culot de centrifugation; il est en outre fréquent d'observer une réaction méningée, longtemps après la disparition d'un état aigu (*modifications qualitatives*).

La ponction lombaire a donc dans presque tous les cas une valeur *diagnostique incontestable*.

9° La ponction lombaire est susceptible d'atténuer ou de faire disparaître momentanément les accidents cérébraux qui sont sous la dépendance directe d'un excès de tension intracrânienne. C'est ainsi que les vertiges, la céphalée, l'œdème de la papille, les accès épileptiformes, dans certains cas déterminés, etc., seront heureusement modifiés par la soustraction d'une certaine quantité de liquide cérébro-spinal. Si cette opération palliative a donné d'excel-

lents résultats dans quelques observations, nous estimons qu'il ne faut pas en exagérer la *valeur curative*; on ne saurait oublier que l'hyperproduction du liquide céphalo-rachidien est le plus souvent sous la dépendance d'une irritation méningée lente et continue, constituée dans l'espèce par une lésion anatomique; et, si l'on est capable par la ponction lombaire d'en supprimer momentanément les effets, on ne saurait avoir la prétention de supprimer du même coup la cause efficiente.

10° Lorsqu'on opère un individu pour des accidents consécutifs à un traumatisme ancien du crâne, on ignore le plus souvent à quelles lésions anatomiques correspondent les manifestations cliniques. La trépanation, véritable fenêtre ouverte sur les altérations crâniennes méningées ou cérébrales, sera donc une opération exploratrice, avant d'être une opération curative; il est de toute nécessité que la trépanation soit large, de façon à découvrir dans toute leur étendue les modifications pathologiques.

11° Le traitement des lésions ne souffre aucune difficulté, lorsqu'il s'agit d'une exostose, d'un kyste séreux, d'une esquille, d'un corps étranger, etc. La conduite à tenir est par contre beaucoup plus délicate, si les accidents ne peuvent être mis que sur le compte d'une lésion des centres nerveux. La substance cérébrale est-elle manifestement altérée (foyer de méningo-encéphalite, de ramollissement, de nécrose, dégénérescence polykystique), le chirurgien serait autorisé à agir directement et sans attendre davantage sur un cortex aussi profondément modifié. Dans le cas contraire, en présence d'un cortex, normal d'apparence, il serait prudent d'attendre les effets d'une opération décompressive; c'est seulement après une période d'observation assez longue et en face d'un insuccès complet que la résection d'une zone épileptogène, macroscopiquement normale, serait indiquée.

12° Les lésions anatomiques une fois traitées, le meilleur procédé, pour éviter les accidents ultérieurs que pourraient déterminer les adhérences de la dure-mère au cortex, consiste à pratiquer des sutures méningo-périostées; les résultats obtenus, dans ces conditions, avec les résections osseuses définitives, sont bien supérieurs à ceux que donnent les résections temporaires.

13° Au cas de récidive, d'insuccès complet ou relatif, il ne faudrait pas hésiter à tenter une nouvelle opération. Il n'est en effet pas rare qu'une lésion ait passé inaperçue, lors d'une première intervention, au cours de laquelle les lésions trouvées avaient semblé suffisantes pour expliquer les accidents. *Les opérations successives* ont une *grande importance*, puisque les observations de

malades définitivement guéris seulement après la troisième intervention ne sont pas exceptionnelles dans la littérature médicale.

INDEX BIBLIOGRAPHIQUE

Anglade et Chocraux, *Revue de neurologie*, 1902.
Abadie, *Gaz. hebd. sc. méd. de Bordeaux*, 1895.
Azam, *Arch. génér. de médecine*, février 1881, p. 131.
Ardouin, *Soc. de chirurgie*, 1904, p. 435.
G. Angiollela, *Annali di nevrologia*, 1898.
Broca et Maubrac, *Chirurgie cérébrale*, 1896.
A. Broca, *Précis de chirurgie cérébrale*, 1903.
A. Broca, *Gaz. des hôpitaux*, 1902, p. 1169.
Ballet, *Gaz. des hôpitaux*, 1899.
Berezowski, *Travaux de neurologie chirurgicale*, 1899.
Ballet, *Soc. anatomique*, 1890, p. 100.
Butlin, *Arch. de neurologie*, 1896, p. 47.
Braun, *Deutsche Zeitschrift für Chirurgie*, 1898, p. 223.
Benda, *Verhandlungen der deutschen Gesellschaft für Chirurgie*, 20e Congrès, 1891.
Bousquet, *Cong. de chirurgie*, 1901, p. 330.
Blandin, Thèse de Paris, 1902.
Boinet, *Soc. de chirurgie*, 1871 et 1872.
H. Benett, *British med. Journal*, 1885.
Bard, *Semaine médicale*, 31 mai 1905.
Cassaët, *Soc. de biologie*, 1893.
Chaslin, *Soc. de biologie*, 1889.
Chavasse, *Arch. de méd. militaire*, 1892, p. 243.
Chauvel et Nimier, *Ac. de médecine*, 21 juillet 1903.
Chipault, *Ac. de médecine*, 1898 et 1900.
Chipault, *Travaux de neurologie chirurgicale*, 1900.
Chipault, In *Traité de chirurgie*, Le Dentu et Delbet.
Cœn, *Ueber die Heilung von Stichwunden des Gehirns. Beiträge zur Anat. und Phys.*, II, 1888.
Cras, *Soc. de chirurgie*, 1877.
Dammartin, *Arch. de méd. et de pharm. milit.*, mars 1890.
Decressac, Thèse de Paris, 1889.
Demons, *in* Thèse Decressac, Paris, 1889.
Devilliers, Thèse de Paris, 1904.
Delorme, *Soc. de chirurgie*, 1892 et 1894.
Dubbers, *Neurol. Centralbl.*, 1897, p. 61.
Duflocq, *Revue de médecine*, 1891, p. 102.
Duret, *Rapports aux Congrès de chirurgie.*
Echeverria, *Arch. gén. de méd.*, 1878, t. II, p. 546.
Eskridje, *The med. News*, 1894.
Ersknie, *Journal of med. scienc.*, juillet 1901.
Faguet, Thèse de Bordeaux, 1892-1893.
Faure, *Bulletins de thérapeutique*, 1902.
Février, *Soc. de chirurgie*, 1892.
Feklin, *in* Thèse Decressac, Paris, 1889.
H. Friedenwald, *in Arch. d'ophtalmologie*, 1903.
Fischer, *Breslau, Cong. de chirurgie allemand*, 1888.
Forgue, *Trait. des lésions traumat. du crâne*, Montpellier.
Frogé, *Soc. de chirurgie*, 1892.
Fredet, *Soc. de neurologie*, 1902.
Gelpke, *in Arch. d'ophtalmologie*, 1899.

Galand, Thèse de Paris, 1832.
Gibert, *Nouveau Montpellier médical*, 1898, p. 405.
Gilles de la Tourette et Chipault, *Gaz. hôp.*, 30 mars 1899.
Gross, *Rev. méd. de l'Est*, 1893, p. 252.
M. Grew, *Arch. de neurologie*, 1897, p. 408.
Hahn, *Cong. des chirurgiens allemands*, Berlin, 1893.
Hangenbeck, *in* Thèse Decressac, Paris, 1889.
Horsley, *Brit. med. Journal*, 1886 et suivantes
Heuston, *Brit. med. Journal*, 1892.
Jaboulay, *Cong. de chirurgie*, 1891, p. 103.
Jaboulay, *Arch. prov. de chirurgie*, 1894.
Jeannel, *in* Thèse de Masson, Lyon, 1894.
Keen, *Am. Journ. of med. sc.*, 1888-1891.
Keen, *Medical News*, 1898, p. 381.
Keen, *Cong. de Washington*, 5 septembre 1888.
Kirmisson, *Soc. chir.*, 1901, p. 992.
Knapp, Boston, 1895.
Kœnig, *Centralb. f. Chirurg.*, 1890, p. 297.
Kœnig, *Traité de chirurgie spéciale*, traduction Comte, 1890.
A. Lane, *Lancet*, 1891, p. 139.
Lannelongue, Thèse Bordeaux, 1892-1893.
Lannois, *Soc. méd. hôpit.*, Lyon, 1902.
Larger, *Cong. français de chirurgie*, 1889.
Lemonnier, *Année médicale de Caen*, 1902.
Lees et Page, *Lancet*, 20 avril 1889.
Liefmann, *Berl. klin. Wochenschrift*, 1904, p. 969.
Lloyd et Deaver, *Am. Journ. of med. Sc.*, 1888.
Leonte et Bardesco, *Rev. de chirurgie*, 1891, p. 826.
Loison, *Soc. de chirurgie*, 1901.
Lucas Championnière, *Soc. anatomique*, 1890, p. 100.
Lucas Championnière, *Journ. des Praticiens*, 1894.
Lucas Championnière, *Soc. de chirurgie*, 1886, p. 206.
Lucas Championnière, *Soc. de chirurgie*, 1891, 401.
Luxenburger, *Experiment. Stud. über Rückenmarksverletzungen*, 1903.
Luzenberger, *Gaz. méd. de Strasbourg*, 1897.
Manz, *Assoc. méd. britannique*, 1901.
Masson, Thèse de Lyon, 1893-1894.
Marion, *Trait. chir. de l'épilepsie traum.*, *Arch. gén. méd.*, 1903, p. 631.
Marion, *Trait. de chirurgie cérébrale*, 1905.
Mac Ewen, *Brit. med. Assoc.* Glascow, 1888.
Marinesco, *Cong. de Moscou*, 1897.
Mirallié, *Arch. de neurologie*, mars 1900.
Mirallié, *Progrès médical*, 10 mai 1902, p. 298.
Makins, *Surg. exp. in South Afric.*, 1899-1900, p. 274.
Morestin, *Soc. de chirurgie*, novembre 1900, p. 995.
Nancrède, *Med. News*, 1888, p. 585.
Nancrède, *Annal. of Surg.*, 1896, p. 127.
Negro, *Gaz. méd. de Turin*, 10 décembre 1891.
Nimier, *Arch. med. et pharm. milit.*, 1889.
Nimier, *Bless. crâne et encéphale p. coups de feu*, Paris, 1903.
T. Olivier, *Brit. méd. Journal*, 1888, p. 236.
Page, *Mercredi médical*, 1891.
Page, *Soc. opht. du Roy.-Uni*, 1891.
Peugniez, *Cong. français de chirurgie*, 1901, p. 348.
Péan, *in* Thèse Decressac, Paris, 1889.
Pitres, *Rev. de médecine*, 1888.
Pitres, *Gaz. hebd. sc. méd.*, Bordeaux, 1902, p. 434.

Quénu, *Soc. de chirurgie*, 1894.
Raymond, *Clin. des mal. du système nerveux*, t. V.
Raymond, *Arch. de neurologie*, 1901, p. 369.
Rauzier, *Semaine médicale*, 1893.
Robert, Thèse de Paris, 1901.
Rochard, *Presse médicale*, 1902, p. 411.
Routier, *Soc. de chirurgie*, 1886.
Routier, *Soc. de chirurgie*, 1890.
Rotgans, in *Cong. internat. neurologie*, 1897.
Sachs et Gerster, *Deuts. med. Wochens.*, 1896, p. 559.
Schwartz, *Soc. de chirurgie*, 1901.
Sagliosi, *Semaine médicale*, 1898.
Serre, Thèse de Toulouse, 1901-1902.
Starr, *Chir. de l'encéphale*. Traduct. Chipault.
Tellier, Thèse de Lyon, 1890-1891.
Terrier, *Soc. de chirurgie*, 1891, p. 414.
Terrillon, *Soc. de chirurgie*, 1890.
Thiriar, *Soc. belge de chirurgie*, 1902, p. 103.
Tillaux, *Soc. de chirurgie*, 1894.
Tissot, *Dauphiné méd.*, 1904, p. 252.
Tuffier, *Soc. anatomique*, 1883.
Tuffier, *Soc. de chirurgie*, 1901.
Uhthoff, *Soc. all. d'ophtalmol. Heidelberg*, août 1902.
Van Eyk, *Cong. de neurologie*, 1897.
Verchère, *Revue de chirurgie*, 1893.
Vidal, *Ac. de médecine, Mémoire*, 1900.
Vidal, *Cong. français de chirurgie*, 1901, p. 343.
Villar, *Cong. français de chirurgie*, 1903.
Wassilief, *Ach. de neurologie*, 1903.
Warnoth, *Cong. français de chirurgie*, 1893, p. 483.
Wildermuth, *XIIIe congrès de la société psychiatrique de l'Allemagne du sud-ouest*.
Williamson et Jones, *Brit. med. Journ.*, 1889.
Wilson, *Lancet*, 28 janvier 1905, p. 226.
Winkler, *Cong. international de neurologie*, 1897, p. 110.
Ziegler, *Lehrbuch der pathol. Anat.*, Spec. Theil, 1887.

REVUE DES SOCIÉTÉS SAVANTES

SOCIÉTÉ DE CHIRURGIE

Du 24 octobre au 14 novembre 1905.

M. Michon. — *Tuberculose hypertrophique de la partie terminale de l'iléon.* Rapport de M. Hartmann.

La forme hypertrophique et sténosante de la tuberculose de la région iléo-cæcale débute généralement par le cæcum et semble même le plus souvent s'arrêter très exactement aux bords de la valvule iléo-cæcale.

M. Michon a eu l'occasion d'opérer une malade chez laquelle la tuberculose hypertrophique était limitée aux cinq derniers centimètres de l'iléon. Il s'agit d'une jeune fille de vingt-sept ans, qui, à deux reprises, avait eu des crises douloureuses dans la fosse iliaque droite, crises qui avaient été qualifiées d'appendiculaires. A la suite de la seconde crise, la région iléo-cæcale était restée douloureuse; et l'on y sentait nettement une tuméfaction. Après quelques jours d'observation, la malade fut opérée par M. Michon par l'incision latérale, ouvrant la partie externe de la gaine du muscle droit. Le péritoine ouvert, on reconnaît une tumeur allongée, dure, à forme de boudin, fixée à la fosse iliaque. Pour la libérer et l'amener au dehors, on dut inciser le péritoine en dehors et le long du cæcum. On fit alors la section de l'intestin grêle entre deux pinces à mors élastiques, puis celle du côlon ascendant. Puis extirpation de la partie malade, fermeture de l'intestin grêle et du côlon ascendant par ce double surjet à la soie fine, et anastomose latéro-latérale de l'iléon et du côlon ascendant. Drainage et suture de la paroi. Les suites opératoires furent simples. La malade quitta l'hôpital complètement guérie quatre semaines après l'intervention.

L'examen de la pièce montra que l'intestin grêle et la valvule iléo-cæcale étaient seuls indurés et que les lésions s'étendaient à 5 ou 6 centimètres sur l'intestin grêle. Il s'agissait d'un simple épaississement des parois sans ulcération. Histologiquement, cet épaississement était constitué par une infiltration tuberculeuse de la sous-muqueuse et de la musculaire.

M. Hartmann insiste sur l'intérêt à la fois clinique et anatomo-pathologique de cette observation. Cliniquement, l'erreur, qui consiste à prendre cette lésion pour une appendicite, était difficile à éviter; au point de vue anatomo-pathologique, la limitation des lésions à l'intestin grêle et leur arrêt brusque à la valvule sont exceptionnels. Au point de vue opératoire, M. Michon s'en est tenu exactement à la technique préconisée et employée

avec succès par M. Hartmann dans cinq cas de tuberculose hypertrophique du cæcum.

M. Routier a eu l'occasion d'opérer une malade envoyée dans son service pour une appendicite, mais chez laquelle il lui fut facile de vérifier le diagnostic en raison de la mobilité de la tumeur, et de reconnaître une tumeur tuberculeuse iléo-cæcale. Mais, là aussi, contrairement à la règle, les lésions, étendues il est vrai sur le cæcum, portèrent principalement sur la terminaison de l'iléon. Il pratiqua la résection iléo-cæcale, ferma les deux bouts, et fit une anastomose latérale. La malade guérit, mais avec une fistulette qui dure encore.

M. Berger a observé un cas analogue à celui de M. Michon. Il s'agissait également d'une tuberculose iléo-cæcale, prise pour une appendicite et dans laquelle les lésions étaient limitées à la fin de l'iléon, le cæcum et l'appendice ne présentant aucune lésion tuberculeuse. La fixité de la tumeur par le fait d'adhérences très serrées avec les parties voisines en rendait l'extirpation impossible. On fit d'abord une colostomie simple, et, celle-ci ayant été reconnue insuffisante, on pratiqua l'exclusion de la partie terminale de l'intestin grêle, du cæcum et du côlon ascendant. Le malade guérit en apparence, mais succomba après quelques mois à une généralisation tuberculeuse.

M. Lapeyre (de Tours). — *Grossesses extra-utérines non rompues de plus de quatre mois et demi.*

Rapport de M. Faure.

En peu de temps, M. Lapeyre a opéré quatre cas de grossesses extra-utérines non rompues, de plus de quatre mois.

Dans le premier cas, la femme rejeta une caduque à deux mois et demi ; la grossesse ectopique n'en continue pas moins son évolution et c'est à cinq mois que le fœtus mourut. Au bout de deux mois apparurent alors des douleurs, des métrorragies et des troubles divers qui nécessitèrent l'intervention. Celle-ci consista en une extirpation fort simple du bloc parfaitement mobile.

Dans le second cas, il s'agissait d'une grossesse péritonéale. La laparotomie permit d'extraire un fœtus de six mois environ mort depuis quelque temps. La poche fut marsupialisée. Guérison.

Dans le troisième cas, il s'agissait d'une grossesse tubaire non rompue ayant atteint le huitième mois. L'intervention permit d'extraire un fœtus qui venait de mourir, mais dut se borner à la marsupialisation de la poche, à cause de l'hémorragie qui se produisit. La malade guérit.

Dans le quatrième cas, il s'agit d'une grossesse tubaire accompagnant une grossesse normale. La tumeur ectopique fut reconnue au cours de cette dernière, mais prise pour un kyste de l'ovaire. Après l'accouchement, on se mit en mesure d'enlever le prétendu kyste de l'ovaire, qui se révéla alors comme une trompe contenant un fœtus de quatre mois. M. Faure admet avec M. Lapeyre que les deux grossesses se sont produites simultanément, mais que le fœtus ectopique a succombé à quatre mois, laissant la grossesse normale évoluer sans incident.

M. F. Terrier. — *Kyste hydatique du foie infecté par voie ascendante. Suppuration, puis ouverture du kyste dans les voies biliaires principales. Calculs secondaires. Cholécystectomie. Ouverture du cholédoque et de l'hépatique. Drainage. Évacuation de la cavité kystique. Mort à la fin de l'opération.*

Il s'agit d'une femme de trente-neuf ans, avec passé pathologique assez chargé, et entrée à l'hôpital pour un ictère persistant depuis huit mois avec des alternatives d'intensité. Soumise d'abord à une période d'observation, elle présenta une nouvelle exacerbation d'ictère qui s'accompagna cette fois de fièvre et de poussée péritonéale assez vive. M. Terrier jugea une intervention urgente et pratiqua l'incision de la baïonnette de Kehr. Le vésicule fut trouvée très distendue; on la ponctionna et on retira 200 grammes de bile verte et fétide. On isola la vésicule et on l'extirpa. Au cours de cette manipulation, on constata que du pus fétide semblait couler de l'intérieur du foie; et le doigt reconnut l'existence d'une cavité d'abcès qui pénétrait dans l'intérieur du foie. M. Terrier se dirige alors sur le cholédoque, qu'il ouvre largement et dont il retire, avec une curette, une membrane hydatide, un magma de boue biliaire, du pus, des calculs et des hydatides. On remonte alors vers l'hépatique qui est également obstrué et qui communique largement avec la poche de l'abcès intra-hépatique. On s'apprêtait à drainer largement les canaux principaux de l'abcès, quand la malade cessa de respirer et ne put être ranimée, malgré les injections d'éther et la respiration artificielle prolongée.

L'autopsie permit de confirmer qu'il s'était agi d'un kyste hydatique infecté, ouvert dans les voies biliaires au niveau du canal hépatique. De là une angiocholite septique et une oblitération des conduits principaux par des débris d'hydatides, des calculs bilaires secondaires et du pus. L'opération fut faite trop tardivement.

M. Dionis du Séjour (Clermont). — *Plaie pénétrante de l'abdomen par coup de feu.*

Rapport de M. Ricard.

Un jeune homme de quinze ans est blessé de balle de revolver dans l'abdomen. La famille refuse une intervention immédiate. Celle-ci n'est accordée que dix-sept heures après la blessure, alors que des signes nets de péritonite se sont manifestés. L'intervention permet de constater : une plaie en séton du bord libre du côlon transverse, une perforation de part en part d'une anse jéjunale, une autre perforation tout près de l'angle jéjuno-duodénal. Toutes ces perforations sont suturées par des points de Lembert à la soie fine. Le mésentère, distendu par un hématome, a été perforé par la balle, qui est allée s'implanter dans le corps de la quatrième vertèbre lombaire. Fermeture de l'incision abdominale par trois plans au catgut et crin de Florence; drainage du Douglas par la partie inférieure de la plaie. Suites normales, sauf apparition d'une bronchite. Au cours d'une quinte de toux, éventration totale avec issue de la masse intestinale. Occlusion, sous chloroforme, par trois sutures au fil d'argent comprenant toute la paroi. Guérison avec petite éventration limitée, facilement opérée deux mois plus tard.

M. Ricard soulève, à cette occasion, la question de la suture de la paroi. L'observation de M. Dionis du Séjour montre que la suture abdominale faite en un seul plan donne pour le moins les mêmes garanties de solidité que les sutures à trois plans. Sauf à de rares exceptions, M. Ricard n'a jamais pratiqué que cette sorte de suture à la fois rapide et sûre.

M. Guinard estime que l'ablation des fils, après laparotomie, est trop hâtive, si on les enlève le huitième jour; il a vu une fois une issue totale de l'intestin après l'ablation des fils faite au troisième jour. Quant au mode de suture, il croit qu'on peut avoir de bons résultats avec les deux modes, mais préfère pour sa part la suture à trois plans.

M. Quénu fait dépendre la date de l'ablation des fils de l'état général des malades; parfois huit à dix jours suffisent; d'autres fois il faut attendre quinze jours. M. Quénu est étonné d'entendre vanter la suture à un plan. Pour qu'une suture soit bonne, il faut avant tout bien rapprocher les muscles droits. Il faut pour cela ouvrir largement les gaines musculaires de façon à ajouter la suture musculaire à la suture aponévrotique. Il paraît impossible d'obtenir cette coaptation parfaite autrement qu'avec la suture à plusieurs plans.

M. Routier pense que l'éventration immédiate dépend beaucoup moins du mode de suture que de l'état des malades. Après avoir expérimenté la suture à plusieurs plans, il en est revenu à la suture à un plan avec des fils de bronze d'aluminium. Cette suture est plus rapide et donne d'excellents résultats, à la condition qu'elle soit bien faite et que les bords musculaires des deux droits soient bien mis en contact.

M. Monod croit également que le point essentiel est d'obtenir un accolement exact des deux muscles droits. A cet effet, il conseille non seulement d'ouvrir les gaines des droits, mais même de réséquer la ligne blanche aponévrotique et graisseuse interposée entre leurs bords. Il pratique la suture à trois plans, comme assurant mieux cette coaptation.

M. Tuffier, après avoir longtemps pratiqué la suture à un plan, fait actuellement la suture à trois plans, qui est plus anatomique et lui donne d'excellents résultats.

M. Reynier attribue une grande importance aux adhérences épiploïques à la ligne de suture péritonéale, comme prédisposant à l'éventration tardive.

M. Chaput a observé, au cours de ses expériences sur les chiens, que la désunion de la paroi est généralement préparée par de petites hernies épiploïques, qui se font dans l'intervalle des points de suture. Il doit en être de même chez l'homme.

M. Walther croit que la désunion primitive de la paroi dépend essentiellement de l'état général et de l'état de vitalité des tissus. Il ne l'a observée que deux fois; et ces deux malades étaient atteints au dernier degré de cachexie. — Quant à l'éventration consécutive, M. Walther ne saurait se prononcer; il a eu de bons résultats avec la suture à un plan, qu'il pratique encore de temps en temps; mais il emploie de préférence la suture à trois plans, après avoir eu soin de faire passer son incision non pas par la ligne blanche, mais par la gaine du grand droit du côté droit.

M. Hartmann est du même avis. Il a vu deux fois une éventration primitive, une fois chez un cancéreux cachectique, la seconde fois chez un diabétique.

M. Segond est revenu à la suture à un seul plan au fil d'argent, qu'il trouve rapide et donnant des cicatrices aussi solides que possible, à la condition que les fils soient placés à bonne distance, ne fassent pas une constriction trop énergique et assurent un large affrontement musculaire, en ne prenant que peu de peau, beaucoup de muscle et peu de péritoine.

M. Souligoux. — *Note sur les amputations économiques du pied.*

Rapport de M. Ricard.

M. Souligoux présente, avec de nombreuses radiographies, des amputations de Lisfranc, des amputations de Chopart, de Roux-Fergusson, et une série de sept amputations par le procédé de Ricard, et montre les excellents résultats obtenus.

M. Ricard passe sous silence les Lisfranc et les Chopart qui sont connus, pour insister sur l'opération qu'il a décrite lui-même en 1897. Elle consiste dans une amputation du pied avec conservation du calcanéum. Elle nécessite la création de deux lambeaux, dont l'état des téguments donne les dimensions réciproques. Autant que possible, il faut donner plus de longueur au lambeau plantaire. On pratique la désarticulation tibio-tarsienne par extension forcée du pied. Mais, dès que le bord postérieur de l'astragale apparaît, le couteau fouille les interlignes astragalo-calcanéens, désarticule l'astragale et termine par une désarticulation calcanéo-cuboïdienne. Le calcanéum est introduit dans la mortaise tibio-tarsienne, et les lambeaux sont affrontés, en suturant soigneusement les tendons dorsaux et les tendons plantaires. Ce procédé donne un excellent point d'appui et un moignon qui permet le port d'une chaussure ordinaire.

M. Rochard a fait quatre fois l'opération de Ricard : trois fois pour tuberculose, et une fois pour traumatisme. Les résultats ont été excellents.

M. Savariaud. — *Ruptures traumatiques de l'urètre périnéal. Résultats opératoires.*

Rapport de M. Legueu.

M. Savariaud a pratiqué trois interventions pour rupture traumatique de l'urètre périnéal. Dans le premier cas, il trouva le corps spongieux rompu, et la muqueuse urétrale ouverte seulement sur une petite étendue de sa paroi inférieure. Il pratiqua la suture de l'urètre, du corps spongieux, et ferma complètement le périnée. La réunion se fit par première intention et, à la sortie de l'hôpital, le calibre de l'urètre laissait passer le béniqué n° 48. Trois ans après, l'urètre n'admet plus que la bougie n° 21.

Dans le second cas, la suture immédiate échoue et l'on dut quelques semaines plus tard faire une nouvelle intervention. Le malade a été perdu de vue, et le résultat éloigné est inconnu.

Dans le troisième cas, la suture de l'urètre est impossible à cause de l'état des bouts rompus, dont les bords étaient déchiquetés. M. Savariaud se contenta de fixer les extrémités rompues isolément à la peau et plaça

une sonde à demeure pendant quelques jours. Puis il passa des béniqués. Les bouts suturés se retirèrent progressivement dans la profondeur et la fistule périnéale guérit assez rapidement. Le malade urine bien; mais on sent dans le périnée un bloc cicatriciel, se faisant sentir dans l'intérieur du canal, car les plus petits explorateurs sont accrochés à son niveau.

M. Legueu fait observer combien ces résultats sont médiocres auprès de ceux qu'il obtient lui-même avec l'urétrostomie, avec autoplastie ultérieure, qu'il défend.

M. Reynier. — *Des goitres aberrants et de la difficulté de leur diagnostic avec les épithéliomas branchiaux.*

M. Reynier apporte deux observations de tumeurs, siégeant l'une sous l'angle de la mâchoire dans la région sous-maxillaire; l'autre adhérant à la face externe des vaisseaux sur le sterno-mastoïdien, faisant saillie dans le triangle sus-claviculaire. L'examen histologique, pratiqué dans l'un de ces cas par M. Cruveilhier, dans l'autre par M. Pilliet, ne permet pas de conserver des doutes sur l'origine thyroïdienne de ces tumeurs. Il en conclut que l'origine thyroïdienne de certaines tumeurs branchiales ne saurait plus être niée; et il s'appuie sur certaines données récentes de l'embryologie pour expliquer leur développement.

M. Delbet estime que le fait important à savoir, c'est que les épithéliomas du cou se développent aux dépens de débris épithéliaux restés inclus depuis la période embryonnaire. Quant à la variété histologique, elle importe peu, puisque l'on sait maintenant combien sont voisines les fentes branchiales, les invaginations thyroïdiennes latérales, et les invaginations thymiques.

M. Pousson (de Bordeaux). — *De l'intervention chirurgicale dans les néphrites hématuriques.*

Le but de la communication de M. Pousson est de montrer toute la valeur de l'intervention chirurgicale dans les néphrites hématuriques et de discuter le choix de l'opération en pareil cas. Il a eu personnellement trois fois l'occasion d'intervenir. Dans le premier cas, datant de huit ans, il fit la néphrectomie de rein origine de l'hématurie; l'examen histologique montra l'existence d'une néphrite interstitielle. Dans le second cas, la cystoscopie ayant montré l'origine de l'hématurie dans le rein droit, M. Pousson fit une néphrotomie de ce rein, en prélevant de petits fragments pour examen histologique. Les hématuries disparurent après l'intervention; et l'examen histologique montra l'existence d'une néphrite mixte. Dans le troisième cas l'origine de l'hématurie était encore dans le rein droit. L'intervention mena sur un rein bourré de petits kystes, qui commandèrent le néphrectomie. L'examen histologique montra l'existence d'une néphrite kystique.

M. Pousson a pu réunir 32 cas d'intervention pour néphrite hématurique. Cette statistique comprend 11 néphrectomies contre 15 néphrotomies. Parmi ces dernières, neuf fois l'opération a consisté dans l'incision simple du parenchyme rénal; cinq fois on y a joint soit la décapsulation,

soit la néphrolyse. Tandis que les 11 néphrectomies ont donné lieu à des décès immédiats ou retardés, les 15 néphrotomies n'ont été suivies que d'un seul décès. La néphrectomie est donc plus grave que la néphrotomie.

Dans tous les cas de néphrectomies guéris, la disparition des hématuries a été définitive. Au contraire, sur les 14 cas de néphrotomies suivies de guérison, on relève 5 cas où elle a été suivie de retour des hématuries. Mais, sur ces cinq cas, quatre fois l'opération a porté sur un seul rein : et, dans trois de ces cas, l'hématurie itérative provenait du rein non opéré. Seule la malade opérée par Legueu de néphrotomie bilatérale combinée à la décapsulation vit persister ces hématuries, mais bien atténuées.

La décapsulation n'a été pratiquée que six fois sans décès, mais avec des résultats thérapeutiques bien inférieurs, car deux fois les hématuries reparurent, et dans les quatre autres cas l'opération ne datait que de quelques semaines.

M. Pousson conclut que, dans l'état actuel de l'expérience clinique, c'est la néphrotomie qui paraît l'opération la plus rationnelle et la plus efficace.

M. Reynier appuie les conclusions de M. Pousson. Il a pratiqué trois fois la néphrotomie pour hématuries rénales avec plein succès. Par contre, dans un fait, la décapsulation n'aboutit à rien et on dut pratiquer la néphrotomie. Le rein présentait des lésions bacillaires, et si, à la place de la décapsulation, on avait fait la néphrotomie, on eût trouvé ces lésions et on eût pu pratiquer la néphrectomie d'emblée.

M. Legueu rejette également la néphrectomie dans le traitement des néphrites hématuriques. Il pratique la néphrotomie pour inspecter le rein, et la décapsulation pour le décongestionner. Le résultat n'est pas toujours immédiat. Un des malades de M. Legueu a encore saigné pendant deux ans après l'opération, un autre pendant trois mois.

M, Routier ne comprend pas très bien l'action d'une néphrotomie à un an de distance. La cause des hématuries est souvent très obscure. M. Rouvier a pratiqué une néphrectomie pour hématuries rénales; et l'aspect macroscopique du rein enlevé paraissait absolument normal. Or l'examen histologique fait par M. Pilliet montra l'existence d'une ulcération tuberculeuse d'une artériole d'une des papilles.

M. Tuffier a observé quatre malades atteints d'hématuries rénales; il en a opéré deux et suivi seulement les deux autres. Le premier opéré vit ses hématuries disparaître après l'opération de néphrotomie; mais elles reparurent au bout d'un an et persistèrent pendant six mois. Le second opéré était atteint de néphrite scléreuse, ainsi qu'on put le constater au cours de la néphrotomie. Les hématuries disparurent; mais l'affection n'en continua pas moins à évoluer et le malade succomba urémique. Les deux malades non opérés avaient des hématuries répétées; ils furent suivis tous deux pendant plusieurs années, ils guérirent tous deux; ils restent guéris depuis trois et quatre ans. — En somme, M. Tuffier pense que les néphrites hématuriques sont encore mal connues et que le traitement chirurgical à leur endroit est encore absolument empirique.

M. Carlier (de Lille) a opéré deux malades pour hématuries rénales.

Le premier avait des hématuries accompagnées de violentes douleurs du rein droit; une simple néphrotomie suivie de suture totale du rein fi cesser et les hématuries et les douleurs. Le second malade fut opéré de néphrolithotomie du rein gauche suivie de drainage du bassinet. Des hématuries abondantes se prolongeant après cette intervention et mettant la vie du malade en danger, M. Carlier fit l'ablation du rein néphrolithotomisé. Les hématuries persistèrent provenant de l'autre rein; elles durèrent sept à huit jours, puis cessèrent spontanément. Ces cas rendent difficiles l'appréciation de la valeur de l'intervention chirurgicale dans les hématuries rénales.

M. Delbet considère la question des hématuries rénales essentielles comme très obscure. Il a pratiqué, il y a quelques années, chez une jeune fille, la néphrectomie pour des hématuries de ce genre, parce qu'il pensait qu'elles étaient d'origine tuberculeuse; or ce rein était parfaitement sain. — Il y a quelques mois, il s'est refusé à une opération chez un malade pour lequel un médecin réclamait l'intervention dans les mêmes conditions; or les hématuries disparurent spontanément et n'ont pas encore reparu.

M. Chaput. — *Pronostic des fractures bimalléolaires.*

M. Chaput a étudié les résultats éloignés des fractures du cou-de-pied qu'il a eu l'occasion d'observer et qui ont été traitées soit par lui-même, soit par d'autres. Il signale tout d'abord une série de malades qui, sortis de leur appareil en bonne position et en apparence bien consolidés, ont subi ultérieurement une déviation très marquée généralement en dehors et valgus, rarement en dehors. — Dans une autre série de faits, il n'y avait aucune déviation; mais les malléoles avaient subi une hypertrophie considérable; et les mouvements de flexion et d'extension étaient très limités. — Enfin, M. Chaput signale un cas de fracture supra-malléolaire très oblique du tibia, qui guérit en mauvaise position, malgré les soins les plus minutieux. Tous ces faits, étudiés et contrôlés par la radiographie, montrent que les fractures bimalléolaires sont graves; elle sont d'autant plus graves que la déviation primitive est plus considérable. Parmi les conditions anatomiques qui aggravent ce pronostic, il faut citer spécialement le diastasis péronéo-tibial inférieur, dont la réparation est particulièrement difficile, l'éclatement de plusieurs fragments de l'apophyse tibiale, l'obliquité de la fracture supra-malléolaire, enfin les fractures marginales postérieures et antérieures.

M. Tuffier envisage trois points : les variétés anatomiques, le déplacement primitif, le déplacement secondaire.

En ce qui concerne le premier point, depuis huit ans que M. Tuffier fait contrôler toutes ses fractures par la radiographie, il a observé les fractures les plus diverses, des fractures simples comminutives, des fractures à déplacement postérieur, des fractures marginales.

Toutes ces factures ont ce caractère constant d'être primitivement irréductibles au sens anatomique du mot. M. Tuffier a constaté ce fait, en faisant des examens radioscopiques pendant les manœuvres de réduction.

Le pronostic de ces fractures a paru d'autant plus grave que la réduction suivant l'axe de la jambe était moins complète et le diastasis plus accentué. On croit souvent faire une réduction et une coaptation parfaites, quand on place le pied en varus; mais c'est dans l'articulation astragalo-calcanéenne et dans la médiotarsienne que le varus s'exécute et non par la mise en rapport exact de la mortaise et de l'astragale.

Les déviations secondaires, c'est-à-dire celles qui se produisent après la consolidation cliniquement constatée, sont réelles. Elles sont d'autant plus dangereuses qu'elles sont absolument irréductibles; la réduction sanglante, si tant est qu'elle est possible, ne peut être réalisée qu'au prix de grands délabrements.

M. Monod estime qu'on obtiendrait de meilleurs résultats, si on prenait le parti de réduire systématiquement toutes ces fractures sous chloroforme.

M. Legueu présente un malade, chez lequel il a pratiqué une *réparation en deux temps d'une perte de substance de l'urètre.*

M. Baudet présente un malade auquel il a fait une *suture de plaie du cœur.*

M. Herbet présente un malade *opéré pour contusions abdominales.*

M. Walther présente une pièce de *sarcome récidivé du nerf sciatique*, pour lequel il dut faire une désarticulation de la hanche.

M. Chaput présente un malade *guéri par la méthode de Bier d'une synovite fréquente des tendons extenseurs de la main.*

M. Baudet présente une pièce de *plaie par empalement du rectum.*

M. Legueu présente un *dentier qui a fait en dix jours la traversée du tube digestif chez une femme.*

M. Guinard présente un *fibrome ossifié des mésentères.*

M. Routier présente une pièce d'*hypernéphrome.*

M. Peyrot présente un malade atteint *d'ostéome du brachial antérieur.*

M. Delbet présente un malade muni d'un *appareil de marche pour fracture de cuisse.*

SOCIÉTÉ DE CHIRURGIE DE LYON

Séance du 8 novembre 1906. — *Présidence de M. Vincent.*

Exostose de la paroi thoracique.

M. Gangolphe présente un homme atteint d'exostose de la paroi thora-

cique droite, qui a récidivé sous forme de chondro-sarcome, après une ablation pratiquée avec succès il y a un an et demi.

Son père était atteint lui-même d'exostose. Cet homme présentait donc une hérédité.

M. Gangolphe ne croit pas que l'exostose ostéogénique soit d'origine tuberculeuse. La tuberculose serait secondaire, et non la cause de la lésion.

La première opération avait été suivie de pneumothorax, sans aucune gravité. Malheureusement, la tumeur infiltrait déjà le diaphragme. L'opération avait donc été incomplète.

M. Gangolphe opèrera de nouveau ce malade, mais ne sait s'il pourra tout enlever, la résection du diaphragme lui paraissant trop grave.

M. Destot rappelle que, dans la tarsalgie des adolescents, il y a une exostose astragalienne assez constante, qui siège au-dessus de l'interligne astragalo-scaphoïdien, et qui joue un rôle dans la guérison du pied plat.

M. Vincent opérerait ce malade et réséquerait le diaphragme, si besoin en est.

M. Gangolphe est bien aussi de cet avis. Il n'en est pas moins vrai que l'opération est grave, surtout à cause de la résection du diaphragme. La suture du diaphragme, après sa résection, est, en effet, fort difficile; elle tient rarement et les intestins font alors hernie dans la plèvre.

Dans ma première opération, le pneumothorax fut sans gravité.

M. Bérard insiste sur la transformation des exostoses en sarcomes.

Le pneumothorax chirurgical ne paraît pas grave.

M. Destot a vu opérer souvent, en Algérie, des kystes hydatiques ou des abcès du foie par la voie transpleurale, sans accident.

M. Gangolphe est partisan de la théorie héréditaire des néoplasmes.

Appareil pour luxation congénitale de la hanche.

M. Vignard présente un appareil destiné à cet usage, qui paraît fort pratique, et qui n'est nullement disgracieux, à l'inverse des appareils habituels. La démarche est beaucoup moins disgracieuse. La fatigue est bien diminuée. Il peut être utilisé, même pour des raccourcissements de 13 à 15 centimètres, dans la luxation congénitale, la coxalgie, etc., en somme dans tous les raccourcissements du membre inférieur. Il est fabriqué avec un bois spécial, très léger.

Un jeune homme, âgé de 18 ans, ne peut guère être amélioré par un traitement chirurgical; il existe cependant quelques cas heureux. Mais ce jeune homme a refusé toute opération.

Trépanation pour épilepsie jacksonnienne.

M. Durand rapporte deux observations.

Le premier malade, âgé de quinze ans, avait eu, trois ans auparavant, quelques phénomènes méningés. Depuis, il était sujet à des crises d'épilepsie, avec crises et phénomènes moteurs du côté droit. Le 9 septembre, trépanation large découvrant la zone rolandique et pariétale gauche, grâce à la fraise et la scie de Gigli. Cette méthode est beaucoup plus rapide que la méthode par le trépan ordinaire.

La dure-mère était dure, épaissie. La méninge, molle, ressemblait à une nappe nacrée, épaisse d'un centimètre. Donc, altération des méninges. Par la ponction, on retira du liquide céphalo-rachidien normal (Lannois).

Aucune amélioration opératoire, comme on pouvait le penser.

Le second malade, âgé de huit ans, avait reçu une balle de pistolet Flobert, à la région frontale droite. Aussitôt, hémiplégie gauche et paralysie faciale qui diminuèrent peu à peu ; l'accident était arrivé en 1903.

En 1905, crises d'épilepsie jaksonnienne à début dans le bras gauche.

En 1906, la radiographie montre le siège de la balle près de l'inion (Destot et Lumière), presque au contact de l'os. Après diverses expériences radioscopiques et radiographiques, on localisa exactement la balle.

Cette balle fut enlevée, non sans difficulté, car elle était toute petite.

Les crises se reproduisirent comme par le passé.

Seconde intervention (juillet 1906), sur l'orifice d'entrée. Il y avait là un petit kyste, qui fut drainé. Guérison temporaire pendant trois mois, puis nouvelles crises.

M. Bérard a employé déjà la fraise de Doyen, en 1898. Cet instrument est bien supérieur au trépan.

M. Bérard enlèverait, chez le second opéré, la cicatrice cérébrale à la manière de Horsley.

La méthode, en deux temps, est préférable quelquefois; mais elle expose à la hernie cérébrale.

M. Destot insiste sur les appareils destinés à localiser les corps étrangers du crâne. Ils sont malheureusement coûteux. Les méthodes approximatives sont d'ordinaire suffisantes.

M. Destot croit qu'il faut réséquer la cicatrice cérébrale.

Séance du 15 novembre 1906. — *Présidence de M. Vincent.*

Résection du maxillaire inférieur. Prothèse immédiate.

M. Vallas présente un jeune homme, qui était atteint d'un sarcome du maxillaire inférieur et auquel il a pratiqué la résection de la moitié de cet os, suivie de prothèse immédiate, due à M. Martin.

Comme d'habitude, il n'a pas sectionné l'orbiculaire des lèvres, et a conservé la sangle musculaire formée par le masséter et le ptérygoïdien interne.

Très beau résultat.

M. Martin a enlevé l'appareil provisoire dès le douzième jour, c'est-à-dire plus rapidement que d'habitude. Néanmoins le résultat est aussi satisfaisant que possible.

M. Gangolphe a obtenu autrefois une guérison de quatre ans, après une résection du maxillaire pour ostéosarcome.

M. Nové-Josserand a obtenu de beaux résultats esthétiques, après des désarticulations du maxillaire inférieur, toujours grâce aux appareils de M. Martin. C'est là un véritable progrès sur ce sujet. On ne saurait trop y insister.

Ligature latérale de l'aorte. Tumeur du mésentère.

M. Bérard présente une grosse tumeur du mésentère enlevée, il y a quelques jours, chez une femme de soixante ans.

Comme signes on trouvait ceux d'une tumeur polykystique de l'ovaire. Il s'agissait, en réalité, d'une tumeur solide du mésentère, adhérente à l'aorte, qui fut *déchirée latéralement pendant* les manœuvres de traction. Grosse hémorragie qu'on dut arrêter par une ligature provisoire de l'aorte lombaire. On peut enfin aveugler l'orifice aortique par une ligature latérale de ce vaisseau et enlever la ligature provisoire.

La ligature circulaire de l'aorte est, en effet, fort grave.

Même sur l'aorte lombaire, cette ligature totale aurait été suivie de mort dans tous les cas rapportés par MM. Tillaux et Riche, dans la *Revue de Chirurgie*, en 1903. Aussi n'a-t-on pas eu recours à cette opération.

Restait la suture latérale, qui parut dangereuse.

Quoique difficile, la ligature latérale nous a donné ici un bon résultat.

Guérison de l'opérée, malgré un décollement étendu, qui avait mis à nu le duodénum.

Il s'agit probablement d'une tumeur dégénérée; mais le résultat histologique n'est pas encore connu.

X. Debore.

ACADÉMIE DE MÉDECINE

Présidence de M. Guéniot.

M. N. Gréhant donne lecture d'un rapport sur un travail de M. Maurice Nicloux.

Grâce à un procédé de dosage du chloroforme très simple et très exact, dont il est l'auteur, M. Nicloux a pu entreprendre l'*étude de quelques points de l'aneshésie chloroformique*. Chez le chien, la dose anesthésique oscille autour de 50 milligrammes pour 150 centimètres cubes de sang, la dose mortelle autour de 70 milligrammes, doses par conséquent très voisines. Le chloroforme s'élimine assez rapidement du sang; il se fixe dans les tissus; le cerveau et particulièrement le bulbe en contiennent les plus fortes proportions; dans le sang, ce sont les globules qui se chargent du chloroforme, alors que le plasma n'en renferme que des proportions très faibles. Le chloroforme passe de la mère au fœtus et dans le lait des femelles allaitant leurs petits. Enfin le chloroforme passe en quantités extrêmement faibles dans l'urine au moment de l'anesthésie.

M. Adamkiewicz, *correspondant étranger*, lit un travail *sur la transformation du cancer en tissu conjonctif, sous l'influence de la cancroïne.*

Dès 1890, « dans un travail présenté à l'Académie des sciences à Vienne, j'ai montré que la cellule cancéreuse n'est pas une cellule épithéliale, comme

l'admettait Virchow, mais bien une cellule animale. Inoculée dans l'encéphale des animaux, cette cellule parasitaire se fixe, se nourrit, se multiplie, et produit des foyers métastatiques, alors que, dans ces mêmes conditions, la cellule épithéliale meurt et se détruit. Ces faits étant établis, il en résulte d'autre part que la cellule cancéreuse peut être tuée artificiellement, et d'autre part que le cancer peut être guéri. J'arrive à ce résultat par le procédé suivant.

J'ai constaté que le parasite du cancer excrète une toxine, dont j'ai pu assez préciser la nature pour dire qu'elle est, au point de vue de son action physiologique, très voisine de l'oxhydrate de triméthyl-vinylammonium, dont elle a les propriétés physiologiques. Tous les êtres vivants peuvent être tués par leurs produits d'excrétion; l'homme ne peut pas vivre dans l'acide carbonique qu'il exhale, comme les microbes ne peuvent pas vivre dans les toxines qu'ils produisent. En principe, la Coccidie du cancer n'échappe pas à cette loi générale. En effet, j'ai réussi à arrêter des cancers dans leur marche envahissante et j'ai même obtenu des guérisons complètes par l'injection de *cancroïne*, nom sous lequel je désigne le produit préparé en vue de son emploi chez l'homme.

La question de la curabilité du cancer est donc close; inutile d'y insister plus longtemps; mes publications antérieures donnent sur ce point des détails suffisants. Mais il me semble intéressant d'exposer à l'Académie les modifications subies par le tissu cancéreux pendant le processus de guérison, c'est-à-dire pendant la mort artificielle du cancer. J'ai d'ailleurs déjà décrit assez souvent ces modifications dans d'autres ouvrages, pour qu'il me soit permis de me borner à ces brèves indications.

Les cellules cancéreuses tuées par la cancroïne sont éliminées par l'organisme, comme il arrive communément aux corps étrangers. *Macroscopiquement*, on constate soit une diminution de volume, soit même une complète disparition du néoplasme, soit encore une transformation purulente, suivant que le processus éliminatoire est plus ou moins activé mécaniquement ou par les phacocytes. *Microscopiquement*, le processus se poursuit en trois phases : 1° les cellules cancéreuses disparaissent et laissent des lacunes qui, sur des coupes, donnent au tissu l'aspect d'un tamis; 2° ces lacunes se remplissent d'éléments plastiques, c'est-à-dire se laissent infiltrer par de petites cellules; 3° ce tissu d'infiltration se transforme en un tissu conjonctif qui prend la place du cancer, et ainsi prend fin le processus *anatomique* de guérison.

Jusqu'à présent, je n'avais pu constater ces faits que sur des fragments prélevés sur le vivant; aujourd'hui, je puis donner le résultat de l'autopsie d'une de mes anciennes malades, radicalement guérie depuis deux ans, et morte récemment d'une autre maladie intercurrente.

Cette femme était atteinte d'un cancer de la mamelle; elle fut opérée deux fois par le Prof. Riedel, d'Iéna; elle eut néanmoins une métastase dans la fosse sus-claviculaire, et, à cause de cette récidive, elle vint chez moi à Vienne, où j'ai été assez heureux de la guérir par la cancroïne, après trois semaines de traitement. C'est très important pour ce cas, dont j'ai

déjà publié l'histoire, mais après la guérison et avant la mort. La guérison était complète et persistait depuis deux ans, quand la femme mourut d'une embolie pulmonaire. L'autopsie fut faite à la demande du mari qui, appartenant à la classe éclairée de la société, *désirait savoir exactement le résultat de mon traitement*. On trouva, à la place même qu'occupait la tumeur métastatique, une induration dont l'examen microscopique ne révéla rien autre chose que du tissu conjonctif. »

M. Lancereaux fait observer qu'il ne suffira pas de tuer la cellule animale, pour avoir une preuve de la guérison du cancer. Déjà Billroth avait remarqué (*Path. chir. gén.*) que certaines malades atteintes du cancer du sein succombaient au moment où il n'y avait plus dans la tumeur que du tissu conjonctif. Ce fait n'est pas surprenant, si on veut bien comparer le développement du cancer à celui d'une mamelle. Il débute par un bourgeon épithélial au contact duquel bourgeonne le tissu conjonctif, qui envoie des travées à travers le bourgeon épithélial et forme ainsi les alvéoles du cancer; mais ce tissu conjonctif nouveau est rétractile et, peu à peu, il finit par étouffer les éléments épithéliaux qui sont résorbés, ainsi que cela s'observe dans une mamelle vieillie; mais il n'en résulte pas pour cela que ce qui se passe dans le cancer soit la preuve d'une guérison. Néanmoins, il y aurait mauvaise grâce à s'opposer à la guérison du cancer, si des cas de cancer avéré ont guéri définitivement, ainsi que le dit M. Adamkiewicz.

M. Reclus demande à M. Adamkiewicz de donner sa statistique actuelle, notamment au point de vue des résultats du traitement suivant les organes atteints. On sait, en effet, qu'il est telles tumeurs cancéreuses, paraissant guéries et même guéries par un traitement approprié, et qui, après un examen plus approfondi, ont dû être considérées comme n'étant pas de cette nature.

M. Adamkiewicz déclare qu'il lui serait très difficile, pour ne pas dire impossible, de donner la statistique qui lui est demandée. Il n'a pas eu encore assez de malades pour pouvoir le faire. Tout ce qu'il peut affirmer, c'est qu'il a soigné avec succès un grand nombre de cancers de presque tous les organes. Il a d'ailleurs attendu pendant treize ans, avant de se décider à faire la communication dont il vient d'avoir l'honneur d'entretenir l'Académie.

M. P. Poirier, après avoir rappelé l'échec absolu de la sérothérapie dans tous les cas et de la radiothérapie dans l'immense majorité des cas de cancer, affirme à nouveau que le cancer est guérissable par les moyens chirurgicaux, à une condition : c'est que l'opération soit précoce, large, suffisante et logiquement conduite. Le cancer est un mal d'abord local et qui reste plus ou moins longtemps local, suivant la variété peut-être et peut-être aussi suivant l'individu sur lequel il évolue. Si les chirurgiens provinciaux et parisiens réunissaient tous leurs cas de guérison, c'est par milliers qu'on les compterait.

Se limitant à l'exposé de ces observations personnelles, M. Poirier donne sa statistique opératoire du cancer de la langue. Depuis 1901, il a opéré 32 cas : 7 malades sont morts immédiatement; un autre au quatrième jour. La plupart de ces opérés avaient d'énormes masses ganglionnaires; 11 autres ont récidivé rapidement : 5 de ceux-ci ont été opérés à nouveau

et 2 paraissent guéris après sept mois. Restent enfin 8 malades demeurés guéris, dont 2 depuis cinq ans; les autres depuis trois, deux, un an et demi. 5 malades ont été perdus de vue. Dans tous les cas le diagnostic avait été contrôlé par l'examen histologique.

Malgré une énorme mortalité, ces résultats sont donc encourageants, surtout si on n'oublie pas que presque tous les cas opérés étaient de gravité exceptionnelle. Pour obtenir un pourcentage de succès plus élevé il faut s'adresser à des cancers au début et ne pas tomber dans l'erreur qui consiste à commencer par un essai de traitement antisyphilitique ou à attendre l'apparition de ganglions.

Au premier soupçon de cancer, c'est à la biopsie qu'on doit avoir recours et, le diagnostic ainsi établi d'une manière indiscutable et en quelques heures, opérer immédiatement.

L'opération ne devrait pas d'ailleurs s'attaquer seulement aux cancers confirmés; mais le bistouri doit être aussi le mode des traitements des leucoplasies tenaces, localisées, qui sont l'amorce du cancer. Le traitement chirurgical de ces accidents s'impose dès que le traitement médical reste impuissant.

M. Poirier rappelle que le cancer de la langue est fonction de nicotine et de syphilis; il serait même peut-être plus juste de dire que c'est le cancer des syphilitiques que de l'appeler le cancer des fumeurs : *C'est le cancer des fumeurs syphilitiques.*

Il est fâcheux qu'il n'existe pas en France une institution, une organisation quelconque, qui s'occupe de centraliser, de coordonner, d'expérimenter, de faire connaitre, les travaux publiés chaque jour sur le cancer, véritable péril social. Elle est à créer.

M. P. Berger déclare qu'il a eu, dans sa pratique, un tiers environ de mortalité par l'ablation de cancers étendus et que cette mortalité s'est élevée à la moitié de ces cas, lorsqu'il a été nécessaire de pratiquer la section ou la résection temporaire du maxillaire inférieur.

Cette opération, l'une des plus graves, on le voit, de la chirurgie, est encore le plus souvent suivie de récidives, et ces récidives surviennent même dans des cas d'apparence favorable et largement opérés; enfin les suites immédiates sont toujours très pénibles pour les opérés. Elle produit aussi des guérisons durables. M. Berger en cite quatre, où celle-ci a été constatée au bout de six, huit, dix, et plus de dix ans; deux des opérés sont en vie au bout de huit et dix ans sans récidive.

Il faut opérer très largement les cas où le cancer est encore limité. Les contre-indications se tirent de la propagation du cancer au voisinage de l'épiglotte, de l'envahissement du pilier du voile du palais et de l'amygdale, de l'adhérence du cancer au maxillaire inférieur, de l'envahissement des deux côtés de la langue au delà de sa moitié antérieure, des engorgements ganglionnaires, inflammatoires et diffus.

Pour l'opération, M. Berger suit à peu près les mêmes règles que M. Poirier; mais il n'enlève les ganglions que du côté malade, quand une moitié de la langue seule est prise, et il n'extirpe pas toute la chaîne ganglion-

naire sous-jacente au sterno-mastoïdien, quoiqu'il extirpe toujours les ganglions situés à la bifurcation de la carotide vers la grande corne de l'os hyoïde. Il rejette comme voie d'accès la section du maxillaire et préfère l'incision de la commissure buccale.

Relativement à la question du cancer envisagée dans son ensemble, M. Berger affirme que l'opération est le seul moyen par lequel on obtienne actuellement la guérison de cancers; la médication interne, la sérothérapie sont inefficaces; la radiothérapie voit son action limitée aux cas tout à fait superficiels. Mais, si l'opération permet d'obtenir la guérison de certains cas de cancer, ce n'est pas une méthode de guérison du cancer; elle est trop incertaine, irrégulière et limitée dans ses effets. Il faut chercher autre chose, et, pour trouver le vrai moyen de traitement du cancer, M. Berger adopte l'idée émise par M. Poirier, d'un Comité scientifique pour l'étude du cancer qui centraliserait en France toutes les recherches et provoquerait les recherches et les travaux sur ce sujet.

M. V. Cornil rappelle que le professeur Verneuil avait déjà tenté un essai de ce genre et créé un journal médical spécial des affections cancéreuses. L'étude du cancer n'a, d'ailleurs, jamais été abandonnée en France, et, encore aujourd'hui, à la Faculté de médecine, à l'Institut Pasteur, dans divers hôpitaux et laboratoires privés, on poursuit d'actives et intéressantes recherches. M. Cornil pense qu'il appartient à l'Académie de Médecine de fixer les conditions dans lesquelles devra fonctionner le nouvel Institut, proposé par M. Poirier. Un semblable Institut devra être muni d'un laboratoire d'histologie bien outillé où l'on puisse apporter toutes les pièces à examiner. Le premier but d'une semblable institution doit être, en effet, de permettre une statistique ausi parfaite que possible des tumeurs cancéreuses, déterminées par l'œil et le microscope dans leurs espèces et variétés, et suivant leur développement en tissus comparables. L'Institut anticancéreux doit être impersonnel, ouvert largement à tous; c'est, suivant M. Cornil, une condition indispensable de réussite. Il s'associe à la fondation de cette œuvre, qu'il croit utile et qui sera considérée comme un bienfait, si elle est établie suivant les principes qu'il vient d'indiquer. Il propose à l'Académie de nommer une Commission permanente du cancer analogue à celle de la tuberculose, qui serait chargée d'étudier les conditions de fondation d'un Institut anticancéreux.

M. Hallopeau se déclare également partisan de la création projetée. Répondant à la partie technique de la communication de M. Poirier, relative au cancer de la langue, M. Hallopeau considère qu'il importe surtout de prévenir le développement des néoplasies génératrices du cancer. Il s'agit là des *deutéropathies* syphilitiques, sur lesquelles le traitement doit rester nécessairement impuissant, alors qu'il est efficace contre les syphilomes linguaux, qui en sont le point de départ. Il faut détruire à son début chacune de ces localisations et s'adresser à une médication locale : cautérisations au nitrate acide de mercure ou ingestion quotidienne de 15 à 20 pastilles, contenant chacune 1 milligramme de sublimé. On réalise ainsi un bain local, prolongé dans une solution de ce sel. M. Péraire.

TABLE DES MATIÈRES

DU TOME TRENTE-QUATRIÈME

MÉMOIRES ORIGINAUX

ALGLAVE. — Voy. TERRIER.
BAUDET et KENDERDJY. — De la vaso-vésiculectomie. . 380, 518, 749, 828
BÉRARD et LERICHE. — L'évidement de la loge parotidienne. 785
BERIEL. — Voy. DEVIC.
CAHIER. — L'inflammation des diverticules intestinaux 338, 550
CAPILLERY et FERRON. — De l'énucléation incomplète du scaphoïde. . 92
CHEVRIER. — Amputation ostéoplastique fémoro-tibiale (dite de Sabaneieff), étude cadavérique 65
COUTEAUD. — Des luxations du poignet compliquées d'issue des os. . 193
CRAUWELL. — Traitement de l'anévrisme artério-veineux. 817
DEVIC et BERIEL. — Cas de tumeurs multiples des os. 459
FÉRÉ. — Note sur une déformation de l'épine de l'omoplate 31
FÉRÉ. — Note sur la fréquence de l'apophyse sus-épitrochléenne . . . 694
FERRON. — Voy. CAPILLERY.
GALZIN. — Variété rare d'une hernie inguinale interstitielle 485
GRATSCHOFF. — La cure radicale des hernies inguinales. . . . 471, 738
GUIMBELLOT. — Voy. KIRMISSON.
KENDIRDJY. — Voy. BAUDET.
KIRMISSON et GUIMBELLOT. — L'appendicite chez le nourisson. 441
KUMMER. — Nature et origine des kystes des os. 806
LECÈNE. — Voy. TERRIER.
LERICHE. — Technique opératoire de la pyloro-gastrectomie pour cancer 110
LERICHE. — Voy. PATEL, BÉRARD.
MARTIN DU PAN. — Contribution à l'étude du cancer du rectum : son traitement 135, 258, 405, 489
PATEL et LERICHE. — Des fistules gastro-cutanées consécutives à l'ulcère de l'estomac 34
SAVARIAUD. — Traitement chirurgical des anévrismes de l'artère sous-clavière 1
TERRIER et ALGLAVE. — De la résection totale des saphènes dans le traitement des varices superficielles des membres inférieurs. . . . 217
TERRIER et LECÈNE. — Les grands kystes de la capsule surrénale . . 321
THÉVENOT. — Actynomycose et grossesse 365

TIXIER. — Indications opératoires des traumatismes anciens du crâne 709, 861
VLACCOS (DE). — Du pied varus congénital. 698

BIBLIOGRAPHIE

ALBERT-WEIL. — Manuel d'électrothérapie 313
CAVAILLON. — Thérapeutique générale du cancer du gros intestin. . . 320
CERVERA Y RUIJ. — Maladies du pancréas. 318
COHN. — L'image palpable du corps humain. 317
DAVID. — Bases de l'orthopédie chirurgicale 780
DONATI. — Chirurgie de l'ulcère gastrique et de ses suites 314
FRISCH et ZUCKER-KANDEL. — Manuel d'urologie 313
GUERMONPREZ. — Études sur le traitement des fractures des membres 318
HILDEBRANDT. — Les blessures par les armes à feu modernes 317
KRUEGER. — La phocomyélie et ses variétés 780
LANE. — Traitement opératoire des fractures 782
LEJARS. — Traité de chirurgie d'urgence 780
RIVIÈRE. — Thérapeutique générale de l'ulcère de l'estomac 315
TAVERNIER. — Les déplacements thérapeutiques du semi-lunaire . . 781

SOCIÉTÉS SAVANTES

Académie de médecine. 185, 300, 935
Congrès français de chirurgie 609
Société de chirurgie de Paris 167, 289, 434, 775, 924
Société de chirurgie de Lyon 175, 297, 932
Société de chirurgie de Marseille. 180, 602
XXXVe congrès de la Société allemande de chirurgie 577

JOURNAUX RUSSES

La Chirurgie 605
Archives russes de chirurgie 607

NÉCROLOGIE

CRUVEILHIER 192
GOODSALL. 784
OTIS 784
NOBLE-SMITH 440
PAULET. 191

TABLE ANALYTIQUE DES MATIÈRES

DU TOME TRENTE-QUATRIÈME

ABRÉVIATIONS

Ac. méd. : Académie de médecine.
Bibl. : Bibliographie.
Cong. all. chir. : XXXVe Congrès de la Société allemande de Chirurgie.
Cong. chir. : Congrès français de Chirurgie.
Soc. chir. : Société de chirurgie de Paris.
Soc. chir. L. : Société de chirurgie de Lyon.
Soc. chir. M. : Société de chirurgie de Marseille.

Les titres des mémoires originaux sont imprimés en *italiques* et les noms de leurs auteurs en PETITES CAPITALES.

Abdomen. — Contusion de l' —, *Soc. chir.*, 436, 932; chirurgie abdominale en temps de guerre, *Cong. all. chir.*, 584; tamponnement de la cavité abdominale, *id.*, 592; plaie de l' — par coup de feu, *Soc. chir.*, 926.

Actinomycose. — — *et grossesse* (THÉVENOT), 365. — *Soc. ch. L.*, 179.

Adénopathie. — Voy. *Mésentère.*

Amputation. — Méthode d' — du membre supérieur, *Cong. chir.*, 686; les — économiques du pied, *Soc. chir.*, 928. — Voy. *Fémoro-tibiale.*

Amygdalite. — Danger des — à répétition, *Cong. chir.*, 671.

Anastomose. — Voy. *Occlusion.*

Anesthésie. — L' — lombaire dans les laparotomies, *Cong. all. chir.*, 579. — L' — chloroformique, *Ac. med.*, 935.

Anévrisme. — *Le traitement chirurgical des — de l'artère sous-clavière* (SAVARIAUD), 1. *Le traitement de l' — artério-veineux* (CRANWELL), 817; — poplité, *Soc. chir. L.*, 298; — des gros vaisseaux, *Ac. méd.*, 308; — artériel du tissu tibio-péronier, *Soc. chir.*, 436.

Angiome. — — caverneux profond de la face augmentant au moment de la grossesse, *Soc. chir.*, 439.

Ankylose. — Traitement des — articulaires osseuses, *Cong. all. chir.*, 582. — Voy. *Genou.*

Anus. — Voy. *Occlusion.*

Apophyse. — *La fréquence de l' — sus-épitrochléenne* (FÉRÉ), 694.

Appendicectomie. — Voy. *Phlébite.*

Appendicite. — L' — *chez le nourrisson* (KIRMISSON et GUIMBELLOT), 441; —, *Soc. chir. L.*, 177; — consécutives aux entérites de l'enfance, *Soc. chir.*, 436. — Voy. *typhlo-colite.*

Artère. — État des — osseuses dans les fractures et les affections des os, *Cong. all. chir.*, 580. — Voy. *Anévrisme.*

Astragalectomie. — L' — dans la tuberculose tibio-tarsienne, *Cong. chir.*, 690.

Bactérie. — Voy. *Plaie.*
Balle. — Voy. *Front, Carotide.*
Bile. — Opérations plastiques sur les voies biliaires, *Cong. all. chir.*, 596.
Blessure. — Les — causées par les armes de guerre modernes, par *Hildebrandt*, bibl., 317.
Bronchœsophagoscopie. — Cas de —, *Cong. chir.*, 671.
Cancer. — Opération par voie buccale pour — de la langue, *Cong. all. chir.*, 587; — de la langue, *Soc. chir.*, 177, 297; diagnostic pour — du rectum, *Congr. all. chir.*, 595.
Cæcum. — Deux observations de — mobile, *Soc. chir.*, 292; tuberculose du —, *Cong. chir.*, 680. — Voy. *Volvulus.*
Cal. — — exubérant, *Soc. chir. L.*, 176; — osseux, 298.
Cancer. — *Contribution à l'étude du — du rectum : son traitement* (Martin du Pan), 135, 258, 404, 489; — utérin, *Soc. chir. L.*, 297. Réaction du sérum sanguin chez les cancéreux, *Cong. all. chir.*, 577. — Transformation du — en tissu conjonctif par la cancroïne, *Ac. med.*, 935. — Voy. *Langue, Joue, Vagin, Intestin, Ovaire.*
Carotide. — Plaie de la —, *Soc. chir.*, 438.
Carpe. — Traumatisme du —, *Soc. chir.*, 168. Fracture du —, *Soc. chir. L.*, 175. Lésion du —, *Soc. chir. L.*, 175.
Césarien. — Opération césarienne dans les rétrécissements pelviens. Trois observations, *Soc. chir. M.*, 183.
Chirurgie. — Traité de — d'urgence, par *Lejars*, bibl., 780. — Bases de la — orthopédique, par *David*, bibl. 780.
Chloroforme. — Mélanges titrés de — et d'air, procédé de Paul Bert, *Ac. Méd.*, 185.
Cholécystite. — — calculeuse suppurée. Cholécystectomie, fistule muqueuse. Cholécystectomie, et cholédocotomie. Guérison, *Soc. chir. M.*, 182.
Cholécystectomie. — Voy. *Cholécystite.*
Cholécysto-duodénostomie. — —, *Cong. chir.*, 677.
Cholédocotomie. — Voy. *Cholécystite.*
Cœur. — Suture du —, *Soc. chir.*, 294, 932; le massage du —, *id.*, 435; chirurgie du —, *Cong. all. chir.*, 591; plaie et suture du —, *id.*, 591. — Voy. *Coup de feu.*
Côlon. — Pseudo-cancer du —, *Cong. chir.*, 680. — Voy. *Occlusion.*
Colpopexie. — Voy. *Hystérectomie.*
Contusion. — Voy. *Abdomen.*
Corne. — Production cornée implantée sur la lèvre, *Soc. chir.*, 779.
Corps. — Les régions palpables du — et la méthode de palpation, par *Toby Cohn*, bibl., 317.
Cotyle. — Résection du —, *Cong. all. chir.*, 598.
Cou. — Voy. *Fistule.*
Coup de feu. — — des vaisseaux, *Cong. all. chir.*, 583; — des membres, *id.*, 583; — du crâne, *id.*, 584; — du cœur, *id.*, 591.
Crâne. — *Indications opératoires des traumatismes anciens du —* (Tixier), 709, 861. — Fracture par enfoncement de la voûte du —, *Soc. chir.*, 435; opérations sur la fosse crânienne, *Cong. all. chir.*, 585. — Voy. *Coup de feu, Ostéoplastie.*
Cuisse. — Appareil pour fracture de —, *Soc. chir.*, 932.
Déchirure. — Voy. *Vessie.*
Décubitus. — De l'exploration dans le — dorsal, *Cong. chir.*, 678.

Déformation. — *Note sur une — de l'épine de l'omoplate* (FÉRÉ), 31.
Diabète. — Inégalité de résistance des diabétiques aux traumatismes, *Soc. chir. M.*, 602.
Difformité. — Voy. *Pied.*
Dilatation. — Voy. *Estomac, Larynx.*
Diverticulite. — *L'inflammation des diverticules de l'intestin ou —* (CAHIER), 338, 550.
Doigt. — Voy. *Pyarthrite.*
Dracunculose. — —, *Soc. chir. L.*, 179.
Ectopie. — — testiculaire et ses complications, *Cong. chir.*, 645.
Electrothérapie. — Manuel d' — et d'électrodiagnostic, par *Albert-Weil*, bibl. 313.
Entérite. — Voy. *Appendicite.*
Epidymite. — — double subaiguë, tuberculeuse, *Soc. chir.*, 296.
Épilepsie. — Voy. *Trépanation.*
Épiploïte. — — chronique, *Cong. chir.*, 679.
Épithélioma. — — cylindrique primitif, *Cong. chir.*, 679. — Voy. *Gland.*
Estomac. — Tumeur de l' —, *Soc. chir. L.*, 175. Lavage de l' —, 178. Sur la dilatation aiguë post-opératoire de l' —, *Soc. chir. M.*, 181; traitement opératoire de l'ulcère de l' —, *Cong. all. chir.*, 593; plaies de l' — traitées par laparotomie, *Cong. chir.*, 676.
Éventration. — Traitement des —, *Cong. chir.*, 674.
Exostose. — — de la paroi thoracique, *Soc. chir.*, 932.
Extirpation. — Sur l' — totale de l'appareil génital chez la femme par voie péritonéo-abdominale, *Soc. chir.*, 174.
Face. — Voy. *Angiome, Névralgie, Plastique, Lupus, Squelette.*
Fémoro-tibiale. — *Amputation ostéoplastique — dite de Sabaneieff* [*étude cadavérique*] (CHEVRIER), 65.
Fibrome. — — des ligaments larges, *Soc. chir.*, 439. — Voy. *Mésentère.*
Fil. — Le — d'argent comme suture profonde, *Cong. all. chir.*, 579; — le — d'argent dans la suture de la rotule, *id.*, 599.
Fistule. — *Des — gastro-cutanées consécutives à l'ulcère de l'estomac* (PATEL et LERICHE), 34; — médiane du cou, *Cong. all. chir.*, 588.
Foie. — Plaie du —, *Cong. chir.*, 677.
Fosse. — Voy. *Crâne.*
Fracture. — Études sur le traitement des — des membres, par *Guermonprez*, bibl., 318; — le traitement opératoire des —, par *Lane*, bibl., 782; pronostic des — bimalléolaires, *Soc. chir.*, 931. — Voy. *Rotule, Carpe, Jambe, Crâne, Radius, Paralysie, Cuisse.*
Gangrène. — — et perforation utérine, *Soc. chir.*, 170.
Gastro-entérostomie. — Sténose du pylore par ingestion d'acide chlorhydrique. —. Guérison, *Soc. chir.*, 290.
Gastrostomie. — —, *Soc. chir. M.*, 603.
Genou. — Traitement des ankyloses du —, *Cong. chir.*, 689.
Genu. — — valgum, *Cong. chir.*, 690; — incurvatum, *id.*, 690.
Gibbosité. — Redressement des — pottiques, *Cong. chir.*, 672.
Gland. — Épithélioma du —, *Soc. chir. M.*, 603.
Goitre. — Traitement du — exophtalmique. *Cong. chir.*, 670; des — aberrants, *Soc. chir.*, 929.
Grossesse. — — abdominale, *Cong. chir.*, 675; extra-utérine, *Soc. chir.*, 925. Voy. *Actinomycose, Angiome.*
Hanche. — Luxation volontaire de la —, *Cong. all. chir.*, 598; mal-

formations congénitales atténuées de l'articulation de la —, *Cong. chir.*, 688; traitement de la luxation congénitale de la —, *id.*, 688. Appareil pour luxation congénitale de la —, *Soc. chir.* L., 933.

Hématome. — — sous-péritonéal diffus, *Soc. chir.*, 295; id; *id.*, 435. — Voy. *Suffusion.*

Hernie. — *La cure radicale des — inguinales* (GRATCHOFF), 471, 738. — *Variété des — inguinale interstitielle* (GALZIN) 485. — Cure radicale des —, *Cong. chir.*, 680. — Pseudo-étranglement d'une — inguinale de la trompe, *Soc. chir.*, 290; traitement des — crurales, *Cong. all. chir.*, 592; cure radicale des — ombilicales, *id.*, 592.

Hyperhémie. — L' — par stase dans les inflammations aiguës, *Cong. all. chir.*, 578.

Hypernéphrome. — — *Soc. chir.*, 932.

Hystérectomie. — — abdominale totale avec colpopexie dans le traitement de certains prolapsus, *Soc. chir. L.*, 176.

Hystéropexie. — — abdominale, *Cong. chir.*, 683.

Iléo - sigmoïdostomie. — Voy. *Occlusion.*

Iléon. — Tuberculose de l' —, *Soc. chir.*, 924.

Implantation. — — osseuse, *Cong. all. chir.*, 599.

Infection. — — puerpérale, *Cong. chir.*, 682.

Inflammation. — Voy. *Hyperhémie.*

Instrument. — Présentation d' —, *Cong. chir.*, 699.

Intestin. — Thérapeutique chirurgicale du cancer du gros —, par *Cavaillon*, bibl., 320. — Résection intestinale, *Soc. chir. L.*, 179. — Voy. *Mésentère, Occlusion.*

Jambe. — Fracture de — supramalléolaire, *Soc. chir.*, 293; traitement ambulatoire des varices et ulcères de —, *Cong. all. chir.*, 599; tumeur exceptionnelle de la —, *id.*, 600; résection de l'articulation tibio-tarsienne et de la —, *id.*, 600.

Jéjunostomie. — Deux cas de — en Y avec torsion de la bouche jéjunale, *Soc. chir.*, 171, 289.

Joue. — Cancer de la — *Soc. chir. L.*, 297.

Kyste. — *Les grands — de la capsule surrénale* (TERRIER et LECÈNE) 321; *Nature et origine des — des os* (KUMMER), 806; Deux observations de — hydatiques du poumon, *Soc. chir.*, 173; — racémeux de l'ovaire, *id.*, 439; les — des os longs, *Cong. all. chir.*, 580.

Laminectomie. — Résultats éloignés dans la —, *Cong. chir.*, 672.

Langue. — Voy. *Cancer.*

Laparotomie. — Voy. *Occlusion, Anesthésie, Estomac.*

Laryngectomie. — — et pharyngectomie, *Soc. chir. L.*, 298.

Laryngologie. — Sur la —, *Cong. chir.*, 668.

Larynx. — La dilatation par tubes de caoutchouc dans les rétrécissements du —, *Cong. chir.*, 669.

Lésion. — Voy. *Carie.*

Ligament. — Voy. *Kyste.*

Lobe. — Balle de revolver extraite du — fronto-pariétal, *Soc. chir.*, 439.

Lupus. — Traitement chirurgical du — de la face, *Cong. all. chir.*, 586.

Luxation. — Voy. *Hanche.*

Lymphomatose. — — généralisée et radiothérapie, *Cong. all. chir.*, 579.

Maladie de Hirschsprung. — Diagnostic de la —, *Cong. all. chir.*, 595.

Malformation. — — du membre inférieur, *Cong. all. chir.*, 600.

Massage. — Voy. *Cœur.*
Maxillaire. — Résection du — inférieur, *Soc. chir.*, *L.*, 177, 934.
Membre. — Voy. *Coup de feu, Malformation.*
Mésentère. — Perforation intestinale avec adénopathie suppurée du — au cours de la fièvre typhoïde, *Soc. chir.*, 170. Fibrome du —, *id.* 779, 932.
Microbe. — Élimination des — par les glandes sudoripares, *Cong. all. chir.*, 577.
Moelle. — Traitement de plaie de la —, *Cong. all. chir.*, 587.
Moignon. — Recouvrement plastique de — d'amputation, *Cong. all. chir.*, 600.
Narcose. — Moyens d'éviter les dangers attribuables aux —, *Cong. chir.*, 665.
Néphrite. — L'intervention dans les — hématuriques, *Soc. chir.*, 929.
Nerf. — Plaies des — périphériques, *Cong. all. chir.*, 584. — Voy. *Sarcome.*
Névralgie. — Nature et traitement de la — faciale, *Cong. all. chir.*, 585.
Nez. — Redressement du — par voie muqueuse, *Soc. chir. L.*, 178.
Nourrisson. — Voy. *Appendicite.*
Occiput. — Voy. *Somnolence.*
Occlusion. — — intestinale par coudure de l'S iliaque. *Soc. chir.*, 172; — intestinale chez l'enfant, *id.*, 775.
Œsophage. — Extraction d'un sou ayant séjourné dans l' —, *Soc. chir.*, 779.
Œsophagoscopie. — Images œsophagoscopiques, *Cong. all. chir.*, 591; démonstrations œsophagoscopiques, *id.*, 592.
Omoplate. — Ablation de l' — pour sarcome, *Cong. all. chir.*, 779. Voy. *Déformation.*
Os. — Réunion des — en cas de fracture, *Cong. chir.*, 687. Voy. *Tumeur, Artère, Kyste, Implantations, Ostéomyélite.*
Ostéo-arthrite. — — tuberculeuses, *Soc. chir.*, 439.
Ostéodystrophie. — — juvénile kystique, *Cong. all. chir.*, 590.
Ostéome. — — traumatiques, *Cong. all. chir.*, 581; — du brachial, *Soc. chir.*, 932.
Ostéomyélite. — — hématogène, *Cong. all. chir.*, 581; l'allongement des os dans l' —, *Cong. chir.*, 685.
Ostéoplastie. — — des pertes de substance du crâne, *Cong. all. chir.*, 584.
Ovaire. — Cancer primitif de l' —, *Cong. chir.*, 682. — Voy. *Kyste.*
Palpation. — Voy. *Corps.*
Pancréas. — Maladies du —, par *Cervera y Ruez*, bibl., 318; guérison de rupture du —, *Cong. all. chir.*, 596.
Pancréatite. — Cause de la mort dans la — aiguë, *Cong. all. chir.*, 597.
Pansement. — — secs dans la guerre sud-africaine, *Cong. all. chir.*, 583.
Papillome. — —, *Soc. chir.*, 779.
Paraffine. — Injections de — pour les restaurations du nez, *Cong. all. chir.*, 586.
Paralysie. — — du radial et fracture de l'humérus, *Cong. chir.*, 687.
Parotide. — *L'évidement de la loge parotidienne* (Bérard et Leriche), 785; — Ablation de la —, *Soc. chir. L.*, 179.
Perforation. — Voy. *Mésentère, Gangrène.*
Péricolite. — De la — adhésive sténosante, *Soc. chir.*, 294, 437.
Pharyngectomie. — Voy. *Laryngectomie.*
Phlébite. — — du membre infé-

rieur après appendicectomie, *Soc. chir.* 777.

Phocomyélie. — La — et ses variétés, par *Krueger*, bibl., 780.

Pied. — *Du — varus congénital* (DE VLACCOS), 698; observation parisienne du — de Madura, *Ac. méd.*, 313; difformité du —, *Cong. all. chir.*, 601. — Voy. *Amputation.*

Placenta. — Décollement du —, *Soc. chir. L.*, 179, 296.

Plaie. — Teneur en bactéries des — opératoires, *Cong. all. chir.*, 577; reprise du service après les — par arme à feu, *id.*, 582; — articulaires, *id*, 583. Voy. *Carotide, Nerf, Moelle, Cœur, Estomac, Foie, Rectum.*

Plastique. — — faciale, *Cong. all. chir.*, 586.

Poignet. — *Des luxations du —, compliquées d'issue des os* (COUTEAUD), 193. Traumatisme du —, *Soc. chir.*, 169. Tuberculose du —, *id.*, 779.

Poumon. — Deux cas de blessure du —, *Soc. chir.*, 168.

Prolapsus. — Traitement des — génitaux, *Cong. chir.*, 684.

Prostatectomie. — — transvésicale avec suture de la vessie à l'urètre et réunion par première intention, *Soc. chir.*, 292.

Pyarthrite. — Traitement conservateur des — des doigts, *Cong. all. chir.*, 598.

Pylorectomie. — *Soc. chir. L.*, 178; id., *Soc. chir.*, 436.

Pyloro-gastrectomie. — *Technique opératoire de la — pour cancer* (LERICHE), 110, —, *Soc. chir. M.*, 604.

Radiothérapie. — Voy. *Lymphomatose.*

Radius. — Traitement des fractures du —, *Cong. all. chir.*, 598.

Rate. — Voy. *Thyroïde.*

Rectum. — Plaie par empalement du —, *Soc. chir.*, 932. Voy. *Cancer.*

Résection. — Voy. *Cotyle, Jambe.*

Rotule. — Fractures de la —, *Soc. chir. L.*, 175; id., *Congr. chir.*, 689. — Voy. *Fil.*

Rupture. — Voy. *Pancréas, Urètre.*

Sang. — Voy. *Cancer.*

Saphène. — *De la résection totale des — dans le traitement des varices superficielles des membres inférieurs* (TERRIER et ALGLAVE), 217; extirpation de veines — pour des varices des membres inférieurs, *Cong. chir.*, 691.

Sarcome. — — du nerf sciatique, *Soc. chir.* — Voy. *Omoplate.*

Scaphoïde. — *De l'énucléation incomplète du —* (CAPILLERY et FERRON), 93.

Sclérose. — Sérothérapie des —, *Cong. chir.*, 667.

Scopolamine. — Sur l'emploi de la — comme anesthésique; *Cong. chir.*, 665.

Secours. — Premiers — sur le champ de bataille, *Cong. all. chir.*, 582.

Semi-lunaire. — Les déplacements traumatiques du —, par *Tavernier*, bibl. 781.

Septicémie. — — à tétragènes, *Soc. chir.*, 173.

Sciatique. — Voy. *Occlusion.*

Serum. — Voy. *Tétanos, Cancer.*

Somnolence. — — après chute sur l'occiput, *Cong. all. chir.*, 584.

Splénectomie. — — dans la maladie de Banti, *Soc. chir. L.*, 299, id., *Cong. all. chir.*, 596.

Squelette. — Malformations du — facial, *Cong. all. chir.*, 587.

Sténose. — — de l'orifice externe du col utérin, *Cong. chir.*, 683. Voy. *Thymus.*

Suffusion. — Cas de — sanguine brusque ou d'hématome subit de la luette, *Ac. méd.*, 300.
Suture. — Voy. *Cœur, Fil.*
Syndactylie. — —. Opération, guérison, *Soc. chir. M.*, 182.
Synovite. — Guérison d'une —, *Soc. chir.*, 932.
Syphilis. — La — articulaire héréditaire, *Cong. all. chir.*, 581.
Testicule. — Voy. *Ectopie.*
Tétanos. — Prophylaxie et traitement du —, *Cong. all. chir.*, 579; les injections préventives de sérum anti-tétanique, *Cong. chir.*, 662.
Thorax. — Voies et moyens d'accès dans le — au point de vue opératoire, *Cong. chir.*, 626. Voy. *Paroi.*
Thymus. — Sténose thymique et mort par —, *Cong. all. chir.*, 588.
Thyroïde. — Transplantation du tissu thyroïdien dans la rate, *Cong. all. chir.*, 590.
Thyroïdectomie. — Mille —, *Cong. all. chir.*, 589.
Traumatisme. — Voy. *Carpe, Poignet, Crâne.*
Trépanation. — — de la fosse cérébelleuse pour épilepsie, *Soc. chir. M.*, 180, 604; — pour épilepsie jacksonnienne, *Soc. chir.*, 933.
Trompe. — Voy. *Hernie.*
Tuberculose. — Voy. *Ostéo-arthrite, Cæcum, Astragalectomie, Poignet, Iléon.*
Tuméfaction. — — des glandes lacrymales et salivaires, *Cong. all. chir.*, 587.
Tumeur. — *Cas de — multiples des os* (Devic et Bériel), 439. — ulcérée du pli de l'aine guérie par la radiothérapie, *Soc. chir.*, 295; traitement des — intra-oculaires, *Cong. chir.*, 667. Voy. *Estomac, Jambe.*
Typhlo-colite. — Quantité de gens, simplement atteints de — muco-membraneuse ou sableuse, sont indûment opérés d'appendicite, *Ac. méd.*, 186, 301.
Typhoïde. — Voy. *Mésentère.*
Ulcère. — Chirurgie de l' — gastrique et de ses suites, par *Mario Donati*, bibl., 314. — Thérapeutique chirurgicale de l' — de l'estomac, par *G. Rivière*, bibl., 315. — Voy. *Jambe.*
Uranoplastie. — Technique de l' —, *Cong. all. chir.*, 587.
Uretéro anastomose. — —, *Cong. chir.*, 681.
Urètre. — Rupture de l' — postérieur, *Soc. chir.*, 777, 928. — Réparation en deux temps des pertes de substances de l' —, *id.*, 778, 932.
Urologie. — Manuel d' — par *von Frisch et Zuckerkandl*, bibl., 313.
Utérus. — — didelphe, *Cong. chir.*, 684.
Vaccination. — La — anti-néoplasique, *Cong. chir.*, 655.
Vagin. — Cancer du, — *Soc. chir. L.*, 297.
Vaisseau. — Voy. *Coup de feu.*
Varice. — Voy. *Saphène, Jambe.*
Varus. — Voy. *Pied.*
Vaso-vésiculectomie. — *De la* — (Baudet et Kenderdjy), 380, 518, 749, 828.
Veine. — Chirurgie des gros troncs veineux, *Cong. chir.*, 612.
Vessie. — Traitement des déchirures de la —, *Cong. all. chir.*, 597.
Volvulus. — — du cæcum, *Soc. chir.*, 439.

Le propriétaire-gérant : Félix Alcan.

Coulommiers. — Imp. Paul BRODARD.

41C1363

J. HOLZER
BINDER